This is a digital copy of a book that was preserved for generations on library shelves before it was carefully scanned by Google as part of a project to make the world's books discoverable online.

It has survived long enough for the copyright to expire and the book to enter the public domain. A public domain book is one that was never subject to copyright or whose legal copyright term has expired. Whether a book is in the public domain may vary country to country. Public domain books are our gateways to the past, representing a wealth of history, culture and knowledge that's often difficult to discover.

Marks, notations and other marginalia present in the original volume will appear in this file - a reminder of this book's long journey from the publisher to a library and finally to you.

Usage guidelines

Google is proud to partner with libraries to digitize public domain materials and make them widely accessible. Public domain books belong to the public and we are merely their custodians. Nevertheless, this work is expensive, so in order to keep providing this resource, we have taken steps to prevent abuse by commercial parties, including placing technical restrictions on automated querying.

We also ask that you:

+ *Make non-commercial use of the files* We designed Google Book Search for use by individuals, and we request that you use these files for personal, non-commercial purposes.

+ *Refrain from automated querying* Do not send automated queries of any sort to Google's system: If you are conducting research on machine translation, optical character recognition or other areas where access to a large amount of text is helpful, please contact us. We encourage the use of public domain materials for these purposes and may be able to help.

+ *Maintain attribution* The Google "watermark" you see on each file is essential for informing people about this project and helping them find additional materials through Google Book Search. Please do not remove it.

+ *Keep it legal* Whatever your use, remember that you are responsible for ensuring that what you are doing is legal. Do not assume that just because we believe a book is in the public domain for users in the United States, that the work is also in the public domain for users in other countries. Whether a book is still in copyright varies from country to country, and we can't offer guidance on whether any specific use of any specific book is allowed. Please do not assume that a book's appearance in Google Book Search means it can be used in any manner anywhere in the world. Copyright infringement liability can be quite severe.

About Google Book Search

Google's mission is to organize the world's information and to make it universally accessible and useful. Google Book Search helps readers discover the world's books while helping authors and publishers reach new audiences. You can search through the full text of this book on the web at `http://books.google.com/`

Über dieses Buch

Dies ist ein digitales Exemplar eines Buches, das seit Generationen in den Regalen der Bibliotheken aufbewahrt wurde, bevor es von Google im Rahmen eines Projekts, mit dem die Bücher dieser Welt online verfügbar gemacht werden sollen, sorgfältig gescannt wurde.

Das Buch hat das Urheberrecht überdauert und kann nun öffentlich zugänglich gemacht werden. Ein öffentlich zugängliches Buch ist ein Buch, das niemals Urheberrechten unterlag oder bei dem die Schutzfrist des Urheberrechts abgelaufen ist. Ob ein Buch öffentlich zugänglich ist, kann von Land zu Land unterschiedlich sein. Öffentlich zugängliche Bücher sind unser Tor zur Vergangenheit und stellen ein geschichtliches, kulturelles und wissenschaftliches Vermögen dar, das häufig nur schwierig zu entdecken ist.

Gebrauchsspuren, Anmerkungen und andere Randbemerkungen, die im Originalband enthalten sind, finden sich auch in dieser Datei – eine Erinnerung an die lange Reise, die das Buch vom Verleger zu einer Bibliothek und weiter zu Ihnen hinter sich gebracht hat.

Nutzungsrichtlinien

Google ist stolz, mit Bibliotheken in partnerschaftlicher Zusammenarbeit öffentlich zugängliches Material zu digitalisieren und einer breiten Masse zugänglich zu machen. Öffentlich zugängliche Bücher gehören der Öffentlichkeit, und wir sind nur ihre Hüter. Nichtsdestotrotz ist diese Arbeit kostspielig. Um diese Ressource weiterhin zur Verfügung stellen zu können, haben wir Schritte unternommen, um den Missbrauch durch kommerzielle Parteien zu verhindern. Dazu gehören technische Einschränkungen für automatisierte Abfragen.

Wir bitten Sie um Einhaltung folgender Richtlinien:

+ *Nutzung der Dateien zu nichtkommerziellen Zwecken* Wir haben Google Buchsuche für Endanwender konzipiert und möchten, dass Sie diese Dateien nur für persönliche, nichtkommerzielle Zwecke verwenden.

+ *Keine automatisierten Abfragen* Senden Sie keine automatisierten Abfragen irgendwelcher Art an das Google-System. Wenn Sie Recherchen über maschinelle Übersetzung, optische Zeichenerkennung oder andere Bereiche durchführen, in denen der Zugang zu Text in großen Mengen nützlich ist, wenden Sie sich bitte an uns. Wir fördern die Nutzung des öffentlich zugänglichen Materials für diese Zwecke und können Ihnen unter Umständen helfen.

+ *Beibehaltung von Google-Markenelementen* Das "Wasserzeichen" von Google, das Sie in jeder Datei finden, ist wichtig zur Information über dieses Projekt und hilft den Anwendern weiteres Material über Google Buchsuche zu finden. Bitte entfernen Sie das Wasserzeichen nicht.

+ *Bewegen Sie sich innerhalb der Legalität* Unabhängig von Ihrem Verwendungszweck müssen Sie sich Ihrer Verantwortung bewusst sein, sicherzustellen, dass Ihre Nutzung legal ist. Gehen Sie nicht davon aus, dass ein Buch, das nach unserem Dafürhalten für Nutzer in den USA öffentlich zugänglich ist, auch für Nutzer in anderen Ländern öffentlich zugänglich ist. Ob ein Buch noch dem Urheberrecht unterliegt, ist von Land zu Land verschieden. Wir können keine Beratung leisten, ob eine bestimmte Nutzung eines bestimmten Buches gesetzlich zulässig ist. Gehen Sie nicht davon aus, dass das Erscheinen eines Buchs in Google Buchsuche bedeutet, dass es in jeder Form und überall auf der Welt verwendet werden kann. Eine Urheberrechtsverletzung kann schwerwiegende Folgen haben.

Über Google Buchsuche

Das Ziel von Google besteht darin, die weltweiten Informationen zu organisieren und allgemein nutzbar und zugänglich zu machen. Google Buchsuche hilft Lesern dabei, die Bücher dieser Welt zu entdecken, und unterstützt Autoren und Verleger dabei, neue Zielgruppen zu erreichen. Den gesamten Buchtext können Sie im Internet unter `http://books.google.com` durchsuchen.


BIBLIOTHECA BOSTONIENSIS MEDICINAE
SERVAT ET DOCET
FVNDATA MDCCCLXX
EX DONO

DEUTSCHE ZEITSCHRIFT

FÜR

CHIRURGIE.

HERAUSGEGEBEN

VON

PROF. BARDENHEUER IN KÖLN, PROF. v. BERGMANN IN BERLIN, PROF. BIER IN BONN, PROF. CH. H. BRAUN IN GÖTTINGEN, DR. v. BURCKHARDT IN STUTTGART, PROF. DOLLINGER IN BUDAPEST, PROF. v. EISELSBERG IN WIEN, DR. G. FISCHER IN HANNOVER, PROF. FRIEDRICH IN GREIFSWALD, PROF. HELFERICH IN KIEL, PROF. HILDEBRAND IN BASEL, PROF. HOCHENEGG IN WIEN, DR. KAPPELER IN KONSTANZ, PROF. KOCHER IN BERN, PROF. KÖNIG IN BERLIN, PROF. KRÖNLEIN IN ZÜRICH, PROF. KÜSTER IN MARBURG, DR. C. LAUENSTEIN IN HAMBURG, PROF. LENNANDER IN UPSALA, PROF. v. LEUTHOLD IN BERLIN, PROF. MADELUNG IN STRASSBURG I. E., DR. MARTENS IN BERLIN, PROF. MÜLLER IN ROSTOCK, DR. A. NEUMANN IN BERLIN, PROF. POPPERT IN GIESSEN, PROF. RIEDEL IN JENA, PROF. E. ROSE IN BERLIN, PROF. RYDYGIER IN LEMBERG, PROF. SCHÖNBORN IN WÜRZBURG, PROF. SONNENBURG IN BERLIN, PROF. TRENDELENBURG IN LEIPZIG, DR. WIESINGER IN HAMBURG, PROF. WITZEL IN BONN.

REDIGIERT

VON

PROF. DR. E. ROSE IN BERLIN. UND PROF. DR. H. HELFERICH IN KIEL.

Siebzigster Band.

Mit 24 Abbildungen im Text und 8 Tafeln.

LEIPZIG,
VERLAG VON F. C. W. VOGEL
1903.

BOSTON MEDICAL
MAY 4 1904
LIBRARY.

CATALOGUED
MAY 4 1904
E. H. B.

Inhalt des siebzigsten Bandes.

Erstes und Zweites (Doppel-) Heft

ausgegeben September 1903.

Seite

I. Aus dem St. Johannishospital zu Bonn (Chirurgische Abteilung, Chefarzt weil. Herr Geheimrat Prof. Dr. Schede).
Zur Therapie der Sarkome der langen Röhrenknochen. Von Dr. Karl Vogel, Sekundärarzt, Privatdozent für Chirurgie . . . 1

II. Über die Bedeutung der Knorpelbildung nach Fraktur. Von Dr. M. Matsuoka, Japan 13

III. Ein weiterer Beitrag zur Überlebensfähigkeit der menschlichen Epidermiszellen. Von J. Wentscher, Thorn. (Mit Tafel I. II) 21

IV. Aus der II. chirurgischen Abteilung des k. k. allgemeinen Krankenhauses in Wien. Vorstand: Hofrat Prof. Dr. Albert Ritter von Mosetig-Moorhof.
Beitrag zur Lehre von den Fremdkörpern der männlichen Harnblase. Von Dr. Maximilian Hirsch, Aspiranten der Abteilung. (Mit 2 Abbildungen) 45

V. Aus der chirurgischen Privatklinik Prof. Dr. Jordans in Heidelberg.
Ein Fall von Wurmfortsatz-Nabelfistel unter dem Bilde des offenen Ductus omphalo-entericus. Von cand. med. Georg Lettau. (Mit 5 Abbildungen) 84

VI. Ein Fall von spontan vereitertem Echinokokkus der Oberschenkelmuskulatur. Eine färberische Eigenschaft der Echinokokkusmembran. Von Dr. Ernst Delbanco in Hamburg. (Mit Tafel III) 100

VII. Aus dem kaiserlich-ottomanischen Hospital Gülhané.
Ein Fall von ischämischer Rückenmarksaffektion bei tuberkulöser Spondylitis. Von Dr. J. Wieting, chirurg. Oberarzt. (Mit 1 Abbildung) 112

VIII. Aus dem kaiserlich-ottomanischen Hospital Gülhané.
Zur Tuberkulose der knöchernen Schädeldecke. Von Oberarzt Dr. Wieting und Assistenzarzt Dr. Raif Effendi 123

IX. Aus der Grazer chirurgischen Klinik. Supplierender Vorstand Prof. Dr. Erwin Payr.
Die Katgutsterilisation nach M. Claudius. Von Dr. A. Martina, Operationszögling 140

Seite

X. Aus der chirurgischen Abteilung des Auguste Viktoria-Krankenhauses vom Roten Kreuz in Neu-Weißensee bei Berlin. Dirigierender Arzt: Dr. O. Bode.
Zur Diagnose und Prognose der Rückenmarksverletzungen. Ein Fall von Luxation mit Fraktur des Epistropheus. Von Dr. Richard Bernstein, Oberarzt beim Garde-Fußartillerie-Regiment, vordem 1. Assistenzarzt des Krankenhauses. (Mit 3 Abbildungen) 175

XI. Aus der chirurgischen Universitätsklinik in der königlichen Charité zu Berlin. (Direktor: Geheimer Medizinalrat Prof. Dr. F. König.)
Beitrag zur Pathologie und Therapie der akuten Pankreaserkrankungen nebst Mitteilung zweier durch Laparotomie geheilter Fälle. Von Dr. Friedrich Pels-Leusden, I. Assistenten der Klinik und Privatdozenten 183

XII. Aus dem Hafenkrankenhause Hamburg-St. Pauli. (Oberarzt Dr. C. Lauenstein.)
Kasuistischer Beitrag zur Verrenkung des Kniegelenks (Luxatio tibiae anterior). Von Dr. Reinitz. (Mit 1 Abbildung) . . . 204

XIII. Aus der königlichen chirurgischen Universitätsklinik zu Bonn. (Direktor Prof. Dr. Bier.)
Beitrag zur Kenntnis der Osteomalacia chronica deformans hypertrophica. (Paget.) Von Dr. Viktor Schmieden, Assistent der Klinik, Privatdozent für Chirurgie. (Mit 4 Abbildungen im Text und Tafel III) 207

XIV. Kleinere Mitteilung.
Zur Geschichte der sogenannten regionären Kokainanästhesie. Von Prof. Dr. Ali Krogius, Direktor der chirurgischen Universitätsklinik in Helsingfors 214

XV. Besprechung:
Prof. Dr. F. L. Dumont, Oberarzt des Diakonissenhauses Bern, Handbuch der allgemeinen und lokalen Anästhesie für Ärzte und Studierende (Edm. Rose) 219

Drittes und Viertes (Doppel-) Heft

ausgegeben Oktober 1903.

XVI. Über primäre Schädelplastik durch Verlagerung reimplantierter Schädelbruchstücke zwischen die Lamellen der Schädelkapsel nebst kasuistischen und klinischen Bemerkungen zur Schädel- und Gehirnchirurgie. Von Stabsarzt Dr. Fritz Kayser, Berlin, Kaiser Wilhelms-Akademie 225

XVII. Aus dem städtischen Krankenhaus Moabit zu Berlin, Abteilung des Geheimrat Prof. Sonnenburg.
Ist das Os naviculare carpi bipartitum und tripartitum Grubers das Produkt einer Fraktur? Nebst Mitteilung eines Falles angeborener beiderseitiger Teilung des Naviculare carpi. Von Dr. Richard Wolff, Assistenzarzt. (Mit Tafel IV) 254

Seite

XVIII. Aus dem städtischen Krankenhause Moabit. Abteilung des Herrn Geheimrat Prof. Sonnenburg.
Die Erfahrungen über Handwurzelverletzungen verglichen mit den Ergebnissen der Varietätenstatistik an den Knochen der Handwurzel. Von Dr. Richard Wolff, Assistenzarzt 289

XIX. Aus dem pathologischen Institut der Universität Leipzig. (Direktor: Geheimrat Prof. Dr. Marchand.)
Beiträge zur Geschwulstlehre. Von Dr. Otto Bender, Assistenzarzt der Universitäts-Poliklinik für orthop. Chirurgie. (Mit Tafel V. VI) 316

XX. Aus der chirurg. Abteilung des städtischen Krankenhauses Moabit zu Berlin. (Direktor: Geh. Med.-Rat Prof. Dr. Sonnenburg.
Über doppelseitige Oberschenkelamputation bei embolischer Gangrän. Von Dr. Richard Mühsam. (Mit 4 Abbildungen) . . 339

XXI. Aus dem Garnisonlazarett Brandenburg a. H.
Über Cholesteatome (Epidermoide) der Schädelknochen. Von Stabsarzt Dr. Blecher. (Mit 2 Abbildungen) 353

XXII. Aus der Rostocker chirurgischen Universitätsklinik des Prof. Dr. W. Müller.
Klinische nnd pathologisch-anatomische Beiträge zur Lehre von den Gelenkmäusen. Von Dr. E. Boerner, Oberarzt im Inft.-Regt. 52, kommandiert zur Klinik. (Mit 3 Abbildungen im Text und Tafel VII) 363

XXIII. Besprechungen:
1. E. Ponfick, Topographischer Atlas der med.-chir. Diagnostik (Helferich) 417
2. Hansemann und Mayer, Eine Zeitschrift für Krebsforschung (Helferich) 417
3. Czerny und Völker, Über Totalexstirpation der Prostata wegen gutartigen Adenoms (Baum) 417

Literarische Neuigkeiten 418

Fünftes und Sechstes (Doppel-) Heft

ausgegeben November 1903.

XXIV. Aus der chirurgischen Universitäts-Poliklinik (vormals Prof. Friedrich) zu Leipzig.
Experimentelle Beiträge zur Kenntnis des Transsudationsvorganges am Bauchfell, sowie zur Kenntnis einiger klinisch wichtigen Eigenschaften des Glycerinum officinale. Von Dr. med. Gustav Schrader, Assistenzarzt 421

XXV. Aus der königlichen chirurgischen Universitätsklinik zu Bonn. (Direktor Prof. Dr. Bier.)
Erfolgreiche, experimentelle Verlagerung von Nebennierengewebe, ein Beitrag zur Lehre von den Strumae suprarenales aberratae. Von Dr. Viktor Schmieden, Privatdozent und Assistenzarzt der Klinik. (Mit 2 Abbildungen im Text und Tafel VIII) . . 453

Seite

XXVI. Aus der Göttinger chirurgischen Klinik. (Direktor: Prof. Dr. Ch. H. Braun.)
Zur Frage der operativen Behandlung der Bauchfelltuberkulose und deren Dauerresultate, nebst 3 Fällen von Tuberculosis herniosa. Von Dr. Karl Thoenes, früherem Assistenzarzt der Klinik 505

XXVII. Zur Prognose der Radikaloperation der Hernien. Von Dr. Otto Pott 556

XXVIII. Primäre akute Typhlitis (stercoralis). Von Dr. Paul Sick, Oberarzt der königl. chirurgischen Universitätsklinik und Privatdozent für Chirurgie in Kiel 591

XXIX. Aus der königl. chirurgischen Universitätsklinik in Kiel.
Zur Differentialdiagnose und Ätiologie inkarcerierter Hernien. Von Dr. Paul Sick, Oberarzt der Klinik und Privatdozent. (Mit 1 Abbildung) 596

7947

BOSTON MEDICAL
MAY 4 1904
LIBRARY.

I.

Aus dem St. Johannishospital zu Bonn (Chirurgische Abteilung, Chefarzt weil. Herr Geheimrat Prof. Dr. Schede).

Zur Therapie der Sarkome der langen Röhrenknochen.

Von

Dr. **Karl Vogel,**
Sekundärarzt, Privatdozent für Chirurgie.

Wenn wir heute die Veröffentlichungen der letzten Jahrzehnte betr. die Therapie der Sarkome der langen Röhrenknochen überblicken und die Grundsätze, die für dieselbe bei den Chirurgen maßgebend geworden sind, so finden wir, daß so ziemlich allseitige Übereinstimmung nur herrscht in bezug auf eine Form der Sarkome, nämlich die sog. „schaligen Riesenzellensarkome". Es sind das diejenigen Tumoren, die myelogen entstehend, langsam wachsend, den Knochen an der betroffenen Stelle kolbig auftreiben, die Kortikalis bis zu Papierdünne rarefizieren, dabei aber fast stets zirkumskript, gegen die gesunde Umgebung gut abgesetzt bleiben. Sie brechen erst spät in die Weichteile durch, machen fast nie Metastasen, selten Rezidive.

Bei dieser Form begnügt sich die heutige Chirurgie meist mit dem möglichst konservativen Eingriff. Man legt den Tumor durch Aufmeißeln der Knochenschale frei und evidiert alle Massen mit dem scharfen Löffel. Event. kann man das Lager noch verschorfen oder verätzen. Etwaige lokale Rezidive werden ebenso behandelt. In der Literatur sind recht viele Fälle niedergelegt, in denen diese sehr schonende Methode entweder nach einmaliger Operation oder doch nach Entfernung eines oder mehrerer kleiner Rezidive zur Dauerheilung geführt hat. Im vorigen Jahr ist aus unserem Hospital ein hierher gehöriger Fall von Schmieden veröffentlicht worden. Die Patientin ist heute noch, nach fast drei Jahren, rezidivfrei. Krause berichtete auf dem Chirurgenkongress 1889 über einen Fall, in dem v. Volkmann 4mal einen derartigen Tumor des Unterkiefers evidiert

hatte mit endlichem Dauererfolg. Derselbe Operateur hat einen gleichen Tumor der Tibia ebenso konservativ behandelt, der zur Zeit des Berichtes seit 2¾ Jahren rezidivfrei war.

Diese Beispiele mögen für diese Form der sog. benignen Sarkome genügen. Eine erschöpfende Übersicht der hierher gehörigen Fälle zu geben, würde wenig Zweck haben, da, wie gesagt, über die Berechtigung, derartige Tumoren durchaus konservativ zu behandeln, so ziemlich Einigkeit herrscht.

Es finden sich nun aber auch einige Fälle in der Literatur, in denen ein pathologisch-anatomisch diesen Riesenzellensarkomen analoger Tumor klinisch sofort oder nach einiger Zeit, etwa nach einer ersten konservativen Exstirpation, den gutartigen Charakter verlor, indem er den Knochen durchbrach, in die Nachbarschaft propagierte und durch Metastasenbildung sich als evident bösartig erwies. Gross, Nasse u. A. erwähnen solche Fälle. Einen besonders eklatanten Fall schildert Oberst. Es hat sich daher die Praxis herausgebildet, bei der Operation dieser Tumoren sich weniger durch den pathologisch-anatomischen, als durch den klinischen Befund leiten zu lassen. Ist der Tumor zirkumskript, ein eigentliches „schaliges" Riesenzellensarkom, so kann man sich zunächst mit oben geschilderter konservativer Therapie begnügen, hat er jedoch die Grenze des Knochens überschritten und die Weichteile ergriffen, so gehört er für den Operateur zu den eigentlichen malignen Tumoren, die stets radikaler angegriffen werden müssen, ohne Rücksicht auf den histologischen Befund.

Ich komme damit auf die Therapie der eigentlich bösartigen Sarkome, der kleinzelligen Rund- und Spindelzellensarkome. Sie sind vielleicht dasjenige Leiden, dessen Prognose durch alle Fortschritte sowohl der pathologischen Anatomie als der chirurgischen Technik bis jetzt am wenigsten hat verbessert werden können. Die Mortalitätsstatistik der Sarkome zeigt heute noch die Ohnmacht ärztlicher Kunst in betrübender Weise.

Kramer hat jüngst in „Langenbecks Archiv" die chirurgische Therapie der bösartigen Sarkome der langen Röhrenknochen besprochen und kommt zu dem Schluß, daß eine Dauerheilung derselben nur dann möglich sei, wenn der Tumor abgekapselt sei, daß aber bei Übergreifen des Tumors auf die benachbarten Weichteile auch von Exarticulation und Amputation der Extremität selten etwas zu erhoffen sei. Es sei in solchen Fällen außer der Absetzung des Gliedes unbedingt nötig, die ergriffenen Muskeln in toto zu entfernen.

Auch Schuchardt rät möglichst gründliche Exartikulation und Amputation inklusive der zugehörigen Muskelbäuche, stellt aber auch dann

noch die Prognose quoad Rezidiv und Metastase schlecht. Reinhardt warnt vor partieller Operation bei anderen als Riesenzellensarkomen, weil außer dem Tumor noch zentralwärts isolierte Knoten im Schaft des Knochens vorkommen, welche Tatsache auch König hervorhebt. Reinhardt rechnet aus 54 zusammengestellten Fällen 18 Proz. Dauerheilung heraus (über 4 Jahre).

In ähnlicher Weise sprechen sich die meisten Autoren aus und so findet man denn bei Durchsicht der in der Literatur niedergelegten Fälle, daß bei weitem die überwiegende Anzahl aller Extremitätensarkome mit sofortiger Absetzung des Gliedes behandelt worden sind.

Vor einigen Jahren hat nun v. Mikulicz an Stelle der prinzipiellen sofortigen Exartikulation und Amputation die natürlich auf geeignete Fälle zu beschränkende Resektion des Tumors und seiner nächsten Umgebung bis ins gesunde Gewebe aus der Kontinuität, also mit Erhaltung des peripherwärts vom Tumor gelegenen Gliedteils empfohlen und diesen Rat durch sehr beweiskräftige Argumente gestützt.

Er erinnert zunächst an einige in den letzten Jahren vor Erscheinen seiner Arbeit veröffentlichte Fälle von Resektion: Auf der Naturforscherversammlung in Halle stellte v. Bergmann einen Patienten vor, bei dem er wegen periostalen Tibiasarkoms ein 15 cm langes Stück dieses Knochens und nachher ein entsprechendes der Fibula reseziert hatte. Gute Heilung. Ein entsprechend erhöhter Schuh verschaffte dem Patienten eine recht gute Gebrauchsfähigkeit des operierten Beines. Ein zweiter Fall stammt aus der v. Bramannschen Klinik: Wegen myelogenen Sarkoms des linken Tibiakopfes wurden 10 cm vom Kniegelenk aus reseziert. Die Gebrauchsfähigkeit des Beines wurde dadurch erreicht, daß von der Femurgelenkfläche eine Scheibe abgeschnitten, an der fibularen Seite jener ein Bohrloch im Femur angebracht und in dasselbe die abgesägte und zugespitzte Fibula so tief eingepflanzt wurde, daß die Sägeflächen von Femur und Tibia sich berührten. Knöcherne Verheilung und gute Funktion des mit mäßiger Verkürzung ankylotischen Beines unter Anwendung eines erhöhten Schuhes, ohne weitere Protese. v. Mikulicz erwähnt, daß dieser Patient noch nach drei Jahren rezidivfrei war.

An der oberen Extremität hat v. Mikulicz mehrere Resektionen teils noch aus früherer Zeit gefunden: So eine solche der unteren Hälfte der Ulna wegen Myeloidsarkom mit gutem funktionellem Resultat, ausgeführt von Lucas. Morris entfernte sogar die unteren $^2/_3$ des Radius und 3 bis 4 Zoll der Ulna wegen gleichen Tumors. Hier wurde zur Stütze der Hand ein Lederapparat gegeben, der relativ gute Funktion ermöglichte. Ein dritter ähnlicher Fall stammt von Berkeley Hill.

Endlich zitiert v. Mikulicz noch zwei ältere Fälle von Volkmann, in deren einem dieser das obere Humerusende wegen Spindelzellensarkoms resezierte; Patient starb nach 7 Tagen an Kollaps. Im anderen Falle entfernte v. Volkmann das untere Ende des Humerus und das Olekranon wegen Enchondroma myxomatodes mit guter Heilung und ziemlich festem Gelenk: Letzterer Fall ist nur einige Monate beobachtet worden.

An diese kasuistische Besprechung schliesst v. Mikulicz die Schilderung seiner eigenen interessanten Fälle, die ich in kurzem Auszuge zitieren möchte.

In den beiden ersten Fällen handelt es sich um Riesenzellensarkome des Radius, durchgebrochen in die Weichtheile im 1., noch mehr zirkumskript im 2. Falle. In jenem wurde von einem radialen Längsschnitt aus 12 cm des Radius mit den ergriffenen Weichteilen entfernt. Streck- und Beugesehnen werden mit Ausnahme des Supinator longus und Pronator quadratus erhalten, Art. und Nerv. radialis geopfert. Glatte Heilung; gute Funktion mit Lederhülse. Nach 1½ Jahren kein Rezidiv. Im zweiten Falle, einem nach Trauma entstandenen Tumor, werden vom gleichen Schnitt aus 10 cm Radius vom Handgelenk aus entfernt. Glatte Heilung. Patient wird mit Lederhülse wieder voll erwerbsfähig. Rezidivfreie Beobachtungszeit 4 Monate. Es folgt ein Fall von Resectio ulnae wegen mit den Weichteilen verwachsenem Spindelzellensarkom. Die ergriffenen Weichteile werden mit entfernt, von der Ulna das Mittelstück so reseziert, daß oben 6, unten 4 cm stehen bleiben. Kleine Sehnenplastik, Entfernung mehrerer Kubital- und Achseldrüsen; Heilung; weiteres Schicksal unbekannt. Im 4. Falle werden von vorderem Lappenschnitt aus 10 cm der Tibia vom Kniegelenk an reseziert wegen abgekapselten Riesenzellensarkoms. Absägen der Femurgelenkfläche und der Fibula in der Höhe des Tibiaschnittes, Interposition des zentralen mit den Weichteilen in Verbindung gebliebenem Fibulastückes zwischen Tibiarest und Femur, in welche jenes in je ein Bohrloch eingepflanzt wird. Heilung ziemlich gut, doch erfüllt sich die Hoffnung, daß das implantierte Fibulastück funktionell soweit hypertrophieren werde, daß ein knöchern ankylotisches und tragfähiges Bein resultieren werde, nicht. Patient muss einen fixierenden Verband tragen. Über sein weiteres Schicksal ist nichts bekannt.

Endlich gehören hierhin zwei Fälle von Resectio femoris, einmal wegen diffus in die Muskulatur vorgedrungenem Spindelzellen-, das andere Mal wegen Spindelrundzellensarkoms. Im ersteren Falle wurden von einem vorderen viereckigen nach oben umgeklappten Lappenschnitt aus, der an der Basis noch etwas gesunde Quadrizepsmuskulatur enthielt, sonst aus Haut und Unterhautfettgewebe bestand, 20 cm des Femur entfernt, nach Freipräparieren der Arteria und Vena popl., sowie des N. ischiadicus der Femurstumpf in ein Bohrloch der von der Knorpelfläche befreiten Tibia implantiert. Nach glatter Heilung wird die 20 cm betragende Verkürzung durch eine sinnreiche Protese ausgeglichen. Nach 2½ Monaten ist Patient noch gesund.

Der Befund und die Operation des folgenden Falles war ähnlich; Entfernung der untersten 20 cm des Femur, zwischen dem Stumpf und die angefrischte und mit einem Bohrloch versehene Tibia wurde hier ein Elfenbeinrohr eingeschaltet. Die Wundheilung erfolgt ohne Störung, doch tritt keine Konsolidation ein und wird nach 5 Monaten wegen dieses Umstandes und gleichzeitigen Verdachtes auf Rezidiv nachträglich die Amputation vorgenommen. Es findet sich jedoch kein Rezidiv.

In einem letzten Falle hat v. Mikulicz bei analogem Befund dieselbe Operation gemacht, aber wegen Verwachsenseins des Tumors (periostales Osteosarkom) mit den Gefäßen die sofortige Amputation angeschlossen. Endlich erwähnt v. Mikulicz in einer Anmerkung noch einen in jüngster Zeit operierten, dem oben zitierten v. Bramannschen ganz analogen Fall mit glatter Heilung.

Außer diesen Fällen von Resektion habe ich in der jüngeren Literatur noch folgende gefunden: Nasse schildert einen Fall von Spindelzellensarkom des unteren Femurendes, im Knochen gut isoliert, aber gegen die Narbe und Fistel von einer vorher anderwärts gemachten Inzision nicht deutlich abgesetzt. (Fall 8 der Tabelle.) Das untere Femurende wurde reseziert und die verdächtigen Weichteile exzidiert. Heilung; Patient ist seit drei Jahren gesund.

Außerdem ist in Fall 3 der Nasseschen Tabelle wegen eines Sarkoms des unteren Femurendes, dessen pathologisch-anatomische Diagnose nicht angegeben ist, die Resectio genu gemacht worden; doch mußte nach 6 Monaten wegen Rezidiv die Amputation ausgeführt werden.

Endlich wurde in Fall 4 wegen Riesenzellensarkoms die untere Partie der Tibia reseziert. Die Patientin ist 5 Jahre gesund.

Rotter hat 1898 in der „Freien Vereinigung der Chirurgen Berlins" einen Patienten vorgestellt, dem er den ganzen Humerus wegen Sarkoms exstirpiert hatte. Der N. radialis wurde zu $^2/_3$ reseziert. Der Patient bekam eine relativ recht gute Funktion der Hand. R. hatte hier die konservative Operationsmethode gewählt wegen einer angenommenen relativen Benignität des Tumors, in dessen Struktur das fibröse Gewebe über die zelligen Elemente überwog.

Wiesinger veröffentlicht drei Fälle von Resektion aus dem Hamburger alten Krankenhaus. Einmal resezierte er das obere Drittel des Humerus wegen Rund- und Spindelzellensarkom; Heilung; nach $^1/_2$ Jahr noch gesund.

Im zweiten Fall wurde wegen periostalen Osteochondrosarkom der untere Femurteil reseziert und der Stumpf in die Tibia eingepflanzt; Heilung; nach $^1/_2$ Jahr noch gesund.

Endlich entfernte er im dritten Falle das obere Tibiaende wegen Chondrosarkoms und heftete auch hier Tibia und Femur aneinander.

Rheinwald beschreibt einen Fall, in dem ein zweifaustgroßes Sarkom des rechten Oberarmes entfernt wurde. Nach $^5/_4$ Jahren bekam Patient an symmetrischer Stelle des linken Armes einen ebensolchen Tumor. Hier wurde die Resektion des oberen Humerusendes gemacht, doch starb Patient schon nach 8 Monaten an Lebermetastasen.

Endlich hat Körte 1901 einen Patienten demonstriert, dem er 19 cm des Femur resezierte wegen periostalen Spindelzellensarkoms. Ausgang in Heilung. Beobachtungszeit noch kurz.

Wegen schaliger Riesenzellensarkome, also relativ gutartigen Tumors, haben noch analoge Resektionen ausgeführt Eve und Clutton.

An diese kasuistische Zusammenstellung möchte ich die Krankengeschichte eines Patienten anschließen, der vor jetzt gerade 4 Jahren hier von Herrn Geheimrat Schede operiert worden ist und sich bis heute wohl befindet.

Otto H. aus W., 34 Jahre alt, Kaufmann; aufgenommen 19. Juli, entlassen 15. August 1899.

Anamnese: Patient war früher gesund. Vor zwei Jahren hat er zuerst das Auftreten einer Geschwulst in der Gegend des linken Schultergelenkes bemerkt, die, „von selbst" entstanden, ziemlich schnell gewachsen

ist. Vor 1½ Jahren wurde der Tumor auswärts zum erstenmal operiert und zwar wurden damals schon die distalen Gelenkenden der Clavicula und Scapula und das proximale des Humerus, von welch letzterem die Geschwulst ausgegangen sein soll, mitentfernt. Nähere Angaben sind über die damalige Operation nicht zu bekommen. Patient war dann zunächst gesund, hat aber seit einigen Monaten wieder eine Anschwellung bemerkt, die ohne Schmerzen sich vergrösserte und die geringe nach der ersten Operation vorhandene Beweglichkeit des Armes noch mehr beschränkte.

Status: Großfaustgroßer, ziemlich derber Tumor unter, respektiv im Musc. deltoideus links, nicht verschieblich. Beweglichkeit des Armes gering. Keine Schmerzen; Haut intakt. Senkrechte Narbe über dem Sulcus bicipitalis 15 cm lang.

Diagnose: Sarkomrezidiv.

Operation: Hautschnitt senkrecht über die Höhe der Geschwulst. Der Tumor sitzt unter dem Musc. deltoideus. Letzterer wird nach beiden Seiten abpräpariert. Der Tumor enthält einige Cysten mit gallertigem Inhalt. Er ist mit dem Akromion und dem distalen Stumpf der Clavicula verwachsen, ebenso mit dem zentralen Humerusstumpfe. Alle drei Knochenenden sind in ihrer Struktur zerstört und gehen direkt in die weichere Tumormasse über. Letztere geht auch stellenweise in die Muskulatur der Schultergegend über. Durchmeißeln respektiv -sägen der Clavicula und Skapula im Gesunden, Freipräparieren des oberen Humerus und Absägen des letzteren 4 cm unterhalb der sichtbaren Geschwulstgrenze. Auslösen des Tumors aus den Weichteilen unter Wegnahme des grössten Teiles der erkrankten Muskulatur, das heißt, soweit es klinisch erkennbar war, überall im Gesunden. Es zeigte sich beim Durchsägen des Humerus, daß die Markhöhle desselben an der Sägestelle und distalwärts darüber hinaus ganz mit Tumormasse ausgefüllt ist. Ein Sägeschnitt einige Centimeter abwärts zeigt noch dasselbe Bild und so wird in mehreren Stücken der ganze vorher skelettierte Humerus entfernt, mit Ausnahme der untersten 3 cm, also des Gelenkendes des Ellenbogens, nachdem 3 cm oberhalb das Mark makroskopisch gesund befunden worden war. Die Gefäße und Nerven waren nicht ergriffen und wurden geschont. Die große Wunde wird zunächst tamponiert, mit Situationsnähten versehen und der Arm mit Schienen und vielen Kissen verbunden.

1. August. Sekundärnaht der gut granulierenden Wunde durch tiefgreifende Nähte.

Glatte Heilung. Patient wird mit einer an Schulter und Brust zu befestigenden Lederhülse für den Oberarm und einen Teil des Unterarmes mit Charniergelenk am Ellenbogen entlassen. Nach einiger Gewöhnung kann er den Arm und besonders die Hand recht gut gebrauchen.

Ich habe den Kranken nicht wieder gesehen, weiß jedoch aus wiederholten schriftlichen Berichten, noch aus jüngster Zeit, daß es ihm durchaus gut geht und er seinem Berufe ungestört nachgeht.

Pathol.-anatomische Diagnose (Pathol. Institut der Universität): Rundzellensarkom vom Charakter des Chondromyxosarkoms.

Wir haben also einen sowohl pathologisch-anatomisch, wie klinisch durchaus malignen Tumor, der schon einmal recht radikal exstir-

piert worden und jetzt wieder in schnellem Wachstum begriffen ist, und der trotzdem durch die konservative Methode der Resektion geheilt wird. Denn daß unser Patient jetzt definitiv geheilt ist, können wir wohl annehmen, nachdem 4 Jahre ohne Rezidiv und Metastase verflossen sind.

Bei weitem die meisten Metastasen nach Sarkomen treten bald nach der Operation auf, etwa im ersten Jahr. Im zweiten Jahre sind sie recht selten; nach dem zweiten Jahre kommen sie nur noch sehr vereinzelt zur Beobachtung vor. Sie müßten, wie Nasse mit Recht sagt, vor Entfernung des Tumors schon vorhanden gewesen sein, könnten also nur bei ganz langsam wachsenden Tumoren so spät erst in die Erscheinung treten.

Etwas ungünstiger liegen die Verhältnisse in bezug auf die lokalen Rezidive. Sie treten auch meist bald nach der Exstirpation des Tumors auf, jedoch sind einzelne Fälle, so durch Nasse u. A. bekannt geworden, in denen selbst sehr schnell gewachsene primäre Sarkome nach der Exstirpation noch sehr spät, nach vier Jahren und später, Rezidive im Gefolge gehabt haben. Doch sind diese Fälle so äußerst selten, daß sie, wie auch Nasse sagt, um eine Statistik zu ermöglichen, außer acht gelassen werden können. Der letztere Autor resultiert aus seinen Beobachtungen, daß derjenige Patient als geheilt zu betrachten ist, der zwei Jahre nach der Operation noch gesund ist. Wir können demnach unseren Patienten jetzt nach 4 Jahren sicher als dauernd geheilt betrachten.

Es liegt mir nun zwar fern, aus diesem vereinzelten Falle den Schluss zu ziehen, daß man in Zukunft alle ähnlichen Fälle mit konservativer Resektion behandeln solle. Der günstige Ausgang ist hier sicher fast ein Unikum. Aber wenn v. Mikulicz sagt, er möchte glauben, daß man die konservativen Methoden bei Knochensarkomen mehr als bisher anwenden könne und man dürfe es wenigstens nicht unversucht lassen, „der konservativen Chirurgie hier ein größeres Feld zu erobern," so möchte ich unseren Fall für diesen Rat doch als Stütze dienen lassen, indem er, so vereinzelt er ist, die Möglichkeit des Erfolges doch beweist. Wenn ich diesen Fall mit den oben zitierten aus der Literatur zusammenstelle und auch zur Beurteilung der Prognose diejenigen ausnehme, in denen es sich um relativ gutartige Riesenzellensarkome handelte und die ich mehr zur Illustration der angewendeten Technik angeführt habe, so scheint mir doch das Gesamtresultat einer Betrachtung dieser Fälle wenigstens durchaus nicht gegen jenen Mikuliczschen Vorschlag zu sprechen, die Resektion etwas öfter als es bisher geschehen zur Entfernung derartiger Tumoren

in Erwägung zu ziehen. So ist doch sehr zu berücksichtigen, daß auch die Prognose der Radikaloperation, der Exartikulation und Amputation, sehr schlecht ist. Ein Vergleich der Erfolge beider Methoden, der allein entscheidend wäre, läßt sich leider nicht wohl anstellen, da die weitaus meisten operierten Patienten entweder nicht bis zum Tode oder dem Ende einer „kritischen Zeit" beobachtet oder die Resultate der Operation in bezug auf Dauerheilung nicht in der Literatur mitgeteilt sind. Zudem ist das Mißverhältnis der Zahlen der ausgeführten Amputationen und Exartikulationen einerseits und der Resektionen andererseits ein zu großes, die absolute Zahl der letzteren zu klein, als daß ein maßgebender Vergleich möglich wäre. Es gibt jedoch eine Anzahl Gründe, die einer häufigeren Anwendung der Resektion das Wort reden.

Körte verteidigt das in obigem Fall von Resektion bei Spindelzellensarkom angewandte Verfahren gegen den Vorwurf Königs, daß weiter oben in der Markhöhle noch Herde zurückbleiben könnten, dadurch, daß er auf die doch auch ungünstige Prognose der Radikalverfahren hinweist, besonders was die Metastasen betrifft. Ich möchte auch glauben, daß es in bezug auf die letzteren vollkommen gleichgültig ist, ob man amputiert oder reseziert. Entweder die Aussaat in den übrigen Körper hat vorher schon stattgefunden, dann wird man mit keiner Methode etwas erreichen; oder der Prozeß ist noch lokal, dann wird nach der Resektion wohl die Prognose in bezug auf Metastasen sich nicht schlechter gestalten als nach der Amputation. Lokale Rezidive dagegen wird zweifellos unter Umständen das radikale Verfahren der Absetzung des ganzen Gliedes besser verhüten, als die Resektion, da abseits gelegene Knochenherde, wie sie König und Reinhardt erwähnen, oder auch solche der Weichteile bei jenem sicherer mit entfernt werden.

Körte sagte, man könne ja beim Auftreten von Rezidiven immer noch die Entfernung der Extremität ausführen. Das kann wohl nur bedingungsweise als Rechtfertigung der Resektion verwandt werden. Bei sehr sorgfältiger Beobachtung der Patienten und wenn das Rezidiv an einer der Wahrnehmung gut erreichbaren Stelle auftritt, etwa unter der Haut oder an den Drüsen, wird man wohl meist die sekundäre Amputation unter nicht schlechteren Bedingungen für den Patienten machen, als wenn man sie direkt bei der ersten Geschwulst ausgeführt hätte. Tritt jedoch das Rezidiv an einer Stelle auf, die es erst später in die Erscheinung treten läßt, wenn es schon länger besteht und eine größere Ausdehnung erreicht hat, oder läßt man gar bei der ersten Operation einen der obenerwähnten Herde in der

Nachbarschaft zurück, so muß man doch zugeben, daß leicht zwischen erster und zweiter Operation resp. während des Wachstums des Rezidivs bis zu seiner Entfernung eine Aussaat von Keimen in den übrigen Organismus erfolgen kann, die man bei primärer Radikaloperation vermieden hätte.

Zudem ist bekannt, daß gerade bei den malignen Tumoren eine Operation, wenn sie nicht alles Kranke entfernt, oft zu schnellerem Wachstum und zu intensiverer Äusserung des malignen Charakters (schnelleres Auftreten der Metastasen) anregt. Vielfach wird auch doch eine sekundäre Amputation oder Exartikulation unter ungünstigeren Allgemeinverhältnissen stattfinden und dadurch die Prognose in bezug auf die direkte Operationsmortalität verschlechtert werden, worauf u. a. Berger hingewiesen hat. Eine Exartikulation ist schon an sich kein so kleiner Eingriff, besonders, wenn man die Forderung Kramers und anderer erfüllt, die Muskulatur der Schulter resp. Hüfte soweit als möglich mitzunehmen. Wenn der Eingriff an der Schulter auch bei der heutigen Technik nicht so direkt lebensgefährlich ist, so ist speziell eine Hüftexartikulation mit Wegnahme der Muskeln immer ein Eingriff von zweifelhafter Prognose, trotz der wesentlichen Verbesserung und Herabminderung der Gefahr, besonders des Blutverlustes, die durch das Rosesche Verfahren bedingt wird.

Ein nicht hoch genug zu veranschlagendes psychologisches Argument für die Resektion hebt v. Mikulicz hervor: Ein Kranker wird sich viel eher zu einer Resektion, wobei ihm das Glied, wenn auch funktionell minderwertig, erhalten bleibt, entschließen, als zu einer sofortigen Entfernung desselben. Diejenigen Patienten, die schon mit großen Tumoren in chirurgische Behandlung kamen, geben ja eher zur Amputation die Erlaubnis, weil sie durch die Größe der Geschwulst, eventuelle Ulzerationen, Schmerzen und Gebrauchsunfähigkeit ängstlich geworden sind und die Notwendigkeit einer Radikaloperation einsehen. Diese Fälle geben aber bei jeder Operationsmethode eine schlechte Prognose. Gerade die Patienten aber, die bei sachgemäßer und vor allem frühzeitiger Behandlung gerettet werden können, das heißt die mit noch in den Anfängen der Entwicklung befindlichen Tumoren in die Behandlung kommen, sind naturgemäß am schwersten zur sofortigen Entfernung des ganzen Gliedes zu bewegen. Hier bestehen meist keine Schmerzen, wenig Funktionsstörung, der Patient sieht keine wesentliche Veränderung an seinem Arm oder Bein, und er vermag nicht einzusehen, weshalb er wegen eines in seinen Augen geringfügigen Leidens zum einarmigen oder einbeinigen Krüppel gemacht werden soll.

Der Vorschlag zur Radikaloperation wird ihn, wie Mikulicz treffend sagt, in vielen Fällen zum Kurpfuscher treiben und ihn sachgemäße Hilfe erst dann wieder aufsuchen lassen, wenn es zu spät zur Operation überhaupt oder jedenfalls die Prognose auch für die radikalste Methode wesentlich verschlechtert ist. Die Resektion hätte in solchen Fällen frühzeitig gemacht werden können, als der Tumor noch klein, Metastasenbildung noch unwahrscheinlich war, die Exartikulation oder Amputation kommt zu spät. Das Prinzip also, diese Tumoren müßten unter allen Umständen durch Amputation geheilt werden, verschuldet hier sicher eine Verschlechterung der Gesamtprognose der Sarkombehandlung. Entsteht nach der primären Resektion ein Rezidiv, so wird der Patient sich weit eher zur Entfernung des Gliedes bestimmen lassen, die bei guter Beobachtung wohl meist zeitig genug ausgeführt werden kann.

Noch einen Punkt möchte ich hier im Anschluß an unseren Fall besprechen, den ich nirgends so recht gewürdigt gefunden habe. Ich meine nämlich, je proximaler ein Tumor sitzt, desto eher kann man sich zur Resektion anstatt der Exartikulation oder Amputation entschließen. Das klingt vielleicht paradox, doch möchte ich folgende Begründung geben: Sitzt ein Tumor am distalen Radius- oder Ulnaende, so wird man durch Exartikulation im Schultergelenk sehr weit im Gesunden operieren und dadurch die Garantien der radikalen Entfernung erhöhen. Bei der Resektion jedoch bleibt in demselben Falle ein grosser Teil sowohl der Knochen als der Weichteile des Armes zentral vom Tumor stehen und die Möglichkeit, hier Geschwulstteile zurückzulassen (s. oben König), ist also groß. Dieser zentrale Rumpf ist es ja, an dem diese disseminierten, vom Haupttumor ausgegangenen Herde sitzen und die Rezidive auftreten, während solche an dem peripher von der Resektionsstelle stehen gebliebenen Teile der Extremität wohl nur äußerst selten beobachtet worden sind. Sitzt dagegen eine Geschwulst in der Nähe der Schulter, so fallen die Chancen der Exartikulation gewaltig, denn die Operation nimmt nicht soviel gesundes Gewebe mit weg, da ja doch eine Operation über den Schultergürtel hinaus nicht weiter zentralwärts ausgedehnt werden kann. Die Chancen der Resektion dagegen bleiben absolut genommen dieselben, da sie hier gerade so radikal ausgeführt werden kann, wie am Handgelenk, sie steigen also im Verhältnis zu denen der Exartikulation. Wie gesagt, der bei Resektion an der Schulter stehenbleibende periphere Teil des Armes bedingt keine Erhöhung der Gefahr, wohl aber der bei Resektion am Handgelenk stehenbleibende zentrale Teil. Ich meine also kurz: Je näher ein Tumor an

die Grenze, die von Natur für die Operation gesteckt ist, Becken- und Schultergürtel, heranrückt, desto mehr nähert sich die Resektion, was ihre Wertigkeit als Radikaloperation betrifft, der Exartikulation und um so schwerer fallen dann ihre anderen Vorzüge gegenüber jener ins Gewicht, vor allem die größere Bereitwilligkeit des Patienten zur Operation und der große sowohl funktionelle als auch kosmetische Vorteil, den eine auch nur teilweise erhaltene Extremität vor der besten Protese bietet. Das auf unseren Fall angewandt, haben wir uns damals, als der Patient den dringenden Wunsch äußerte, wenn eben möglich, ihm den Arm zu erhalten, gesagt: Wenn man den Arm auch mit dem Schultergürtel exartikulierte, so müßten doch Gewebsteile zurückbleiben, die gerade so nahe am Tumor gesessen haben, und über deren Freisein von kranken Keimen man also ebensowenig Gewißheit hatte, als bei einer Resektion im makroskopisch Gesunden. Man kann ja heute, wie v. Mikulicz mit Recht sagt, die Grenzen für die Ausdehnung der Resektion sehr weit stellen und letztere wird tatsächlich erst dann unmöglich, wenn die Hauptgefäße an der betr. Stelle ergriffen sind. Die Forderung, im Gesunden zu operieren, besteht natürlich auch bei der Resektion zu Recht, und falls die ernährenden Gefäße für den distalen Teil der Extremität irgendwie suspekt sind, fällt natürlich jede Möglichkeit einer konservativen Operation von vornherein weg. v. Mikulicz hebt auch schon die größere Bösartigkeit der periostalen Tumoren gegenüber den myelogenen in dieser Richtung hervor. Den einen oder anderen kranken Nerven kann man schon eher mit resezieren, wie das ja in dem Fall von Rotter (s. oben) geschehen ist, der $^2/_3$ des Radialis aus der Kontinuität entfernte mit gutem funktionellem Resultat.

Was die Gebrauchsfähigkeit der Extremität nach Resektion und Amputation betrifft, so sind die Verhältnisse an der oberen zweifellos der Resektion günstiger als an der unteren. Der Arm hat nicht als feste Stütze zu dienen und selbst bei sehr ausgedehnter Wegnahme proximaler Knochenpartieen, wie sie z. B. unser Fall und der von Rotter zeigen, ist mit einem guten orthopädischen Apparat eine recht leidliche Funktion der distalen Teile der Extremität zu erzielen. Am Bein dagegen ist die conditio sine qua non für eine gute Funktion die Erzielung einer ausreichenden Stabilität vom Becken bis zum Fuß. Auf Nichterfüllung dieser Forderung beruht das schlechte funktionelle Resultat einiger Literaturfälle, z. B. Fall 4 und 6 von v. Mikulicz, und jedenfalls hat Wiesinger Recht, wenn er sagt, daß eine gute Protese nach Amputation des Beines besser ist, als eine nicht in guter Konsolidation ausgeheilte resezierte Extremität. Bei der Frage der

Erzielung dieser festen Konsolidation der Knochenfragmente spielt sicher, wie einige Autoren angeben, das Lebensalter der Patienten eine wichtige Rolle, indem die noch in lebhafterem Wachstum begriffenen oder doch zu ausgiebigerer regenerativer Tätigkeit fähigen Knochen jugendlicher Personen bessere Aussichten geben als die älterer Leute.

Ich glaube aus dieser Besprechung der einschlägigen Momente im Anschluß an unseren so günstig verlaufenen Fall eine Wiederholung des von v. Mikulicz ausgesprochenen Rates herleiten zu dürfen, für geeignet erscheinende Fälle mehr als bisher das konservative Verfahren in Erwägung zu ziehen und möchte annehmen, die hauptsächlichsten Punkte hervorgehoben zu haben, die bei der Auswahl der „geeigneten" Fälle zur Richtschnur dienen können.

Literaturverzeichnis.

1) Schmieden, Deutsche med. Wochenschr. 1900.
2) Krause, F., Chirurgenkongreß. 1889.
3) Groß, Americ. Journ. of the medic. sciences. 1879.
4) Nasse, D., Langenbecks Archiv. 39. Bd.
5) Oberst, Deutsche Zeitschr. f. Chirurgie. 1881. 14. Bd.
6) Kramer, Langenbecks Archiv. 66.
7) Schuchardt, Deutsche Chirurgie. 28.
8) Reinhardt, Chirurgenkongreß. 1897 u. Deutsche Zeitschr. f. Chirurgie. 47.
9) König, Freie Vereinigung der Chirurgen Berlins. Sitzung v. 11. Febr. 1901.
10) Körte, Ebenda.
11) v. Mikulicz, Langenbecks Archiv. 50.
12) v. Bergmann, Zentralbl. f. Chirurgie. 91. 943.
13) v. Bramann (Neumann), Chirurgenkongreß. 1893 u. 1894.
14) v. Volkmann, Langenbecks Archiv. 15.
15) Rotter, Freie Vereinigung der Chirurgen Berlins. Sitzung vom Januar 1898.
16) Wiesinger, Deutsche med. Wochenschr. 1898. 42.
17) Rheinwald, Bruns' Beitr. 32.
18) Berger, L'amputation du membre superieur dans la contiguité du trone. Paris 1887. Zitiert im Handbuch d. prakt. Chirurgie. 4. I.

II.

Über die Bedeutung der Knorpelbildung nach Fraktur.

Von

Dr. M. Matsuoka, Japan.

Das Vorkommen des Knorpelgewebes bei Frakturheilung ist schon lange von vielen Autoren untersucht worden; doch bis jetzt finden wir keine bestimmte Gesetzmäßigkeit seines Vorkommens. Ich möchte Ihnen heute einiges über die Knorpelbildung bei Bruchheilung mitteilen. Eine literarische Übersicht der Kallusbildung resp. Knorpelbildung werde ich hier nicht wiederholen. Ich beziehe mich hauptsächlich auf die Ergebnisse der allgemeinen Pathologie und pathologischen Anatomie des Menschen und der Tiere, herausgegeben von Lubarsch und Ostertag, besonders auf das Werk von Schmidt in Straßburg, in dem die Literatur sehr sorgsam zusammengestellt ist. Nach meiner Untersuchung ist die Knorpelbildung im Kallusgewebe bei der Taube im Anfangsstadium der einfachen Frakturheilung fast konstante Erscheinung, aber die Ausdehnung des Knorpelgewebes ist sehr variabel. Volkmann, Ziegler u. A. finden keinen Unterschied bei Knorpelbildung zwischen Menschen und Tieren. Kassowitz berichtete nur bei Kindern über Knorpelbildung; dagegen sah ich reichliches Knorpelgewebe bei der Ulnafraktur eines Erwachsenen nach 12 Tagen. Bei meinen Taubenexperimenten kam das Knorpelgewebe ausschließlich im äußeren Kallusgewebe zum Vorschein, was Hein, Rokitansky, Kassowitz u. A. ebenfalls beobachteten. Volkmann, Maas und Kusmin fanden aber die Knorpelbildung auch im inneren Kallusgewebe. Die letzten Fälle sind so zu erklären, daß, wenn bei der Fraktur ziemlich starke Gewalt angewandt, das Keimgewebe der äußeren Periostschicht zertrümmert wurde und einige Stückchen desselben nach innen drangen, eventuell sogar bis in die Markhöhle hineingeschoben oder gesprengt wurden. Warum kommt nun die Knorpelbildung ausschließlich nur im äußeren Periostgewebe vor? Was ist überhaupt der histologische Unterschied zwischen dem

äußeren Periost und dem Endost? Nach Kölliker besteht die Beinhaut (das äußere Periost) aus zwei Schichten. Die äußere Schicht setzt sich aus Fettzellen und Bindegewebe mit eigenen Gefäßen und Nerven zusammen; die innere wird von feineren, sich netzartig durchkreuzenden, elastischen Fasern und zurücktretenden Bindegewebe gebildet, außerdem beteiligen sich noch Gefäße und Nerven an ihrem Aufbau. Eine dritte, innerste, osteogenetisch wichtige Schicht enthält dichtstehende, rundliche Zellen. Ollier macht zuerst auf die letzte Schicht aufmerksam bei ausgebildeten Tieren, und nach ihm ist sie als Blastème souspériostal benannt. Nach Stöhl wird die Innenfläche des Periosts aus einer stellenweise angeordneten Lage kubischer Zellen gebildet. Die Markhaut, Membrana medullaris (Endosteum, Periosteum internum, innere Beinhaut), findet sich an der Oberfläche des großen Markgewebes. Dieses Bindegewebe bildet eine nicht zusammenhängende Haut, die man als Markhaut bezeichnet. Nach demselben Autor ist das Endost aus einer geringen Menge fibrillären Bindegewebes gebildet, das sich in der großen Markhöhle als eine diese auskleidende Haut findet. Entwicklungsgeschichtlich haben die beiden Schichten, die innere und die äußere Knochenhaut, keinen Unterschied und bleiben dort lange als Bindegewebe, die nach Reiz und Funktion differenzierungsfähig sind. Die Unterschiede zwischen den beiden werden durch äußere Umstände und die verschiedene Wirkungsweise des Reizes resp. der Gewalt hervorgebracht. Das äußere Periost wird leicht dem äußeren Reiz ausgesetzt und ist außerdem noch von starkgespannten Muskelschichten, der Haut und anderen Weichteilen umschlossen; dagegen liegt die Markhaut innerhalb des Hohlraumes des Knochens mit äußerst wenig resistenzfähigem Markgewebe in ihrer Umgebung, und von außen wird sie durch die feste Knochenrinde vollständig geschützt. Man sagt, daß das Moment der Knorpelbildung im Kallusgewebe die Bewegung, speziell die Verschiebung der Bruchflächen sein soll. Um die Bewegung der gebrochenen Stückchen möglichst viel zu beschränken, habe ich absichtlich nur den Bruch eines Knochens von den beiden Flügelknochen vorgenommen und zwar die Ulnafraktur. In diesem Versuche wirkt der Radius als eine Art von Schiene, wie sie oft bei der Bruchheilung gebraucht wird. Bei der Tibiafraktur legte ich den Gipsverband für Fixationszweck an. Beim ersten Versuche war die Fixation ungenügend, aber der äußere Druck minimal; ganz im Gegenteile war beim letzten das Bewegungsmoment äußerst beschränkt, während der Druck des Gipsverbandes auf das Kallusgewebe nicht vermieden werden kann. Die Knorpelzone ver-

schwand bei den mit Gipsverbänden behandelten Fällen etwas früher als bei den letzteren vernachlässigten. Demzufolge darf ich sagen, daß die Anlegung des Gipsverbandes resp. die Fixation der Bruchstücken, die Knorpelbildung im Kallus bis zum gewissen Grade beschränken kann, wie Sie bei meinem Versuche 22, 23 und 24 sehen werden. Beim Falle 4, 5, 6, 11, 12, 16, 17 und 18 handelt es sich um die vollkommene Konsolidation der Bruchstelle; doch fand ich hier übermäßige Knorpelbildung im Kallus. Aus den obengenannten Versuchen ist es leicht verständlich, daß die Bewegung keine direkte Ursache der Knorpelbildung ist. Cornil und Ranvier erklärten, daß das Knorpelgewebe im kontinuierlichen Kallus ausbleibt und nach Frakturen Regel ist; Heins und Barthes fanden die Knorpelbildung nach Resektion des Röhrenknochens in ganzer Dicke. Duhamel als der erste, berichtete, daß bei Frakturen der Kallus sich aus Knorpelgewebe entwickelt. P. Ziegler erklärte kürzlich bei seinen Versuchen an Tritonen und Meerschweinchen, dass die Frakturheilung für gewöhnlich zunächst durch knorpeligen Kallus entsteht und die nachherige Ossifikation des Knorpels durch direkte Umwandlung in Knochen erfolgt. Bei meinen Versuchen an Tauben fand ich sowohl das Osteoidesgewebe als auch die Knorpelinsel im Kallus immer im gleichen Stadium vor; die neugebildete Knorpelzone ging teils zu grunde, teils bildet sie das Knorpelgewebe durch Metaplasie. Bei Frakturheilung nimmt die Knorpelbildung im Kallus anfangs immer mehr zu und nachher vermindert sie allmählich. Böhmer, Dethleef und Haller sagten, daß der Verknöcherung des ergossenen Exsudates eine knorpelige Vorstufe vorausgeht. Bei meinen Versuchen wurde die Exsudatmasse ganz resorbiert und ich konnte keine Beteiligung an der Knorpelbildung entdecken. Wie ich Ihnen unten durch kurze Notizen der Bruchheilung resp. der Knorpelbildung zeigen werde, stützen sich meine Experimente auf die Untersuchungen von 24 Kallusbildungen, die durch künstliche Frakturen an Tauben gewonnen wurden. Die Versuche wurden vom 2. bis zum 22. Tage nach Ausführung der Fraktur gemacht und auf vier differente Weisen ausgeführt, nämlich der erste an der Ulna, der zweite an beiden Flügelknochen, der dritte an der Tibia und der letzte an der Tibia mit Gipsfixation. Unter 24 Kallusuntersuchungen waren die Knorpelinseln in 18 Fällen ganz deutlich vorhanden, aber ich fand sie nicht an einer bestimmten Stelle. Meine Untersuchungen beziehen sich nur auf einfache, vollkommene und per primam intentionem geheilte Frakturen in denen keine Eiterungen sich erzeugen lassen. Im großen und ganzen nahm der Kallus mehr oder weniger

eine bestimmte Form an, die der geänderten Bedingung angepaßt war, um die Verbindung der beiden Enden möglichst zweckmäßig zu gestalten. Die darauf liegenden Weichteile werden nach beiden Seiten hin verschoben und dort im Grenzgebiete zwischen dem Kallus und Weichteilen findet sich das deutlich in die benachbarten Muskelgruppen hineindringende Kallusgewebe, das man als das aus Muskelgewebe metaplasierte Kallus betrachtet. Es ist schwer zu entscheiden, ob es entweder von metaplastischer oder periostaler Natur ist. Bei meinem Versuche scheint es, als ob der Kallus fast ganz aus dem Periost stammte. Der Knorpel war bei meinen Untersuchungen immer von hyaliner Natur. Wenn die Fraktur ohne Fixationsverband resp. Gipsverband heilte, kam etwas später die Knorpelbildung im Kallusgewebe zum Vorschein. Kassowitz berichtet, daß da, wo ein Druck wirkt, eine Knorpelbildung sich bildet. Meine Untersuchungen haben andere Resultate ergeben: nämlich, daß bei den mit Gipsverbänden behandelten Fällen da, wo ein Druck auf das Kallusgewebe mehr oder weniger ausgeführt wurde, die Knorpelinseln etwas früher verschwanden als in den anderen Fällen. Je größer die Dislokation und je unvollkommener die Fixation ist, desto größer ist die Kallusbildung. Das Verhalten der Knorpelbildung den mechanischen Bedingungen gegenüber ist es ganz anders und ich kann hier keine Gesetzmäßigkeit finden. Das Volumsverhältnis der Knorpelbildung zum Kallus ist bald proportional, bald reziprokal. Unter den 18 Fällen in denen die Knorpelzone sicher konstatiert werden konnte, handelte es sich in einem Falle um Einkeilung, in einem um Dislocatio ad longitudinem, in einem um Dislocatio ad axin; Dislocatio ad latum lag 5 mal vor und kombinierter Bruch 10 mal. Bei den Fällen von Einkeilung, Längsverschiebung und winkliger Knickung erscheinen die Knorpelbildung an den seitlichen Partieen der äußeren Kallusgewebe; bei seitlicher Verschiebung lagen sie teils seitlich, teils an der Spitze des Bruchstückes. Bei den kombiniert frakturierten 10 Fällen stellten sich die Knorpelzonen zum großen Teil in der seitlichen Partie und nur einige davon in der Nähe der Spitze des Bruchstückes ein. Ich fand nur einen Bruchfall, bei dem die Knorpelinsel bei oberflächlicher Betrachtung ein von Markhaut oder Markgewebe herrührendes Aussehen zeigte, die sicher von nach innen gesprengten Perioststückchen entstammt. In welcher Partie des äußeren Kallusgewebes bildet sich die Knorpelzone? Ein bestimmter Sitz ist nicht anzugeben, weil sie sehr unregelmäßig erschien, bald in der Mitte des Kallus, bald längs der Knochenrinde, bald in der Nähe der umgebenden Weichteile. Wann erscheint und verschwindet die Knorpel-

bildung bei Bruchheilung? Bei den Röhrenknochen und zwar dem Vorderarm und Unterschenkel sah ich sie deutlich am 6. Tage nach künstlich erzeugtem Bruch; die Zeit des Verschwindens ist etwas variabel nach der Behandlungsweise, z. B. bei den mit Gipsbehandlung geheilten Bruchfällen ungefähr 9 Tage früher als bei den entsprechenden vernachlässigten; aber über den Vorderarmversuch vermag ich nichts mit Bestimmtheit zu sagen, weil ich meine Bruchversuche am 22. Tage unterbrochen habe, und in beiden Fällen die Knorpelbildungen noch deutlich erkenntlich waren. Das Knorpelgewebe im Kallus zeigt auch kein bestimmtes Verhältnis der Flächendimensionen. Nach Kapsammer findet die Knorpelbildung nur in der Nähe der Bruchebene statt; dagegen kam sie bei meinen Fällen ganz unregelmässig zum Vorschein und ich glaube, daß es keine bestimmte Stelle gibt, die als Stätte der Knorpelbildung betrachtet werden kann. Um ein klares und besseres Verständnis meiner Experimente zu geben, werde ich Ihnen die kurzen Notizen der Knorpelbildung vorführen.

A) Die 6 Bruchfälle eines Flügelknochens, nämlich der Ulna bei der Taube:

1. Die Untersuchung am 3. Tage nach künstlicher Fraktur ausgeführt. Das eine Bruchende ist in das andere eingekeilt, aber trotzdem verbleibt eine ziemlich hochgradige Beweglichkeit. Die Knorpelbildung ist noch nicht vorhanden.

2. Am 6. Tage. Der Splitterbruch mit Dislocatio ad latum. Mäßig entwickelter Kallus, deutliche Verschiebbarkeit. Die drei Knorpelinseln bilden sich im äußeren Kallus und zwar eine an der Spitze des gesplitterten Knochenstückes und zwei längs der Knochenrinde.

3. Am 10. Tage. Dislocatio ad latum mit Fragmentbruch kombiniert, sehr beweglich. Zwei Knorpelzonen im äußeren Kallusgewebe, eine längs der Knochenrinde und eine andere in der Nähe der umgebenden Weichteile. Mäßiger Kallus.

4. Am 14. Tage. Die Beweglichkeit der beiden Bruchstückchen ist vollständig beschränkt, Dislocatio ad latum et longitudinem. Mäßiger Kallus. Zwei Knorpelinseln, eine liegt teils an der Spitze des Bruchstückes, teils zwischen beiden Fragmenten, während die andere im fast ganzen Umfange des äußeren Kallus sich verbreitet. Mäßige Kallusbildung.

5. Am 18. Tage. Keine Verschiebbarkeit. Dislocatio ad latum mit einem Fragmentstück in der Markhöhle und einem anderen im äußeren Kallus. Zwei liegen in der Mitte des Periostkallus und eine dritte Knorpelbildung zeigt sich ganz in der Nähe der umgebenden Weichteile. Reichlicher Kallus.

6. Am 22. Tage. Feste Konsolidation mit ziemlich umfangreichem Kallus. Dislocatio ad longitudinem mit Verlängerung. Man sieht hier und da viele zerstreute Knorpelbildungen im Periostkallus der einen Seite.

B) Die 6 Bruchfälle der beiden Flügelknochen ohne besondere Fixationsvorrichtung.

7. Am 3. Tage. Die Bruchstückchen sind ganz gut verschieblich. Die Bruchenden der Ulna sind gegeneinander eingekeilt mit einem eingesprengten Fragment in der Markhöhle; der Radiusbruch nur mit einem Fragment versehen. Die Knorpelbildung ist noch nicht nachweisbar.

8. Am 6. Tage, sehr beweglich. Dislocatio ad latum an beiden Knochen. Knorpelbildung an drei Stellen; die erste an der Spitze des Bruchstückes, die zweite längs der Knochenrinde und die letzte zwischen beiden Bruchstückchen. Diese alle finden sich im äußeren Kallus. Wenig entwickelter Kallus.

9. Am 8. Tage. Sehr lockere Konsolidation. Seitliche Verschiebung der beiden Flügelknochen. Sechs Knorpelinseln im äußeren Kallus, bald längs der Knochenrinde, bald in der Mitte des Kallus, bald in der Nähe der umgebenden Weichteile. Mäßig entwickelter Kallus.

10. Am 10. Tage. Etwas festere Fixation, doch beweglich. Seitliche Verschiebung der Bruchstückchen des Radius mit zwei Knorpelbildungen im äußeren Kallus, deren eine teils seitlich, teils an der Spitze des Bruchstückes und eine andere ganz seitlich liegen. Bei Fragmentbruch der Ulna liegen vier Knorpelbildungen vor, die alle aus äußeren Periost hervorgehen; die ersten beiden Knorpelzonen erscheinen ganz seitlich, die zweite kommt teils seitlich, teils an der Spitze des Bruchstückes zum Vorschein und die letzte dritte sitzt im inneren Teile des Kallusgewebes; bei oberflächlicher Betrachtung scheint es, als ob sie entweder durch Markgewebe oder Markhaut entstanden ist, aber bei genauer Untersuchung ist es ganz klar, daß das Knorpelgewebe aus einem abgesprengten Keimgewebe des äußeren Periosts entstammt. Kallusgewebe entwickelt sehr wenig.

11. Am 14. Tage, feste Konsolidation. Der Splitterbruch an der Ulna mit multipel auftretenden Knorpelbildungen im äußeren Kallus. Beim seitlich dislocierten Radiusbruch finden sich zwei an der Spitze der Bruchknochen sitzende Knorpelzonen. Mäßiger Kallus.

12. Am 18. Tage. Keine nachweisbare Beweglichkeit. Die beiden Knochen verschieben sich seitlich an ihren Bruchstellen. Man findet vier Knorpelinseln im äußeren Kallusgewebe. Mäßig entwickelter Kallus.

C) In den unten gegebenen 6 Fällen des Tibiabruches wurde ohne besondere Fixation experimentiert und wir fanden immer die Knorpelbildungen im äußeren Kallus.

13. Am 6. Tage. Die beiden Bruchstückchen sind sehr gut beweglich. Dislocatio ad latum et axin. Der Kallus zeigt sich sehr wenig; das Knorpelgewebe entwickelt sich dagegen beiderseits in ziemlich großer Ausdehnung, besonders in der winklig gebeugten Seite.

14. Am 8. Tage, kaum beweglich, Dislocatio ad latum et longitudinem. Mäßiger Kallus mit zwei seitlichen Knorpelinseln.

15. Am 10. Tage, gut fixiert. Im sehr schwach ausgebildeten Kallus finden sich beiderseits zwei Knorpelzonen.

16. Am 15. Tage, feste Konsolidation. Dislocatio ad latum et longitudinem. Kallus ziemlich stark entwickelt; man sieht beiderseits eine kleine Knorpelzone in der Nähe der Weichteile.

17. Am 19. Tage, gute Fixation, eingekeilter Bruch. Gut entwickelte Kallusbildung mit drei seitlich sitzenden Knorpelinseln.

18. Am 22. Tage. Feste Konsolidation. Dislocatio ad latum et longitudinem. Mäßiger Kallus, keine nachweisbaren Knorpelbildungen.

D) Die letzten 6 Bruchfälle an der Tibia werden mit Gipsverbänden behandelt.

19. Am 6. Tage, sehr beweglich. Dislocatio ad axin. Das Knorpelgewebe dehnt sich im fast ganzen Umfang des Kallus aus, besonders sieht man es bei dem offenen Winkel der Bruchstelle. Weniger Kallus.

20. Am 8. Tage. Deutliche Verschiebbarkeit. Dislocatio ad latum mit einem Splitterfragment. Mäßiger Kallus. Schmale, langgestreckte Knorpelzonen längs der Knochenachse in der Mitte des Kallus.

21. Am 10. Tage. Dislocatio ad latum, sehr gut beweglich. Mäßig entwickelter Kallus. Drei sehr ausgebildete Knorpelgewebe zu beiden Seiten des Knochens.

22. Am 15. Tage, feste Verwachsung der Bruchstelle, richtige Vereinigung der beiden Seiten und keine nachweisbare Dislocation. Das Kallusgewebe sehr wenig entwickelt und der Knorpelbefund ist ganz negativ.

23. Am 19. Tage. Feste Konsolidation. Dislocatio ad latum et longitudinem. Mäßiger Kallus mit negativem Befunde der Knorpelbildung.

24. Am 22. Tage. Gute Fixation. Einkeilung der Bruchstückchen mit wenig ausgebildetem Kallusgewebe. Die Knorpelbildung ist noch vorhanden.

Zum Schlusse will ich noch einige mir besonders wichtig erscheinende Punkte meiner Experimente kurz skizzieren:

1) Die Knorpelbildung erscheint fast immer im Anfangsstadium der Frakturheilung.

2) Das Auftreten derselben finde ich im äußeren Periostkallus, aber nicht an bestimmten Stellen.

3) Bei Fixation resp. Verbandanlegen verschwindet das Knorpelgewebe etwas früher. Wenn wir die Aneinanderfügung der Bruchenden genau ausüben, und darauf den gutangepaßten Verband anlegen, können wir die Kallusbildung ohne Knorpelzone erzeugen.

4) Dem, daß die Bewegung der Bruchstückchen selbst keine direkte Ursache der Knorpelbildung ist, entspricht auch die Tatsache, daß, in Fällen, wo beide Bruchenden durch neugebildetes Kallusgewebe, oder durch den Verband fixiert werden, reichliche Mengen von Knorpelbildungen vorhanden sind.

Literaturverzeichnis.

1) Allen, The long bones in health and disease. Philap. med. Times. 1872. II.
2) Bajardi, Über die Bildung und Rückbildung des Kallus bei den Brüchen der Röhrenknochen. Moleschotts Untersuchungen zur Naturlehre. 12. Bd.
3) Bruns, Die Lehre von den Brüchen. Deutsche Chirurgie. Lief. 27. 1886.
4) Cornil und Ranvier, Manuel d'histologie.
5) Disse, Skelettlehre. Handbuch der Anatomie. Herausg. von R. v. Bardeleben. 1896.
6) Fujinami, Über die Gewebsveränderungen bei der Heilung von Knochenbrüchen. Zieglers Beiträge z. path. Anat. u. z. allgem. Path. 1901. 29. Bd.
7) Kapsammer, Kallusbildung nach Ischiadicusdurchschneidung. Wiener klin. Wochenschr. 1897.
8) Derselbe, Zur Frage der knorpligen Kallusbildung. Virchows Archiv. 152. Bd.
9) Kassowitz, Die normale Ossifikation. Wiener med. Jahrb. 1879.
10) Kirmisson, Leçons cliniques sur les maladies de l'appareil locomoteur (Os, articulations, muscles). Paris 1890.
11) Kölliker, Gewebelehre. 1889. 1. Bd.
12) Krafft, Zur Histologie des periostalen Kallus. Zieglers Beitr. 1. Bd.
13) Maas, Über das Wachstum und Regeneration der Röhrenknochen mit besonderer Berücksichtigung der Kallusbildung. Langenbecks Archiv. 20. Bd. 1877.
14) Ollier, Traité de la régéneration des os. 1867.
15) Roux, Ges. Abhandl. 2. Bd. 1895.
16) Schmidt, Allgem. Pathologie und pathol. Anatomie der Knochen. Lubarsch-Ostertag. Ergebnisse. IV, 1897 u. V, 1898.
17) Waldeyer, Über den Ossifikationsprozeß. Arch. f. mikr. Anat. 1. Bd. 1865.
18) Ziegler, P., Studien über die Heilung subkutaner Brüche langer Röhrenknochen, das Verhalten des Knorpels bei der Kallusbildung. Deutsches Archiv f. klin. Med. 66. Bd.
19) Derselbe, Deutsche Zeitschr. f. Chirurgie. 60. Bd.

III.

Ein weiterer Beitrag zur Überlebensfähigkeit der menschlichen Epidermiszellen.

Von

J. Wentscher, Thorn.

(Mit Tafel I, II.)

Gegen die biologischen Ergebnisse meiner Transplantationsversuche mit längere Zeit konservierten Hautläppchen hatte Marchand bereits im Verlaufe der Diskussion, welche sich auf der Naturforscherversammlung in Braunschweig an meine Mitteilungen schloß[1]), geltend gemacht, daß gewisse Zweifel an der legitimen Herkunft des von mir gefundenen proliferierenden Epithels deshalb nicht mit vollkommener Sicherheit auszuschließen seien, weil bekanntlich im Boden von Hautdefekten stehengebliebene Epithelreste, die von den verschiedenen Anhangsgebilden der ursprünglichen Epidermisdecke herrühren, zu inselförmiger Überhäutung und dadurch bei Transplantationen zu Irrtümern Veranlassung geben können und weil ferner die oft sehr lebhafte Epidermiswucherung vom Rande des Defektes her als Fehlerquelle in Betracht käme.

Auf Marchands Veranlassung unternahm dann Enderlen[2]), noch bevor meine ausführliche Bearbeitung des Gegenstandes erschienen war, eine Anzahl von Kontrollversuchen, wobei ein 24 Stunden auf sterilem Mull konserviertes und ein 4 Tage hindurch in einer Petrischale nicht ganz trocken zur Aufbewahrung gelangtes Läppchen genau unter denselben Erscheinungen zur Anheilung gelangten, wie ich sie in meinen positiven Fällen beobachtet hatte. Die übrigen neun Versuche ergaben ein negatives Resultat. Bei einem von ihnen, in welchem es sich um die Transplantation eines 4 Tage in steriler Kochsalz-

1) Verhandlungen der Gesellschaft deutscher Naturforscher und Ärzte. 19. Versammlung zu Braunschweig. 1897. II. T. S. 32.

2) Über die Anheilung getrockneter und feucht aufbewahrter Hautlappen. Deutsche Zeitschr. f. Chirurgie. 48. Bd.

lösung aufgehobenen Läppchens auf ein mit dem Messer angefrischtes Unterschenkelgeschwür handelte, fand sich zufälligerweise eine kleine insuläre Epithelfläche mitten im Zentrum des bepflanzten Terrains, welche mit einem in beträchtlicher Tiefe des Bodens zurückgebliebenen, wuchernden Schweißdrüsenschlauche in nachweisbarem Zusammenhange stand und höchstwahrscheinlich diesem, nicht dem aufgepflanzten Läppchen, ihre Entstehung verdankte. Das letztere war gerade über der fraglichen Stelle total verloren gegangen und seine sonst erhaltenen spärlichen Reste zeigten keine Spur von Lebenserscheinungen.

Diese Beobachtung kann mit Recht als passende Illustration zu den von Marchand hervorgehobenen Bedenken und als ein beweisendes Beispiel dafür gelten, daß in der Tat gelegentlich, wenn auch gewiß nur in seltenen Ausnahmefällen, selbst tiefe Exzision nicht alle in geschwürigen Flächen vorhandenen Epithelreste mit Sicherheit zu eliminieren im stande ist. Enderlen war unter diesen Umständen sehr geneigt, sich der Ansicht Marchands anzuschließen und ebenfalls, trotz der beiden meine Angaben bestätigenden positiven Resultate, mit der Möglichkeit zu rechnen, daß meinerseits ein Irrtum in der Beobachtung oder Deutung der Versuchsergebnisse vorliege.

Die von beiden Autoren geäußerten kritischen Zweifel, so berechtigt sie gewiß auch angesichts der Täuschungen sind, zu denen nicht genügend kontrollierte Transplantationen bekanntlich wiederholt Veranlassung gegeben haben (ich erinnere nur an die Schwammstücke Hamiltons und die sogenannte zooplastische Methode), lassen sich gegenüber den unzweideutigen objektiven Befunden, über welche ich unter Vorlegung der ausführlichen Versuchsprotokolle und an der Hand zahlreicher, den natürlichen Verhältnissen durchaus entsprechender Abbildungen in meiner bald darauf publizierten Arbeit[1]) berichten konnte, nicht aufrecht erhalten. Ich war nach Ausschluß aller nicht ganz klaren und einwandsfreien Resultate, sowie nach Ausscheidung aller nur makroskopisch beobachteten Fälle in der Lage, die Richtigkeit meiner Angaben über die Erhaltung der Lebens- und Proliferationsfähigkeit der Epidermiszellen durch Tatsachen zu beweisen, welche die Möglichkeit eines Irrtums mit absoluter Sicherheit auszuschließen gestatteten, und die selbstverständlich auch negativen Ergebnissen gegenüber, von denen ich übrigens auch eine größere Zahl zu verzeichnen hatte und auf die man bei derartigen subtilen Untersuchungen von vornherein stets gefaßt sein muß, ihre volle Beweiskraft behalten.

1) Experimentelle Studien über das Eigenleben menschlicher Epidermiszellen außerhalb des Organismus. Beitr. z. pathol. Anat. u. z. allg. Pathol. 24. Bd.

Ich fasse die wesentlichsten dieser Tatsachen noch einmal kurz zusammen.

In einer Reihe von Fällen ergab die fortgesetzte klinische Beobachtung zusammen mit der systematischen und in oberster Instanz entscheidenden mikroskopischen Untersuchung von Proben der aufgepflanzten Läppchen während aller Stadien des Verlaufes und in allen wesentlichen Dingen die Übereinstimmung mit den von der Untersuchung frisch transplantierter Thierschscher Läppchen her bekannten Vorgängen und Bildern. Es kam schon in den ersten Tagen zur Abstoßung der oberen Epidermislagen, die sich häufig in Form von meist mit eitrigem Inhalte gefüllten Blasen vollzog, und etwas später auch zur Sequestrierung der den Defekt überragenden Lappenpartieen In den stehengebliebenen Reteschichten traten lebhafte Proliferations- und Wucherungsprozesse ein. Vom dritten Tage ab nahm die Zahl der Mitosen in steigender Menge zu und es erfolgte, unbehindert durch die gewöhnlich mehrmalige Probeexzision relativ oft in schnellem Tempo die völlige Regeneration der Epidermis und die gänzliche Überhäutung von Defekten, welche nach ihrer Größe und pathologischen Eigenart spontan, wenn überhaupt, nur sehr schwierig und langsam zu heilen pflegen. Handelte es sich doch ausnahmslos um z. T. stark vernachlässigte typische Unterschenkelgeschwüre von nicht unbeträchtlichen Dimensionen, welche in der von Helferich warm empfohlenen Art durch tiefe Exzision des Geschwürsgrundes und der Ränder für die Bepflanzung vorbereitet worden waren. Der biologische Wert dieser die Erwartung weit übertreffenden Erfolge wird dadurch nicht geringer, daß dieselben in einer kleinen Zahl von Fällen infolge sekundärer Lappennekrose nicht von Bestand waren, ein Ausgang, welchen man auch bei der Transplantation von frischem Hautmaterial leider öfter zu beobachten Gelegenheit hat.

Die verpflanzten Läppchen zeigten ferner nach vollendeter Exfoliation stets eine glatte, spiegelnde, trockene Oberfläche und jene Transparenz, welche die erfolgreichen Thierschschen Transplantationen während der ersten Zeit auszeichnet. So waren beispielsweise unter dem ältesten Versuchsobjekte, einem 22tägigen Läppchen, die Reste einer Blutung, welche während des Aktes der Transplantation in deutlich sichtbarer Weise unter dasselbe erfolgt war, noch nach 7 Tagen gut erkennbar.

Ein Zweifel an der Provenienz des bei der mikroskopischen Untersuchung der stets dem Zentrum des transplantierten Läppchens entnommenen Probestücke gefundenen proliferierenden Epithels war aus dem Grunde unmöglich, weil dasselbe sich immer und überall in

organischem Zusammenhange mit dem Cutisstreifen vorfand, den selbst dünne Thierschsche Läppchen in verschiedener Stärke zu enthalten pflegen und der bei den von mir benutzten fast immer eine beträchtliche Höhe besitzt. Dieser bindegewebige Teil der Transplantation zeichnet sich bei altem Material längere Zeit hindurch im Vergleiche zu der erheblich zellreicheren Nachbarschaft durch sein auffallend blasses und homogenes Aussehen aus, das im Verein mit den gewöhnlich gut erhaltenen eigenartigen histologischen Details der Cutis jede Schwierigkeit bei der Orientierung ausschließt. Unter anderem fanden sich darin nicht selten neben den neugebildeten oder in der Bildung begriffenen Blutgefäßen alte Gefäßbahnen, die mitunter noch mit fragmentierten Blutgerinnseln gefüllt waren. Die epithelialen Gebilde, welche in den mikroskopischen Präparaten entweder als direkte Fortsätze der Epidermis oder als isolierte Epithelinseln innerhalb der Cutis enthalten sind, zeigten in der Regel alle Merkmale lebhafter Wucherung und Zellteilung. Oft sah man, besonders am Schnittrande der Cutis, rasen- und pilzartige Wucherungen, die sich zunächst auf und in der Exsudatschicht ausbreiteten, welche — und das ist für die Rekognoszierung ebenfalls von Wichtigkeit — das Läppchen von der Oberfläche des damit bepflanzten Defektes trennt.

Kurzum die topographische Situation war so klar, der histologische Befund so unzweideutig und selbst der klinische Verlauf der Heilung so typisch, daß jeder weitere Kommentar überflüssig ist. Unter diesen Umständen konnte eine Verwechslung der Lappenepidermis und ihrer zahlreichen Anhänge mit der gleichmäßigen epithelialen Decke, welche sich durch sog. inselförmige Überhäutung aus der Tiefe oder durch Vernarbung vom Rande her auf einer freien, granulierenden Fläche bilden kann, tatsächlich nicht in Frage kommen.

Im Gegensatze zu der Aufnahme, welche das Resultat meiner Untersuchungen an anderen maßgebenden Stellen gefunden hat, ist Marchand bei seinen gleich anfangs erhobenen Zweifeln geblieben und hat an hervorragender Stelle[1]) von neuem dem „Gedanken an einen Fehler der Beobachtung" Ausdruck gegeben. Um zu einem sicheren Urteil über die längste Lebensdauer abgetrennter menschlicher Oberhaut zu gelangen, bedürfe es „nochmaliger, mit allen Vorsichtsmaßregeln angestellter Versuche." Mit dieser Forderung befinde ich mich insofern in Übereinstimmung, als ich selbst ja auch erklärt hatte, daß die Zahl meiner Versuche zu gering sei, „um daraus ganz

1) Marchand, Der Prozeß der Wundheilung mit Einschluß der Transplantation. 1901. S. 414ff.

allgemein und definitiv gültige Schlüsse über die maximale Grenze, bis zu welcher das Eigenleben der Keimschichtzellen außerhalb des Organismus erhalten bleiben kann, über den Einfluß, welchen individuelle Verhältnisse, Alter und Geschlecht, sowie die Örtlichkeit der Haut auf die Widerstandsfähigkeit ihrer Elemente ausüben, ziehen zu können". Leider scheint sich bisher nirgends Gelegenheit gefunden zu haben, meine Untersuchungen in dieser Richtung zu ergänzen und zu vervollständigen.

Es sind aber weder diese Gesichtspunkte, noch das Bedürfnis nach neuem Beweismaterial überhaupt, was mich veranlaßt hat, mich mit dem Gegenstande nochmals experimentell zu beschäftigen, sondern der gegenüber der zurückhaltenden Kritik Marchands gewiß erklärliche Wunsch, die Versuche unter Bedingungen zu wiederholen, durch welche es ohne weiteres möglich ist, die urgierten Fehlerquellen sicher auszuschalten und die daher in Bezug auf Gründlichkeit der „Vorsichtsmaßregeln" auch den strengsten Anforderungen genügen dürften.

Schon früher hatte ich dies, wie an anderer Stelle erwähnt, in der Weise auszuführen versucht, daß ich konservierte Negerhaut auf Weiße transplantierte. Kommt es dabei während der ersten Tage zu Proliferationsvorgängen in den untersten, das Pigment enthaltenden Retezellen, so können angesichts der durch Karg [1]) festgestellten Tatsache, daß diese Zellen erst sehr viel später gänzlich pigmentfrei werden, Zweifel über die Zugehörigkeit des lebenden Epithels selbstverständlich nicht entstehen. Leider fielen damals sämtliche Versuche mit den 7 und 10 Tage lang trocken aufbewahrten Negerhautläppchen, welche ich den freundlichen Bemühungen eines Berliner Kollegen verdankte, negativ aus. Die Hautstückchen waren sehr klein und sehr dünn und es ist anzunehmen, daß sie deshalb zu stark eingetrocknet und abgestorben waren.

Wegen der recht erheblichen Schwierigkeiten, welche die Beschaffung dieser Läppchen gemacht hatte und wegen der größeren Unsicherheit des heteroplastischen Verfahrens an sich wählte ich diesmal einen anderen, mindestens ebenso beweiskräftigen Versuchsmodus: die Transplantation konservierter Thierschscher Läppchen auf nackte Muskelflächen, d. h. auf eine Gewebsart, in welcher epitheliale Reste ganz sicher nicht enthalten sein können. Zwei gesunde aber beschäftigungslose Männer stellten sich mir für diesen Zweck bereitwilligst zur Verfügung. An jedem von ihnen durften zwei Transplantationen unter Benutzung desselben

1) Studien über transpl. Haut. Archiv f. Anat. u. Entwicklungsgesch. 1898.

Defektes ausgeführt werden. Es wurden also im ganzen vier Versuche angestellt.

Um Wiederholungen nach Möglichkeit zu vermeiden, schicke ich über die Versuchstechnik, welche im wesentlichen mit der früher angewendeten übereinstimmt, folgendes voraus. Die Läppchen wurden, wie gewöhnlich, mit einer breiten Messerklinge nach gründlichster Desinfektion der Haut aus der Vorderfläche des Oberschenkels entnommen und durch Abschwenken in steriler 0,6proz. Kochsalzlösung von anhaftenden Blutgerinnseln befreit. Die Aufbewahrung erfolgte in weiten Reagenzröhrchen, deren Boden mit lockerer Verbandgaze gefüllt war. Sie wurden vor dem Gebrauche in strömendem Wasserdampfe sterilisiert. Jedes Röhrchen wurde nur mit einem Lappen beschickt, welcher regellos auf die Oberfläche der Gaze gebettet wird. Diese wird dann noch mit einigen Tropfen steriler Kochsalzlösung angefeuchtet und darauf die Öffnung des Glases mit einem frisch sterilisierten Wattepfropf verschlossen. Die Aufbewahrung der Röhrchen erfolgte unter einer Glasglocke im ungeheizten, aber frostfreien Zimmer. (Sämtliche Versuche fanden im Winter statt.) Auf diese Weise sollte sowohl Fäulnisvorgängen, wie zu schneller Verdunstung der Gewebsflüssigkeit vorgebeugt werden. Beides ist für das Gelingen der Versuche von der größten Wichtigkeit und ich benutze diese Gelegenheit, um nochmals zu erklären, daß ich mich bereits im Verlaufe meiner ersten Untersuchungen (a. a. O.) davon überzeugt habe, daß jede über ein gewisses Maß hinausgehende Eintrocknung „auch die letzten Reste latenten Lebens vernichtet und mit Sicherheit den Tod der Zelle zur Folge hat". Alle Versuche mit „getrockneten" Läppchen, wie sie Enderlen zum Teil verwendet hat, müssen deshalb negativ ausfallen. Dabei ist jedoch zu berücksichtigen, daß trotz anscheinend starker Eintrocknung der Läppchen an der Oberfläche den zentral gelegenen und an sich saftreichsten Keimschichtzellen, welche außerdem bei der Eigenschaft der Läppchen, sich nach innen einzurollen, vor der Verdunstung ihrer flüssigen Bestandteile am besten und längsten geschützt sind, ganz oder teilweise ihre protoplasmatische Feuchtigkeit in einem zur notdürftigen Erhaltung des Eigenlebens genügenden Grade bewahrt bleiben kann. Auf diese Weise erklärt sich unter anderem der Ausfall des letzten meiner früheren Versuche, bei welchem ein 22 Tage lang konserviertes und vor der Aufweichung „pergamentartig" erscheinendes Läppchen partiell zur Anheilung gelangte. In dem 4 Tage nach der Transplantation entnommenen Probestück war auf der einen Seite der Schnitte eine Epidermisstrecke in toto so stark ausgetrocknet und zu einem kompakten, bandartigen Säumchen geschrumpft,

daß bei stärkerer Vergrößerung eben nur noch die fest aufeinander gepreßten leeren Zellkonturen erkennbar waren. In dem übrigen, erheblich größeren Teile des Läppchens dagegen war am Grunde einer großen mit Eiter gefüllten Blase, durch welche die oberen abgestorbenen und ebenfalls ad maximum geschrumpften Epidermisschichten abgehoben worden waren, in Verbindung mit der Cutis des Läppchens ein langer Zug basaler Retezellen stehen geblieben, die nicht nur fast ganz normale Strukturverhältnisse, sondern auch bereits deutliche Lebenserscheinungen in Gestalt schöner Mitosen aufwiesen. Dieses Nebeneinander von noch lebensfähiger und bereits toter Epidermis in einem und demselben Stück zeigt in ganz charakteristischer Weise, wie verschieden stark die Schädigungen während der Konservierung auf einzelne Teile desselben Objektes zur Wirkung gelangen können. In einer wenige Tage später entnommenen Probe fand sich überall bei gleichzeitiger starker Wucherung des Epithels ein großer Reichtum an Teilungsvorgängen und 11 Tage nach der Verpflanzung war der beträchtliche Defekt, ein altes Unterschenkelgeschwür von 4,5 : 2 cm Größe, das bis dahin jeder Therapie getrotzt hatte, vollkommen überhäutet.

Ich bevorzuge die von mir der Einfachheit wegen als „trockne" Konservierung bezeichnete Aufbewahrungart der Läppchen weil sie mir unter allen Möglichkeiten den natürlichen Verhältnissen am nächsten zu kommen scheint und weil sie nach meinen Erfahrungen weniger different ist, als der längere Aufenthalt des Hautmaterials in steriler Kochsalzlösung. Je besser es aber dabei gelingt, die schnelle Verdunstung der Gewebsflüssigkeiten zu verhindern, desto länger und sicherer bleibt die Lebensfähigkeit der Epidermiselemente erhalten. Ich glaube, diese Vorbedingung in der eben beschriebenen Weise möglichst zweckentsprechend erfüllt zu haben.

Die Konservierungsdauer der Läppchen betrug in einem Falle 7, in den drei anderen Fällen 14 Tage.

Für die Beurteilung der Resultate war die mikroskopische Untersuchung und in erster Reihe der Nachweis von Mitosen maßgebend. Zur Vergleichung wurden jedesmal ein Kontrollstück des frischen Läppchens und ein Stück von dem transplantierten Objekt selbst histologisch untersucht.

Die Fixierung erfolgte in Flemmingscher Lösung, die Einbettung in Celloidin. Zur Färbung wurde meist Anilinsafranin oder seltener 1 proz. wässerige Safraninlösung verwendet.

Alles weitere ergibt sich aus den folgenden Protokollen.

Versuch I (7täg. Läppchen).

Reinhold A., 61 Jahre, schlecht ernährt, mager, von ausgesprochen senilem Habitus. Haut welk, atrophisch, von dunklem Kolorit.

4. Nov. 1901. Entnahme einer Anzahl sehr dünner Thierschscher Läppchen aus dem Oberschenkel. Aufbewahrung in der oben angegebenen Art. Zimmertemperatur zwischen 10 und 11° C. Während der Konservirung werden die Läppchen täglich grauer.

11. November. Nach vorheriger Desinfektion mit 3 proz. Lysoformlösung, steriler Seife und Alkohol wird unter Infiltrationsanästhesie in der Mitte des Oberschenkels eine viereckige Fläche des M. quadriceps freigelegt. Die Hautränder retrahieren sich stark, sodaß der Defekt im Niveau der Hautoberfläche 3,5 cm lang und 3 cm breit wird. Die geringfügige Blutung steht auf Gazetamponade nach kurzer Zeit.

Inzwischen ist das zur Transplantation bestimmte nunmehr 7tägige Läppchen mit steriler Kochsalzlösung (0,6 Proz.) übergossen worden. Seine äußere Oberfläche sieht schmutziggrau aus, die innere Fläche ist feuchtglänzend, perlmutterfarben. Die Ränder sind ganz nach innen eingerollt, lassen sich aber auf der Volarfläche der Zeigefingerkuppe leicht entfalten. Das Läppchen wird auf den Muskel gelegt. Es deckt den Gesamtdefekt nicht ganz, sondern reicht nur knapp bis an seine Ränder. Im übrigen schmiegt es sich der Muskelpartie, welche sich infolge fibrillärer Zuckungen kissenartig vorwölbt, sehr gut an und ist vollkommen transparent. Nach nochmaligem festem Andrücken des Läppchens wird es mit einer aus mehreren Lagen bestehenden Gazekompresse bedeckt und die Ränder derselben mittelst Kollodium auf der Haut befestigt. Darüber Verband mit steriler Watte.

Die vorher gekochten Instrumente lagen in steriler Kochsalzlösung, womit auch die Hände nach der vorangegangenen gewöhnlichen Desinfection abgespült wurden.

18. November (7 Tage p. transpl.). Bisheriger Verlauf ganz reaktionslos, niemals Schmerzen. Entfernung des Verbandes unter Kochsalzüberrieselung. Die Gaze ist vollkommen trocken, ihre unteren Schichten etwas blutig gefärbt. Beim vorsichtigen Abheben werden die losen Ränder des Läppchens mit einer geschlossenen Pinzette zurückgehalten. Das in situ befindliche Läppchen ist z. T. von einem gelb-rötlichen, sulzigen Blutextravasat in dünner Schicht bedeckt, welches sich leicht abwischen läßt. Die peripheren Lappenpartieen liegen der unter ihnen befindlichen Granulationsfläche ganz lose auf und haften nur an einer Randstelle etwas fester. Das Zentrum des Läppchens dagegen ist im Umfange und in der Form eines kleines Zwanzigpfennigstückes vollkommen unverschieblich und wie mit einem Stempel in den Boden eingedrückt. Seine Oberfläche ist an dieser Stelle fein gerunzelt und zeigt keine Spur von Exfoliation. Nachdem die losen Lappenteile abgetragen und zum Zwecke der histologischen Untersuchung in Flemmingsche Lösung gebracht worden sind, wird die zentrale adhärente Stelle mit einer spitzen, auf die Fläche gebogenen Präparationsschere zusammen mit einer Lage des darunter liegenden Gewebes exzidiert und ebenfalls sofort fixiert. — An den Rändern

des Defektes ist eine nennenswerte Neubildung von Epithel nicht bemerkbar.

Mikroskopische Untersuchung. 1. Frisches Kontrollläppchen: Das Läppchen besitzt nur eine außergewöhnliche niedrige Cutisschicht. Streckenweise fehlt dieselbe ganz und der Schnitt verläuft an diesen Stellen am Grunde oder noch innerhalb des oft sehr starken papillären Teils der Epidermis. Die untersten Epidermiszellen enthalten auffallend viel bräunliches, fein verteiltes Pigment, aber nirgends Fett. Pallisadenartige Zellformen fehlen. — Die Anzahl der in den untersuchten Schnitten vorhandenen Epidermismitosen wurde sowohl bei den unverpflanzten Kontrollobjekten, wie bei den transplantierten Läppchen durch genaue Zählung festgestellt und wegen der für Vergleichszwecke besseren Übersichtlichkeit auf 100 mm Epidermislänge berechnet. Es dürfte kaum eine Gewebsart geben, bei welcher derartige Zählungen sich leichter und sicherer ausführen lassen, wenn die Schnitte dünn und gleichmäßig genug sind und wenn man einen verschiebbaren Objekttisch benutzt, mit dessen Hilfe man die in Betracht kommende schmale Epidermiszone langsam von einem Ende des Schnittes zum anderen Revue passieren läßt. Selbst starke papilläre Wucherungen lassen sich bei einiger Aufmerksamkeit sicher absuchen. Das frische Läppchen vom 4. Nov. enthielt in 10 Schnitten à 11 mm Länge im ganzen 11 Mitosen, mithin auf 100 mm Epidermis 10.

2) Ein nicht mitverpflanztes Stück des zur Transplantation verwendeten 7täg. Läppchens: Die Struktur ist bis auf eine größere Menge von Chromatinschrumpfungen im ganzen gut erhalten, die Schrumpfung des Gewebes im allgemeinen gering, doch sind Riffe und Interzellulargänge nicht mehr deutlich erkennbar. An einigen Stellen fehlt die Hornschicht. Die Epidermis besitzt außerordentlich kräftige Papillen und zahlreiche längs- und quergetroffene Anhänge. Trotz dieser größeren Epithelfläche enthalten 18 Schnitte von je mindestens 10 mm Länge nur einen sicheren Monaster in einem Haarbalg mit stark verzerrten und fragmentierten Chromosomen und 2 mindestens sehr fragliche Mitosen von ungefähr monasterähnlicher Form, demnach auf 100 mm Epidermis höchstens 1,6, wahrscheinlich aber nur 0,5 Mitosen. In den basalen Retezellen feinste Fetttröpfchen.

3) Das transplantierte Läppchen.

a. Lose periphere Teile: Die Epidermis ist sehr stark geschrumpft und auf weite Strecken in toto von der Cutis abgelöst. Ihre Zellen sind dicht aufeinander gepreßt, die Kerne nur in den untersten Retelagen und nur z. T. noch einigermaßen leidlich gefärbt. In den höheren Schichten fehlt die Kernfärbung fast ganz. Einzelne Epitheliseln in der Cutis, meist Haarbalgquerschnitte, zeigen noch beinahe normale Kernstruktur. In 20 Schnitten von je 8 mm Länge nichts, was einer Mitose auch nur annähernd ähnlich sieht. Bemerkenswert ist der große Reichtum an feinsten Fetttröpfchen in den untersten Retezellen, weil er nach meiner Ansicht beweist, daß diese Elemente noch einige Zeit nach der Exstirpation ein eignes Leben besessen haben. — Die Cutis des Läppchens ist stark gequollen, voluminös und enthält wellenartige elastische Fasern. Ihre übrigen Details sind etwas verwischt. —

Eine andere Serie von 21 Schnitten à 10 mm Länge ergibt dasselbe Untersuchungsresultat, nur ist die Verfettung erheblich geringer.

b. Das zentrale Stück. — Es wurden im ganzen 42 Schnitte aus verschiedenen Stellen des Objektes untersucht.

Schwache Vergrößerung. — Der Grund der Schnitte besteht aus einer hohen Lage quergetroffener Muskelbündel. Darüber liegt in der ganzen Ausdehnung des Präparates das transplantierte Läppchen, bestehend aus einer ziemlich beträchtlichen, anscheinend etwas gequollenen Cutislage und der vollständig erhaltenen Epidermis. Zwischen Transplantation und Boden meist eine sehr hohe, fribrinöse Verklebungsschicht.

Die Epidermis ist besonders an den Rändern der Schnitte stark gefaltet und hin und wieder auf der Höhe einer Falte von der Cutis abgehoben. Dagegen fehlt jede Vakuolen- oder Blasenbildung innerhalb der Oberhaut selbst. Das Strat. corn. ist nirgends verloren gegangen. Die unmittelbar darunter befindlichen höheren Lagen des Rete sind zu einem entweder ganz kompakten oder etwas aufgelockerten feinen, tief dunkelrot gefärbten Säumchen geschrumpft. Der übrige, basale Teil ist überall von fast normaler Struktur. Die zahlreichen Papillen im Zentrum der Schnitte sind meist sehr schlank und spitz. Daneben aber finden sich auch solche von erheblicher Breite und kräftigem Bau. Einige der letzteren reichen keulen- oder pilzförmig tief in die Cutis hinein und machen von vornherein den Eindruck pathologischer Wucherungen. Das gilt besonders von einer sehr massiven, breitbasigen Epithelfläche, die sich in einigen Schnitten findet. Hin und her Längsschnitte von Haarbälgen und Schweißdrüsengängen, auch Querschnitte in Form kleiner Epithelinseln in verschiedener Höhe der Cutis, von denen ein Teil rasenähnlich gewuchert ist.

In einer größeren Präparatenserie hat an der einen Seite des Schnittes eine gabelförmige Aufsplitterung der Epidermis stattgefunden. Eine ziemlich beträchtliche Strecke des von der schwarz gefärbten alten, dicken Hornschicht bedeckten Rete ist durch einen an Breite allmählich zunehmenden, mit Leukozyten locker gefüllten Spalt von den unteren Lagen abgehoben. Die letzteren sind auf der an dieser Stelle ausnahmsweise sehr schmächtigen Cutis und am äußersten Ende des Schnittes, wo diese ganz fehlt, direkt auf dem Extravasat stehen geblieben und haben sich infolge lebhafter Regeneration bereits wieder zu einer mehrschichtigen Epidermis von einer Höhe entwickelt, die an mehreren Stellen jene der übrigen gesamten Oberhaut nicht unerheblich übertrifft. An der Oberfläche ist diese neugebildete Epidermisstrecke auch schon wieder von einer frischen, dünnen Hornschicht in Form eines zarten, bräunlichen Saumes bedeckt. (Fig. 1.)

Starke Vergrößerung: Die Zellen des Rete liegen besonders im Bereiche der schlanken, dünnen Papillen etwas enger aneinander, als es normalerweise der Fall ist. Interzellularräume und Riffe sind kaum angedeutet. Im übrigen aber entsprechen die histologischen Details vollkommen der Norm. Kerne und Kernkörperchen sind gut gefärbt. Schrumpfungen des Chromatins machen sich nirgends bemerkbar.

Die Zellen in der wuchernden und exfoliierten Randpartie und in den Epithelinseln sind durch breite Interzellulargänge voneinander getrennt, mit schönen Riffen versehen, von erheblich größerem Volumen und

atypischer in der Form. Hier begegnet man auch häufiger schlanken, oblongen Figuren in den basalen Reihen (Pallisadenzellen). Auffallend ist ferner das Fehlen des Pigmentes und von Fett in der ganzen regenerierten Randpartie, während die übrigen basalen Zellen große Mengen davon enthalten. Das alles spricht schon mit Bestimmtheit für Proliferationsvorgänge und Neubildung von Gewebselementen. Als sichersten Beweis dafür enthält die betreffende im Zustande der Regeneration befindliche Epithelstrecke am Rande der Schnitte eine große Zahl schönster Mitosen in allen Phasen und z. T. mit den vortrefflichsten Details. So ist beispielsweise an einigen Diastern die Kernspindel deutlich sichtbar. (Fig. 2.)

Aber auch innerhalb des übrigen, weitaus größeren Teiles des transplantierten Läppchens, dessen Epidermis nach dem Aussehen der Zellen, der Dürftigkeit der Papillen und bei dem Fehlen der typischen Exfoliation im allgemeinen nicht den Eindruck macht, als ob von den Gewebselementen viel lebensfähig geblieben sei, finden sich an kleinen, regionär beschränkten Partieen neben mehr oder weniger deutlichen Wucherungsvorgängen relativ zahlreiche, oft gruppenweise dicht zusammenliegende Mitosen in der Grenzschicht des Rete. So z. B. am Grunde einer Papille nicht weniger als 3 Monaster und 2 Diaster (Fig. 3) und unmittelbar daneben noch 1 Monaster und ein Diaster in zwei benachbarten Zellen. Eine kleine Epithelinsel, die überhaupt nur aus wenigen Zellen besteht, enthält ebenfalls dicht nebeneinander einen sehr schönen großen Monaster und einen ebenso formvollendeten Doppelstern. Nicht ganz selten sind diese im Zentrum der Schnitte befindlichen Mitosen noch mit Fetttröpfchen angefüllt. Im übrigen aber ist der Fettgehalt dieses Teiles der Epidermis beträchtlich geringer als in den unter 3a beschriebenen gleichaltrigen, losen, nicht wiederbelebten Lappenteilen.

Sämtliche 42 Schnitte enthalten im ganzen mindestens 122 Mitosen, wobei zu berücksichtigen ist, daß eben nur eine partielle, stellenweise auf einzelne Zellterritorien beschränkte Wiederbelebung stattgefunden hat und daß nur die kleine Randstrecke von etwa 2 mm Länge unter allen typischen Zeichen der Proliferation und Regeneration in continuo angeheilt ist. Nur sie läßt sich, streng genommen, zur numerischen Vergleichung der Mitosenzahl verwenden. In 10 Schnitten habe ich auf dieser kurzen Strecke 52 Mitosen gezählt. Das würde auf 100 mm berechnet 260 Mitosen ergeben, gegenüber von 10 in frischer Oberschenkelhaut und von 1,6 resp. 0,5 in dem gleichaltrigen Kontrollstück.

Die meist starke Cutisschicht des Läppchens ist im allgemeinen auffallend blaß, homogen und zellarm. Auffallend ist ferner die geringe Zahl neugebildeter Gefässe. Der Grund dafür dürfte in der außergewöhnlich starken Exsudatschicht zu suchen sein, welche sich in diesem Falle zwischen der bloßgelegten Muskelfläche und dem transplantierten Läppchen vorfand. Ohne diesen, in Verbindung mit der meist ziemlich beträchtlichen Cutislage des Läppchens für die Transplantation sehr ungünstigen Umstand, würde vermutlich ein besseres und gleichmäßigeres biologisches Ergebnis zu erzielen gewesen sein.

Versuch II (14 täg. Läppchen). Negativ.

Derselbe Mann. — 18. Nov. 1901. Nachdem die stehengebliebenen zentralen Reste der ersten Transplantation in der vorher beschriebenen Weise entfernt worden waren, wird der ganze Defekt unter antiseptischen Kautelen flach angefrischt, und nach Stillung der unbedeutenden Blutung von neuem mit einem anderen Läppchen beflanzt, welches ebenfalls seit dem 4. Nov. konserviert worden war. Auch dieses 14täg. Läppchen sieht an der Oberfläche grau-bräunlich aus, ist nach kurzem Verweilen in Kochsalzlösung ganz geschmeidig und läßt sich leicht entfalten. Seine Cutisfläche hat eine schleimige, glänzende Beschaffenheit. Ein vor der Transplantation abgetrenntes Kontrollstück wird in Flemmingsche Lösung eingelegt. — Trockener Verband wie bei Versuch I.

25. November. (7 Tage p. transpl.) Erster Verbandswechsel. Die untersten Gazelagen sind eitrig imbibiert. Der Defekt selbst mit einer eitrig-sulzigen Masse bedeckt. Unter derselben schmutzig-rötliche Granulation. Von der Transplantation ist fast nichts mehr vorhanden, nur an den Rändern der Wundfläche finden sich noch schmale, streifenförmige Reste, die z. T. der Unterlage fest adhärieren, z. T. sich im Zusammenhange mit den auf der benachbarten Haut liegenden Lappenpartieen abheben lassen. Etwa in der Mitte der bepflanzten Fläche erscheint eine kleine Stelle wie mit einem leichten Flor bedeckt. Diese, sowie eine andere nicht weit davon entfernte, auf welcher ebenfalls Lappenfragmente stehengeblieben zu sein scheinen, wird zum Zwecke, der mikroskopischen Untersuchung entfernt, die letztere in Verbindung mit einem schmalen Saume der durch einen Granulationsstreifen von ihr getrennten Randhaut Der übrigbleibende Defekt heilte in kurzer Zeit durch Vernarbung von der Peripherie aus.

Mikroskopische Untersuchung: Das den Grund der Schnitte bildende Granulationsgewebe, in welches vereinzelte Muskelbündel eingelagert sind, liegt stellenweise frei zutage. Auf einer Seite der Präparate ist die Oberfläche mit einem fibrinös-eitrigen Exsudat bedeckt. Darin liegt wie eingesponnen eine kurze Epidermisstrecke, die von der Hornschicht entblößt, enorm geschrumpft und nur noch an den arkadenförmigen Resten ihres papillären Teiles erkennbar ist. — Die Zellen haben verwaschene Konturen, sind aufeinander gepreßt, leer. Keine Spur von Kernfärbung. An zahlreichen Stellen totale Nekrose: diffuse, bräunliche Massen ohne erkennbare Details.

Dieses Epidermisfragment ist durch ein mächtiges, fibrinös-eitriges Exsudat von der Cutis des Läppchens getrennt und abgehoben, die in einem erheblich längeren, bandartigen Streifen erhalten ist. Ihr helleres, glänzendes Aussehen, der Gehalt an elastischen Fasern und die obere ausgefranzte, papilläre Kontur machen sie ohne weiteres kenntlich. Es finden sich darin Leukozyten in variabler Menge. Hin und wieder begegnet man einer in mitotischer Teilung begriffenen großen, blasigen Bindegewebszelle.

Das in der gegenüberliegenden Ecke einiger Schnitte befindliche, zungenförmige Stück der wuchernden Randhaut enthält große, gequollene Epidermiszellen und zahlreiche Mitosen.

Die Untersuchung zwei weiterer Probestückchen, welche 13, bezw. 19 Tage nach der Transplantation Stellen entnommen wurden, die ein auffallend homogenes, glänzendes Aussehen und eine gewisse Ähnlichkeit mit stehengebliebenen Epithelflecken hatten, ergab insofern ein noch negativeres Resultat, als sich erkennbare Überbleibsel der Transplantation überhaupt nicht mehr darin vorfanden. Die Oberfläche der Granulation war vielmehr nur mit einem schwartenartigen, festklebenden Exsudat von z. T. beträchtlicher Dicke bedeckt.

In dem von dem verpflanzten Läppchen abgetrennten Kontrollstück ist die Epidermis ad maximum, mitunter bis zu einem ganz schmalen, kompakten Streifen geschrumpft und ihre Struktur an einigen Stellen überhaupt nicht mehr erkennbar. An anderen Partieen finden sich Zellen mit undeutlichen Umrissen, mangelhaft gefärbt und nur zum kleinen Teil noch mit einem einigermaßen gut tingierten Kern versehen. Viel Pigment, aber nirgends ein Fetttröpfchen in den basalen Zellen. Ein Umstand, welcher zu der Vermutung berechtigt, daß die Epidermiselemente dieses Läppchens, im Gegensatze zu dem in Versuch I verwendeten, bald nach der Exkorporation abgestorben waren. Wahrscheinlich hätte sich mit ihm auch bei erheblich kürzerer Konservierungsdauer unter günstigerer Beschaffenheit des bepflanzten Terrains kein positiver Transplantationserfolg erzielen lassen. Eine treffende Illustration für die Rolle, welche der Zufall bei derartigen Versuchen spielen kann.

Versuch III (14täg. Läppchen).

Heinrich Sch., 50 Jahre alt, gut ernährt und von kräftiger Konstitution, litt früher an Unterschenkelgeschwüren. Die Transplantation eigener frischer und 24stündiger Hautläppchen ergab damals trotz sorgfältiger Vorbereitung der Wundflächen und trotz des Fehlens jeder Dyskrasie mehrfache Miß- bezw. nur partielle Erfolge.

3. Januar 1902. Aus der Vorderfläche des linken Oberschenkels drei Thierschsche Lappen von mittlerer Größe. Einer wird als Kontrollobjekt sofort fixiert, die beiden anderen werden in der angegebenen Art in einem ungeheizten, aber frostfeien Zimmer aufbewahrt.

14 Tage später, am 17. Januar, wird unter Infiltrationsanästhesie an der Dorsalseite des linken Unterarmes eine kleine runde Stelle des M. supinator longus freipräpariert (die Entfernung der Hautränder voneinander beträgt im Durchmesser 4 cm) und mit einem der beiden inzwischen mit Kochsalzlösung übergossenen 14täg. Läppchen bepflanzt. Das Läppchen sieht etwas grau aus, seine nach innen eingerollten Ränder lassen sich leicht entfalten, die Cutisfläche ist feuchtglänzend. Es deckt den Defekt im Querschnitt fast ganz und überragt ihn in der Längsrichtung. (Ein kleines Stück des transplantierten Läppchens wird als Kontrollobjekt fixiert). Nach festem Andrücken agglutiniert die verpflanzte Haut in ganzer Ausdehnung sehr gut; sie ist vollkommen transparent und von einem frischen Thierschschen Läppchen makroskopisch nicht zu unterscheiden. Krüllgazeverband mit Kollodiumbefestigung der Ränder, darüber sterile Watte. Fixation des Ellbogengelenkes durch rechtwinklige Schiene.

24. Januar. (7 Tage nach der Transplantation.) Entfernung

des bis in die Watteumhüllung eitrig durchtränkten Verbandes. Die Wundfläche eitert stark. Das Läppchen ist von ihr abgehoben und bleibt als nekrotischer Fetzen an der Verbandgaze hängen. Nach Abwischen des schmierigen Sekretes präsentieren sich leidliche Granulationen. Vom Muskel selbst ist nichts mehr zu sehen. Nur an einer einzigen, vom Hautrande mindestens 1 cm weit entfernten Stelle scheint ein etwas eingesunkenes minimales Lappenfragment erhalten zu sein.

Bei der mikroskopischen Untersuchung dieser Partie findet man an der Oberfläche der Präparate nur den bindegewebigen Teil des Läppchens mit spärlichen, aber gut gefärbten Kernen und blassen elastischen Fasern. Hin und wieder sieht man auf der Cutis noch winzige, saumartige Restchen der untersten Retesehichten mit ganz dünnen, zierlichen, papillären Fortsätzen. Unterhalb der Cutis ein feinmaschiges, fibrinöses Exsudat mit zahlreichen Leukozyten. Der Boden selbst besteht aus Granulationsgewebe und ganz in der Tiefe aus meist quergetroffenen Muskelbündeln.

In den nächsten Tagen bedeckt sich die Wundfläche mit einer speckschwartenähnlichen, unverschieblichen Masse, deren Oberfläche fast trocken ist. Ein 11 Tage nach der Transplantation entnommenes zentrales Probestück enthält nur noch in einer Ecke der Schnitte ein kleines, bandartiges Cutisstück mit spärlichen, schlecht gefärbten Zellkernen und ganz blassen, zerfallenen, elastischen Fibrillen. Es ist von einem mächtigen, grobfaserigen, tief dunkelrot gefärbten Exsudat vollkommen umsponnen.

Die durch Randheilung inzwischen verkleinerte Wundfläche, die sich, nachdem der derbe Belag mechanisch in schmierigen Fetzen entfernt worden war, unter feuchten antiseptischen Verbänden mit schlaffen, zerklüfteten und leicht blutenden Granulationen von zum Teil schmutziggrauem Aussehen bedeckt hatte, wird am 6. Februar, also 17 Tage nach der ersten Bepflanzung, zum Zwecke nochmaliger Transplantation zusammen mit dem frischen Epithelsaume in einem Zuge sehr tief exzidiert.

Die serienweise Untersuchung dieses großen Objektes, die eigentlich nur deshalb vorgenommen wurde, um sich im Interesse des neuen Versuches von der gründlichen Eliminierung des proliferierenden Randepithels zu überzeugen und jede Möglichkeit einer dadurch bedingten Fehlerquelle auf Grund des histologischen Befundes sicher ausschließen zu können, lieferte zu meiner Überraschung ein Ergebnis, welches nach dem Ausfall der vorhergegangenen Untersuchungen nicht mehr zu erwarten war. Es fand sich nämlich an der Oberfläche einer größeren Zahl von Schnitten ein Epithelfragment; welches einzig und allein von dem transplantierten Läppchen herstammen konnte und das trotz seiner Kleinheit und seiner exponiert-isolierten Lage unzweifelhafte Lebenserscheinungen aufwies.

Im wesentlichen bestehen die Schnitte aus einer mächtigen, frei zutage liegenden Granulationsfläche, in deren Tiefe einzelne Muskelbündel erhalten sind. An beiden Enden ziehen sich kurze Zungen des Randepithels mit starker papillärer Wucherung und zahlreichen Mitosen auf die Granulation herauf. Der steile, rechtwinklig zur Wundfläche geführte Exzisionsschnitt reicht tief unter diesen Epithelsaum in das darunter

liegende Gewebe hinab. Fast im Zentrum einiger Objekte ist die Oberfläche der Granulation an einer Stelle kraterförmig eingesunken. Die eine der ziemlich abschüssigen, niedrigen Wände dieses kleinen Kraters wird von dem eben erwähnten Epithelrest bedeckt. Derselbe besteht aus einer zehn- bis zwölffachen Reihe schöner Riffzellen, die durch breite Interzellulargänge voneinander getrennt sind. In den untersten Schichten haben die Zellen vielfach die oblonge, pallisadenartige Form, die für proliferierendes Hautepithel charakteristisch zu sein pflegt. Kerne und Kernkörperchen sind tadellos gefärbt. In den oberen Gewebslagen findet sich einige Male eine rundliche, mit Leukozyten und amorphen Massen gefüllte Vakuole. Die Hornschicht fehlt. Von der Cutis ist unmittelbar unterhalb des Epithelfragmentes nichts mehr deutlich zu erkennen, während dicht daneben bandartige Reste derselben mit nackter, papillärer Oberfläche und von Leukozythen durchwuchert erhalten sind, so beispielsweise am Grunde des kleinen Kraters, dessen andere Wand übrigens durchweg von Granulationsgewebe gebildet wird.

In der einen Hälfte des Epithelstückes sind die basalen Retezellen fest mit der Granulation verzahnt. In der anderen Hälfte liegt das Epithel einer grobfaserigen Exsudatschicht auf und hat mehrere schlanke, sowie einen massiveren, kräftigen Zapfen in dieselbe hineingetrieben. Mit Ausnahme der eben erwähnten Vakuolenbildung macht sich nirgends ein Zeichen von Degeneration oder vitaler Schwäche bemerkbar. Nur selten sind Leukozythen in erheblicherer Menge zwischen die Epidermiszellen eingewandert.

Das histologische Bild läßt keinen Zweifel daran zu, daß sich innerhalb dieses kleinen Epithelrestes, des einzigen Überbleibsels der Transplantation, aktive Lebensvorgänge abgespielt haben, die eine so feste, organische Vereinigung desselben mit der bepflanzten Matrix zur Folge gehabt haben, daß selbst die brüske mechanische Desinfektion, welche der totalen Exzision der Wundfläche voranging, nicht imstande gewesen war, das Epithelstück aus diesem Zusammenhange zu lösen. Unter diesen Umständen kann es nicht von entscheidender Bedeutung sein, daß sich trotz wiederholter Untersuchungen nur in einem einzigen Präparate ein sehr schönes Monospirem mit feinfädigem Knäuel ohne Kernmembran und Kernkörperchen in einer großen, eiförmigen blassen Zelle fand. Die Zeit, in welcher Teilungsvorgänge in der transplantierten Epidermis in größerer Menge aufzutreten pflegen, war längst verstrichen und wahrscheinlich war die Intensität und Energie der vitalen Prozesse überhaupt in keiner Periode eine sehr beträchtliche gewesen. Wenn man dagegen die Kleinheit des Epithelfragmentes und den Umstand berücksichtigt, daß das frisch eingelegte Kontrollstück des Läppchens auf einer Gesamtstrecke von 120 mm (20 Objekte à 6 mm) nicht eine einzige Epidermismitose enthielt, so wird man auch die eine Teilungsfigur am 17. Tage p. transpl., die einen durchaus frischen Eindruck machte, als ein Dokument von biologischem Werte gelten lassen müssen.

In dem 14 Tage alten unverpflanzten Kontrollstück erscheinen die Epidermiszellen stellenweise ziemlich stark abgeplattet und ohne Interzellulargänge und Riffe aufeinander gepreßt. Das Chromatin ist meist zentral oder halbmondförmig an den Rand der Kerne retrahiert,

das Strat. corn. stark aufgelockert. Die untersten Retezellen enthalten feinste Fetttröpfchen in sehr großer Zahl. Ich schließe daraus, daß in diesem Falle wahrscheinlich weniger die Beschaffenheit der Epidermiselemente, als die trotz aller Vorsichtsmaßregeln sehr bald eingetretene Eiterung der bepflanzten Wundfläche das mangelhafte Versuchsergebnis verschuldet hat. Das kleine Fragment verdankt seine vermutlich nur transitorische Anheilung im wesentlichen wohl dem Umstande, daß das Läppchen an dieser Stelle sehr dünn war und daß dadurch die Ernährung seines Rete schneller und sicherer ermöglicht wurde.

Versuch IV (14täg. Läppchen).

Am 8. Februar 1902, zwei Tage nach der Anfrischung, durch welche das schlechte Aussehen der Wundfläche übrigens nur wenig gebessert worden war, Transplantation eines Läppchens, welches ebenfalls 14 Tage alt und ebenso, wie das vorige aufbewahrt worden war. Verband mit feuchten Kochsalzkompressen, die täglich gewechselt werden. Ein Stück des grauschwärzlich aussehenden transplantierten Läppchens selbst wird in Flemmingscher Lösung fixiert.

9. Februar. Mäßige Eiterung. Das Läppchen liegt bis auf die losen Ränder fest auf.

10. Februar. Am unteren Rande ist ein schmales Stück des Läppchens nekrotisch geworden und wird mit der Schere entfernt. In der Umgebung der Transplantation ein feiner Granulationsring.

11. Februar. Die Granulationen haben sich etwas verbreitert und beginnen von der Peripherie her die Transplantation zu verdrängen. Der zentrale Lappenteil ist unverschieblich, leicht gerunzelt.

12. Februar. Lappenränder an einigen Stellen von den Granulationen usuriert. Die mediane Partie der Transplantation sieht ziemlich gut aus, von der Oberfläche lassen sich kleine exfoliierte Fetzen leicht abziehen, ohne daß die darunter befindliche, etwas spiegelnde Fläche aus ihrer Lage kommt. Diese Stelle wird in größerem Umfange mit dem dazu gehörigen Boden tief herausgenommen und fixiert.

In den folgenden beiden Tagen bedeckt sich die Wundfläche mit immer üppigeren Granulationen.

15. Februar. Im ulnaren Teile des Defektes scheint noch ein ganz kleiner Lappenrest stehen geblieben zu sein. Exzision. Sonst überall ziemlich kräftige, nackte Granulationen.

Die Vernarbung des Defektes erfolgte allmählich von den Rändern aus.

Mikroskopische Untersuchung. 1. Kontrollstück des 14 Tage alten, zur Transplantation benutzten Läppchens. Die nicht sehr papillenreiche Epidermis in toto etwas geschrumpft, ihre Struktur aber gut erhalten. Die basalen Retezellen von fast normaler Form, nur Interzellulargänge und Riffe fehlen. Kerne und Kernkörperchen vortrefflich gefärbt. In den untersten Reteschichten spärliche feinste Fetttröpfchen in ungleichmäßiger Verteilung. Hornschicht gelockert und zum Teil abgehoben. In 20 Schnitten von je 6 mm Länge finden sich nur zwei sofort als solche erkennbare Monaster in großen blasenförmigen Zellen mit stark geschrumpften und fragmentierten Chromosomen und

zwei, welche so erheblich deformiert sind, daß berechtigte Zweifel darüber entstehen müssen, ob es sich um Mitosen oder um Chromatinklumpen handelt. — An einigen Stellen ist das Läppchen sehr dünn und streckenweise besteht es nur aus der im papillären Teil getroffenen Epidermis.

2. Das transplantierte Läppchen (4 Tage p. transpl.). Es wurden im ganzen 64 Serienschnitte untersucht. — Der Boden besteht durchweg aus Granulationsgewebe von stellenweise narbenartiger Beschaffenheit und vereinzelten, hoch-hinaufreichenden Muskelbündeln, deren Fibrillen zum Teil nekrotisch sind.

22 marginale Schnitte enthalten keine Reste der Transplantation. In den übrigen 42 Präparaten finden sich direkt auf der unebenen Oberfläche der Granulation oder auf der verschieden starken Verklebungsschicht Stücke des Läppchens, die nicht mehr in kontinuierlichen Zusammenhange miteinander stehen, sondern auf kurze Strecken durch wuchernde Granulationspfröpfe unterbrochen sind.

Das längste und in seiner ursprünglichen Struktur am besten erhaltene Stück bedeckt die eine Hälfte der Schnitte fast vollständig. Nur in seinem kleineren medianen Teil ist die Epidermis ganz oder bis auf einige basale Zellen verloren gegangen und die Cutis allein übrig geblieben. In dem weit längeren lateralen Teil fehlt dagegen nur die Hornschicht vollständig. Die obersten Lagen der Epidermis sind hier zu einer fast strukturlosen, sehr stark gefärbten Lamelle von verschiedener Dicke, in welcher nur noch ganz vereinzelt platte Kerne erkennbar sind, geschrumpft, partiell abgehoben oder ganz abgestoßen.

Die untersten Zellreihen des Rete sind im Zusammenhange mit dem bindegewebigen Teile des Läppchens in situ stehengeblieben. Die Papillen sind meist sehr spitz und in einem niedrigen, stellenweise nur aus 1—2 Zellreihen bestehenden Randsäumchen überhaupt nicht vorhanden. Sämtliche Zellen von normaler Form mit gut gefärbten Kernen und einem, seltener mehreren Nukleolen. Sehr schöne Interzellulargänge und Riffe. Alle basalen Retezellen, auch einige der in Teilung begriffenen, sehr stark verfettet. Zwischen ihnen vereinzelte Leukozyten in wechselnder Menge.

In den Papillenspitzen sowohl, wie in der kurzen, niedrigen Epithelschicht ganz am Rande der Schnitte relativ zahlreiche Mitosen in verschiedenen Phasen, öfter zu mehreren dicht beisammenliegend. In vielen Präparaten Epidermiswucherungen von z. T. erheblichen Dimensionen. Einige dieser proliferierenden Anhänge durchqueren die ganze Cutis des Läppchens und reichen bis in das darunter befindliche Granulationsgewebe hinein. In einem solchen am unteren Ende stark verbreiterten, geflechtähnlichen Epithelzapfen, der wahrscheinlich einem im Niveau der unteren Lappenfläche angeschnittenen Drüsenausführungsgange seine Entstehung verdankt, liegen vier sehr schöne Monaster, die beiden untersten unmittelbar nebeneinander. Eine andere ebenfalls sehr lange, kolbenförmige Wucherung enthält zwei Monaster und ein Dispirem. Wieder andere sind schlanker und haben die ursprüngliche Form der Drüsengänge im wesentlichen bewahrt.

In der nicht sehr hohen Cutis des Läppchens teils gute, teils ver-

waschene Kernfärbung; zahlreiche Leukozyten. Mehrere neugebildete und einige alte Gefäße, die letzteren oft noch mit Blutgerinnseln gefüllt.

Ein anderes Lappenfragment (Fig. 4) ist von dem eben beschriebenen durch eine nicht sehr breite, mit Granulationen und eitrig-fibrinösen Massen erfüllte Lücke getrennt und endigt, sich immer mehr verjüngend, weit entfernt von dem ganz aus frei zutage liegender Granulation bestehenden entgegengesetzten Schnittrande. Im Bereich dieser Partie sind die obersten Epidermisschichten bereits zum größten Teile abgestoßen. Es findet sich davon nur ein dünner, aus stark geschrumpften und deformierten Zellen bestehender Saum und in der medianen Ecke ein zusammenhängender größerer Rest, der durch unregelmäßig geformte, weite Hohlräume von den unteren Retelagen abgehoben ist (Ablösungsschicht). Diese selbst bestehen in den höheren Reihen aus platt aufeinander liegenden Zellen, die stark verfettet und deren Kerne zum größten Teile nicht mehr gefärbt sind. In den unteren Lagen dagegen sind sämtliche Zellen von vollkommener Formschönheit, mit deutlichen Riffen versehen und durch breite Interzellulargänge voneinander getrennt. Die tiefsten haben häufig Pallisadenform. In den ausgezeichnet gefärbten Kernen gewöhnlich mehrere Kernkörperchen. Diese meist ziemlich hohe Epithelstrecke liegt, weil das Läppchen an dieser Stelle außergewöhnlich dünn ist und bis auf einen niedrigen Cutisstreifen nur aus der Oberhaut selbst bestand, fast in ganzer Ausdehnung direkt der Granulation und im medianen Teil der darüber ergossenen Exsudatschicht auf. Dieser Umstand, der für die schnellere und bessere Ernährung der transplantierten Epidermis bekanntlich von sehr großer Bedeutung ist, erklärt hauptsächlich die lebhaften Proliferations- und Wucherungsvorgänge, welche sich bereits in einer relativ so frühen Periode an diesem Teil der Transplantation bemerkbar machen.

Die unteren Zellreihen enthalten eine sehr große Zahl prachtvollster Mitosen, die oft in größeren Gruppen dicht zusammenliegen. Besonders reich daran sind einzelne sprossenartige Fortsätze von verschiedener Stärke, welche das wuchernde Epithel in den Untergrund hineingetrieben hat. In einem kleineren derartigen Zapfen finden sich beispielsweise eng beieinander nicht weniger als 10 Mitosen aus sämtlichen Phasen des Prozesses. (Fig. 5.) Im ganzen enthält dieses eine Präparat die im Verhältnis zur Dimension der ganzen Epithelstrecke außerordentlich große Zahl von 25 Mitosen. In einem anderen Schnitte habe ich deren 21 gezählt usw.

In den wuchernden Schichten findet sich nirgends mehr eine Zelle mit Fettgehalt, so kurze Zeit nach der Transplantation der deutlich verfetteten Epidermis (vgl. oben) und angesichts des erwähnten starken Fettgehaltes an anderen, der Oberfläche näher gelegenen Stellen der Transplantation ein Beweis dafür, daß man es hier mit einer jungen Zellgeneration zu tun hat, durch welche die alten, fettig entarteten Retezellen in höhere Lagen hinaufgedrängt worden sind. — Die Menge der im Epithel zerstreuten Leukozyten ist im ganzen gering.

3. Das am 15. Februar 7 Tage nach der Transplantation entnommene Probestück enthält außer einem ganz minimalen Cutisrest keine Lappenfragmente mehr.

Von den vier Versuchen ist also nur einer, mit einem 14 Tage alten Hautläppchen angestellter (Nr. II), gänzlich negativ ausgefallen. Wie bereits erwähnt, glaube ich in diesem Falle annehmen zu können, daß die Epidermiszellen bald nach der Exstirpation abgestorben sind. Im übrigen wäre wohl auch die starke Eiterung der bepflanzten Wundfläche geeignet gewesen, den Erfolg zu vereiteln.

In Versuch III wies der kleine Epithelrest, welcher sich noch 17 Tage nach der Transplantation eines 14tägigen Läppchens im Zentrum des granulierenden Defektes vorfand, zwar deutliche Zeichen von Gewebswucherung auf, enthielt aber bis auf ein augenscheinlich frisches Monospirem keine Mitosen.

Dagegen konnten in Versuch I 7 Tage nach der Transplantation eines 7tägigen und in Versuch IV 4 Tage nach der eines 14tägigen Läppchens mehrfach in Epidermisstrecken von verschiedener Ausdehnung vitale Vorgänge unzweideutigster Art in Form von Proliferation und Regeneration des Gewebes und vor allem in Gestalt zahlreicher, oft dicht gedrängt beisammenliegender Mitosen mit aller Bestimmtheit nachgewiesen werden.

Unter Bezugnahme auf die in den Versuchsprotokollen enthaltenen näheren Angaben rekapituliere ich kurz die Tatsachen, welche die legitime Abstammung der betreffenden Epidermispartieen von den verpflanzten Hautläppchen außer allen Zweifel stellen.

1) Die Benutzung freier Muskelflächen zur Transplantation schließt jede Verwechslung mit autochthonen Epithelresten aus und gegen eine solche mit proliferierendem Randepithel garantieren die makroskopische Beobachtung jedes einzelnen Falles, Art und Ort der für die histologischen Untersuchungen entnommenen Probestücke, sowie die topographische Situation in den mikroskopischen Präparaten selbst. Kein einziges der Lappenfragmente, welche wenige Tage nach der Transplantation entweder mit den klassischen Zeichen aktiven Zelllebens oder in totem Zustande vorgefunden wurden, stand mit der Randhaut der bepflanzten Defekte in irgendeinem Zusammenhange; stets waren sie vielmehr von ihr durch eine mehr oder weniger breite Fläche frei zutage liegenden Granulationsgewebes getrennt.

2) Wie immer bei der Transplantation nach Thiersch enthalten die Läppchen eine mehr oder weniger beträchtliche Cutisschicht und nur ausnahmsweise waren sie an einzelnen Stellen so dünn ausgefallen, daß dieser bindegewebige Anteil fehlte.

3) Die Läppchen liegen der bepflanzten Gewebsfläche sehr häufig

nicht direkt auf, sondern sind davon durch eine verschieden starke Exsudatmasse getrennt.

4) Die nach jeder Hauttransplantation eintretende Differenzierung der Epidermisschichten, d. h. die Exfoliation der höheren von den an der Anheilung und Regeneration allein beteiligten basalen Retereihen machte sich bei Versuch I an einer Randpartie in charakteristischer Weise bemerkbar. In Versuch IV war es bereits am 4. Tage nach der Transplantation zu einem ausgedehnten totalen Verluste der sequestrierten Partieen und an einer anderen Stelle zur Bildung einer vakuolenreichen Ablösungsschicht gekommen. Vorgänge ähnlicher Art fehlten nur dort gänzlich, wo die Epidermis entweder abgestorben oder die Intensität der vitalen Prozesse in der Keimschicht gering und nur auf einzelne Zellgruppen oder Papillen beschränkt war, wie in der zentralen Lappenpartie bei Versuch I.

5) Geradezu pathognomisch für länger konservierte Hautläppchen sind die an ihrer Epidermis eintretenden Strukturveränderungen, die auch diesmal in keinem Falle vermißt wurden. Sie bestehen im wesentlichen in einer durch Verdunstung der flüssigen Bestandteile bedingten Schrumpfung des Gewebes und betreffen, wie ich an anderer Stelle ausführlich beschrieben habe, besonders die intrazellulären Teile desselben und die obersten Retelagen. Die letzteren trocknen dabei gewöhnlich zu einer kompakten und strukturlosen Lamelle ein.

6) Ebenso findet sich die fettige Degeneration der basalen Retezellen, welche sich, wie sonst, so auch diesmal in allen Versuchen mit positivem Erfolge nachweisen ließ, in erheblichem Grade nur in konservierten und eine Zeit lang lebensfähig gebliebenen Läppchen.

Es erscheint fast überflüssig, außerdem noch zu bemerken, daß von einer Verwechslung der in den Präparaten vorhandenen Mitosen mit konservierten Teilungsfiguren angesichts ihrer im Vergleich zur ruhenden Haut auffällig großen Menge und ihrer vortrefflichen morphologischen Details garnicht die Rede sein kann[1]).

Man darf somit die diesmaligen Versuchsergebnisse als einen weiteren und in jeder Hinsicht einwandsfreien Beitrag dafür betrachten, daß die Vita propria der menschlichen Epidermiszellen in exstirpierten Hautstücken unter Umständen lange Zeit erhalten bleiben kann. Allerdings stehen die Resultate hinter jenen der ersten Versuchsreihe insofern

1) Ich verweise bez. dieses Punktes auf meine in den Beitr. z. pathol. Anat. u. z. allg. Patholog. erscheinenden Mitteilungen über das Verhalten der menschlichen Epidermismitosen in exstirpierten Hautstücken und über den Mitosengehalt in ruhender und abnorm proliferierender Haut.

zurück, als es nirgends zu einer Anheilung größerer, zusammenhängender Strecken oder zu einem im klinischen Sinne einigermaßen befriedigenden Erfolge gekommen ist. Das sind jedoch nur Unterschiede quantitativer Art, welche den tatsächlichen Wert der positiven biologischen Ergebnisse nicht zu beeinträchtigen vermögen. Man wird bei derartigen Untersuchungen in Anbetracht der individuell verschiedenen Toleranz, mit welcher die Epidermiszellen die gänzliche Veränderung der Existenzbedingungen während der Konservierung und das zum Schlusse, gewissermaßen als vitale Kraftprobe, vorgenommene plastische Experiment vertragen, stets darauf gefaßt sein müssen, daß die Resultate in weiten Grenzen schwanken und sogar innerhalb ein und desselben Versuchsobjektes ganz verschieden ausfallen können. Neben selteneren außergewöhnlichen Erfolgen, wie ich sie früher einige Male zu beobachten das Glück gehabt habe, wird immer auf eine größere Zahl von Teil- oder gänzlichen Mißerfolgen zu rechnen sein.

Auf den Ausfall der diesmaligen Versuche ist neben der z. T. sehr ungünstigen Verfassung des bepflanzten Terrains die Qualität des transplantierten Hautmaterials sehr wahrscheinlich nicht ohne Einfluß gewesen. Man wird wenigstens nicht behaupten können, daß das letztere für das biologische Experiment sehr geeignet gewesen sei, wenn man berücksichtigt, daß es sich zweimal um die atrophische Haut eines senilen Mannes handelte und daß die für die beiden anderen Versuche zur Verfügung gestellte Haut bereits bei den gewöhnlichen klinischen Transplantationsmethoden wiederholt versagt und dadurch zu berechtigten Zweifeln an ihrer plastischen Brauchbarkeit Veranlassung gegeben hatte.

Daß trotz dieser erschwerenden Umstände überhaupt ein, wenn auch nur partielles positives Resultat erzielt worden ist, erhöht meiner Ansicht nach die biologische Beweiskraft der diesmaligen Versuche und würde auch ohne die Ergebnisse der früheren zu der Folgerung berechtigen, daß unter allseitig günstigen Bedingungen die Lebensfähigkeit der Epidermiszellen noch erheblich länger und besser erhalten bleiben kann. Wie lange überhaupt, darüber vermag ich auch jetzt ebenso wenig endgültige Angaben zu machen, wie früher. Ich kann vielmehr nur wiederholen, daß dies deshalb sehr schwer mit Sicherheit festzustellen sein wird, weil bei den Untersuchungen außer dem Zufall noch eine Reihe anderer bisher unbekannter und unkontrollierbarer Momente eine möglicherweise oft entscheidende Rolle spielen kann.

Vorläufig steht soviel fest, daß eine kurze Konservierung von 24 bis 48 Stunden die vitalen und dementsprechend auch die plastischen

Eigenschaften der menschlichen Oberhaut so wenig zu beeinflussen vermag, daß sich mit Thierschschen Läppchen von diesem Alter in der Regel die gleichen praktischen Erfolge erzielen lassen, wie mit frischen. Seitdem ich vor acht Jahren auf die Verwendung konservierter Hautläppchen und auf die Vorteile, welche damit für die zweizeitige Vornahme der Transplantation verbunden sind, aufmerksam gemacht habe[1]), sind im ganzen etwa 100 Fälle nach dieser Modifikation von mir behandelt worden. Der Erfolg blieb nur in 9 Proz. vollkommen aus, in 75 Proz. der übrigen Fälle kam die totale Anheilung in durchschnittlich etwa 8 bis 10 Tagen zu stande. Diese Resultate stehen in der Mitte zwischen denen, welche Plessing und Jungengel mit frisch verpflanzten Thierschschen Läppchen hatten. Wenn sie hinter der Statistik des letzteren (84,11% totale und nur 4,11% negative Erfolge) etwas zurückbleiben, so ist dabei nicht zu übersehen, daß sich unter den 119 Fällen Jungengels 56 frische und granulierende Wunden in nicht infizierten Geweben und nur 5 Unterschenkelgeschwüre befanden, während ich es nicht weniger als 73 mal mit diesen „Prüfsteinen" der Hauttransplantation, darunter sehr häufig mit enorm großen und stark vernachlässigten Exemplaren zu tun hatte[2]). Ich kann auch heute noch die Verwendung solcher Läppchen, welche unter den von mir angegebenen Kautelen 24 bis höchstens 48 Stunden lang trocken oder in steriler Kochsalzlösung aufgehoben worden sind, für alle jene Fälle warm empfehlen, bei welchen aus irgendeinem Grunde, meist wohl wegen der Stärke der Blutung und der Notwendigkeit, dieselbe vor der Transplantation sicher zu stillen, das zweizeitige Verfahren indiziert ist.

Mit der zunehmenden Konservierungsdauer des Hautmaterials werden die Resultate der Verpflanzung immer unsicherer und fragmentarischer. Von den früheren Versuchen (die makroskopisch allein beobachteten Fälle mitgerechnet) ergaben 55 mit Läppchen im Alter von 3—22 Tagen angestellte nur 17 mal einen Erfolg, der jedoch an Sicherheit, Schnelligkeit und Dauerhaftigkeit hinter dem mit frischer oder nur 1—2 Tage lang konservierter Haut erreichbaren wiederholt merklich zurückblieb. Das älteste Läppchen, mit welchem noch ein nach Lage der Dinge geradezu überraschendes positives Ergebnis erzielt werden konnte, war, wie erwähnt, 22 Tage alt (vergl. Nr. VII.

1) Die Verwendung konservierter Hautlappen bei der Transplantation nach Thiersch. Berliner klin. Wochenschr. 1894. Nr. 43.

2) Näheres über meine Kasuistik findet sich in der Dissertation von W. Giere: Über zweizeitige Hautverpflanzungen mit vornehmlicher Berücksichtigung ihrer Anwendung auf das Ulc. crur. Königsberg 1900.

der früheren Versuchsreihe). 4 Versuche mit älteren, 25-, 28- und 34tägigen Objekten fielen vollkommen negativ aus.

Um Mißverständnissen vorzubeugen, erkläre ich auch bei dieser Gelegenheit nochmals, daß alle Versuche, welche mit älteren, als 48stündigem Hautmaterial angestellt worden sind, ausschließlich eine biologische Tendenz haben. Bei der zweizeitigen Transplantationsmethode zu klinischen Zwecken liegt ja auch gar kein praktisches Bedürfnis dafür vor, den plastischen Schlußakt länger als höchstens 48 Stunden hinauszuschieben.

Alles, was sonst in jüngster Zeit über das Problem der Erhaltung des Eigenlebens der Gewebe bekannt geworden ist, findet sich in erschöpfender Weise in dem großen Werke von Marchand und in dem Sammelreferate Aschoffs[1]) zusammengestellt. Meist handelt es sich um direkte Beobachtung sichtbarer Lebenserscheinungen. Den in Bezug auf die menschliche Epidermis ermittelten Tatsachen kommen die positiven Erfolge am nächsten, welche Grohé[2]) mit der Transplantation von Periostlappen jugendlicher Kaninchen in die Muskulatur auch dann noch gehabt hat, wenn dieselben erst 29—100 Stunden nach dem Tode des Tieres entnommen worden waren.

Erklärung der Abbildungen auf Tafel I. II.

Fig. 1 (zu Versuch I). Randpartie des 7 Tage alten Thierschschen Hautläppchens 7 Tage nach der Transplantation auf bloßgelegten Muskel. Die stark geschrumpften und stellenweise zu einer niedrigen, kompakten Lamelle eingetrockneten oberen Epidermislagen (*a*) sind durch einen an Breite zunehmenden und mit Leukozyten locker angefüllten blasenförmigen Raum (*b*) von der in voller Regeneration befindlichen und bereits wieder mit einer neugebildeten, zarten Hornschicht (*c*) versehenen Keimschicht (*d*) abgehoben. — *e* Kutis des Läppchens. — *f* sehr hohes, fibrinöses Exsudat und freie Celloidinmassen zwischen Läppchen und Muskulatur (g). Zeiß, Obj. a, Oc. 1.

Fig. 2. Eine kleine Stelle aus der proliferierenden Keimschicht in Fig. 1 (*) bei starker Vergrößerung (Zeiß homog. Immers.). Normale Gewebsstruktur, 3 Mitosen dicht nebeneinander.

Fig. 3. Eine kleine basale Partie aus dem in Fig. 1 nicht mitgezeichneten zentralen Stück desselben Läppchens mit einer Gruppe von 5 Mitosen. Zeiß homog. Immers.

---

1) Lubarsch und Ostertag, Die Ergebnisse der allgemeinen Pathologie und pathologischen Anatomie. 5. Jahrg. 1898.

2) Die Vita propria der Zellen des Periosts. Virchows Archiv. 155. Bd. 1899.

Fig. 4 (zu Versuch IV). Ein Fragment des 14 Tage alten Läppchens 4 Tage nach der Transplantation auf einen angefrischten granulierenden Muskeldefekt. Zeiß Obj. a, Oc. 1. — Proliferierende Keimschicht des Läppchens von einem feinen Saume neugebildeter Hornschicht bedeckt. Rechts noch eine kurze Strecke der vakuolenreichen Ablösungsschicht. *a* zungenförmiger Epithelzapfen. *b* Kutisfragment des Läppchens. *c* Exsudat. *d* Granulationsgewebe (an anderen Stellen des Schnittes finden sich einzelne, z. T. nekrotische Muskelfibrillen im Boden der Transplantation).

Fig. 5. Der wuchernde Epithelzapfen *a* aus Fig. 4 bei starker Vergrößerung (Zeiß homog. Immers.) mit einer großen Anzahl von Mitosen.

Sämtliche Zeichnungen von Fräulein Paula Günther (Berlin).

Fig. 1.

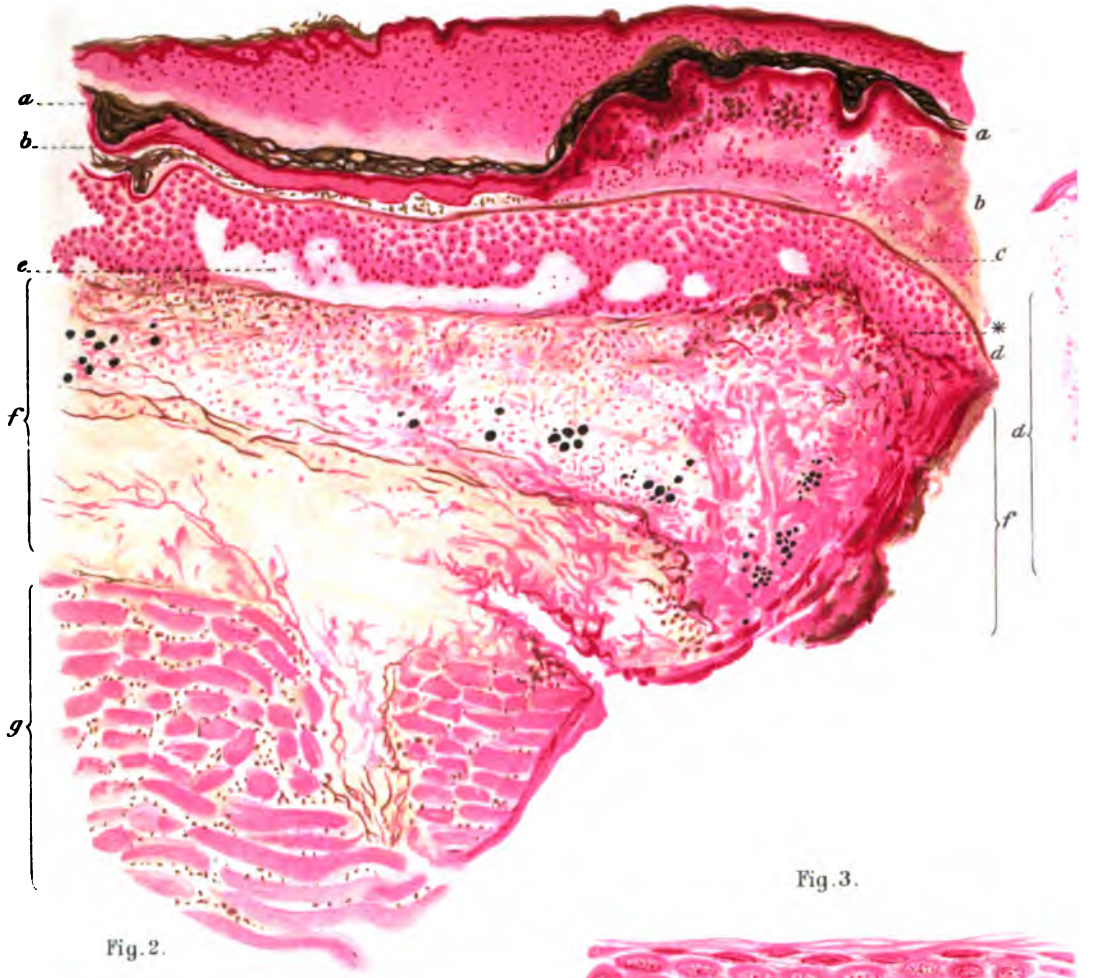

Fig. 3.

Fig. 2.

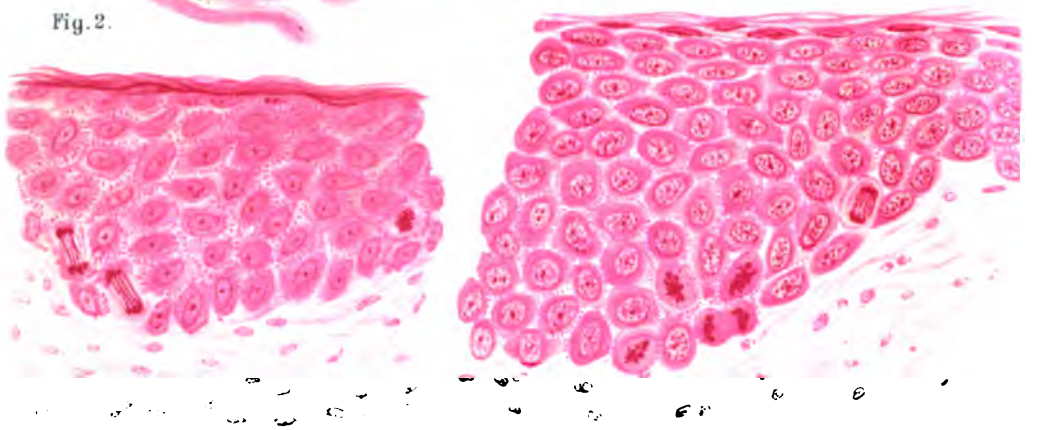

Verlag von F.C

Fig. 4.

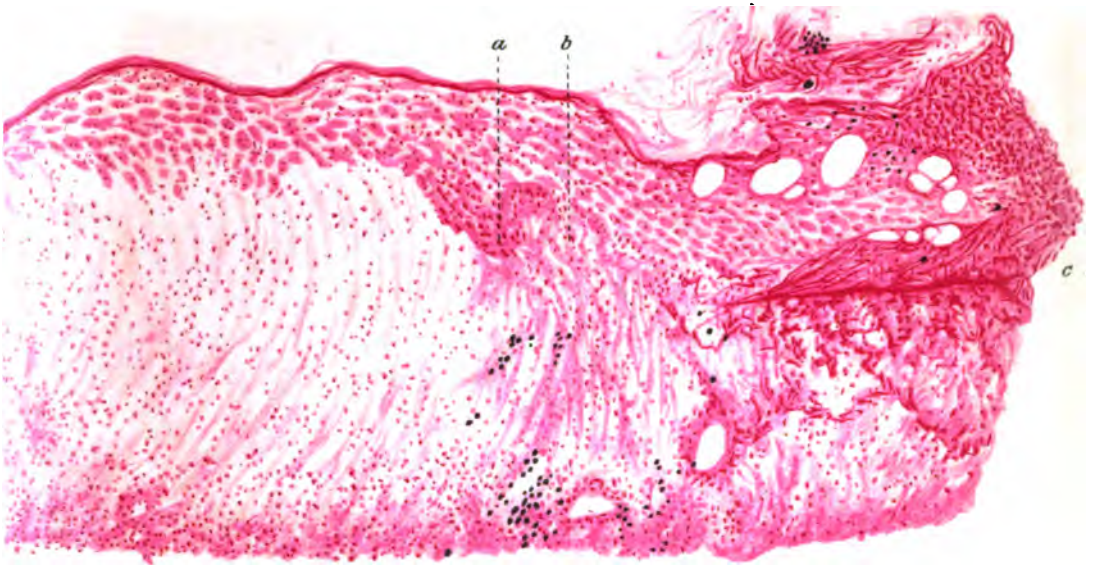

Fig. 5.

Lith. Anst. Julius Klinkhardt Leipzig

W. Vogel in Leipzig.

IV.

Aus der II. chirurgischen Abteilung
des k. k. allgemeinen Krankenhauses in Wien. Vorstand: Hofrat Prof.
Dr. Albert Ritter von Mosetig-Moorhof.

Beitrag zur Lehre von den Fremdkörpern der männlichen Harnblase.

Von

Dr. **Maximilian Hirsch,**
Aspiranten der Abteilung.

(Mit 2 Abbildungen.)

Fremdkörper, die in der Harnblase angetroffen werden, können auf dreifache Weise in dieselbe gelangt sein:

1. Durch eine Wunde in den Bedeckungen und der Wandung der Blase: auf diese Weise können Projektile, abgebrochene Messerspitzen, mitgerissene Kleiderfetzen, Stücke frakturierter Beckenknochen in die Blase dringen;

2. durch pathologische Kommunikation mit benachbarten Organen: so kann z. B. eine Extrauteringravidität in die Blase perforieren, in welchem Falle sich fötale Teile als Fremdkörper darin finden; desgleichen können sich Dermoidcysten in die Blase entleeren, sequestrierte Knochenstücke nach Osteomyelitis oder Karies der Beckenknochen in die Blase gelangen u. s. w.;

3. auf dem Wege der Harnröhre.

Während in den beiden ersten Gruppen nicht der Fremdkörper die wesentliche Rolle im Symptomenbild spielt, sondern nur die Teilerscheinung eines anderen Leidens darstellt — im ersten Falle eines Traumas, im zweiten Falle eines pathologischen Prozesses, wie Dermoidcyste, Extrauteringravidität, Karies der Beckenknochen usw. — beherrscht in der 3. Gruppe der Fremdkörper selbst die Situation. Diese Gruppe von Fremdkörpern sind also die Fremdkörper *κατ' ἐξοχήν*, und nur mit diesen wollen wir uns in den folgenden Zeilen beschäftigen.

Der vorliegenden Arbeit liegen zunächst 8 einschlägige Fälle aus der Abteilung von Mosetigs zugrunde, die in den Jahren 1894 bis 1903 vorgekommen sind. Außerdem habe ich — um die Besprechung auf eine möglichst breite Basis zu stellen — aus der mir zugänglichen Literatur sämtliche einschlägigen Fälle seit dem Jahre 1856 gesammelt. Dieses Jahr spielt in der Literatur der Fremdkörper deshalb eine Rolle, weil in ihm die umfassende Arbeit von Denucé (Bordeaux, Journal de Bordeaux, 1856) erschienen ist, welche 391 Fälle von Fremdkörpern verwertet. In der Zwischenzeit ist nur noch eine — allerdings nicht so ausführliche — statistische Arbeit von Bedeutung, die von Luigi Porta, der 225 Fälle von Fremdkörpern zusammengestellt hat. Aus dem Vergleiche meiner Ergebnisse mit denen von Denucé einerseits und Luigi Porta andererseits resultieren manche interessante Umstände. Die Zahl der von mir seit 1856 gesammelten Fremdkörper beträgt 103; mit den eigenen 8 Fällen gibt das zusammen die Zahl von 111 Beobachtungen von Fremdkörpern der männlichen Harnblase, auf Grund welcher die einzelnen wichtigen Punkte besprochen werden sollen. Beginnen wir mit der

Natur der eingeführten Gegenstände.

Die Natur der eingeführten Gegenstände ist eine ziemlich mannigfaltige. Trotzdem finden sich häufig die gleichen oder ähnlichen Gegenstände in der Blase. Auf diese Weise können wir bestimmte Gruppen von Gegenständen unterscheiden. Im folgenden sind diese Gruppen, sowie die Häufigkeit ihrer Vorkommens übersichtlich dargestellt. Die Prozentberechnung bezieht sich immer auf die gesamten 111 Fälle.

A. Katheter, Bougies und sonstige urologische Instrumente, ganz oder in Stücken:			
abgebrochen	29 mal	{ 7 Metallinstrumente 22 elastische Instrumente	
ganz in die Blase geschlüpft	19 „		
mit Katheterismus indirekt zusammenhängend	3 „		
	zusammen: 51 mal	= 45,9	Proz.
B. Pflanzenbestandteile	14 „	= 12,6	„
C. Bleistifte und Federhalter	8 „	= 7,2	„
D. Spitze Gegenstände	8 „	= 7,2	„
E. Gegenstände aus Wachs	6 „	= 5,4	„
F. Gläserne Gegenstände	4 „	= 3,6	„
G. Tierische Bestandteile	5 „	= 4,5	„
H. Kleine rundliche Gegenstände	8 „	= 7,2	„
I. Gegenstände verschiedener Proveninz . .	7 „	= 6,4	„

Aus dieser Zusammenstellung ergibt sich, dass die Gruppe der in der Blase vorgefundenen Katheter, Bougies und sonstigen urologischen Instrumenten, sei es nun ganz oder in Stücken, die allerhäufigste ist. Diese Art von Fremdkörpern der Harnblase ist aber nicht nur wegen ihrer besonderen Häufigkeit die wichtigste, sondern auch darum, weil sie die einzige ist, bei der prophylaktische Maßnahmen möglich sind.

Katheter, Bougies usw. geben am häufigsten dadurch Veranlassung zum Entstehen von Fremdkörpern, daß ein Stück derselben in der Blase abbricht und zurückbleibt. (Fall 1—28 inkl.; ferner Fall I [1]).

Das Abbrechen von Instrumenten in der Blase geschieht wohl in einzelnen Fällen dem Arzt, in der Regel aber dem Patienten selbst. Die wesentliche Rolle spielt aber das Material des Instrumentes:

Metallinstrumente brechen im allgemeinen viel seltener ab, als elastische; das Verhältnis beträgt 7:22. Der Grund liegt nebst der größeren Festigkeit dieser Instrumente wohl auch darin, daß die Metallinstrumente seltener vom Patienten, sondern in der Regel vom Arzte eingeführt werden.

In unserer Statistik finden sich Stücke von Metallinstrumenten als Fremdkörper 7mal (Fall 1—7 inkl.). Am verrufensten sind die Bleiinstrumente; diese brachen sehr häufig, kommen jedoch glücklicherweise heute gar nicht mehr vor. Auch die Neusilberinstrumente werden nach einer Reihe von Jahren, selbst ohne gebraucht zu sein, äußerst brüchig (Knöller). Fall 1 betrifft einen Fremdkörper aus Neusilber. Jedoch auch die silbernen Instrumente sind nicht tadellos. Das beweisen die Fälle 2 und 3, wo silberne Katheter in der Blase abbrachen. Allerdings spielt hier auch der oft besondere Leichtsinn so manches Patienten eine nicht zu unterschätzende Rolle. So pflegte der Patient von Dittel (Fall 4) seinen Metallkatheter, der schadhaft war und oft brüchig wurde, einfach mit Blei zu verlöten, ein Vorgehen, das der Mann mit seinem Leben büßen mußte. Ähnlich verfuhr der Patient von Knöller (Fall 3), welcher einen silbernen Katheter benutzte, der an Stelle des Fensters halb eingebrochen war, und den er zum Schutz der schadhaften Stelle mit Zwirn umwickelte. Auch die in den chirurgischen Taschenbestecken enthaltenen Katheter, wo der vesikale Teil auf den andern aufgesteckt oder aufgeschraubt wird, sind nicht ungefährlich. Hier kann es gelegentlich durch

1) Die römischen Ziffern beziehen sich auf die Serie der eigenen 8 Fälle, die arabischen hingegen auf die 103 in den Tabellen angeführten fremden Fälle.

Lockerung der Verbindung zwischen beiden Teilen zu einem Zurückbleiben des vesikalen Teiles in der Blase kommen. Diesen Vorfall illustriert der Fall von Huber (5). — Sogar Stahlinstrumente, besonders Lithotriptoren, können in der Blase abbrechen, namentlich dann, wenn man einen harten und großen Stein mit einem schwachen Instrument zertrümmern will. Gewöhnlich bricht dabei der männliche Teil des Gebisses ganz oder teilweise ab (siehe Fall 7); unter Umständen kann auch der weibliche Teil abbrechen, so war es im Falle von Kovács (6). In diesen beiden Fällen handelte es sich um gute, oft bewährte, französische Instrumente.

Schon viel häufiger als bei den Metallinstrumenten ist das Abbrechen von elastischen Instrumenten (Katheter und Bougies). So segensreich die Einführung der elastischen Instrumente gewesen ist, in Bezug auf die Vermeidung von falschen Wegen, die Möglichkeit der Verwendung als Verweilkatheter usw., so nachteilig haben sie andererseits gewirkt durch das häufige Abbrechen derselben.

Wir unterscheiden zwei Hauptarten von elastischen Kathetern: 1) die Katheter aus vulkanisiertem Kautschuk und 2) die Katheter mit Gespinnstgrundlage. Die Katheter aus vulkanisiertem Kautschuk sind jüngeren Datums und unter dem Namen der Nélaton-Katheter seit dem Jahre 1863 in Gebrauch; eine bessere Sorte derselben sind die Jacques-Patent-Katheter. Die Nélaton sind die weichsten unter den elastischen Kathetern; ihre Vorgänger waren die berüchtigten, bald wieder außer Gebrauch gekommenen Guttapercha-Katheter.

Die Katheter mit Gespinnstgrundlage haben eine viel ältere Geschichte: Fabricius ab Aquapendente fabrizierte als erster im Jahre 1565 Katheter, die aus mit Wachs getränkter Leinwand bestanden. Später verwendete man Leder (Helmont), dann Drahtspulen mit Stoffüberzug, der durch Pflastermassen wasserdicht gemacht wurde (Roncalli). Doch erst als Maquer und Hérisson die Verwendbarkeit des neu in die Industrie eingeführten Gummi durch Lösen in Schwefeläther lehrte, stellte Theden in Berlin im Jahre 1777 den ersten, wirklich brauchbaren, elastischen Katheter her. Derselbe bestand aus einem Drahtgestell, das mit Seide umsponnen und mit Gummilacken getränkt war. Später wurde das Drahtgestell ganz weggelassen und nur Seidengewebe, getränkt mit Lacken, verwendet. Die heutigen Gespinnstkatheter haben einen hohen Grad von Vollkommenheit erreicht. Wir unterscheiden besonders 2 Sorten: die französischen und die englischen: die englischen sind die härteren, sie werden erst biegsam, wenn man sie in warmes Wasser eintaucht,

während die französischen schon im gewöhnlichen Zustande sich biegen lassen. Die englischen Katheter zeichnen sich ferner von den französischen dadurch aus, daß sie als Grundlage reine Seide haben, während die letzteren entweder eine ganz aus Baumwolle bestehende Grundlage besitzen oder doch beträchtliche Baumwollbeimischung zur Seide aufweisen.

Vielfache Erfahrungen und Untersuchungen haben gezeigt, daß selbst die Patentkatheter von Jacques, die aus tadelloser Quelle in Paris oder London bezogen und noch nicht gebraucht waren, bei längerer Aufbewahrung, sei es nun trocken, oder gar in antiseptischen Flüssigkeiten, hart und brüchig wurden. Dasselbe gilt von den Kathetern mit Gespinnstgrundlage: auch diese verlieren mit der Zeit ihre Elastizität, bekommen Sprünge und Risse im Lacküberzug und werden brüchig. So darf uns denn das häufige Vorkommen von Abbrechen elastischer Instrumente nicht wundernehmen. Wir finden es 22 mal (Fall 8 bis 28 inkl.; ferner Fall I). Unter diesen Fällen findet sich noch ein Fall von abgebrochenem Guttapercha-Katheter (26); wie oben erwähnt waren die Guttaperchakatheter die Vorgänger der Nélatons und zeigten eine besondere Neigung zum Abbrechen. Die allgemeine Erkenntnis von der außerordentlichen Gefährlichkeit dieser Instrumente hat sich jedoch glücklicherweise bald Bahn gebrochen, und heute sind sie gänzlich aus dem urologischen Instrumentarium verschwunden.

Wenn sich Patienten mangels Katheters mit Gegenständen katheterisieren, die gar nicht zu diesem Zweck bestimmt sind — wir meinen besonders gewöhnliche Gummischläuche, Drainröhren usw. — so ist die Gefahr des Abbrechens natürlich eine erhöhte. Dies zeigen Fall 27 und 28 in deutlichster Weise.

Wie kommt nun das Abbrechen zustande? In den meisten Fällen finden wir die Angabe, daß das Abbrechen beim Herausziehen des Instrumentes erfolgt sei; manche geben sogar noch präziser an, sie hätten zunächst beim Herausziehen einen Widerstand gefühlt; als sie dann zur Überwindung desselben etwas stärker angezogen hätten, sei nur ein Teil des Katheters zum Vorschein gekommen. Dies gibt uns einen Fingerzeig: Beim Beginne des Herausziehens kontrahiert sich, durch den Bewegungsreiz veranlaßt, der Sphincter vesicae und umklammert den Katheter, und zwar um so heftiger, je brüsker das Herausziehen erfolgt. Dauert nun der Zug weiter fort, so muß, da der intravesikale Teil fixiert ist, eine Dehnung zustande kommen, die bei Brüchigkeit, des Katheters zum Abbrechen desselben führt. — Eine analoge Rolle, wie der Sphincter vesicae, kann auch eine derbe

Striktur spielen, indem sie das Instrument fest umklammert. Daher ist das Auffinden von Katheter — und Bougiestücken hinter Strikturen ein keineswegs seltenes Ereignis.

Für das Abbrechen besonders disponiert ist der Teil des Katheters, der das Fenster trägt, weil ja hier die Zirkumferenz des Instrumentes erheblich vermindert ist. Wir finden daher häufig die Katheter gerade im Fenster abgebrochen, wie in Fall 3 und 23.

An diese Fälle von abgebrochenen Katheterstücken läßt sich Fall II anschließen, in welchem es sich um einen eigenartigen Fremdkörper handelte, der aus inkrustierten Fichtenholzfaserelementen bestand und von dem ich die Vermutung ausgesprochen habe, er sei dadurch entstanden, daß von einem Holz- oder Papiermachékatheter sich Partikelchen abgelöst haben, welche in der Blase zurückgeblieben sind und sich inkrustiert haben. (Siehe den Fall II am Schlusse.) Ein ähnliches Ereignis kann immerhin auch bei den Kathetern mit Gespinnstgrundlage vorkommen, indem Teilchen von Lacküberzug abspringen und in der Blase verbleiben.

LONDON MEDICAL LIBRARY MAY 4 1904

Außer durch Abbrechen können Katheter, Bougies usw. auch dadurch Veranlassung zu Fremdkörpern geben, daß sie als ganzes in die Blase schlüpfen (Fall 29 bis 47 inkl.) Auch hier geschieht der Unglücksfall gewöhnlich dem Patienten, viel seltener dem Arzt.

Das Hineinschlüpfen von Instrumenten in die Blase kommt nur bei den elastischen Kathetern und Bougies vor, ist aber keineswegs so selten, wie man vielleicht anzunehmen geneigt ist. In unserer Statistik findet es sich 19 mal. Man darf aber nicht übersehen, daß auch die Mehrzahl der länglichen Gegenstände aus den anderen Gruppen der Fremdkörper auf diese Weise in die Blase gelangt. Denn immer wieder begegnet man in diesen Fällen der Angabe der Patienten, sie hätten sich den Gegenstand eingeführt; plötzlich sei er ihren Händen entschlüpft und in die Blase gerutscht.

Diese Tatsache war schon Vidal bekannt; er sagt: die Harnblase scheine den Gegenstand zu verschlingen (avaler). Man hat sich vielfach bemüht, dieses Ereignis durch Theorien zu erklären. So stellte Civiale die Behauptung auf, die Richtung der Weiterbewegung eines Fremdkörpers hänge vom Eintrittspunkt desselben ab: Harngries usw., die beim Orificium internum in die Harnröhre eintreten, bewegen sich nach vorne, während am Orificium externum eintretende nach hinten wandern.

Denucé sagt: Alle exkretorischen Kanäle haben die Eigenschaft, nach der Emission eine rückgängige Bewegung auf die letzten Stoffe auszuüben. So würden die letzten Tropfen Urin, die letzten Über-

bleibsel der Fäkalmassen zurückgehalten und auf diese Weise erkläre sich auch das Eindringen von Fremdkörpern in die Harnblase.

Ségalas meint, daß die Richtung von der Gestalt, dem Umfang und der Lagerung des Körpers abhängt: Vorne gelegene Körper streben nach außen, längliche, zylindrische, bis in die Pars membranacea eingebrachte werden von dem ringförmigen Musculus constrictor isthmi gefaßt und mit Hilfe des Musculus bulbo-cavernosus in die Blase gebracht, wie ein Bissen in den Pharynx.

Mercier beschuldigte die Muskelfasern des Blasenhalses und Foucher endlich nahm eine eigene antiperistaltische Bewegung in der Harnröhre an.

Das Studium der einschlägigen Fälle lehrt uns jedoch, daß es dieser Theorien zur Erklärung gar nicht bedarf, denn in den meisten Fällen trägt sich die Sache viel einfacher zu. Es kommen besondes folgende Momente in Betracht:

1. Die Erektion: Sehr häufig tritt nach Einführung des Gegenstandes Erektion ein. Lassen die Patienten nun das eingeführte Instrument, das das Orificium internum nur um weniges überragt, los, so muß bei der durch die Erektion stattfindenden Verlängerung des Penis, das freie Ende des Instrumentes in der Urethra verschwinden; jetzt findet dasselbe an der Fossa navicularis eine Gegenstütze, indem es sich an dieselbe anstemmt. In dem Maße nun, als dann die Erektion abnimmt, ziehen sich die gedehnten Längsfasern der Harnröhre wieder zusammen und bringen die Urethra samt dem Fremdkörper immer weiter nach hinten. Auf dieses Moment haben auch Ségalas, Demarquay, Fouchér u. a. hingewiesen.

2. Das unzweckmäßige Vorgehen der Patienten: Viele Patienten wissen in ihrem ersten Schreck, wenn einmal das Instrument in der Harnröhre verschwunden ist, nichts besseres zu thun, als am Penis zu zerren (Fall 31, 32, 99). Dabei wird aber Penis und Urethra nach vorne über den Fremdkörper gezogen, letzterer dagegen immer weiter nach hinten gebracht. Nicht selten nimmt dann noch der Patient irgendein Instrument und sucht mit demselben den entschlüpften Fremdkörper zu holen, dies hat aber gewöhnlich nur den Effekt, daß der Körper auf diese Weise noch tiefer, ja vollends in die Blase gebracht wird. (Fall 32, 56, 77, 79, ferner Fall IV.)

3. Fillenbaum hat die Ansicht ausgesprochen, daß das Hineinschlüpfen von elastischen Kathetern vielleicht darauf zurückzuführen sei, daß der intravesicale Anteil derselben sich aufrollt und so den Katheter ganz hineinzieht. Für diese Vermutung sprechen jene Fälle, wo man Katheter oder sonstige Fremdkörper

in zusammengeknäueltem Zustande in der Blase antrifft. (Fall 38 und Fall III.)

4. Dürfte wohl auch die aspiratorische Kraft der Blase als Hohlmuskel in Betracht kommen. Während der Einführung des Instrumentes in die Blase kontrahiert sie sich infolge des Reizes ad maximum; hört dann die Vorwärtsbewegung auf, so erschlafft die Blase, wobei in derselben ein negativer Druck zustande kommt, durch welchen dann das Instrument weiter in die Blase gezogen wird.

Hervorzuheben wäre noch, wie leichtsinnig viele Patienten beim Selbstkatheterisieren oder Selbstbougieren sind. Viele von ihnen schlafen nach der Prozedur ein (Fall 30, 31, 42), der Patient Bákós (33) pflegte sogar die eingeführte Bougie liegen zu lassen und so seiner Beschäftigung nachzugehen. Als er sie nun eines Abends vermißte, glaubte er sie verloren zu haben, während sie in die Blase gerutscht war.

Manche Fälle haben eine ganz andere Entstehungsweise, so der Fall von Brunns (29): Der Arzt führt einen Nélaton ein; als er behufs Blasenspülung den Irrigator ansetzt, verschwindet der Katheter in der Blase. Hier ist das Unglück offenbar rein mechanisch durch den Flüssigkeitsdruck auf den nicht genügend befestigten Katheter zustande gekommen.

In die Gruppe der Katheter, Bougies usw. können schließlich noch zwei Fälle einbezogen werden, die mit dem Katheterismus wenigstens indirekt im Zusammenhange stehen. Das ist zunächst der Fall von Meyer (48). Derselbe fand in der Harnblase eines Mannes 6—8 bizarr geformte Körper von schwarzer Farbe. Die chemische Analyse derselben ergab, daß sie aus Fibrin und hypermangansaurem Kali bestanden, und oberflächlich inkrustiert waren. Der Kranke hatte sich durch längere Zeit die Blase mit diesem Präparate gespült. Die Lösung war wohl schlecht bereitet und es waren Krystalle in die Blase gelangt, die sich dort nicht lösten, sondern wegen der bestehenden Entzündung mit Fibrin und Kalksalzen beschlugen. Auch sonst wäre es wohl möglich, daß mit der Injektionsflüssigkeit etwa in derselben schwimmende Partikelchen mit in die Blase gelangen, und einen Fremdkörper bilden.

Der zweite Fall ist der von Bazy (49). Er operierte bei einem Mann zwei Phosphatsteine, deren Kerne aus Haarbüscheln bestanden, welche sich die Kranken beim Selbstkatheterisieren mit eingeführt hatten. Bazy ist der Ansicht, daß dieses Ereignis keineswegs selten ist.

Betrachten wir nun das bezüglich der Katheter, Bougies usw. Gesagte im Zusammenhang, so ergibt sich, daß das Einführen von

Instrumenten in die Blase auf mehrfache Weise zur Bildung von Fremdkörpern Veranlassung geben kann, und zwar:

1. durch Abbrechen (Fall 1—28, Fall I);

2. durch Abbröckeln kleiner Partikelchen, Abspringen des Lacks usw. (Fall II);

3. durch Hineinschlüpfen des ganzen Instrumentes (Fall 29—47);

4. durch Injektion fester Partikelchen durch den Katheter in die Blase (Fall 48) und endlich

5. durch Miteinführen von Haaren (Fall 49).

Unter unseren 111 Fällen beträgt also diese Gruppe 51 Fälle = 45,9 Proz. Bedenken wir aber, daß gewiß nicht jeder einzelne derartige Fall mitgeteilt wird, weil eben seine Alltäglichkeit empfunden wird, während hingegen andere Fremdkörper, z. B. ein Wachskerzchen als Rarität, gewiß sofort veröffentlicht wird, so gehen wir nicht fehl, wenn wir annehmen, daß diese Gruppe die allerhäufigste ist, und mehr als die Hälfte aller Fälle ausmacht. — In der Statistik von Denucé beträgt sie 78 Fälle unter 391 Fällen, was 20 Proz. entspricht. Die Häufigkeit dieser Gruppe von Fremdkörpern ist also ganz eminent gestiegen, was gewiß mit der größeren Häufigkeit des Selbstkatheterismus im Zusammenhange steht, seitdem die elastischen Instrumente so allgemeine Verbreitung gefunden haben.

Wir wollen nun jene prophylaktischen Maßregeln besprechen, die uns zur Verhütung solcher Fälle zu Gebote stehen. Zunächst wären die Patienten zu belehren, welche Gefahren aus dem Selbstkatheterismus — denn um diesen handelt es sich in der Regel — erwachsen können. Sodann ist auf die Qualität der einzuführenden Instrumente eine besondere Sorgfalt zu verwenden, und sind diese vor dem jedesmaligen Gebrauche eingehend zu prüfen. Bei den Kathetern aus vulkanisiertem Kautschuk (Nélaton, Jacques) geschieht dies durch Ausübung eines mäßigen Zuges, und durch Schlingung eines losen Knotens. Zu stark darf dieser prüfende Zug nicht sein, weil sonst gerade dadurch ein Abreißen begünstigt würde. Fälle, wo ganz neue Nélatons in der Blase abbrechen, sind mit großer Wahrscheinlichkeit auf solchen übermäßigen Zug zurückzuführen. — Die Prüfung der Katheter mit Gespinnstgrundlage hat folgende Momente zu berücksichtigen: Der Katheter muß einen vollkommen glatten äußeren Lacküberzug aufweisen. Beim mäßigen Biegen dürfen keine Sprünge und Risse entstehen. Auf das Fenster, als den schwächsten Teil des Instrumentes, ist ein besonderes Augenmerk zu richten. Es muß vor allem gut abgerundete Ränder besitzen. Eine noch exaktere Prüfung ist nur auf

mikroskopischem Wege möglich, wie dies Posner und Frank gelehrt haben.

Da das Abbrechen in der Regel beim Zurückziehen geschieht, muß das Herausziehen des Katheters ganz langsam und sanft, ja nicht brüsk erfolgen.

Um das Hereinschlüpfen des ganzen Katheters zu vermeiden, muß der Patient angewiesen werden, das Ende des Instrumentes unter keinen Umständen loszulassen. Wünschenswert wäre es, daß die Instrumente durchwegs mit trichterförmiger Erweiterung am Pavillonende ausgestattet würden, wie dies bei den französischen Kathetern und manchen Nélatonmarken schon der Fall ist. Nebst der Unmöglichkeit des Hineinschlüpfens wäre auch der Vorteil vorhanden, daß man leichter eine Spritze zu etwaigen Injektionen aufsetzen könnte.

Eine Prophylaxe wäre auch noch in weiterem Sinne möglich. Die große Mehrzahl der Patienten mit derartigen Fremdkörpern leidet an Hypertrophie der Prostata. Würde man nun prinzipiell jeden Prostatiker — anstatt ihm den Katheter in die Hand zu geben — nach Bottini oder Albarran operieren, so könnte man auf diese Weise diese Gruppe von Fremdkörpern mit einem Schlage wesentlich verkleinern.

Was nun die übrigen Gruppen der Fremdkörper betrifft, so lassen sich dieselben in kürzerer Weise erledigen.

Das Eindringen in die Blase geschieht bei den länglichen Körpern in der Regel nach dem Typus des Hineinschlüpfens, wie es bei den Kathetern geschildert wurde; ausnahmsweise brechen einmal längere Gegenstände, die bis in die Blase eingeführt wurden, darin ab (Fall 59). Die kleinen, mehr rundlichen Gegenstände hingegen gelangen stets in der Weise nach hinten, daß sie mit der Hand von außen die Urethra entlang gestrichen werden.

Die Gruppe der Pflanzenbestandteile ist nächst den Kathetern die größte. Wir finden sie 14mal = 12,6 Proz. (Fall 50 bis 62 inkl.; Fall III). Es handelt sich dabei um Strohhalme, Gras- und Kornhalme, Ähren, Stengel, Blätter und Baumzweige. Letztere werden in der Regel in geschältem Zustande eingeführt (Fall 59 und Fall III).

Bleistifte und Federhalter werden wegen ihrer glatten Oberfläche nicht selten — und zwar meist zu masturbatorischen Zwecken — eingeführt. Manche bestreichen sogar zuvor den Körper vorsorglich mit Vaseline (Fall IV.). In diese Gruppe gehören die Fälle 63—69, sowie Fall IV. Zusammen 8mal = 7,2 Proz.

Spitze Gegenstände beobachten wir in 8 Fällen = 7,2 Proz.; es sind besonders mit Kopf versehene, größere Nadeln, wie große

Stecknadeln, Hutnadeln, auch Nägel. Haarnadel fand sich — im Gegensatze zum weiblichen Geschlechte — nur einmal (Fall 77). Die Nadeln werden selbstverständlich immer mit dem Kopfe voraus eingeführt. Hierher gehören die Fälle 70—77.

Gegenstände aus Wachs betreffen die Fälle 78—82, ferner Fall V; sie kommen also nach unserer Statistik 6 mal vor = 5,4 Proz. Es handelt sich zumeist um Wachskerzchen oder Wachsstäbchen. Sie bieten nichts Besonderes.

Am seltensten finden sich in der Blase Gegenstände aus Glas, nämlich Stäbchen oder Röhrchen aus Glas, Thermometer, Aräometer usw. Zusammen nur 4 mal = 3,6 Proz. (Fall 83—86).

Von tierischen Bestandteilen sind Schweinspenis, Schweifchen von Tieren usw. sehr beliebt. Interessant ist die Beobachtung 90 und Fall VI, wo sich alte Leute die Harnröhre mit Bartfedern auszuputzen pflegten, wobei ihnen einmal die Feder entschlüpfte und in die Blase gelangte. Hierher gehören die Fälle 87—90 und Fall VI. Zusammen 5 mal = 4,5 Proz.

Kleine, rundliche Körper finden wir in 8 Fällen = 7,2 Proz. (Fall 91—98, Fall VII); sie kommen besonders bei Kindern vor; namentlich Erbsen, Bohnen, Kieselsteine, Glastropfen, kleine Toilettengegenstände, wie Manschettenknöpfe usw. gehören in diese Gruppe.

Die restlichen 7 Fälle betreffen Gegenstände verschiedener Provenienz, wie Lederstücke, Eisenstift, Pinsel, Pfeifenrohre usw. Interessant ist der Befund eines Sardinenbüchsenschlüssels (Fall VIII). Es handelt sich um die Fälle 98—103, ferner um Fall VIII. Prozentsatz = 6,4 Proz.

Was die Motive anbelangt, aus denen die betreffenden Gegenstände in die Blase gelangen, so können wir behaupten, daß gewiß in mehr als der Hälfte aller Fälle es sich um therapeutisches Eingreifen bei vorhandenen Harnbeschwerden handelt. Hierher gehört die ganze Gruppe der Katheter, Bougies usw. in der Blase, die schon nach unserer Statistik 45,9 Proz., in Wirklichkeit aber weit mehr beträgt, dann aus den anderen Gruppen manche Fälle, namentlich bei älteren Leuten, bei denen eine Erkrankung der Harnorgane tatsächlich vorhanden ist. Beim Manne handelt es sich demgemäß in der Mehrzahl der Fälle nicht um Masturbation, wie beim Weibe, sondern um Harnbeschwerden in der Ätiologie der Fremdkörper.

Erst in zweiter Linie spielt die Onanie eine Rolle bei den Fremdkörpern der Harnblase. Diese wird von den betreffenden Patienten nur selten offen zugestanden, zumeist trachten die Kranken,

sie dem Arzte zu verheimlichen. Die einen wollen überhaupt nicht wissen, wie das Corpus delicti in die Blase gekommen ist, andere haben den Gegenstand geschluckt, wieder anderen wurde das Einführen des Gegenstandes als Mittel gegen Gonorrhoe empfohlen; ein besonders reinlicher Mann wollte das Bett nicht besudeln, da er an häufigen Pollutionen litt und steckte sich deswegen einen Glastropfen in die Harnröhre. Ja sogar ganze Räubergeschichten werden dem Arzte aufgetischt. So suchen die Patienten in mehr oder minder geschickter Weise die Masturbation zu bemänteln.

In dritter Linie kommt als Motiv die beabsichtigte Verhinderung der Konzeption in Betracht, wie Fall 81 und 82 zeigen.

Folgeerscheinungen.

Diese betreffen sowohl den Fremdkörper selbst, als auch die Blasenwand.

Zunächst kommt es nicht selten vor, daß der Körper in der Blase in zwei oder mehrere Stücke zerfällt, ein Ereignis, das für die Therapie von großer Wichtigkeit ist, weil man sich bei Unkenntnis dieser Tatsache mit der Entfernung eines Stückes begnügen würde, während in der Blase noch mehrere Teile zurückbleiben. Ein solches Zerfallen finden wir namentlich bei alten, brüchigen Kathetern (Fall 10, 11, 12, 27, 41, I), dann bei dünnen, pflanzlichen Bestandteilen (Fall 52, 60, 61), auch hie und da bei sonstigen Fremdkörpern (Pfeifenrohr, Fall 102). In eigentümlicher Weise zerfallen die Bleistifte (Fall 63 und IV): Da sich das Klebemittel im Urin auflöst, zerlegt sich der Bleistift der Länge nach in die 2 Hälften (Halbzylinder); außerdem kann sich noch das Graphitstäbchen isolieren, und überdies eventuell in mehrere Stücke zerfallen. — Das Zerfallen geschieht entweder spontan, oder durch Einführung von Instrumenten in die Blase. Es kommt in unseren 111 Fällen 11mal vor = 9,9 Proz.

Ferner kann der Fremdkörper in der Blase an Umfang zunehmen und zwar auf zweierlei Weise: einmal durch Aufquellen, dann durch Inkrustation.

Das Aufquellen ist nicht häufig. Man beobachtet es besonders bei pflanzlichen Bestandteilen, die längere Zeit in der Blase verweilen, so bei Erbsen, Bohnen usw. Häufiger ist die Inkrustation. Der zur Inkrustation nötige Zeitraum ist verschieden groß und hängt außer vom Zustand der Blase auch noch wesentlich vom Material des betreffenden Gegenstandes ab. So inkrustieren nach Knöller vegetabilische Stoffe und Eisen sehr rasch, langsamer das Silber; Glas und, wie ich hinzufügen kann, Wachs überhaupt nicht. Die Form des

Steines ist nach Knöller wesentlich bedingt durch die Form des Gegenstandes: rundliche Körper inkrustieren gleichmäßig an der ganzen Oberfläche, und bilden schießlich einen annähernd kugeligen Stein; bei länglichen Körpern beginnt die Inkrustation in der Mitte und setzt sich — sich verjüngend — gegen die Enden fort: es resultiert ein spindelförmiger Stein; Körper, die ein spitzes und ein stumpfes Ende haben, wie Stecknadeln, inkrustieren nur am stumpfen Ende. In unseren 111 Fällen fand sich Inkrustation nur 20mal = 18 Proz., während nach der Statistik von Luigi Porta sich dieses Ereignis unter 225 Fällen 138mal = 61,3 Proz. findet. Diese geringere Zahl von inkrustierten Gegenständen unter unseren Fällen dürfte sich aus der zumeist sehr bald erfolgten Entfernung der Fremdkörper in ungezwungener Weise erklären lassen.

Von den Folgeerscheinungen, welche die Blasenwand betreffen, ist zunächst die Cystitis zu erwähnen, welche teils mechanisch durch die Irritation der Schleimhaut, teils bakteriell durch die mit dem Fremdkörper eingeführten Mikroorganismen zustande kommt. Sie kann sehr hohe Grade erreichen und durch Fortsetzung auf das Nierenbecken (siehe Fall VII), oder durch folgende Erschöpfung sogar lebensgefährlich werden.

Eine weitere unliebsame Komplikation ist die Einkeilung des Fremdkörpers in der Blasenwand. Sie findet sich namentlich bei spitzen Gegenständen, so bei Kathetern 5mal (Fall 3, 4, 25, 40 und 42), je einmal bei einem Fichtenzweig (Fall 59) und gespitztem Bleistift (Fall 66), und 2mal bei Nadeln (Fall 73 und 77), zusammen 9mal = 8,1 Proz. Dieses Ereignis ist deshalb so gefährlich, weil es im weiteren Verlauf zu Ulzerationen der Blasenwand (Fall 3 und 59), Urininfiltration (Fall 59), ja sogar zur Perforation führen kann. In seltenen, besonders günstigen Fällen erfolgt die Perforation ins Rectum mit glücklichem Ausgang, so im Fall von Fleury (25), wo dann der Fremdkörper einfach per anum extrahiert wurde, sonst findet die Perforation gewöhnlich in die freie Bauchhöhle mit ungünstigem Ausgange statt, wie in den Fällen 4 und 40.

Exitus letalis infolge von Fremdkörpern finden wir 3mal, (Fall 3, 4 und 40) = 2,7 Proz.; alle 3mal nach Einkeilung, und zwar einmal (3) durch Ulzeration der Blasenwand, und zweimal (4 und 40) durch Perforation in die freie Bauchhöhle mit konsequenter diffuser Peritonitis. In der Statistik von Denucé findet man unter 391 Fällen 6 Todesfälle = 1,5 Proz.

Die Lage der Fremdkörper.

Früher, als man es noch nicht verstand, durch das Zystoskop und durch Untersuchung mit Röntgenstrahlen die Lage des Fremdkörpers in jedem einzelnen Falle zu eruieren, trachtete man darnach, allgemein gültige Regeln für die Lage der Fremdkörper in der Harnblase aufzustellen. Die diesbezüglichen Untersuchungen verdanken wir vor allem Henriet. Henriet suchte die Frage auf experimentellem Wege zu lösen. Da die Blase ein Hohlmuskel ist, kann die Lage der Fremdkörper keine zufällige sein, sondern muß in ähnlicher Weise, wie die Frucht im Uterus, von dem Kontraktionszustand abhängen. Seine Experimente ergaben folgendes: Die Ausdehnung der Blase geschieht wesentlich auf Kosten des sagittalen und Tiefendurchmessers: der transversale Durchmesser verlängert sich höchstens um 2—3 cm., behält aber auch bei stärkster Kontraktion der Blase eine Länge von 6—7 cm, während die beiden anderen Durchmesser fast verschwinden. Es existiert also, selbst wenn die Blase leer ist, ein Raum in ihr, dessen Längsachse dem transversalen Durchmesser entspricht. Hier müssen sich demnach längliche, unbiegsame Fremdkörper, falls ihre Länge nicht die des transversalen Durchmessers übertrifft, fangen und quer stellen. Während also der Körper bei starker Ausdehnung der Blase jede beliebige Stellung einnehmen kann, strebt er bei mittlerem Füllungszustande sich transversal zu stellen, und zwar je leerer die Blase ist, um so näher dem Blasenhalse.

Ist der Körper länger als 6—7 cm, so muß er eine mehr oder minder schräge Lage einnehmen oder, falls er biegsam ist, sich zusammenrollen oder -knäueln.

Kleine runde Körper finden sich gewöhnlich im Niveau des Blasenhalses, können sich eventuell auch zwischen den Blasenfalten verstecken.

Da die Lage des Fremdkörpers für den Operationsplan von allergrößter Wichtigkeit ist, muß dieselbe mit allen uns zu Gebote stehenden Hilfsmitteln genauestens bestimmt werden, wovon später noch die Rede sein soll.

Symptome.

Die Symptome, welche die Fremdkörper hervorrufen, hängen von der Gestalt und Größe des Körpers, ferner von seiner Lage und von den Komplikationen, zu denen er führt, ab.

Ist der Fremdkörper klein und glatt, so toleriert ihn die Blase ohne jede Erscheinung; wir wissen ja aus den Untersuchungen von Guyon, daß die Blase gegen Kontakt nur eine geringe Empfindlich-

keit zeigt und nur gegen Tension ihrer Wände schmerzhaft reagiert. So können derartige Fremdkörper oft sehr lange in der Blase verweilen und ihre Träger stellen sich erst über Jahr und Tag, wenn Inkrustation aufgetreten ist, als Steinkranke dem Chirurgen vor. Zumeist können sich die Patienten, wenn dann bei der Operation zum beiderseitigen Erstaunen ein Fremdkörper als Kern des Steines entdeckt wird, kaum mehr daran erinnern, wie derselbe in ihre Blase gelangt ist. Fall 3, 21, 39, 49, 61 und 62 illustrieren dieses Ereignis.

Ist hingegen der Fremdkörper größer, rauh, vielleicht sogar mit Spitzen und Zacken versehen, so verursacht er dem Besitzer eine Reihe von Beschwerden, von denen Schmerzen, Harndrang und Bedürfnis zu urinieren, selbst wenn die Blase schon leer ist, die häufigsten sind.

Die Schmerzen werden durch die Reizung der Schleimhaut seitens des rauhen Körpers bedingt, sie sind hie und da fortwährend, gewöhnlich aber nur beim Urinieren vorhanden; charakteristisch sind die Schmerzen am Ende des Urinierens, sie rühren daher, daß dann die Blase den Fremdkörper umklammert. Besonders heftig können die Schmerzen in jenen Fällen sein, wo der Gegenstand in der Blasenwand feststeckt.

Der Harndrang wird durch Reizung gewisser Partieen der Blase oder Harnröhre hervorgerufen, namentlich der Prostata, des Orificium internum und des Trigonum Lieutaudii; da nun die meisten Fremdkörper gerade eine solche Lage besitzen, ist das häufige Auftreten von Harndrang hinreichend erklärt.

Das Bedürfnis zu urinieren, selbst wenn die Blase schon entleert ist, findet sich besonders deutlich in Fall 19. Dieses Gefühl wird vermittelt durch die fruchtlosen Kontraktionen, welche dahin zielen, den Fremdkörper zu eliminieren.

Eine weitere Reihe von Symptomen betreffen Störungen in der Urinentleerung, vor allem das Auftreten von Retentio urinae und Incontinentia urinae.

Retentio urinae, Harnverhaltung, kann bei Fremdkörpern auf zweierlei Weise zustande kommen: einmal dadurch, daß der Gegenstand zwischen Sphinkter und Blasenhals liegt (Fall 54, 59, 69, 67, 68, III, IV, VIII), ferner dann, wenn er in der Blase freibeweglich sich ventilartig vor das Orificium internum legt (Fall 14 und VII).

Die Incontinentia urinae ist bei Fremdkörpern viel seltener, als die Harnverhaltung. Sie kann bedingt sein durch Insuffizienz des Sphinkter vesicae z. B. bei starker Zystitis (Fall 77) oder auch mechanisch zustande kommen, wenn ein kleiner Fremdkörper im Blasen-

hals festgeklemmt, den hermetischen Verschluß der Blase verhindert (Fall VII).

Auch die Beschaffenheit des Urins kann sich bei Fremdkörpern verändern: blutigen Urin, eventuell wirkliche Blutung aus der Harnröhre, finden wir namentlich bei rauhen, spitzen oder in der Blasenwand eingekeilten Körpern. Im übrigen kann der blutige Urin auch durch die Zystitis bedingt sein.

Nicht selten enthält der Urin kleine Partikelchen des Fremdkörpers, so im Falle Horwitz (81) Wachspartikelchen, und im Falle Billroths (103), wo sich ein Malerpinsel in der Harnblase vorfand, Pinselhaare.

Die Komplikationen, wie Inkrustation, Zystitis u. s. w. machen natürlich die gewöhnlichen Symptome.

Diagnose.

Wie wir gesehen haben, zeigen die Symptome nichts, was für Fremdkörper allein charakteristisch wäre; ähnliche Symptome finden wir oft genug auch bei anderen Erkrankungen der Harnorgane. Eine exakte Diagnose kann daher nur durch eine genaue objektive Untersuchung gestellt werden.

In manchen Fällen ist die Diagnose ungemein leicht, z. B. wenn dem Arzte selbst ein Instrument in der Blase abbricht; hinwiederum gibt es Fälle, wo die Umstände sich so verketten, daß die Diagnosenstellung ungemein schwierig, oder gar überhaupt unmöglich ist (Fall II). Die Diagnose hat sich nicht etwa mit dem Begriff „Fremdkörper" zu begnügen, sondern auch die Zahl, Größe, Form, Konsistenz, Lage, Beweglichkeit, und etwaige Inkrustation oder Einkeilung den Fremdkörper zu eruieren. Zu diesem Zweck stehen uns eine Reihe von Untersuchungsmethoden zur Verfügung. Daß auch die Anamnese in manchen Fällen wertvoll ist, ist selbstverständlich. In Betracht kommen:

1. Die Palpation. Diese wird am besten bimanuell, eventuell in Narkose, ausgeführt. Die Methode besteht in der Betastung der Blasenhinterfläche vom Rektum aus, kombiniert mit der Bauchdeckenpalpation. Sie wurde besonders durch v. Volkmann ausgebildet. Läßt nur dann im Stich, wenn die Prostata vergrößert ist, weil dann der Finger nicht lang genug ist, um die Blase zu erreichen.

2. Die Sondierung. Mit der eingeführten Sonde berühren wir den Fremdkörper, wodurch uns sein Gefühl vermittelt wird; manchmal ist es von Vortheil, mit der Sonde kurze Schläge auszuführen (Intravesikalperkussion). Mit der Sonde können wir uns auch eine Vorstellung über Größe, Form und Konsistenz des Fremdkörpers verschaffen.

Manche Gegenstände entgehen der Sonde: zunächst solche, die eine sehr geringe Konsistenz haben oder wegen ihres geringen Gewichtes in der Blase schwimmen (um dies zu vermeiden, soll man auch bei leerer Blase untersuchen); dann Körper, die zwischen Blasenfalten versteckt sind. In solchen Fällen kommt in Betracht:

3. Die Untersuchung mit dem Lithotriptor. Mit diesem Instrumente sind wir in der Lage, den Gegenstand zu fassen, und uns manche Fremdkörper, die der Sonde entgehen, noch auf diese Weise zur Anschauung zu bringen. Mit dem Lithotriptor können wir auch sehr gut die Konsistenz, und vor allem die Beweglichkeit des Fremdkörpers untersuchen. Manchmal bleiben zwischen den Branchen des Lithotriptors Partikelchen vom Fremdkörper haften, deren Beachtung zur richtigen Diagnose führen kann. So im Falle von Pendl (82), wo Paraffinbröckel im Fenster des Lithotriptors sich fanden, wodurch die Diagnose: Fremdkörper ermöglicht wurde.

4. Die Beleuchtung des Blaseninnern, die Zystoskopie. Diese Methode bringt den Fremdkörper ohne weiteres zur Anschauung. Durch das Zystoskop wird das Auffinden des Fremdkörpers nicht nur dann möglich, wenn uns die anderen Untersuchungsmethoden im Stich gelassen haben, sondern es ermöglicht auch eine sehr genaue Orientierung über Zahl, Größe, Form, Lage der Fremdkörper, darüber ob sie mit der Spitze in die Wand eingedrungen, inkrustiert sind usw. Überdies kann man auch die Beschaffenheit der Blasenwand (Entzündung, Trabekelblase usw.) wahrnehmen. Nur diese genaue Orientierung sowohl über den Fremdenkörper als auch über den Zustand der Blase ermöglicht die Wahl des richtigen Operationsplanes.

Die Zystoskopie hat den anderen Untersuchungsmethoden gegenüber technisch gewisse Vorteile und Nachteile. Der Vorteil liegt darin, daß, während es bei der Sonde Prinzip ist, sie mit der Blasenwand in Berührung zu bringen, es beim Zystoskop im Gegenteil Regel ist, dem, was man sehen will, nicht zu nahe zu kommen. Der Nachteil liegt darin, daß man zunächst die Blase füllen, beziehungsweise bei trübem oder blutigem Urin eine oft lange dauernde Blasenwaschung vorausschicken muß, bis die zur Zystoskopie nötige Klarheit des Blaseninneren erreicht ist, was bei reizbarer oder gereizter Blase durchaus nicht gleichgültig ist.

Mit dem Zystoskop war unter unseren Beobachtungen die Diagnose gestellt worden in Fall 31, 48, 73, 80, 101 und Fall II.

5. Die Durchleuchtung der Blase mit Röntgenstrahlen ist das allerschonendste Verfahren und unter Umständen — wenn nämlich z. B. bei hochgradiger Striktur das Einführen so dicker In-

strumente wie Sonde, Lithotriptor oder gar Zystoskop unmöglich ist — neben der bimanuellen Palpation die einzige anwendbare Untersuchungsmethode. Vor der Palpation hat sie dabei den Vorteil, daß sie eventuell auch kleinere Gegenstände, die der Betastung entgehen, zur Anschauung bringt und überdies auch über Zahl, Größe und Lage der Fremdkörper genauesten Aufschluß gibt. Unter unseren Beobachtungen wurden in 3 Fällen die Röntgenstrahlen mit positivem Erfolge in Anwendung gebracht: Hofmeister (100) wies einen 5 cm

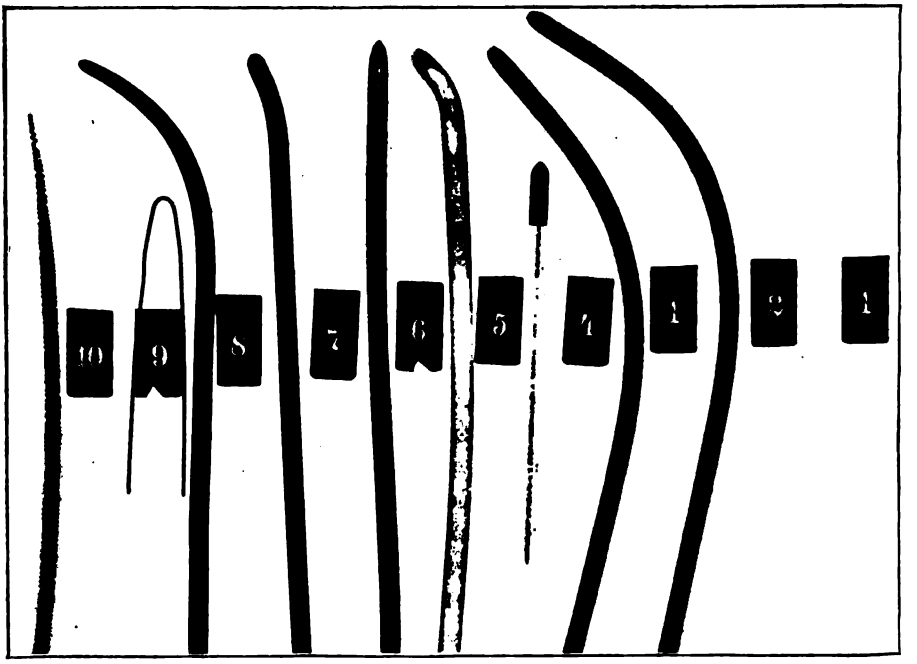

Fig. 1.

langen Eisenstift, Abadie (101) eine Irrigatorkanüle und Bouglé ein 12 cm langes, inkrustiertes Katheterstück auf diese Weise in der Blase nach. Im letzten Falle war es nicht ersichtlich, ob der Katheter an und für sich oder erst die Inkrustation den Schatten gab.

Um darüber ins Reine zu kommen, welche Fremdkörper der Harnblase durch Röntgenstrahlen nachweisbar sind, bin ich auf folgende Weise vorgegangen: zunächst wurden auf einer Platte die wichtigsten Typen der Fremdkörper der Harnröhre belichtet. Fig. 1 ist ein Röntgenogramm dieser Gegenstände und zeigt sehr deutlich

die verschiedene Dichte der Schatten, welche sie geben, und damit ist auch ein Anhaltspunkt für die Nachweisbarkeit derselben durch die Radiographie gegeben.

Es wurde nämlich nun der in Fig. 1, 6 abgebildete Nélatonkatheter in die Blase eines Mannes eingeführt und die Blasengegend röntgenographisch aufgenommen. Fig. 2 ist dieses Röntgenogramm: Zwischen den symphysären Enden der Ossa pubis sieht man in genügender Deutlichkeit den Schatten des Katheters bis in den Blasenscheitel aufsteigen, wo er seitlich gewendet endigt.

Aus dem Zusammenhalten beider Bilder läßt sich somit erkennen,

Fig. 2.

daß Wachskerzchen (Fig. 1, 1), Bleistifte abgesehen von ihren Metallteilen (Fig. 1, 4) und französische Katheter (Fig. 1, 5) wohl unter der Grenze der Nachweisbarkeit stehen, während Glas (Fig. 1, 7), englische Katheter (Fig. 1, 2 und 3), Metallkatheter (Fig. 1, 8), Bleibougies (Fig. 1, 10) und metallische Fremdkörper (Fig. 1,9) nachgewiesen werden können.

Bemerkenswert erscheint es, um wie viel dichter der Schatten der englischen Katheter (Fig. 1, 2 und 3) ist, im Vergleiche zu den französischen (Fig. 1, 5): während die ersteren einen metallgleichen Schatten geben, ist der des letzteren so zart, daß der Nachweis als unmöglich betrachtet werden muß. Zur Erklärung reicht der Baumwollzusatz, der bei den französischen Kathetern häufig vor-

kommt, nicht aus; die Ursache dürfte vielmehr in der Bleibeschwerung der Seide liegen, welche häufig geübt wird.

Therapie.

Die Wahl des richtigen Operationsplanes hängt von der genauen Kenntnis der Größe, Form und sonstigen Eigenschaften des Fremdkörpers in Verbindung mit der des Zustandes der Harnwege ab. Wir unterscheiden unblutige und blutige Methoden der Entfernung von Fremdkörpern aus der Harnblase.

A. Die unblutigen Methoden.

Es ist zunächst hervorzuheben, daß auch ein spontanes Abgehen der Fremdkörper zur Beobachtung kommt. Denucé fand dieses Ereignis unter 391 Fällen 31 mal = 7,9 Proz., Luigi Porta unter 225 Fällen 20 mal = 8,8. Unter den 111 Fällen meiner Statistik findet es sich 4 mal (Fall 1, 52, 94 und VII = 3,6 Proz. Naturgemäß ist das spontane Abgehen am ehesten bei kleinen, rundlichen Gegenständen, wie Kieselsteinen, Erbsen, Perlen, zu erwarten (Fall 94 und VII, Kieselsteine); die Erfahrung lehrt jedoch, daß auch längliche Körper spontan abgehen können, so im Fall 1, wo ein 8 cm. langes Stück eines neusilbernen Katheters und im Fall 52, wo zwei Strohhalme auf diese Weise abgingen. Das spontane Abgehen kann dadurch unterstützt werden, daß man den Patienten anweist, recht lange nicht zu urinieren, bis die Blase möglichst voll ist, dann aber die Blase unter möglichstem Druck zu entleeren. Manchmal sind gewisse Vor- oder Nachoperationen nötig, so im Fall 52, wo zunächst eine vorhandene Striktur durch Urethrotomia interna mit nachfolgender Bougierung beseitigt werden mußte, worauf dann der Fremdkörper spontan abging. Im Falle VII ging ein Kieselstein spontan bis in die Pars cavernosa urethrae, hier war eine Nachoperation nötig, nämlich eine Urethrostomia externa, um den Fremdkörper zu befreien.

Guyon, Weinlechner, Knöller u. a. halten es für angezeigt, kleine, rundliche Fremdkörper, die keine Beschwerden machen, liegen zu lassen, bis sie entweder spontan abgehen, oder sich inkrustiert haben in welchem Falle man dann die Litholapaxie ausführt.

Nur nebenbei möchte ich jene Methode erwähnen, welche gewisse Fremdkörper durch Injektion von geeigneten Flüssigkeiten in die Blase zur Auflösung bringen will, so z. B. Wachsbougies durch naphthahältige (Nélaton), Siegellack durch alkoholhältige Injektionen (Weinlechner). Unter unseren 111 Fällen findet sich diese Methode keinmal angewendet; sie dürfte überhaupt nur historisches, beziehungsweise theoretisches Interesse haben.

Rona gelang es in einem Falle (9), wo ein 3 cm langes abgebrochenes Katheterstück in der Blase lag, welches sich beim Urinieren in die Harnröhre eingestellt hatte, dasselbe vom Rektum aus durch streichende Bewegungen allein, ohne sonstige Eingriffe, von hinten nach vorne durch die Urethra zu schieben, und so zum Vorschein zu bringen. Dieses manuelle Verfahren verdient es, seiner Einfachheit halber in allen jenen Fällen versucht zu werden, wo nicht zu lange Fremdkörper vorliegen, die teils in der Blase, teils in der Harnröhre stecken.

Eine weitere einfache, oft zum Ziele führende Methode ist die der Aspiration des Fremdkörpers, nach der Art, wie die Steintrümmer nach der Litholapaxie entfernt werden. Auf diese Weise wird man namentlich kleine, rundliche, frei bewegliche Körper entfernen können, die nicht größer sind, als das Fenster des Evakuationskatheters (Fall 7). Aber auch bei länglichen Körpern glückt das Verfahren manchmal, so im Fall von Algave (57), wo ein Erdbeerstengel sich bei der Aspiration in den Evakuator einstellte und mit ihm entfernt werden konnte, und im Fall von Ravasini (80), wo ein Wachsstäbchen bei der Aspiration am Fenster hängen blieb und mit demselben herausgezogen wurde. — Guyon wendet auch bei sehr brüchigen Fremdkörpern, die in der Blase schon in Stücke gegangen sind, die Aspiration an. — Unter unseren 111 Fällen kam die Aspiration 3mal (Fall 7, 57 und 80) = 2,7 Proz. zur Anwendung.

Die am häufigsten geübte unblutige Methode ist die der Extraktion des Fremdkörpers (im unzerkleinerten Zustande) auf dem natürlichen Wege mit Hilfe lithotriptorartiger Instrumente. Denucé findet dieses Verfahren vor dem Jahre 1830 in 21,2 Proz., nach diesem Jahre in 82 Proz. ausgeführt. Bei Luigi Porta wurde diese Methode in 28 Proz. der Fälle angewendet und nach meiner Statistik unter 111 Fällen 30 mal =27 Proz. Aus dem Vergleiche dieser Zahlen ergibt sich zunächst das eminente Ansteigen der Häufigkeit dieser Methode seit Einführung des Lithotriptors (von 21 Proz. auf 82 Proz.), dann aber mit der Vervollkommnung der blutigen Methoden seit Einführung der Asepsis, speziell der Sectio alta, ein Herabsinken des Prozentsatzes auf 27—28 Proz. Behufs Ausführung dieser Methode müssen eine Reihe von Bedingungen sowohl seitens des Fremdkörpers, als seitens der Harnorgane erfüllt sein:

a) seitens des Fremdkörpers:

1. das Kaliber des Gegenstandes darf das der Harnröhre nicht übertreffen; ist der Gegenstand doch größer, dann kommt eventuell die Verkleinerung in Betracht;

2. der Gegenstand darf nicht in der Blasenwand eingekeilt sein, sondern muß freie Beweglichkeit aufweisen. Da man nie weiß, wie tief die Einkeilung geht, so könnte es bei der Extraktion zur Perforation der Blasenwand kommen;

3. der Körper darf keine scharfen Spitzen und Kanten haben, weil durch dieselben bei der Extraktion unberechenbare Verletzungen der Harnwege resultieren können. Darum finden wir in der Gruppe der spitzen und gläsernen Gegenstände niemals die Extraktion angewendet;

4. Der Gegenstand darf nicht zu brüchig sein. Denn man bekäme immer nur so viel von dem brüchigen Gegenstand heraus, als zwischen den Branchen Platz hat; man müßte also sehr oft eingehen, was für die Blase nicht gleichgültig ist; in diesem Fall tut man besser, entweder die Zertrümmerung mit nachfolgender Aspiration auszuführen oder auf blutigem Wege vorzugehen.

b) seitens der Harnwege:

1. die Harnröhre muß durchwegs die zur Einführung der betreffenden Instrumente nötige Weite besitzen; besteht eine Verengerung, so muß sie eventuell zunächst beseitigt werden;

2. Es darf keine Zystitis schwereren Grades vorhanden sein, weil diese durch das Manipulieren in der Blase verschlimmert würde.

Sind die vorstehenden Bedingungen erfüllt, so kann die Extraktion vorgenommen werden. Zu ihrer Ausführung dienen folgende Instrumente:

1. vor allem der Lithotriptor, und zwar jener mit nicht gefensterten, löffelförmigen Branchen, wie er für die Nachlese noch in der Blase befindlicher Steinreste nach Litholapaxie verwendet wird (Ramasseur). Der Lithotriptor kam in unseren Fällen zur Anwendung:

bei elastischen Kathetern, Bougies . .	17 mal
bei pflanzlichen Bestandteilen . . .	4 =
bei Gegenständen aus Wachs . . .	2 =
bei Bleistift, Schweinspenis, Manschettenknopf, Lederstück, Erbse, Bartfeder je	1 =
zusammen:	29 mal.

Fast durchwegs handelt es sich also um elastische, oder doch zum mindesten dünne, biegsame Fremdkörper, die mit dem Lithotriptor entfernt werden können. Gewöhnlich wird der Fremdkörper quer gefaßt, am Orificium internum doppelt er sich, und in diesem gedoppelten Zustand wird er extrahiert.

2. der Plikateur von Leroy d'Etiolles, ein Instrument, welches sich mit dem männlichen Teil in entgegengesetzter Richtung

öffnet wie der Lithotriptor; es zieht demgemäß beim Schließen den Fremdkörper in das große Fenster des weiblichen Teils hinein und bedingt dadurch eine Knickung in der Richtung der Längsachse des Instrumentes. — Ähnlich beschaffen ist der Extrakteur von Mercier, der ebenfalls den Gegenstand faßt und umbiegt.

Das Instrument käme für etwas härtere Gegenstände, wie Holzstäbchen usw. in Betracht, wird aber selten angewendet, und findet sich unter unseren Fällen überhaupt nicht.

3. Der Redresseur von Collin und die ähnlichen Instrumente (Sondenfänger von Luer); sie sind sehr kompliziert gebaut und ermöglichen, wenn man den länglichen Fremdkörper quer gefaßt hat, die axiale Einstellung desselben. Er käme in Betracht bei länglichen Fremdkörpern, die zu starr sind, um sich biegen zu lassen (Bleistifte, Federhalter, Metallkatheter usw.). Die Handhabung dieser Instrumente ist aber nicht leicht, sondern erfordert nach Ultzmann eine gewisse Übung und besondere Geschicklichkeit. Der Redresseur kam im Falle 24 zur Anwendung.

Nebst der Extraktion des Fremdkörpers in unzerkleinertem Zustande ist sodann die Methode der Zerkleinerung des Fremdkörpers mit nachfolgender Entfernung der Teilstücke zu erwähnen. Übertrifft der Fremdkörper in seinem Kaliber das der Harnröhre, während die anderen Bedingungen zur Extraktion erfüllt sind, so führt oft die Zerkleinerung zum Ziel. Diese Methode kommt zunächst bei den bereits stark inkrustierten Gegenständen in Betracht. Sie wird in analoger Weise wie die Litholapaxie ausgeführt; mit den Steintrümmern geht dann auch der Fremdkörper ab (Fall 21, 49, 61). — Sodann kann die Lithotripsie bei brüchigen Gegenständen (mit Ausnahme solcher, die stark splittern, wie Glas) zur Anwendung kommen, so bei Siegellack, brüchigen Kathetern usw. So hat Albert (93) eine Zirbelnuß (Frucht eines Tannenzapfens) in der Blase mit dem Ramasseur zerdrückt und die Trümmer evakuiert. — Die Zerkleinerung kann auch auf dem Wege des Zerschneidens erfolgen. Hierzu dient der Sekateur von Caudmont. Dieses Instrument trägt im Gebisse des männlichen Teiles eine keilförmige, scharfe Schneide, welche beim Schließen den Fremdkörper zerschneidet. Dieses Instrument gehört nach Ultzmann zu den gefährlichsten, und wird daher besser gar nicht angewendet.

Den Reigen der unblutigen Methoden beschließt die Entfernung eiserner Gegenstände aus der Blase durch den Magneten. Hofmeister (100) hat bei einem Arbeiter einen 5 cm langen, 6 mm

dicken Eisenstift, der in der Blase quer lag, durch einen sondenförmigen, in die Blase eingeführten Elektromagneten entfernt. Die Methode hat den Vorteil, daß der Magnet das Objekt nicht wie eine Zange starr festhält, sondern ihm relativ freie Beweglichkeit läßt. Die Methode verdient es, in Zukunft bei Eisengegenständen angewendet zu werden. Bedingung ist freie Beweglichkeit des Gegenstandes. Neu ist übrigens dieses Verfahren nicht, denn schon in früheren Zeiten suchte man eiserne Gegenstände aus der Blase mit dem Magneten auszuziehen [1]).

B. Die blutigen Methoden.

Diese kommen unter unseren 111 Fällen 56 mal zur Anwendung = 50 Proz. aller Fälle. Davon entfallen auf die Sectio mediana 33, auf die Sectio alta 21 und auf die Sectio lateralis 2 Fälle. Nach der Statistik von Luigi Porta kommen die blutigen Methoden in 54,2 Proz. zur Ausführung, was sich mit meinen Ergebnissen gut deckt. Während jedoch bei Luigi Porta das Verhältnis von Sectio mediana zu Sectio alta 88 : 7 beträgt, macht es bei uns 33 : 21 aus, woraus zu ersehen ist, wie bedeutend die Sectio alta im Steigen begriffen ist.

In allen jenen Fällen, wo die Bedingungen zur unblutigen Entfernung nicht erfüllt sind, oder, wo sie zwar erfüllt sind, man aber mit ihr nicht zum Ziel kommt, ist der Schnitt auszuführen. So sehen wir in der Gruppe der gläsernen Gegenstände alle 4 mal, in der Gruppe der spitzen Gegenstände unter 8 mal 7 mal den Schnitt ausgeführt. Hierher gehören auch die Fälle, für die eventuell der Plikateur, Extrakteur, Redresseur, Sekateur usw. indiziert wäre: der mit diesen komplizierten Instrumenten nicht Vertraute führt lieber den Schnitt aus: So finden wir in der Gruppe der Bleistifte und Federhalter, für die ja auch der Redresseur in Betracht kommt, doch unter 8 mal 7 mal den Schnitt angewendet.

Die in Betracht kommenden Methoden sind folgende:

1. die Sectio mediana;
2. die Sectio lateralis;
3. die Sectio alta;
4. die perineale Eröffnung der Blase mit Mastdarmablösung nach O. Zuckerkandl.

Welche dieser Methoden angewendet wird, hängt von den Umständen des Falles ab. Zu bedenken ist folgendes: Bei der Sectio

1) Courty, Archiv. general. 1851. Cit. nach Weinlechner.

mediana und der (kaum mehr angewendeten) Sectio lateralis wird nicht die Harnblase selbst eröffnet, sondern erstere ist eigentlich eine Urethrotomia externa, bei der letzteren wird der linke Prostatalappen durchschnitten. Bei allen einigermaßen komplizierteren Fällen wird man es daher vorziehen, die Blase selbst zu eröffnen, und das geschieht vor allem durch die Sectio alta. Diese ist also das Normalverfahren in den meisten Fällen. In Betracht kommt noch die Methode von O. Zuckerkandl, bei der ebenfalls die Blase selbst eröffnet wird. Der Vorteil dieser Methode besteht in der einfacheren Nachbehandlung, so daß dieser Eingriff jedenfalls als der geringere zu bezeichnen ist, und besonders bei alten Leuten, für welche die Sectio alta nicht ungefährlich ist (nach Guyon 24 Proz. Mortalität), von Vorteil sein dürfte.

Am Schlusse der Arbeit folgt:

1. Die Serie der 8 an der Abteilung vom Jahre 1894 bis 1903 zur Beobachtung gelangten Fälle von Fremdkörpern der männlichen Harnblase.

2. Tabellarische Übersicht über die 103 von mir aus der Literatur seit 1856 gesammelten Fälle von Fremdkörpern der männlichen Harnblase.

3. Literaturverzeichnis.

Meinem sehr geehrten Chef, Herrn Hofrat Prof. Dr. Albert R. v. Mosetig-Moorhof, erlaube ich mir an dieser Stelle für die Überlassung des Krankenmaterials und für die gütige Unterstützung bei der Arbeit meinen ergebensten Dank auszusprechen.

Auch Herrn Dr. Guido Holzknecht, Leiter des Röntgeninstituts im allgemeinen Krankenhause, bin ich für die Herstellung der Röntgenogramme und Unterstützung bei diesem Teile der Arbeit, zu bestem Danke verpflichtet.

I. Die Serie der 8 an der II. chirurgischen Abteilung in den Jahren 1894—1903 zur Beobachtung gelangten Fälle von Fremdkörpern der männlichen Harnblase.

Fall I. J. W., 60 Jahre alt, Schuhmacher, aufgenommen am 9. Februar 1901.

Anamnese: Patient, der in seiner Jugend eine langwierige Gonorrhoe durchgemacht hat, leidet seit 16 Jahren an Strictura urethrae und katheterisiert sich seit 1898 selbst. Heute vormittags passierte ihm das Malheur, daß beim Herausziehen des (französischen, alten) Katheters ein Stück abbrach und in der Blase blieb. Außer leichten Schmerzen am Ende des Urinierens keine Erscheinungen.

Status praesens: Mit der Sonde läßt sich die Anwesenheit des Fremdkörpers in der Blase feststellen.

Therapie: In Chloroformnarkose Sectio mediana, Entfernung von 2 Katheterstücken. Verweilkatheter.

16. März 1901: Urethralwunde ganz geschlossen. Geheilt entlassen.

Die Fremdkörper erweisen sich als zwei Katheterstücke (französisch, sehr brüchig); das eine, 7 cm lange, trägt das seitliche Auge, das andere ist 2 cm lang. Beide haben einen Durchmesser von 4 mm, und sind unregelmässig zackig gebrochen.

Fall II[1]). H. B., 37 Jahre alt, Diener, aufgenommen am 12. Januar 1903.

Anamnese: Patient leidet seit 12 Jahren an Gonorrhoe, gegen welche er in der mannigfachsten Weise, jedoch ohne Erfolg, behandelt wurde. Eine wichtige Rolle in seiner Behandlung spielten Einspritzungen von Kupfer- und Lapislösungen in seine Blase, welche mit harten oder weichen Kathetern appliziert wurden. Gegenwärtig hat Patient folgende Beschwerden: Schmerzen am Ende des Urinierens, häufiger Harndrang, das Gefühl, als wolle sich beim Urinieren etwas aus der Harnblase in die Harnröhre hineindrängen; Harnstrahl ist matt, setzt hie und da aus.

Status praesens. Urin sehr trübe, mit starkem, schleimigem Satz. Die zystoskopische Untersuchung zeigt an der vorderen Blasenwand einen bohnengroßen, gestielten, beweglichen Körper von bräunlich-grauer Farbe mit einzelnen tiefen Riffen. — Mit der Sonde war dieser Körper nicht nachweisbar.

Therapie: 15. Januar 1903. In Chloroformnarkose Sectio alta. Mit dem eingeführten Finger werden drei bohnengroße Bröckel herausbefördert. Kein Tumor.

28. Februar 1903, geheilt entlassen. Urin klar; keinerlei Beschwerden; die zystoskopische Untersuchung ergibt völlig normale Verhältnisse.

In diesem Falle hatte das Zystoskop Veranlassung zu einer falschen Diagnose gegeben. Nicht um einen gestielten Tumor handelte es sich, sondern um einen eigenartigen Fremdkörper. Die mikroskopische Untersuchung ergab, daß es sich um oberflächlich inkrustierte Konvolute von Pflanzenzellen, und zwar Fichtenholzfasern handle. Die Art des Hineingelangens war nicht zu eruieren. Wir haben jedoch die Vermutung ausgesprochen, daß bei der langjährigen Behandlung des Patienten sich unter dem Einfluß der Kupfersulfat- und Lapislösungen Fäserchen eines supponierten Fichtenholz- oder Papiermachékatheters losgelöst haben, in der Blase zurückgeblieben sind und sich schließlich inkrustiert haben. Die so entstandenen Körper sind dann durch Inkrustation an der Blasenwand fixiert worden.

Fall III. I. K., 59 Jahre alt, Wagnergehilfe, aufgenommen am 30. September 1894.

Anamnese: Patient, der seit 2 Jahren an Blasenbeschwerden leidet, pflegt sich selbst zu katheterisieren. Als er heute Morgens keinen Ka-

1) Dieser Fall wurde von mir ausführlich publiziert: Hirsch, Ein seltener Fall von Fremdkörper in der Harnblase. Ärztliche Zentral-Zeitung. Wien. XV. Jahrg. 1903. Nr. 14.

theter bei der Hand hatte, führte er sich einen geschälten Baumast in die Harnröhre ein, in der Hoffnung, auf diese Weise die „Verstopfung" der Harnröhre zu beheben. Der Ast entglitt jedoch seinen Händen und schlüpfte in die Blase. — Heftige Schmerzen, Unvermögen zu urinieren.

Status praesens: Sowohl manuell per rectum, als auch mit der eingeführten Sonde ist das Ende des Fremdkörpers in der hintersten Partie der Harnröhre zu spüren.

Therapie: Extraktionsversuche mit Kornzange bleiben erfolglos. Daher in Chloroformnarkose Sectio mediana, wonach sich der Fremdkörper leicht extrahieren läßt. — Verweilkatheter.

12. Oktober 1894 geheilt entlassen.

Der Fremdkörper ist eine geschälte Weidenrute, 28 cm lang, am dickeren Ende 2 mm, am dünneren Ende 1 mm im Durchmesser haltend; sie lag zusammengerollt in der Blase.

Fall IV. A. G., 49 Jahre alt, Maschinenführer, aufgenommen am 19. November 1901.

Anamnese: Vier Tage vor der Aufnahme führte sich der Patient zu masturbatorischen Zwecken einen sogenannten „Eisenbahnbleistift", den er vorher mit Vaseline eingefettet hatte, in die Harnröhre ein. Plötzlich entglitt der Bleistift seiner Hand und konnte vom Patienten nicht mehr gefaßt werden. Mit einem zangenartigen Instrument, das er sich ad hoc konstruieren ließ, brachte er sich nur Läsionen der Urethra bei und stieß den Stift tiefer. Nunmehr stellten sich Schmerzen in der Blase, Unvermögen zu urinieren und Blutung aus der Harnröhre ein.

Status praesens: Urin blutig; Haut des Penis exkoriiert; der ins Rektum eingeführte Finger tastet in der Gegend des Blasenhalses einen zylindrischen, bleistiftartigen Körper. Auch mit der Sonde läßt sich die Anwesenheit des Fremdkörpers konstatieren.

Therapie: In Chloroformnarkose Sectio mediana. Extraktion des Fremdkörpers mit der Kornzange. — Verweilkatheter.

1. Dezember 1901 geheilt entlassen.

Der Fremdkörper erweist sich als gespitzter, runder Bleistift von 13 cm Länge und 7 mm Dicke. Er war der Länge nach in zwei Hälften (Halbzylinder) zerfallen, da sich das Klebemittel im Urin gelöst hatte.

Fall V. J. W., 32 Jahre alt, Kondukteur, aufgenommen am 27. Januar 1901.

Anamnese: Patient hatte sich vor 3 Tagen zu onanistischen Zwecken ein Wachskerzchen in die Harnröhre eingeführt. Dasselbe entschlüpfte seinen Händen und glitt in die Blase. Leichte Schmerzen am Ende des Urinierens.

Status praesens: Urin trübe. Mit der Sonde ist der Körper nicht nachweisbar.

Therapie: Versuch mit Lithrotriptor ist fruchtlos. Daher am 27. Januar 1901 in Chloroformnarkose Sectio mediana, Extraktion der Kerze.

4. Februar 1901 geheilt entlassen.

Der Fremdkörper ist ein 10 cm langes, $^1/_2$ cm dickes Wachskerzchen.

Fall VI. M. G., 76 Jahre alt, pensionierter Obersteiger, aufgenommen am 21. Januar 1902.

Anamnese: Patient leidet infolge von Hypertrophie der Prostata schon längere Zeit an Blasenbeschwerden. Vor 3 Tagen, als das Urinieren besonders schwierig war, meinte er sich die Harnröhre „ausputzen" zu sollen und führte sich zu diesem Zweck eine Bartfeder eines Huhnes ein, welche aber seinen Händen entglitt und in die Blase rutschte.

Status praesens: Hypertrophie der Prostata höheren Grades, Schmerzen am Ende des Urinierens.

Therapie: Extraktion mit dem Ramasseur.

23. Januar 1902 geheilt entlassen.

Der Fremdkörper erweist sich als 20 cm lange Hühnerbartfeder.

Fall VII. F. W., 12 Jahre alt, Schüler, aufgenommen am 1. April 1902.

Anamnese: Patient leidet angeblich seit einigen Monaten an Urinbeschwerden. Vor kurzer Zeit soll unter Frost Retentio urinae aufgetreten sein, die später von Inkontinenz abgelöst wurde.

Status praesens: Mittelgroßer, kräftiger Knabe von gesunder Gesichtsfarbe. Retentio urinae; Blase mächtig ausgedehnt. Im Urin, der sehr trüb ist, keine abnormen Bestandteile.

Therapie: Katheter nach Bedarf. Faradisation.

Verlauf: 5. bis 10. April Retentio urinae abwechselnd mit Inkontinenz, verbunden mit hohem Fieber.

15. April. Beim Katheterisieren stößt man auf einen harten Körper in der Pars bulbosa urethrae. Beim Palpieren an der Peniswurzel fühlt sich der Körper kirschkerngroß und rundlich an.

II. Tabellarische Übersicht über die 103 von mir aus der männlichen Harnblase

Nr.	Autor	Name, Alter	Gegenstand	Art des Hineingelangens
1	Knöller	30j. Mann	8 cm langes Ende eines neusilbernen Katheters.	Vom Arzt eingeführt; beim Herausziehen abgebrochen.
2	Lediard	70j. Mann	Abgebrochener Schnabel eines silbernen Katheters.	Beim Selbstkatheterisieren abgebrochen.
3	Knöller	Mann	Endstück eines silbernen Katheters; derselbe war an Stelle des Auges halb eingebrochen. Pat. umwickelte die schadhafte Stelle mit Zwirn.	Beim Selbstkatheterisieren im Auge abgebrochen.
4	Dittel	66j. Mann	Metallkatheterstück; derselbe war schadhaft; da er oft brüchig wurde, pflegte ihn Pat. mit Blei zu verlöten.	Beim Selbstkatheterisieren abgebrochen, mit einem zweiten dann vollends hineingeschoben.
5	Huber	Mann	Schnabelteil eines zusammenlegbaren Metallkatheters aus der Verbandtasche.	Schnabelteil blieb, da nicht genügend befestigt, in der Blase zurück.
6	Kovács	Mann	Weiblicher Schnabel eines guten französ. Lithotriptors.	Beim Zertrümmern eines harten Steines abgebrochen.

Extraktionsversuche mit verschiedenen Instrumenten führen nicht zum Ziel. Daher in Chloroformnarkose:

Urethrotomia externa. Entfernung des Körpers. — Verweilkatheter.

Der Körper erweist sich als erbsengroßer Kieselstein. Auf eindringliches Nachfragen erfährt man, daß sich der Patient vor 3 Monaten einen Kieselstein in die Harnröhre geschoben und durch Weiterstreichen in die Blase befördert hat.

Nach Ablauf der schweren eitrigen Zystitis und der dazu getretenen Pyelitis, im Verlauf deren der Patient sehr heruntergekommen war, wird er am 29. Juni 1902 gebessert entlassen.

Fall VIII. I. W., 74 Jahre alt, Pfründner, aufgenommen am 13. September 1894.

Anamnese: Patient führte sich heute, um das erschwerte Urinieren zu erleichtern, ein rechtwinklig abgebogenes, eingerolltes Blechstück, sog. Schlüssel einer Sardinenbüchse, in die Harnröhre ein, welches alsbald in der Tiefe derselben verschwand.

Status praesens: Schmerzen in der Blasen- und Dammgegend, Unvermögen zu urinieren. Der eine Schenkel des Fremdkörpers befindet sich in der Blase, der andere in der Harnröhre.

Therapie: Extraktion des Fremdkörpers mit einer langen, schmalen Kornzange.

20. September 1894 geheilt entlassen.

Der Fremdkörper ist ein Sardinenbüchsenschlüssel.

Literatur seit 1856 gesammelten Fälle von Fremdkörpern der (gruppenweise angeordnet).

Folgeerscheinungen	Lage	Symptome	Diagnose	Therapie
—	Blase	Schmerz, Blutung, Harndrang	Sonde	Ging spontan ab.
—	do.	—	—	Sectio mediana.
Ulcera der Blasenwand, walnußgroßer Stein um den Körper. Exitus.	do.	—	—	Sectio alta.
Einkeilung in die Blasenwand; Perforation; Exitus.	do.	Schmerzen, Tenesmus, blutiger Urin	—	Sectio alta.
—	do.	—	—	Sectio mediana.
—	do.	—	—	—

Nr.	Autor	Name, Alter	Gegenstand	Art des Hineingelangens
7	Ultzmann	Mann	Männlicher Teil des Gebisses eines schwachen Lithotriptors.	Beim Zertrümmern eines harten Steines abgebrochen.
8	Baumgarten	50j. Mann	5 cm langes Ende eines Nélaton.	Vom Arzt eingeführt; beim Herausziehen abgebrochen.
9	Róna	20j. Arbeiter (Striktur)	3 cm langes Ende eines spröden Katheters.	Vom Arzt eingeführt; beim Herausziehen abgebrochen.
10	Ruben	39j. Mann	Stück eines elastischen Katheters.	Selbst-Katheter. Beim Herausziehen abgebrochen.
11	Malherbe	Mann	Zwei Katheterstücke.	Abgebrochen.
12	Ravasini	60j. Mann (Prostatiker)	7 cm langes Stück Nélaton.	Beim Selbstkatheterisieren abgebrochen.
13	Després	Alter Mann (Prostatiker)	Stück eines elastischen Katheters.	Beim Selbstkatheterisieren abgebrochen.
14	Prescott-Hewett	42j. Mann	2½ cm langes Katheterstück.	Beim Selbstkatheterisieren abgebrochen.
15	Bryk	60j. Mann	7 cm langes Stück eines elastischen Katheters.	Beim Selbstkatheterisieren abgebrochen.
16	Parker	70j. Mann	Abgebrochenes Stück Katheter.	Beim Selbstkatheterisieren abgebrochen.
17	Lobstein	Mann	Katheterstück.	Beim Selbstkatheterisieren abgebrochen.
18	Habs	55j. Mann (Prostatiker)	Abgebrochene Spitze eines französischen Katheters.	Beim Selbstkatheterisieren abgebrochen.
19	Fürstenheim	55j. Mann	Vesikalende eines Nélaton, 9 cm lang, 6 mm breit.	Katheterisierte sich selbst. Brach beim Herausziehen ab.
20	Bouglé	18j. Mann (Hypospadie)	12 cm langes Katheterstück.	Vom Verweilkatheter abgebrochen.
21	Ravasini	73j. Mann (Prostatiker)	Stück Nélaton.	Beim Selbstkatheterisieren abgebrochen.
22	Derselbe	Alter Prostatiker	Stück Nélaton.	Selbst-Katheter. Brach beim Herausziehen ab.
23	Knöller	66j. Mann (Prostatiker)	Spitze eines elastischen Katheters.	Beim Selbstkatheterisieren im Auge abgebrochen.
24	Derselbe	64j. Mann (Prostatiker)	8 cm langes Stück eines elastischen Katheters.	Beim Selbstkatheterisieren abgebrochen.
25	Fleury	78j. Mann	17 cm langes Katheterstück.	Beim Selbstkatheterisieren abgebrochen.
26	Prescott-Hewett	58j. Mann	10 cm langes Stück eines Katheters aus Guttapercha.	Beim Selbstkatheterisieren abgebrochen.
27	Bayer	18j. Mann	Zwei dicke, rote Kautschukröhren, je 10 cm lang.	Beim Selbstkatheterisieren abgebrochen.
28	Margulier	35j. Mann	105 cm langer Gummischlauch.	Hatte sich mangels Katheters einen Gummischlauch eingeführt, von dem beim Herausziehen ein Stück abbrach.
29	v. Brunn	Mann	Ganzer Nélaton-Katheter.	Schlüpfte bei der Blasenspülung hinein infolge des Flüssigkeitsdruckes.
30	Koller	Mann	Ganze englische Bougie.	Nach dem Selbstbougieren während des Schlafes wohl infolge Erektion hineingerutscht.
31	Fillenbaum	54j. Mann (Tabes)	Ganzer elastischer Katheter.	Schlief nach dem Selbstkatheterismus ein; als er den Katheter nicht mehr sah, zerrte er am Glied.

'olgeerscheinungen	Lage	Symptome	Diagnose	Therapie
—	Blase	—	—	Aspiration
—	do.	—	—	Lithotriptor
—	Blase; stellte sich beim Urinlassen i. d. Harnröhre ein.	Schmerz, Blutung, Harndrang.	—	Manuell vom Rektum durch Streichen entfernt
Mehrere Stücke.	Blase	—	—	—
2 Teile.	do.	—	—	Lithotriptor
In 6 Teile zerfallen.	do.	—	—	do.
—	do.	—	—	do.
—	do.	Harnverhaltung	—	do.
—	do.	—	—	do.
—	do.	—	—	
—	do.	—	—	Sectio alta
—	do.	—	—	Sectio mediana
—	Blase (quer)	Vergeblicher Harndrang	Sonde	Lithotriptor
Inkrustiert.	Blase	—	Röntgen	Sectio mediana
Stark inkrustiert.	do.	—	Sonde	Zertrümmerung. Mit den Trümmern gingen die Nélatonstücke ab.
Schwere Zystitis.	do.	—	—	Sectio alta
—	do.	Schmerzen, Harndrang.	—	Lithotriptor
—	do.	Schmerzen, Blutung, Eiter.	—	Redresseur
Drang spontan in das Rektum ein.	do.	—	—	Extraktion per anum
—	do.	Starke Reizerscheinungen.	—	Lithotriptor
Inkrustation, saßen in einer Nische der Schleimhaut fest.	do.	—	—	Sectio mediana
—	do.	—	—	Lithotriptor
—	do.	—	—	Sectio alta
—	do.	—	—	Lithotriptor
—	do.	Harndrang	Zystoskop	do.

Nr.	Autor	Name, Alter	Gegenstand	Art des Hineingelangens
32	Billroth	40j. Mann (Striktur)	Ganze Bougie.	Patient schlief einmal nach dem Selbstbougieren ein; als er erwachte, sah er die Bougie nicht, fühlte sie aber 3 cm hinter dem Orifizium. Nun zerrte er am Penis, merkte aber dabei, wie die Bougie weiter nach hinten glitt, durch ungeschickten Katheterismus gelangte sie vollends in die Blase.
33	Bako	51j. Mann (Striktur)	Ganze Bougie.	Bougierte sich selbst. Ließ die eingeführte Bougie liegen und ging so seiner Beschäftigung nach. Abends vermißte er sie, glaubte aber, sie verloren zu haben.
34	Vidal	Alter Mann	Ganzer Katheter.	Vom Arzt eingeführt; als er sich für kurze Zeit entfernte, war der Katheter in die Blase geschlüpft.
35	Guillon	Zwei ganz analoge Fälle wie Fall 34.		
36				
37	Sonrier	Soldat	Ganze Bougie, 6 mm dick.	Durch den Arzt eingeführt, entschlüpfte in die Blase.
38	Trzebicky	80j. Bauer	Ganzer Nélaton-Katheter.	Beim Selbstkatheterisieren hineingeschlüpft.
39	Coates	Mann	Ganzer, weicher Katheter.	Beim Selbstkatheterisieren hineingeschlüpft.
40	Federici	Mann	Ganzer Nélaton-Katheter.	Beim Selbstkatheterisieren entschlüpft.
41	Margulier	78j. Mann	Ganzer Nélaton-Katheter.	Beim Selbstkatheterisieren entschlüpft.
42	Rothmund	65j. Mann (Prostatiker)	Ganze Drahtbougie.	Nach dem Selbstbougieren eingeschlafen. Bougie entschlüpfte in die Blase.
43	Saksaganski	Mann	Ganzer Nélaton-Katheter.	Beim Selbstkatheterisieren entschlüpft.
44	Dumreicher	38j. Mann	Ganzer elastischer Katheter.	Beim Selbstkatheterisieren entschlüpft.
45	Habs	21j. Mann	14 cm langes, 6 mm breites Gummirohr.	Behufs Katheterismus selbst eingeführt; entschlüpfte.
46	Hildebrandt	65j. Mann	Drainrohr, 30 cm lang, 1 cm dick.	Mangels Katheters selbst eingeführt; entschlüpfte.
47	Picqué	Mann	Ganze Bougie.	War von einer Urethrotomiewunde in die Blase geruscht.
48	Meyer	Mann	6–8 bizarr geformte Körper von schwarzer Farbe. Die chemische Analyse ergab, daß sie aus Fibrin und hypermangansaurem Kali bestanden und oberflächl. inkrustiert waren.	Der Kranke hatte sich die Blase längere Zeit mit diesem Präparate ausgespült.

Folgeerscheinungen	Lage	Symptome	Diagnose	Therapie
—	Blase	—	—	Lithotriptor
Inkrustation	do.	Steinsymptome. (Hatte neben dem Fremdkörper auch einen Stein.)	Sonde	Sectio mediana
—	do.	—	—	do.
	Zwei ganz analoge Fälle wie Fall 34.			Extraktion mit Pinzette
—	Blase	—	—	Entfernung mit dem Steinlöffel von Heurteloup.
—	Blase (zusammengeknäuelt)	—	—	Sectio alta
Bildete den Kern eines großen Phosphatsteines.	Blase	Blasenbeschwerden (traten erst nach 1 Monat auf).	—	do.
Perforat. der Blasenwand. Exitus.	do.	—	—	—
In 7 Stücke zerfallen.	do.	—	—	Lithotriptor
Stark inkrustiert; haftete fest an der Schleimhaut.	do.	—	—	Sectio alta
—	do.	—	—	Lithotriptor
—	do.	Leichte Schmerzen.	Sonde	do.
—	do.	Starker Harndrang; Blutung aus der Blase.	—	Sectio alta
Starke Inkrustation	do.	Schmerzen	—	Sectio lateralis
—	do.	—	—	Wurde auf demselben Wege mit Kornzange geholt.
Inkrustation	do.	—	Zystoskop	—

Nr.	Autor	Name, Alter	Gegenstand	Art des Hineingelangens
49	Bazy	Mann	Haarbüschel.	Der Kranke hatte die Haa beim Selbstkatheterisieren m eingeführt.
50	Nicolich	25j. Mann	Strohhalm.	Behufs leichterer Mikti selbst eingeführt.
51	Ravasini	25j. Mann	10 cm langer Strohhalm.	Angeblich wegen schwer Urinierens eingeführt, schlüpf te in die Blase.
52	Knöller	49j. Mann	Zwei Strohhalme.	Angeblich wegen Striktur selbst eingeführt.
53	Z. Busch	16j. Knabe	23 cm langer Grashalm.	Selbst eingeführt.
54	Nicaise	70j. Mann	17 cm langer grüner Kornhalm.	Weg. Harnverhaltung selbst eingeführt.
55	Lobstein	42j. Mann	Kornähre.	Selbst eingeführt.
56	Martel	Bauer	20 cm lange Getreideähre.	Angeblich wegen behinderter Harnentleerung selbst einge führt, wurde durch Katheter ganz in die Blase gestoßen.
57	Algave	Junger Mann	Erdbeerstengel.	Selbst eingeführt.
58	Rothmund	21j. Mann	Fichtenzweig.	Selbst eingeführt.
59	Bryk	26j. Mann	Geschälter Fichtenzweig.	Wegen Harnverhaltung ein geführt, abgebrochen.
60	Trzebicky	20j. Bauer	Zwei Weidenstäbchen, das eine 30 cm lang, das andere 8 cm lang.	Als Trippermittel selbst ein geführt.
61	Knöller	54j. Mann	Mehrere Stücke Birkenreis, bis zu 3 cm lang.	Wegen Harnbeschwerden selbst eingeführt.
62	Guelliot	60j. Mann	Zusammengerolltes Epheublatt.	Wegen Schmerzen einge führt.
63	Lobstein	25j. Mann	Bleistift.	Selbst eingeführt.
64	Derselbe	18j. Mann	Bleistift.	Selbst eingeführt.
65	Terillon	38j. Mann	8 cm langes Bleistiftstück.	Selbst eingeführt.
66	Z. Busch	45j. Matrose	Bleistift, 16½ cm lang, gespitzt, mit Elfenbeinknopf.	Selbst eingeführt, angeblich damit das Wasser besser ab gehe.
67	Sanszinski	Betrunkener Diener	Stahlfedergriff, 12,5 cm lang, bleistiftdick.	Wurde ihm angeblich von jemandem hineingestoßen.
68	Letulle	41j. Mann	Knöcherner Federhalter, 8 cm lang.	Weg. Retentio urinae selbst eingeführt.
69	Le Fort	Mann	Federhalter aus Elfenbein.	do.
70	Lobstein	Mann	Nagel.	Selbst eingeführt.
71	Pendl	2j. Knabe	1½ cm lange Nähnadel.	Unbekannt.
72	Hacker	Knabe	Große Stecknadel.	Selbst eingeführt, Kopf voran.

lgeerscheinungen	Lage	Symptome	Diagnose	Therapie
Haarbüschel bil- en d. Kern zweier Phosphatsteine	Blase	Steinsymptome	—	Zertrümmerung m. dem Lithotriptor.
—	do.	—	—	Lithotriptor
Zystitis	do.	—	—	do.
ım einen Ende rustiert.	do.	—	—	Spontaner Abgang, nachdem die Striktur beseitigt worden war.
—	do.	—	—	Sectio mediana
—	Blase und Harn- röhre.	Schmerzen, Harn- verhaltung	—	Ramasseur
—	Blase	—	—	Sectio mediana
Starke Zystitis	do.	Schmerzen beim Urinieren. Eitri- ger Ausfluß.	—	Sectio alta
—	do.	—	—	Aspiration; stellte sich dabei i. d. Tubus ein und wurde mit ihm entfernt.
—	do.	—	—	Sectio lateralis
krustation. Ulcera r Blase. Urininfil- tration	Blase und Harn- röhre.	Urinverhaltung, Hämaturie.	—	Lithotriptor
—	Blase	—	—	Sectio mediana
Zerfall in mehrere äcke. Starke In- ıstation (Steinbil- ung).	do.	Steinsymptome.	—	Zertrümmerung
Bildete den Kern es großen Steines.	do.	do.	Sonde	Sectio alta
In die 2 Hälften rfallen.	do.	—	—	Sectio mediana
—	do.	—	—	do.
—	do.	—	—	Lithotriptor
Die Spitze steckte der Blasenwand st.	do.	—	—	Sectio mediana
—	Blase und Harn- röhre.	Schmerzen, Harn- verhaltung.	—	do.
—	do.	do.	—	do.
Inkrustation.	do.	do.	—	Sectio alta
—	Blase	—	—	Sectio mediana
—	do.	Schmerzen beim Urinieren; bluti- ger Urin	—	Sectio alta
—	do.	—	—	Tubus darüber ge- schoben.

Nr.	Autor	Name, Alter	Gegenstand	Art des Hineingelang
73	Nicoladoni	18.j. Mann	Stecknadel, 4 cm lang.	Selbst eingeführt, mit Kopf voran; sie entschlü
74	Sheffield	34j. Mann	Hutnadel.	Zur Dilatation seiner S tur selbst eingeführt.
75	Loison	46j. Mann	Hutnadel.	WegenRetentio urinae eingeführt, Kopf voran.
76	Zaloziecki	Mann	Kürschnernadel.	Wegen Harnverhalt selbst eingeführt.
77	Habs	18j. Mann (beschränkt)	Zwei Haarnadeln.	Führte zuerst die ein sie entschlüpfte; mit zweiten wollte er die holen, sie entglitt auch; am Penis.
78	Bakó	47j. Nacht-wächter	Wachskerze, 10 cm lang, 30 mm dick.	Selbst eingeführt; schlüpfte.
79	Etienne	Mann	Stück Wachskerze, 6—8 cm lang, 3/4 cm dick.	Selbst eingeführt; schlüpfte in die Blase.
80	Ravasini	Junger Mann	Wachsstäbchen, 8 cm lang, 7 mm dick.	Wegen erschwerten nierens selbst eingeführt; d in die Blase.
81	Horwitz	25j. Mann	Stück weißes Wachs, 20 cm lang, 26 mm breit.	Selbst eingeführt, um Konzeption zu verhinder
82	Pendl	38j. Mann	30 g kugelige und stäbchen-förmige Körper aus Paraffin.	Selbst eingeführt zur hinderung der Konzeptio
83	Obalinski	34j. Mann	12 cm langes Glasstäbchen.	Unbekannt.
84	Trzebicky	29j. Arbeiter	10 cm langes Glasrohr.	Wurde ihm angeblich Räubern hineingesteckt
85	Hacker	54j. Mann	Prozentaräometer, mittel-fingerdick und ebenso lang.	Angeblich verschluckt
86	Adenot	Mann	Thermometerfragment aus Glas, 13 cm lang.	Schob sich dasselbe mit Quecksilberbassin voraus in die Blase.
87	Rodé	28j. Metzger	Schweinspenis.	Zur Onanie selbst eingef
88	Bazy	50j. Mann	Schweinspenis, 30 cm lang.	Wegen Urinbeschwe selbst eingeführt; entschlü in die Blase.
89	Brandlmayr (zit. nach Weinlechner)	Bauernknecht	Abgehäutetes Schweifchen ein. Eichkätzchens, 12 cm lang.	Selbst eingeführt.
90	Trzebicky	67j. Mann	Gänsefederkiel samt Fahne, 12—15 cm lang.	Wegen Jucken in der H röhre selbst eingeführt.
91	Bryk	40j. Mann	Erbse.	Selbst eingeführt und d Streichen nach hinten schoben.
92	Krouse	Knabe	Bohne.	Selbst eingeführt.
93	Albert	46j. Mann	Zirbelnuß.	Zu onanistischen Zwe eingeführt, weitergestrich
94	Giraldès	Knabe	Kieselstein, 12 mm lang, 6 mm dick.	Selbst eingeführt und we gestrichen.
95	Böckel	26j. Mann	Zwei durch einen Faden verbundene Manschettenknöpfe aus Porzellan.	Selbst eingeführt und we gestrichen.

Folgeerscheinungen	Lage	Symptome	Diagnose	Therapie
Steckte in der Blasenwand fest.	Blase	Schmerzen am Ende des Urinierens.	Zystoskop	Sectio alta
—	do.	—	—	Sectio mediana
—	Blase und Harnröhre.	—	—	do.
—	Blase	—	—	Sectio alta
Inkrustation, die Nadeln waren in der Blasenwand eingeheilt.	do.	Schmerzen, Incontinentia urinae. Urin trübe, eitrig	—	do.
—	do.	Schmerzen am Ende des Urinierens, trüber Harn.	—	Lithotriptor
—	do.	—	—	Lithotriptor (in mehreren Sitzungen).
Cystitis	do.	Urin trübe, mit schleimigem Satz.	Zystoskop	Aspiration. Das Stück blieb am Evacuatorauge hängen und wurde mit ihm entfernt.
—	do.	Schmerzen beim Urinieren, Harndrang, blutig. Urin	Im Urin Wachspartikelchen.	Sectio alta
—	do.	—	Am Lithotriptor Wachs.	do.
—	do.	—	—	do.
—	do.	—	—	Sectio mediana
—	do.	—	—	do.
—	Blase und Harnröhre.	—	—	do.
—	Blase	—	—	do.
—	do.	—	—	Lithotriptor
—	do.	—	—	Sectio mediana
—	do.	—	—	—
Inkrustation	do.	—	—	Lithotriptor
do.	do.	—	—	Sectio mediana
—	do.	Schmerzen	—	Zermalmung mit Ramasseur.
—	do.	Schmerzen beim Urinieren	—	Spontaner Abgang beim Urinieren.
—	do.	—	—	Lithotriptor

Nr.	Autor	Name, Alter	Gegenstand	Art des Hineingelang
96	Packard	Mann	Querbalken einer Uhrkette, womit diese im Knopfloch befestigt wird.	Selbst eingeführt.
97	Weiß	Mann	Spindelförmiger Glastropfen aus einem Luster.	Steckte sich denselbe die Harnröhre, um bei Pollution das Bett nich besudeln.
98	Fouché	25 j. Mann	Ein Stück lackiertes, zigarrenartig zusammengerolltes Lederstück, 6 cm lang, 1 cm dick.	Zu onanistischen Zwe selbst eingeführt, entschli in die Blase.
99	Phipps	30 j. Soldat	Ledernes Schuhband.	Mit Hilfe eines Pfe räumers selbst eingeführt den selbst vorgenomm Extraktionsversuchen rut es immer weiter.
100	Hofmeister	26 j. Arbeiter	Eisenstift, 5 cm lang, 6 mm dick.	Selbst eingeführt; schlüpfte.
101	Abadie	Mann	Irrigatorkanüle.	Selbst eingeführt; schlüpfte in die Blase.
102	Berger	52 j. Mann	Zwei Stücke eines Pfeifenrohrs, 5 und 8 cm lang.	Selbst eingeführt.
103	Billroth	Junger Mann	Malerpinsel.	Selbst eingeführt; als er Stiel zurückzog, blieb Pinsel in der Blase.

III. Literaturverzeichnis.

Denucé, Journ. med. de Bordeaux. 1856.

v. Fillenbaum, Extraktion eines Nélaton-Katheters aus der Harnblase. Deutsche Zeitschr. f. Chirurgie. 20. Bd. S. 453.

Güterbock, Notizen über Katheterfabrikation in früherer und jetziger Zeit. Deutsche Zeitschr. f. Chirurgie. 30. Bd. S. 226.

Derselbe, Über Katheter aus vulkanisiertem Kautschuck. Deutsche Zeitschr. f. Chirurgie. 33. Bd. S. 1.

Guyon, Die Krankheiten der Harnwege. Übersetzt von Kraus und O. Zuckerkandl. Wien 1897.

Henriet, Étude expérimentale sur la position des corps étrangers de forme allongée dans la vessie. Bull. et mém. de la soc. de chir. de Paris. T. XI. p. 160. Zit. nach dem Referate im Zentralblatt für Chirurgie. 1886.

Hirsch, Ein seltener Fall von Fremdkörper in der Harnblase. Ärztl. Zentral-Zeitung. Wien 1903. Nr. 14.

Hofmeister, Über die Anwendung des Elektromagneten zur Entfernung eiserner Fremdkörper aus der Harnblase. Beiträge z. klin. Chirurgie. 35. Bd. S. 830.

Knöller, Beiträge zur Kasuistik der Fremdkörper in der Harnblase. Beiträge z. klin. Chirurgie. 1. Bd. S. 133.

Folgeerscheinungen	Lage	Symptome	Diagnose	Therapie
—	Blase.	Keine Symptome, bis er anfing Rad zu fahren; dann Schmerzen und Harndrang.	—	Sectio mediana
—	do.	—	—	do.
—	do.	—	—	Mit dem Lithotriptor bis in den Bulbus, dann Urethrotomia externa.
nkrustation, Zystitis.	do.	Urin trübe, eitrig.	—	Sectio mediana
—	Blase, quer, oberhalb der Symphyse.	Blasenbeschwerden	Sonde, Röntgen.	Entfernung m. einem sondenförmigen Elektromagneten.
—	Blase.	—	Zystoskop, Röntgen.	Sectio alta
n der Blase in zwei Stücke zerfallen.	Blase und Harnröhre.	—	—	Sectio mediana
Zystitis	Blase.	Schmerzen, trüber, ammoniakalischer Urin.	Im Urin Haare, mit der Sonde war der Körper fühlbar.	do.

Luigi Porta (Pavia), Della litotrizia. Milano 1859. Cap. 10.
Posner und Frank, Über elastische Katheter. Zentralblatt für die Krankheiten der Harn- und Sexualorgane. 8. Bd. 1897. S. 1.
Ruben, Beitrag zur Lehre von den Fremdkörpern in der Blase. Deutsche Zeitschr. f. Chirurgie. 33. Bd. S. 7.
Ultzmann, Die Krankheiten der Harnblase. Deutsche Chirurgie. Lieferung 52.
Weinlechner, Über Fremdkörper in der Harnröhre und Blase und deren Entfernung. Wiener med. Wochenschr. 1878. Nr. 12, 13 u. 14.

V.

Aus der chirurg. Privatklinik Prof. Dr. Jordans in Heidelberg.

Ein Fall von Wurmfortsatz-Nabelfistel unter dem Bilde des offenen Ductus omphalo-entericus.

Von

cand. med. Georg Lettau.

(Mit 5 Abbildungen.)

Nach den bisherigen Erfahrungen war man berechtigt, jede kongenitale resp. durch den Abfall des Nabelschnurrestes entstandene Nabelfistel, sobald sie Darminhalt entleerte, für einen offen gebliebenen Ductus omphalo-entericus zu halten. Dem entsprechend stellte Barth (6)*) den Satz auf: „Eine angeborene Nabelfistel, durch welche die Sonde in den Bauch eindringt, und welche fäkale Bestandteile entleert, ist als offenes Meckelsches Divertikel anzusehen.“ Ebenso Bureau (17): „Les fistules entéro-ombilicales sont toujours dues à la persistance du diverticule de Meckel, vestige du conduit omphalo-mésentérique.“

Daß dieser Satz nun nicht ausnahmslos das Richtige trifft, wird der nachfolgend beschriebene Fall, den Herr Prof. Jordan in seiner Privatklinik zu Heidelberg zu behandeln und zu beobachten Gelegenheit hatte, dartun.

Am 26. Juni 1901 wurde der 11 Monate alte Paul S. aus Zweibrücken aufgenommen. Die Anamnese ergab folgendes: Patient ist das erste Kind der seit 2½ Jahren verheirateten Eltern, welche selbst gesund sind. Mißbildungen sind in der Familie bislang angeblich nicht zur Beobachtung gekommen. Die Entbindung war eine schwere, erfolgte aber ohne Kunsthilfe. Das Kind wog 3¼ kg, war normal gebildet. Der Nabelstumpf fiel erst am 12. Tage ab; der Nabelstrang soll gegen seine fötale Insertion hin auffallend dick gewesen sein. Nach dem Abfallen des Nabelschnurrestes blieb eine etwa 2 cm lange und kleinfingerdicke

*) Die in Klammern befindlichen Ziffern beziehen sich auf das am Schlusse angefügte Literaturverzeichnis.

Geschwulst von rötlicher Farbe zurück, die sich in die Bauchhöhle hineindrücken ließ und bei Nachlassen des Druckes von selbst wieder hervorkam. Aus einer Öffnung an der Spitze derselben entleerte sich, manchmal im Strahl, grünlicher dünner Kot in wechselnder Menge. Der Kotabgang ließ später allmählich nach, erfolgte vom vierten Monate ab nur noch selten und hörte im fünften Monate ganz auf. Seit dieser Zeit sezernierte der irreponibel gewordene Wulst nur noch etwas Schleim. Die Stuhlentleerung per anum erfolgte von der Geburt an in normaler Weise; nur 2 Wochen vor der Aufnahme bestand einige Tage lang Durchfall. Das Kind wurde 7 Monate hindurch von der Mutter an der Brust ernährt, seitdem künstlich mit Milch und Schleim. Zähne sind noch nicht vorhanden.

Status bei der Aufnahme: Für sein Alter ziemlich gut entwickelter Knabe. Große Fontanelle noch offen, Tubera frontalia etwas hervorstehend, die Epiphysen etwas verdickt, am Thorax Andeutungen eines rachitischen Rosenkranzes. Keine Zeichen von Skrophulose oder Lues. Am linken Oberarm frische glatte Impfnarben. Genitalien normal.

Fig. 1.

Fig. 2.

An der Stelle des Nabels findet sich eine stark-haselnußgroße, kugelige, rötliche, von Schleimhaut überkleidete Geschwulst, auf deren Höhe man eine kleine trichterförmige Öffnung erkennen kann. Die Sonde dringt durch letztere in einen Kanal ein, der sich 5 cm in die Bauchhöhle hinein verfolgen läßt. An der Peripherie geht die Schleimhaut ohne Unterbrechung über in die Haut des ziemlich tief eingezogenen und daher von einer Hautfalte umschlossenen Nabels. Sonst nichts Abnormes im Leibe nachzuweisen. Körpergewicht 7 kg.

Klinische Diagnose: Erhaltener, nach außen umgestülpter Ductus omphalo-entericus, dessen Lumen sich innerhalb der Bauchhöhle stark verengt oder ganz geschlossen hat.

Operation am 27. Juni 1901. Chloroformäthernarkose. An der Basis des Prolapses wird die Nabelnarbe elliptisch umschnitten, das ganze Gebilde praeparando bis in die Bauchhöhle hinein isoliert und dann hervorgezogen. Dabei zeigt es sich, daß von der Innenseite des Nabels ein mehrere Zentimeter langer Strang von der Dicke eines Federkiels gegen eine Darmschlinge führt, mit, wie die Sondierung ergibt, offenem Lumen. Neben demselben verläuft ein Mesenteriolum, das ein größeres Gefäß einschließt. Das Mesenteriolum wird an der Darmschlinge

durch eine Ligatur abgebunden und durchtrennt, ebenso der Strang nahe an seiner Einmündung in den Darm ligiert und reseziert.

Da die Reposition des vorgezogenen Darmes Schwierigkeiten macht, wird die Schnittwunde in der Bauchwand nach oben und unten erweitert. Die nähere Besichtigung des nun weiter vorgezogenen Darmes ergibt, daß der abgebundene Strang der Processus vermiformis war, der vom unteren Ende des Coecum an dessen Innenseite an normaler Stelle abging, und daß das kleine, ligierte Mesenterialstück sein Mesenteriolum war. Der Blindsack des Coecum ist vielleicht etwas größer als normal. Die Einmündung des Ileum bietet normale Verhältnisse dar. Da das Coecum in der Nähe des Nabels liegt, muß es ein sehr langes Mesocoecum besitzen. Die Resektion des Wurmfortsatzes war dicht an seiner Basis erfolgt; der Stumpf wird ins Coecum versenkt und mit drei feinen Nähten übernäht. Die weitere Besichtigung ergibt nichts Abnormes in der Leibeshöhle, auch kein Meckelsches Divertikel.

Nach Auswaschung mit Kochsalzlösung und Reposition der Därme wird die Bauchwunde durch Seidennähte geschlossen. Das Kind, das während der Narkose außerordentlich blaß aussah und einmal stark erbrechen mußte, erholt sich zum Schluß wieder rasch.

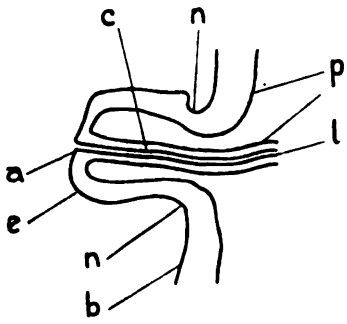

Fig. 3.

Anatomische Diagnose: Wurmfortsatz-Nabelfistel mit Eversion der Schleimhaut, wahrscheinlich entstanden durch Abbinden der Kuppe des Wurmfortsatzes, der den einzigen Inhalt einer Nabelschnurhernie bildete.

Bei Eröffnung des prolabierten Gebildes durch einen Längsschnitt zeigt sich, daß die Innenseite der evertierten Darmwandung von normaler Serosa überkleidet ist, die sich auf den nicht evertierten Teil nach innen umschlägt (vgl. Schema Fig. 3). Dieser nicht evertierte Teil des Wurmfortsatzes durchzieht als federkieldicker Strang die Mitte des prolabierten Gebildes. Sein Lumen ist auf dem Querschnitt als schmaler länglicher Spalt deutlich erkennbar.

Verlauf. 28. Juni. Das Kind hat sich gut erholt. Kein Erbrechen. Temperatur abends 37,9°. Mittags spontan reichlicher Stuhl. Nimmt ziemlich viel Milch und schläft ruhig.

1. Juli. Fieberfrei. Erster Verbandwechsel. Wunde glatt. 2 Nähte, die etwas eingeschnitten haben, entfernt. Zinkmullverband.

3. Juli. Rest der Nähte entfernt. Zinkmullverband.

6. Juli. Geringe Stichkanaleiterung, daher feuchter Verband. Allgemeinbefinden gut. Etwas Durchfall, durch Tannalbin (0,5 pro die) gehoben.

12. Juli. Dauernd fieberfrei. Wunde fest vernarbt. Allgemeinbefinden sehr gut. Gewicht 7 kg.

14. Juli. Geheilt entlassen.

Eine Nachuntersuchung im September 1902, also 15 Monate nach der Operation, ergab vollständige Heilung, feste Narbe und normale Weiterentwicklung des Kindes.

Die Autopsia in vivo hatte also in diesem Falle in überraschender Weise gezeigt, daß es sich nicht um ein persistentes offenes Meckelsches Divertikel handelte, wie man erwarten mußte, sondern um den Processus vermiformis, der zu einer Fistel- und Prolapsbildung ganz in derselben Art Anlaß gegeben hatte, wie es von dem persistierenden Dottergang schon öfters beschrieben wurde. Daß es der echte Wurmfortsatz war, der in dem geschilderten Fall die Nabelfistel bildete, darüber läßt seine bei der Operation festgestellte normale Abgangsstelle vom freien Ende des Coecum eigentlich keinen Zweifel. Wer einen Einwand erheben wollte, könnte höchstens noch denken an ein im Fötalleben entstandenes Coecumdivertikel oder an einen Ductus omphalo-entericus, der an außergewöhnlicher Stelle entspringt.

Der Ductus omphalo-entericus entspringt bekanntlich unter normalen Verhältnissen am unteren Teile des Dünndarms, in minimo wenige Zentimeter, in maximo etwa 3 m[1]) oberhalb der Valvula coli (Bauhini). Naumann[2]) gibt als gewöhnliche Entfernung 30 bis 90 cm an. Als geringsten Abstand fand Augier[3]) 4 cm, und Morian (60) stellt 5 Fälle von offen gebliebenem Divertikel zusammen, das in weniger als 12 cm Entfernung von der Bauhinschen Klappe inserierte.

Ob das Meckelsche Divertikel unter abnormen Verhältnissen auch einmal am Coecum oder Colon sitzen kann, ist wohl zweifelhaft. Moser[4]), Grawitz[5]), Webner[6]) („Semper vero ductus vesicae umbilicalis in intestinum tenue, nunquam in crassum penetrat") und manche andere lehnen diese Möglichkeit ab. Nur Kern[7]) führt 2 Fälle an (einen von Fleischmann beim Menschen, einen von Gielen beim Schlaf beobachtet), in denen ein Divertikel an der Grenze von Colon ascendens und Coecum sich vorfand, das er als

1) Jonnesco, Anatomie de Poirier. 1897.

2) Naumann, Inaug.-Diss. Leipzig 1901.

3) Zitiert bei Bérard et Dolore, De l'occlusion intestinale par le diverticule de Meckel. Revue de chirurgie. 1899. I, und bei Moser[4]).

4) Moser, Ein Fall von Coecum-Divertikel im Bruchsack. Beiträge z. klin. Chirurgie (v. Bruns). Bd. 29. 2.

5) Grawitz, Über den Bildungsmechanismus eines großen Dickdarmdivertikels. Virchows Archiv. 68.

6) Webner, De fistula stercorea congenita. Inaug.-Diss. Halle 1854.

7) Kern, Über die Divertikel des Darmkanals. Inaug.-Diss. Tübingen 1874.

echtes Meckelsches zu deuten geneigt ist. — Der Wurmfortsatz war in dem Fleischmannschen Falle an normaler Stelle vorhanden. Nach jetzigen Anschauungen ist aber wohl auf Grund der Entwicklungsgeschichte der betr. Organe ein solcher Sitz des Meckelschen Divertikels kaum denkbar und recht unwahrscheinlich. In unserem Falle wäre es jedenfalls eine widersinnige Annahme, wollte man das beschriebene Gebilde für einen Dottergang halten, der bei fehlendem Wurmfortsatz am Coecum inserierte.

„Falsche" Darmdivertikel (ich verstehe darunter mit Grawitz alle diejenigen, die dem Meckelschen nicht gleichzusetzen sind) wurden am Colon und auch am Coecum nicht allzu selten beobachtet. Gewöhnlich handelte es sich aber um multiple kleinere Ausbuchtungen der Darmwandung, die während des späteren Lebens entstanden waren (vgl. z. B. v. Eichborn[1]), Hansemann[2]), Schröder[3]), Kern l. c., Edel[4]), Fiedler[5])). Größere und vereinzelte, vollends angeborene Divertikel am Colon und Coecum scheinen sehr selten zu sein. Außer dem eigentümlichen Fall von Grawitz (l. c.), der nach seiner Genese ja wahrscheinlich gar nicht hierher gehört, finden sich nur noch wenige hierauf bezügliche Angaben, so die von Moser (l. c.), Soemmerring (bei Moser erwähnt), Payr[6]), Heuermann, Greding und Astley Cooper (bei Grawitz erwähnt). Auch hier fand sich stets neben dem falschen Divertikel der Processus vermiformis; und es erschiene wiederum als eine sehr gezwungene Auslegung des Befundes, wenn man in unserem Falle ein im frühen Fötalleben entstandenes falsches Divertikel bei Fehlen des Wurmfortsatzes annehmen wollte.

Auch die mikroskopische Untersuchung ergab, daß das fragliche Gebilde eine Struktur hat, die der eines Wurmfortsatzes im wesentlichen entspricht (vergl. Fig. 4). Die Schleimhaut enthält zahlreiche, einfache tubulöse Drüsenschläuche, hat ihr Oberflächenepithel zum größten Teil eingebüßt und zeigt eine etwas ungleichmäßige Infiltration mit Rundzellen.

---

1) v. Eichborn, Zur Genese der erworbenen Darmdivertikel. Inaug.-Diss. Zürich 1897.

2) Hansemann, Über die Entstehung falscher Darmdivertikel. Virchows Archiv. 144. 1896.

3) Schröder, Über Divertikelbildungen im Darmkanale. Inaug.-Diss Augsburg 1854.

4) Edel, Über erworbene Darmdivertikel. Virchows Archiv. 138. 1894.

5) Fiedler, Denkschriften der Gesellschaft für Natur- und Heilkunde. Dresden 1868.

6) Payr, Über Darmdivertikel und durch sie erzeugte seltene Krankheitsbilder. Zentralbl. f. Chirurgie. 1902. Beilage zu Nr. 26. S. 97.

Das Epithel der Drüsen erscheint gleichartig, eine Sonderung in einfache Zylinderzellen und Becherzellen ist nicht erkennbar. Die Rundzelleninfiltration bezieht sich hauptsächlich auf die Tunica propria; an 2—3 Stellen sieht man hier im Querschnitt dichter mit Rundzellen infiltrierte, aber unscharf begrenzte Herde zwischen den auseinanderweichenden Drüsenschläuchen. Deutliche, wohl abgegrenzte Follikel [1]) sind dagegen nicht zu bemerken. Eine Muscularis mucosae ist deutlich und gut entwickelt. Die Submucosa besteht aus meist quer verlaufenden ziemlich dichten Bindegewebsfibrillen; dazwischen Gefäße und einige kleinere Leukozytenansammlungen. Die innere Quer- und äußere Längsmuskellage sind stark und regelmäßig entwickelt, letztere von bindegewebigen Septen durchsetzt, die wenige kleine Gefäße enthalten. Ganz außen findet sich an einigen Stellen Serosa (Peritoneum viscerale): wellig gefaltete Bindegewebsbündel, von einem einschichtigen Plattenepithel überkleidet.

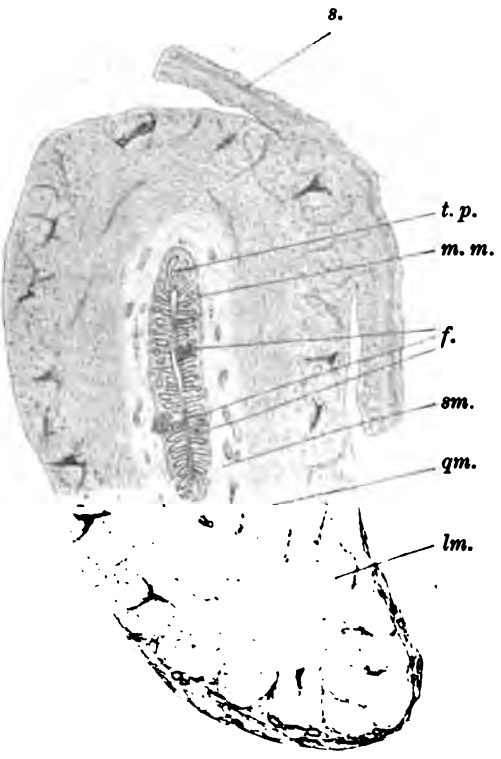

Fig. 4.

Weitere Schnitte, die durch das Mesenterium geführt wurden, ergaben in demselben reichliches Fettgewebe, von einzelnen Bindegewebszügen durchsetzt, eine größere Zahl kleinerer und mehrere größere Gefäße, von denen besonders eine dickwandige Arterie auffällt. An einigen Stellen kleine Hämorrhagien.

Um dieses histologische Bild mit einem entsprechenden Normalbilde vergleichen zu können, besorgte ich mir den (äußerlich normal gestalteten) Wurmfortsatz eines Säuglings, der im Alter von 2 Wochen verstorben war, und untersuchte denselben auf Querschnitten. Es ergab sich ein Bild, das, abgesehen von den relativen Größenverhältnissen, im allgemeinen dem vorher beschriebenen gleicht (vgl. Fig. 5, die einen Querschnitt ungefähr durch die Mitte des Processus darstellt).

1) Ribbert (Virchows Archiv. 132. 1893) fand im Wurmfortsatz des Neugeborenen die Follikel „schon deutlich entwickelt, wenn auch nicht entfernt so groß, wie sie später werden können". Bei Kindern unter 1 Jahr ist das Verhalten der Follikel auch noch ein ähnliches.

Die 4 Schichten der Schleimhaut verhalten sich ähnlich, die Muscularis mucosae ist wieder deutlich, wenn auch nur eine schmale, wenige Zellreihen dicke Lage. Typische abgegrenzte ovale Follikel, wie sie der Erwachsene hat, waren wiederum nicht zu finden; wohl aber größere und kleinere, nicht sehr scharf begrenzte Anhäufungen einkerniger kleiner Rundzellen, die wohl zweifellos als junge Follikel aufzufassen sind. Gegen die Spitze des Wurmfortsatzes hin zeigten sie sich etwas spärlicher, reichlicher dagegen und schon besser entwickelt im proximalen Teile, gegen die Basis. In den verschiedenen Querschnitten, oft auch in ein und demselben, konnte man verschiedene Entwicklungsstadien dieser Gebilde nebeneinander beobachten. In den jüngsten Stadien stellen sie scheiben- resp. linsenförmige Herde dar, die in der obersten Schicht der Submukosa, dicht unter der Muscularis mucosae (niemals über ihr) liegen. Später wachsen sie besonders in die Dicke, durchbrechen die Muscularis mucosae, schließlich auch die Tunica propria und gelangen so, die Drüsenschläuche bei Seite drängend, mit ihrem Scheitel an das Lumen.

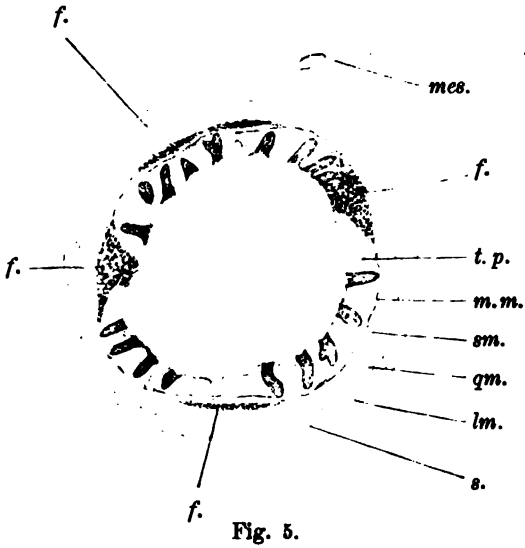

Fig. 5.

Die (innere) Quermuskellage ist bis zur Spitze des Wurmfortsatzes gleichmäßig und gut entwickelt, die (äußere) Längsmuskelschicht dagegen im distalen Teile recht schwach, erst proximalwärts deutlicher. Das Lumen ist in dem ganzen Organ ein geräumiges, und die Wandung verhältnismäßig dünn, gegenüber dem nur spaltförmigen sehr engen Lumen und der dicken, im Vergleiche hypertrophischen Wandung unseres fistelbildenden Wurmfortsatzes.

Wir haben also nach alledem keine Veranlassung, an der Deutung der Nabeldarmfistel des vorbehandelten Falles als Wurmfortsatz zu zweifeln. Wie steht es nun mit etwaigen Beobachtungen ähnlicher Fälle? Es war nach eingehendem Studium der schon ziemlich angeschwollenen Literatur über Nabelfisteln, soweit sie mir zugänglich war, nicht geglückt, einen gleichartigen Fall zu finden. Außer jenen Nabelfisteln, die verschiedenen Vorgängen während des Lebens ihre Entstehung verdanken (z. B. Traumen, Phlegmone, Gangrän, Gallensteine, tuberkulöse Peritonitis) und jenen, bei denen Persistenz des Urachus die Ursache ist (vgl. über beides z. B. die zusammenfassend-

kritische Arbeit von Tillmanns [90] und die Thèse von Nicolas [62], der 6 „Variétés de fistules entéro-ombilicales" unterscheidet), kennt man, scheint es, ausschließlich solche, die vom Ductus vitello-intestinalis ihre Entstehung herleiten[1]). Und in der Tat, in allen Fällen bald nach der Geburt entstandener Nabelkotfisteln, bei denen es zur Autopsie kam, fand man bisher stets ein ähnliches Bild: Abgang des fistelbildenden Kanals von einer Schlinge des Ileum.

Daraus kann mit Sicherheit der Schluß gezogen werden, daß tatsächlich in der größeren Mehrzahl der Fälle eine solche Nabelkotfistel mit Recht als persistenter Dottergang angesprochen werden darf. Aber nicht immer! Das erweist die vorliegende Beobachtung, die bei der Aufmerksamkeit, die man wohl jetzt dem Gegenstande darbringt, vielleicht nicht lange vereinzelt bleiben dürfte. Auch unter den zahlreichen Angaben über Nabelkotfisteln, die ohne Laparotomie „geheilt" wurden oder nach dem Tode nicht zur Sektion kamen (so Marshall, Jakobi, Sadler, Hickmann, Weiß Fall 1, Stadfeldt, Brun Fall 1 u. a. m.), könnte wohl die eine oder die andere sein, in der der Ductus omphalo-entericus mit Unrecht der Ätiologie beschuldigt worden ist.

Zu dieser Vermutung, daß der vorliegende Fall etwas mehr ist als ein bloßes Curiosum und Unikum, kommt man besonders in Rücksicht auf die bekanntermaßen relativ große Beweglichkeit des Coecum und Colon ascendens beim Neugebornen und jene gar nicht seltene Lageanomalie dieser Darmteile, die sie öfters zum Inhalte von Nabelschnurbrüchen macht. Das Coecum und Colon ascendens ist offenbar von allen Abschnitten des Darmkanals, was seine topographische Lagerung betrifft, der labilste, besonders beim Fötus und beim Kind. Von der rechten Pleurahöhle[2]) bis zum Leistenkanal der linken Seite (Hildebrand[3]) 18 Fälle von Coecum in linksseitiger Leistenhernie) gibt es kaum einen Ort, an dem man Coecum und Wurmfortsatz nicht gelegentlich gefunden hätte. Hildebrandt (l.c.) fand noch bei Kindern von 5 Jahren Coecum samt Colon ascendens viel beweglicher als beim Erwachsenen und konnte ersteres meist „ohne besondere Ausdehnung" bis zum Eingang des linken Leistenkanals verlagern.

Hierher gehören dann vor allen Dingen die gar nicht so seltenen Fälle von Coecum als Inhalt von kleineren Nabelschnurbrüchen.

1) Ein Verzeichnis aller mir bekannt gewordenen Arbeiten und Notizen über kongenital angelegte Nabeldarmfisteln findet sich am Schlusse dieser Arbeit.

2) Otto, Monstrorum sexcentorum descriptio anatomica. Vratislaviae 1841. Fol. p. 24. No. XXXVIII.

3) Hildebrand, Die Lageverhältnisse des Coecums und ihre Beziehungen zur Entstehung von äußeren Coecalbrüchen. Deutsche Zeitschr. f. Chirurgie. 1892. 33. Bd.

(Daß bei den größeren Brüchen und Eventerationen Coecum und Colon im Bruchsack gewöhnlich nicht fehlen, kommt hier natürlich weniger in Betracht.) Ich möchte z. B. verweisen auf die Fälle von Godlee[1]), Sielaff[2]), Treves[3]), Bryant[4]); vergl. auch die Aufzählung am Schlusse des Aufsatzes von Hildebrand (l. c.).

Für die hier gewöhnlich konstatierbare auffallende Länge und Beweglichkeit des Mesocoecum eine zureichende entwicklungsgeschichtliche Erklärung zu geben, ist wohl noch nicht möglich. Wenzel Gruber (zitiert bei Hildebrand l. c.) faßt ein zu langes Mesocoecum und Mesocolon ascendens als fötale Bildungshemmung auf. Koch[5]) denkt wohl auch hier an atavistische Bildungen und weist darauf hin, daß dieses frei bewegliche Coecum-Colon ascendens sich in ähnlicher Art bei Affen und anderen Säugetiergruppen wiederfindet. P. Berger[6]) glaubt wohl mit Recht, daß man dieser Frage, bezw. der ihr nahe verwandten nach den Ursachen der Anwesenheit jener Darmteile in Nabelschnurbrüchen, vorläufig noch nicht beikommen kann: „Quoiqu'il en soit, la présence du coecum et de l'appendice dans les hernies ombilicales de la période embryonnaire a sa cause dans les phénomènes de développement qui, pour ce moment, nous échappent encore. L'évolution du conduit omphalo-mésentérique et de l'anse vitelline y paraît étrangère ....“ Wollte man an eine mechanische Erklärung der Medianlagerung des Coecums und seiner Beweglichkeit infolge des zu langen Mesenteriums denken, so könnte man allerdings doch noch immer am ehesten die Hypothese von Ahlfeld[7]) zu Hilfe ziehen, die Berger nach dem obigen ablehnt; nach Ahlfeld soll es bekanntlich der Zug des zu lange (über den dritten Fötalmonat hinaus) persistierenden Ductus omphalo-entericus verschulden, daß die seiner Insertion zunächst liegenden Teile des Darmes, oder wenigstens eine nach vorn konvexe Schlinge, in ihrer Lage außerhalb der Bauchwandungen zurück-

1) Godlee, Irreducible hernia into the base of the umbilical cord ..... Medical Times and Gazette. 1883. vol. 1.

2) Sielaff, Über Nabelschnurhernien. Inaug.-Diss. München 1895.

3) Treves, Lancet. 1881.

4) Bryant, Practice of Surgery. 3. Edition. 1879.

5) Koch, Die Entwicklungsgeschichte der Dickdarmbrüche. Leipzig 1899.

6) Paul Berger, Deux observations de hernies ombilicales congénitales .... Revue de chir. 1893.

7) Ahlfeld (Arch. f. Gynäkologie. 5. Bd. u. 11. Bd. 1. Hälfte). — Eine kritische Zusammenstellung der verschiedenen Hypothesen über die Entstehung von Nabelschnurbrüchen im allgemeinen findet sich bei Tillmanns (90) und bei Buschan (Über Hernian funiculi umbilicalis. Inaug.-Diss. Breslau 1887).

gehalten werden. Der Fall der einfachen Medianverlagerung des Coecums usw. wäre dann nur ein geringerer Grad dieser Lageanomalie. Andere Erwägungen machen jedoch auch diesen Erklärungsversuch ziemlich hinfällig.

Noch manche weiteren Beobachtungen weisen darauf hin, daß besonders bei Neugeborenen Coecum und Colon ascendens sich gelegentlich in der Nähe des Nabels vorfinden. So erwähnt beispielsweise Plappart[1]) bei seinem Fall von Nabelgangrän, daß unter anderem der Wurmfortsatz innen am Nabel festgewachsen war. Es ist wohl denkbar, daß gewisse Fälle von Nabeleiterung und -Gangrän, für die an der Außenwand des Leibes eine Ausgangsstelle nicht zu entdecken ist, auch einmal von einem solchen adhärenten und irgendwie lädierten Wurmfortsatz ausgehen könnten. Auch bei den Nabelwurmabszessen und -Wurmfisteln (vergl. z. B. Davaine und Leuckart, angeführt bei Weiß [96] und Nicolas [62]) könnte einmal, natürlich auch nur in sehr seltenen Fällen, statt eines Meckelschen Divertikels ein solcher Processus vermiformis es sein, in den der Wurm sich einbohrt.

Daß auch einmal der Wurmfortsatz ganz für sich allein in einem Nabelschnurbruch vorkommen kann, erscheint nach alledem leicht möglich; und eine Kotfistel wird sich beim Abfallen des Nabelschnurrestes in solchem Falle natürlich leicht bilden können, ähnlich wie beim Meckelschen Divertikel.

Über die Entstehungsweise dieser Fistel und des Schleimhautprolapses aus ihrer äußeren Öffnung, der ja meistens nicht lange auf sich warten läßt, kann nun kein Zweifel bestehen. Es wird hier der Hergang ganz derselbe sein, wie bei der „divertikulären Fistel", über welche sich Barth (6) in folgender Weise äußert: „Was zunächst die Entstehung anlangt, so halte ich dafür, daß ein bis in die Nabelschnur hinein entwickelter Ductus omphalo-meseraicus bei der Nekrose der Nabelschnur mit dem Nabelring verlötet und durch gleichzeitige Nekrose seines in der Nabelschnur befindlichen Endes am Nabelring eröffnet wird." Über das Zustandekommen der Eversion vergl. daselbst S. 207! — Kleinere Eversionen der Schleimhaut, wie in unserem Fall, sind bei den „divertikulären" Fisteln geradezu die Regel. So hat z. B. die Ausstülpung in dem Falle von Stierlin (85), der sie mit einer Glans penis vergleicht, offenbar eine ganz ähnliche Gestalt gehabt (vergl. Fig. 1).

In Leistenbrüchen (auch linksseitigen) und besonders in rechtsseitigen Schenkelbrüchen ist der Wurmfortsatz als isolierter Bruchinhalt schon öfters gefunden worden, sogar schon in einer Hernia

1) Plappart, Jahrbuch für Kinderheilkunde. Alte Folge. 6. Jahrgang (1863).

obturatoria (vergl. Brieger[1]) Honsell[2]), Bajardi[3])), das Coecum auch in Nabelbrüchen, Herniae ischiadicae und ventrales (vergleiche Hildebrand [l. c.]); über isoliertes Vorkommen des ersteren im Nabelschnurbruch ist jedoch, wie es scheint, nichts bekannt geworden (vergl. die Statistiken bei Thudichum[4]), Thörner[5]), Herzfeld[6]), Aschoff[7]), Buschan [l. c.], Schramm[8]), Berger [l. c.], Cahier[9])).

Was die Entstehungsart und Ursache dieses Nabelschnurbruches mit dem Wurmfortsatz als Inhalt anlangt, so läßt sich jedenfalls in unserem Falle, der erst im 11. Lebensmonate des Kindes zur genaueren Anschauung gekommen ist, nichts Sicheres angeben. Die zahlreichen Hypothesen, die die verschiedenen Autoren zur Erklärung des Entstehens von Nabelschnurbrüchen herangezogen haben, kommen hier nur zum Teil in Betracht; so allenfalls noch diejenige, die frühzeitige Verwachsungen zwischen Contentis (Darmschlingen) der „physiologischen Nabelschnurhernie" und deren Wandungen (Virchowsche „Fötale Peritonitis") als mitspielende Ursache annimmt[10]). (NB. Ursache wohl weniger für die Bruchbildung selbst als für die Art des Bruchinhalts); und höchstens noch die Ahlfeldsche, in dem oben angegebenen Sinne. Daß fehlerhafte Lage oder intrauterine Kompression des Fötus mitgespielt haben (Cruveilhier), ist wohl als unwahrscheinlich anzusehen.

Es ist auch nicht sicher zu entscheiden, ob es sich in dem geschilderten Falle um einen „echten" Nabelschnurbruch gehandelt hat, der nach normalem, vollständig vollzogenem Schluß der Bauchdecken

---

1) Brieger, Hernien des Processus vermiformis. Arch. f. klin. Chirurgie. 1884.

2) Honsell, Über die isolierten Brucheinklemmungen des Wurmfortsatzes. Bruns' Beiträge z. klin. Chirurgie. 37. Bd. 1903.

3) Bajardi, Ernie dell' appendice vermiforme del cieco. Sperimentale. 1895. Ref. in Zentralbl. f. Chirurgie. 1895 (98 Fälle von reinen Wurmfortsatzbrüchen).

4) Thudichum, Über den Nabelschnurbruch. Illustr. med. Zeitschrift. München 1852.

5) Thörner, 13 Fälle von Nabelschnurbruch. Inaug.-Diss. Marburg 1873.

6) Herzfeld, Ein Fall von Nabelschnurbruch. Inaug.-Diss. Königsberg 1892.

7) Aschoff, Verhältnis der Leber und des Zwerchfells zu Nabelschnur- und Bauchbrüchen. Virchows Archiv. 144. 1896.

8) Schramm, Beitrag zur Lehre von den Nabelschnurbrüchen. Wiener med. Wochenschrift. 1899. Nr. 7—9.

9) Cahier, De la cure radicale des hernies ombilicales congénitales. Revue de chirurgie. 1896. p. 215.

10) Vgl. u. a. J. Simpson, Pathologie intrauterine, de la péritonite chez le foetus, considérée comme cause de hernies et de vices de conformation. Archives générales de médecine. T. VI. p. 35. 1839.

am Nabel erst im zweiten oder dritten Drittel des Fötallebens entstanden ist, oder um einen falschen, extraperitonealen, im Sinne von Cahier (l. c.), bei dem es nie zum normalen Schluß des Nabels gekommen ist. Im letzteren Falle müßte man sich vorstellen, daß in der Zeit der „physiologischen Nabelschnurhernie", etwa im dritten Monate des Fötallebens, durch irgendwelche Veranlassung der um diese Zeit eben erst erkennbar werdende Wurmfortsatz an der umhüllenden peritonealen Membran adhärent wurde und es auch später blieb, während die übrigen Darmschlingen sich in normaler Weise in die Leibeshöhle zurückzogen.

Wenn auch diese letztere Annahme (durch die Befestigung der Appendix am Nabel und die daraus folgende Unmöglichkeit für das Coecum, im Verlaufe der späteren fötalen Entwicklung an seinen gewöhnlichen Platz zu wandern) gleich eine mechanische Erklärung für das Bestehen eines verlängerten Mesocoecums darzubieten scheint, so muß man meines Erachtens doch die andere Annahme, die des „echten" Nabelschnurbruchs, für die zutreffendere halten; denn eine ganz umschriebene fötale Verwachsung gerade allein an der Spitze des kaum erst angelegten Wurmfortsatzes anzunehmen, fällt schwer, und bei einer ausgedehnteren Adhärens wäre es wohl noch zu anderen Verlagerungen und Bildungshemmungen gekommen, die hier fehlten. Die Entstehungsursache der Hernie in unserem Falle bleibt dabei dunkel.

Eine Differentialdiagnose der durch den Wurmfortsatz gebildeten kongenitalen Nabelkotfistel gegenüber der so viel häufigeren divertikulären ist vor der Operation so gut wie unmöglich; da die Prognose und Therapie beider Arten von Fisteln aus leicht ersichtlichen Gründen miteinander übereinstimmen, bleibt diese Unsicherheit aber auch praktisch ziemlich gleichgültig.

Die Gefahren, die dem Träger durch eine solche Wurmfortsatznabelfistel drohen, sind natürlich im allgemeinen ähnliche, wie diejenigen, die aus der Divertikelfistel ihrem Besitzer erwachsen. Hauptsächlich ist zu erinnern an die Häufigkeit des Ileus infolge Abklemmung einer Darmschlinge durch den die Fistel bildenden Strang. Hilgenreiner[1]) stellt nicht weniger als 195 Fälle von Darmverschluß durch das Meckelsche Divertikel zusammen (die meisten dieser Divertikel hatten allerdings ihre Beziehungen zum Nabel verloren; aber doch lange nicht alle).

Weiterhin kommt bei den divertikulären Fisteln nicht selten eine

1) Hilgenreiner, Darmverschluß durch das Meckelsche Divertikel. Beiträge z. klin. Chirurgie. 33. Bd. Mit Nachtrag.

bedeutendere Eversion, Prolaps und Abklemmung größerer Dünndarmabschnitte durch den Nabelring nach außen vor; vgl. v. Karajan (39), Barth (6), Weinlechner (95), Gesenius (27), Jobert (38) u. a. (siehe auch die Aufzählung bei Rosenblum [73]); und diese Komplikation bedingt fast immer den tödlichen Ausgang. Beim Wurmfortsatz kann man außerdem noch denken an die ileusähnlichen Erscheinungen, die durch „nervöse Reflexe", Achsendrehung und Zerrung der naheliegenden Darmteile seitens des fixierten Processus zustande kommen können, und wie sie Brieger (l. c.) bei seinen Appendixhernien beschreibt; dazu an die Gefahr der vom Wurmfortsatz auch sonst so oft ausgehenden Peritonitis. Das Coecum wechselt nach Hildebrand (l. c.) auch unter normalen Verhältnissen je nach dem Füllungsgrade manchmal seine Lage recht erheblich; ein Moment, durch welches das Eintreten von Zerrungserscheinungen und Darmeinklemmung im Falle abnormer Befestigung natürlich noch begünstigt wird.

Dieser mannigfachen Gefahren wegen ist es daher angezeigt, schon möglichst frühzeitig eine radikale Heilung und Entfernung der Fistel durch operative Maßnahmen zu erstreben.

Von operativen Methoden kam in einem Falle, wie es der oben beschriebene war, bei dem heutigen Stande der Chirurgie nur die Laparotomie und radikale Beseitigung des Fistelkanals durch Exstirpation in Betracht, wie sie auch in den letzten Jahrzehnten bei den divertikulären Fisteln schon öfters ausgeführt worden ist; so von Helweg (30), Morian (60), Alsberg (1), Stierlin (85), Broca (vgl. Bureau [17]), Kehr (41), Shepherd (81) u. a.

Es wurde dementsprechend auch die Exstirpation nach dem üblichen Verfahren vorgenommen, und damit der Patient nicht allein vor den erwähnten Gefahren durch den Fortbestand der Fistel gesichert, sondern auch gleich von dem Besitz eines rudimentären Organs befreit, dessen pathologische Zustände alljährlich so vielen das Leben kosten.

Literaturverzeichnis.

Verzeichnis von Abhandlungen und Notizen über kongenitale und kongenital angelegte Nabeldarmfisteln. Eingefügt sind auch noch einige (mit * versehene) Arbeiten, in denen ähnliche, aber unvollständige, nur noch in ihrem äußeren Teile erhaltene Nabelfisteln und dementsprechende Fistelprolapse behandelt werden.

1) Alsberg, Deutsche med. Zeitschr. 1892. Nr. 46.
2) Derselbe, Archiv. f. klin. Chirurgie. 28. S. 768.
3) Arndt, Fall „où la fistule coexistait avec un adénome". Nur der Name des Autors genannt bei Blanc. (9.) S. 40.
4) Auvard, Revue de gynécologie. 1888.

5)*Bardeleben, Lehrbuch der Chirurgie und Operationslehre. III. S. 888. 1872 und III. 7. Auflage. 1875. S. 883.
6) Barth, Deutsche Zeitschr. f. Chirurgie. 26. 1887.
7) Basevi, Jahrb. f. Kinderheilk. Neue Folge. 12. 3. 1878.
8) Billroth, Chirurgische Klinik. Zürich 1860—1867. Berlin 1869. S. 294.
9) Blanc, Contribution à la pathologie du diverticule de Meckel. Thèse de Paris. 1899.
10) Blin, Comptes rendus de la soc. de biol. Referat in Canstatts Jahresbericht. 1853. 4. Bd. S. 9.
11) Brindeau, Soc. obstét. et gyn. de Paris. 1894.
12) Derselbe, Soc. anatom. de Paris. 1895.
13) Broadbent, Medical Times and Gazette. 1866. II. 45.
14) Broca, Diverticule de Meckel. Gaz. méd. de Paris. 1894. Nr. 42.
15) Derselbe, Revue d'orthopédie. 1895.
16) Brun, Sur une espèce de tumeur fistuleuse stercorale de l'ombilic. Thèse de Paris. 1834.
17) Bureau, Prolapsus ombilical du diverticule de Meckel. Thèse de Paris. 1898.
18) Cazin, Étude anat. et pathol. sur les diverticules de l'intestin. Thèse de Paris. 1862.
19)*Chandelux, Observation pour servir à l'histoire de l'exomphale. Archiv de physiol. norm. et pathol. II série. VIII. 1881. Virchow-Hirsch' Jahresbericht. 1881. 1. S. 279.
20) Debout, Bull. de thérapie. 1861. 61. Bd. p. 391, 451, 538.
21) Dittrich, Prager Zeitschr. f. Heilkunde. 1885. S. 277.
22) Dufour, Bull. de la soc. anat. 1852. 27. Bd. p. 252.
Dupuytren v. bei Brun (16)!
23) Eschricht, Müllers Archiv f. Anat., Physiol. u. wissenschaftl. Med. Berlin 1834. Zitiert bei Hilgenreiner in Beiträge z. klin. Chirurgie. 33.
24) Forster, Journal f. Kinderkrankheiten. 2 (nach Rosenblum. 73).
25) Gambert, Archives de tocologie Déc. 1893.
26)*v. Gernet, Ein Enteroteratom. Deutsche Zeitschr. f. Chirurgie. 39. 1894.
27) Gesenius, Journal f. Kinderheilkunde. 30. 1858.
28) Gevaert, Ann. de méd. et de chir. 4. 1892. Ref. Zentralbl. f. Chirurgie. 1894.
29) Hansen, Nur der Name des Autors genannt bei Blanc. (9.) S. 39.
30) Helweg, Hospitals Tidende. 1884. p. 705.
31)*Henke, Deutsche Zeitschr. f. prakt. Med. 1877. Ref. Virchow-Hirsch' Jahresbericht. 1877. 2. S. 403.
32) Hennig in Gerhardt, Handbuch der Kinderkrankheiten. 1 u. 2. S. 92.
33) Herbing, Zentralbl. f. Chirurgie. 1901. S. 1193.
34)*Hickmann, Transactions of the pathol. soc. 20. p. 418.
35) Hubbard-Boston, Annals of surgery. 1902. Ref. Zentralbl. f. Chirurgie. 1902.
36) v. Hüttenbrenner, Allgem. Wiener med. Zeitung. 1878.
37) Jacobi, Berliner klin. Wochenschr. 1877.
38) Jobert, Bull. de la soc. anat. de Paris. 27. p. 253.
39) v. Karajan, Wiener klin. Wochenschr. 1901.
40) Karewski, Zentralbl. f. Chirurgie. 1898. S. 281.
41)*Kehr, Deutsche med. Wochenschr. 1892. S. 1166.
42) Kern, (Bruns') Beiträge z. klin. Chirurgie. 19. 2.
43) King, Guys Hospital Rep. Oct. 1843.

44) Derselbe, Arch. générals de médecine. 4. série. 4. p. 225.
45) Kirmisson, Revue d'orthopédie. 1901. Ref. Centralbl. f. Chirurgie. 1902.
[Klusemann, Preuss. Ver.-Zeitung. N. F. 1862. Schmidts Jahrbuch. 118. Kotfistel bei brandigem Nabelschnurbruch.]
46)*Kolaczek, Archiv f. klin. Chirurgie. 18.
47)*Derselbe, Virchows Archiv. 69.
48) Kölbing, Busch' Neue Zeitschrift. 14. 3. 1842. Schmidts Jahrbuch. 5. Supplementband.
49) Körte, Zentralbl. f. Chirurgie. 1898. p. 281.
50)*Küstner, Archiv f. Gynäkologie. 9. 1877.
51)*Derselbe, Virchows Archiv. 69.
[Ledderhose, Deutsche Chirurgie. 45b. 1890. Zusammenfassendes. Leisrink vgl. bei Alsberg (2)!]
52) Lexer, Zentralbl. f. Chirurgie. 1899. Beilage zu Nr. 27. S. 94.
53)*Lindner, Zentralbl. f. Chirurgie. 1898. S. 281.
54) Löwenstein, Archiv f. klin. Chirurgie. 49. 1895.
55) Marchand, Berliner klin. Wochenschr. 1890.
[Marjolin v. bei Nicolas (62), Observ. 12!]
56) Marshall, Medical Times and Gazette. 1868. p. 640.
57) Meckel, Handbuch d. pathol. Anatomie. I. 1812. S. 553, 578.
58) Derselbe, (Reils) Archiv f. d. Physiologie. 9. 1809. S. 421.
59) Mendl, Prager med. Wochenschr. 1882.
60) Morian, Archiv f. klin. Chirurgie. 58. 1899.
61) Neurath, Wiener klin. Wochenschr. 1896. 49.
62) Nicolas, Sur deux variétés de fistules ombilicales. Thèse de Paris. 1893.
63) Parson u. Gunthrope, Journal f. Kinderkrankh. 2. Nach Rosenblum. (73.)
64) Patry, Soc. de chirurgie (de Paris) Déc. 1867.
65) Derselbe, Bull. de la soc. de Paris. Sér. 2. VIII. 1868.
66)*Pernice, Die Nabelgeschwülste. 1892. Nach Morian. (60.)
[Plappart, Jahrbuch f. Kinderheilkunde. Alte Folge. 6. S. 171. 1863. Fistel und Darmprolaps bei Nabelgangrän.
Pollak, Jahrbuch f. Kinderheilkunde. Neue Folge. 3. 1870. Fistel nach Gangrän.]
67) Porak, Nur der Name des Autors genannt bei Blanc. (9.) S. 41.
68) Poussin, Journal de médec., chirurg., pharm. 40. 1817.]
69) (Wyatt) Pratt, Lancet. 1884. II. 1142.
70) Prestat, Bull. de la soc. anat. Paris 1839. 14.
71) Railton, Brit. med. Journal. 1893. p. 795.
72) Roger de Jouinville, Bull. acad. méd. 1855. p. 20.
73) Rosenblum, Über einen Fall von Radicaloperation eines persistierenden Ductus omphalo-meseraicus. Inaug.-Diss. Erlangen 1891.
74)*Roser, Zentralbl. f. Chirurgie. 1887.
75)*v. Rosthorn, Wiener klin. Wochenschr. 1889.
76) Roth, Virchows Archiv. 86. 1881.
77)*Sadler, Mitteil. aus d. Archiv d. Gesellsch. korrespond. Ärzte z. Petersburg. Ref. Schmidts Jahrbuch. 27. 1840.
78) Schneider, v. Siebolds Journal. 13. 1834. Ref. Schmidts Jahrbuch. 4. S. 59.
79) Schröder, Über Divertikelbildungen im Darmkanal. Inaug.-Diss. Augsburg(?) 1854.
80)*Sheen, Bristol. med. chir. Journal. Dec. 1901.

81) Shepherd, Archiv of Pediatrics. Jan. 1892. Ref. Centralbl. f. Chirurgie. 1892
82) v. Siebold, v. Siebolds Journal. 9. 1830. Angeführt bei Thudichum (l. c.) und Schröder. (79.)
83)*Siegenbeek van Heukelom, Virchows Archiv. 111. 1888.
84) Stadfeldt, Gynäkol. og. obstetr. Meddelelser. 3. 1881. Ref. Schmidts Jahrb. 189. 1881.
85) Stierlin, Deutsche med. Wochenschr. 1897.
86) Subbotić, Srpski arhiv za celokupno lekarstvo. 1899. 12. Ref. Zentralblatt f. Chirurgie. 1900. S. 225.
87) MacSwiney, The Doublin-Journal of medic. science. 43. 1875.
88) Sydney (Jones), Medical Times and Gazette. 1882. Nach Hilgenreiner (l. c.).
89) Thérémin, Revue des mal. de l'enfant. 1885.
90)*Tillmanns, Deutsche Zeitschr. f. Chirurgie. 18. 1883.
91) Verneuil, Bull. soc. anat. 26. p. 368. (Nach Bureau. 17.)
92) Violbing, Schmidts Jahrbuch. 5. Supplem. p. 18.
93)*Weber, (Bruns') Beiträge z. klin. Chirurgie. 22. 2.
94) Webner, De fistula stercorea congenita. Inaug.-Diss. Halle 1854.
95) Weinlechner, Jahrbuch f. Kinderheilkunde. Neue Folge. 8. 1875.
96) Weiß, Über diverticuläre Nabelhernien und die aus ihnen hervorgehenden Nabelfisteln. Inaug.-Diss. Gießen 1868.
[Wernher vgl. bei Weiß (96)!
Widerhofer, Jahrb. f. Kinderheilkunde. 5. 1862. Fistel bei Nabelgangrän.]
97) Wrany, Jahrb. f. Physiol. u. Pathol. des ersten Kindesalters. 1. 1868. S. 152.

Zum Schluß ist es mir eine angenehme Pflicht, Herrn Prof. Jordan für die Überweisung der vorliegenden Arbeit und für die freundliche Unterstützung während derselben meinen aufrichtigsten Dank zu sagen.

Auch Herrn cand. med. Kreß möchte ich für die wohlgelungene Zeichnung der Figuren 1 und 2 meinen besten Dank an dieser Stelle aussprechen.

Erklärung der Abbildungen.

Fig. 1. Das durch die Operation gewonnene Präparat in Seitenansicht. Wenig vergrössert.

Fig. 2. Dasselbe von vorne.

Fig. 3. Dasselbe in Längsschnitt, schematisch.

Fig. 4. Querschnitt durch den Wurmfortsatz, ungefähr bei *c* in Fig. 3. Mikrotomschnitt von 25 μ Dicke. Färbung mit Hämatoxylin-Eosin. Vergrößerung 18. Etwas schematisiert.

Fig. 5. Querschnitt ungefähr durch die Mitte des normalen Wurmfortsatzes von einem 2 Wochen alten Säugling. Mikrotomschnitt von 20 μ Dicke. Färbung mit Hämatoxylin-Eosin. Vergrößerung 15. Etwas schematisiert. (Die innersten Teile der Schleimhaut sind zum großen Teil verloren gegangen.)

a = Äußere Mündung des Fistelkanals. *b* = Bauchhaut um den Nabelring. *c* = Vgl. bei Fig. 4 oben! *e* = Evertierter Teil der Wurmfortsatz-Schleimhaut. *w* = In der Bauchhöhle befindlicher Teil des Wurmfortsatzes mit seinem Mesenteriolum. *n* = Äußerer Nabelring; Stelle des Übergangs der Wurmfortsatz-Schleimhaut in die äußere Haut. *p* = Peritoneum. *l* = Lumen des Wurmfortsatzes. *s* = Serosa, Epithel und Bindegewebe. *t. p.* = Tunica propria mucosae mit den Drüsenschläuchen. *m. m.* = Muscularis mucosae. *f.* = Follikelähnliche Rundzellenherde. *sm.* = Submucosa. *qm.* = Quermuskelschicht. *lm.* = Längsmuskelschicht. *mes.* = Mesenteriolum.

VI.

Ein Fall von spontan vereitertem Echinokokkus der Oberschenkelmuskulatur. Eine färberische Eigenschaft der Echinokokkusmembran.

Von

Dr. **Ernst Delbanco** in Hamburg.

(Mit Tafel III.)

Über den eigenartigen Fall berichtete ich bereits in der Sitzung der biologischen Sektion des Ärztlichen Vereines zu Hamburg vom 17. April 1900. In dem offiziellen Protokoll (vgl. Münch. med. Woch. No. 27. 1900) heißt es:

„Herr Delbanco berichtet über einen Echinokokkus der Oberschenkelmuskulatur eines 12jährigen, im übrigen völlig gesunden Mädchens. Der sehr empfindliche, fluktuierende, von Fieberbewegungen der Patientin begleitete Tumor wurde inzidiert. Dünnflüssiger Eiter wurde entleert. Es blieb ein Fistelgang, aus dem am Ende der zweiten Woche nach der Inzision ein apfelgroßer Sack herausgestoßen wurde. In dem gelblich breiigen Inhalt wies Delbanco Eiterzellen und Streptokokken nach. Haken fanden sich in den frischen Präparaten nicht, solche waren ganz vereinzelt nur in Schnitten durch die Membran zu entdecken. Die Wunde heilte glatt zu, und das Kind ist zur Zeit ohne alle Krankheitssymptome. Die immerhin seltene Lokalisation und die spontane Vereiterung des Echinokokkus, welche zu seiner Ausstoßung und zur völligen Heilung des Falles geführt hat, interessieren an dem Kinde, welches vorgestellt wird. Trauma und eitrige Prozesse an der äußeren Haut kommen für die Vereiterung nicht in Betracht. An den mikroskopischen Präparaten wird demonstriert, wie Streptokokken und Eiterzellen sich den Weg zwischen die einzelnen Lamellen der Membran bahnen, aus welchen Bestandteilen der breiige Inhalt des Sackes besteht, und welchen weiteren Veränderungen die Membran unterlegen ist. Bislang kennen wir kein chemisches Mittel, welches Chitin zur Auflösung bringt. Hier scheint solches dem Eiter bezw. den Streptokokken gelungen zu sein, weil die Haken fast ganz geschwunden sind."

Mit der ausführlicheren Mitteilung des Falles habe ich gewartet. Eine längere (3jährige) Beobachtung des Kindes sollte uns vorher lehren,

daß keinerlei Krankheitssymptome, vor allem keine auf eine Echinokokkenkrankheit anderer Organe zu beziehende Veränderungen zu konstatieren sind. Herr Kollege D. Nemann, welchem ich die Untersuchung des Falles verdanke, war so freundlich, mir unter dem 17. Mai d. J. zu melden, daß die Patientin völlig gesund geblieben ist.

Die Anamnese des Falles lautet nach den Aufzeichnungen meines Kollegen D. Nemann:

„Sophie Dieckmann, 12 Jahre, kräftiges, gesundes Mädchen, bemerkte am Anfang des Jahres 1900 am linken Oberschenkel einen Knoten, welcher ihr nur beim Sitzen Schmerzen verursachte.

Anfang Februar sah ich die kleine Patientin zum ersten Male und konstatierte bei ihr einen kleinapfelgroßen Tumor von derber Konsistenz in der hinteren Muskulatur des linken Oberschenkels. Der Tumor war leicht verschiebbar und konnte vom Knochen und auch von der Haut völlig abgegrenzt werden. Allgemeinbefinden war gut, Schmerzen sehr gering; die Patientin konnte das Bein nach allen Richtungen gut bewegen. — Ich nahm an, daß eine syphilitische Geschwulst vorliegen könnte und gab Jodkalium — ohne Erfolg. Ende Februar wurde die Geschwulst plötzlich bedeutend größer, sehr empfindlich, und es trat Fieber, Appetitlosigkeit usw. ein.

Der Oberschenkel war beträchtlich geschwollen, an der hinteren Fläche stark gerötet und sehr empfindlich, und über der Geschwulst war jetzt deutliche Fluktuation zu fühlen. Am 2. März wurde eine Inzision gemacht, bei der sich eine beträchtliche Menge dünnflüssigen Eiters entleerte. Die Wunde wurde tamponiert und jeden zweiten Tag frisch verbunden, wobei mir auffiel, daß ein ziemlich tiefer Fistelgang blieb, welcher keine Neigung zum Heilen zeigte. Nach etwa 1½ Wochen war eines Tages durch Verschieben des Verbandes der Tampon herausgerutscht, die Wunde oberflächlich verklebt und durch Eiterstauung wieder größere Schmerzhaftigkeit verursacht. Die Wunde wurde daher wieder etwas dilatiert, der Fistelgang ein wenig ausgekratzt und frisch tamponiert. Beim nächsten Verbandwechsel fand sich dann die Cyste auf dem Tampon. Darnach heilte die Wunde glatt und rasch zu."

Das aus dem Fistelgang herausgestoßene zystische Gebilde wurde mir sofort zugesandt. Die Diagnose eines Echinokokkus war ohne weiteres gegeben. An einer Stelle war der Sack eröffnet, aus der Öffnung sickerte eine trübe, gelblichweiße, von feinsten Bröckeln untermischte Flüssigkeit. Die Membran war an ihrer Außenseite glatt, feucht und glänzend. Der Sack war von „Kleinapfelgröße". Nach dem Aufschneiden rollte die Membran in der charakteristischen Weise sich ein.

Die Innenseite der Membran war mit der leicht abzuschabenden, oben erwähnten trüben flüssigen Masse belegt. Die mikroskopische Untersuchung ergab polynukleäre Leukozyten (Eiterzellen) in mehr oder minder vorgeschrittener regressiver Metamorphose, freie Kerne und Kernstücke, rote Blutzellen, Schatten, stark lichtbrechende, grünlich glänzende Kügelchen (Fett?), einen amorphen Detritus und Streptokokken. Die letzteren zeigten sich in schönen, geschwungenen Ketten. Haken fanden sich nicht. Die gefärbten Ausstrichpräparate brachten keine neuen Einzelheiten.

Die kleinen Verhältnisse meines Laboratoriums erlaubten mir keine Tierversuche, welche den Virulenzgrad der Streptokokken erwiesen hätten.

Teile der Membran mitsamt dem Belag wurden sofort vorsichtig in eine 10 proz. Formalinlösung gebracht, hier fixiert, in Alkohol gehärtet und nachher in Celloidin gebettet. Die beigefügte Tafel veranschaulicht die fesselnden mikroskopischen Schnittergebnisse.

Es soll vorangestellt werden, daß nur nach eifrigem Suchen in jedem zwölften Schnitt etwa ein ganz vereinzelter Hakenkranz gefunden wurde. Um eine sterile Blase handelte es sich also nicht. Als das wertvollste Resultat dünkt uns der Nachweis der Streptokokken, welche umgeben von Eiterzellen innerhalb der Membran zwischen den einzelnen Lamellen ihren Weg sich bahnen und die Membran zur Auflösung bringen. In dem Präparate, welches Fig. 2 wiedergibt, sind Streptokokken an der gezeichneten Stelle nicht gesehen worden. Fig. 1 charakterisiert den Zerfall der Membran. Fig. 3 gibt auch noch feinere Einzelheiten des anhaftenden Belages. Auf diese komme ich gleich zurück.

Mit Karbolfuchsin tingierte Schnitte zeigen sehr deutlich die einzelnen Lamellen in hellerem Rosa, gegenüber einer feinen, körnigen und rotgefärbten, die einzelnen Lamellen trennenden Zwischenschicht. Da die Membran von innen nach außen wächst, so sind dicht an der Parenchymschicht die Lamellen weniger breit. Durchschnittlich messen in meinen Alkohol-Formalpräparaten die Lamellen in der Breite 7 μ = 0,007 mm die Zwischensubstanzschichten 1 μ = 0,001 mm. Sollte ich in der (Fig. 3) die Membran nach innen — im Bilde nach unten — abschließenden körnigen, stark rotgefärbten Schicht den Rest der Parenchymschicht vor mir haben, so beträgt deren Breite 27 μ = 0,027 mm. — Ich darf hier daran erinnern, daß der charakteristisch geschichteten, aus einer chitinartigen, zell- und faserlosen Substanz bestehenden Cuticula nach der Innenfläche eine zarte, zweischichtige Keim- oder Parenchymschicht folgt, deren innerer Zellschicht eigentümliche tropfenartige Bläschen aufliegen und kleine, lebhaft schwingende Wimpern anhaften; sie trägt in sich Muskelfasern, gefäßähnliche Bildungen, linsenförmige Kalkkörperchen von verschiedener Größe und ist als Mutterboden für die Entwicklung und Ernährung der Bandwurmköpfchen oder Scolices von größter Bedeutung.

Die letzteren Sätze entnehme ich Langenbuchs Bearbeitung der Echinokokkenkrankheit in der Deutschen Chirurgie. Der Autor hat sich eng, wie er selbst angibt, an die Darstellung von Leuckart angelehnt.

In Leuckarts Parasitenwerk (1863) heißt es:

„Die Parenchymschicht, die sich unter der Cuticula hinzieht, ist trotz ihrer Bedeutung für das Gesamtleben des Wurmes nur von geringer Stärke. Sie mißt kaum mehr als 0,12 mm, und zeigt bei frischen Exemplaren in der Profilansicht eine deutliche Zusammensetzung aus zwei Lagen, einer äußeren und einer inneren, von denen wir die erstere fortan als Zellenschicht im engern Sinne, die andere dagegen als Bläschenschicht bezeichnen wollen. Es sind dieselben zwei Lagen, deren schon bei den größeren Echinokokken des zweiten Versuchstieres Erwähnung geschah, die sich aber jetzt ungleich leichter als früher unterscheiden lassen. Übrigens besteht die äußere dieser Schichten nicht ausschließlich

aus Zellen. Sie enthält daneben noch zahlreiche, teilweise selbst wiederum in Bläschen eingeschlossene Körnchen mit starkem Lichtbrechungsvermögen, wie wir sie schon früher vorgefunden haben, enthält außerdem auch Kalkkörperchen (?) und ein eigentümliches System von ramifizierten Strängen, über deren Bedeutung ich freilich nichts Bestimmtes anzugeben weiß."

Über die zu der Parenchymschicht gehörenden Zellen habe ich keine ganz klare Anschauung gewonnen. — Leuckart fand bei seinen Fütterungsversuchen, welche ihn die Entwicklung des Echinokokkus feststellen ließen, an den jungen Bläschen folgendes:

„Die körnige Exsudatschicht, die den jungen Echinokokkus in seinem Balge umgibt, löst sich bei näherer Untersuchung in eine Zellenlage auf, deren einzelne Elemente freilich so wenig scharf begrenzt sind, daß man auf den ersten Blick eine zusammenhängende Masse vor sich zu haben glaubt. Eine jede derselben enthält einen bläschenartigen hellen Kern von 0,007—0,012 mm, in dem meist 2—3 scharf konturierte Kernkörperchen eingelagert sind. Mitunter trifft man Zellen mit ovalem oder semmelbrotförmigem Kern, selbst Zellen mit zwei Kernen, die mehr oder minder weit voneinander abstehen. Im letzten Falle ist die Zellenmasse zwischen den Kernen gewöhnlich ringförmig eingeschnürt. Unter solchen Umständen besteht kein Zweifel, daß die Zellen dieser Umhüllungsschicht, wie ich das ganz in derselben Weise auch bei anderen Blasenwürmern, besonders dem Cyst. cellulosae der Leber, gesehen habe, einem ziemlich energischen Teilungsprozeß unterliegen. Selbst ganze Zellengruppen scheinen auf diese Weise aus einer ursprünglich einfachen Zelle hervorzugehen, wenn man aus den nicht eben seltenen Zellenaggregaten von traubenförmiger Gestalt einen Schluß ziehen darf.

Die Blase läßt beim Wachsen an der Zona eine zweite innere Haut unterscheiden, welche deren Innenfläche anliegt und als membranartige Ausbreitung des eigentlichen Körperparenchyms betrachtet werden muß. Die Zona selbst erscheint als Cuticula, welche schon die lamellöse Schichtung aufweist. „Die der Cuticula dicht anliegende innere Haut läßt außer den schon früher vorhandenen Körnern jetzt auch zellige Gebilde erkennen, die an Größe (bis zu 0,028 mm) und Aussehen freilich mancherlei Verschiedenheiten darbieten. Die meisten derselben sind blaß und zart konturiert, zum Teil selbst tropfenartig, doch gibt es auch andere, die durch die körnige Beschaffenheit ihres Inhaltes auffallen, die den sog. Entzündungskugeln nicht unähnlich sind. In den größeren Echinokokken zeigten die letzteren mitunter sternartige Verästelungen und einen hellen Kern, der durch die Körnchenmasse durchschimmerte. Bei solchen größeren Echinokokken — ich sah einzelne Exemplare von 2—2,5 mm — konnte man sich auch überzeugen, daß die verschiedenen Zellenarten eine ganz bestimmte Gruppierung einhielten. Zu äußerst lagen die kleinen Zellen, nach innen dagegen die großen tropfenartigen Bläschen, während die Körnchenzellen in unregelmäßigen Zwischenräumen über die Oberfläche verteilt waren".

Dann noch ein letztes Zitat an dieser Stelle. Leuckart verfolgte die Anlage neuer Brutkapseln bei dem neugebildeten Echinokokkus. „An einzelnen Stellen bemerkt man kleine und warzenförmige Auswüchse der Parenchymschicht. Es sind Wucherungen der Zellenlage, die sich un-

gefähr bis zur doppelten Dicke der Parenchymschicht erheben und dann eine kleine sphäroidale Höhle im Innern entwickeln, die sehr bald eine zarte Cuticularauskleidung erkennen läßt. Zäpfchen und Höhle wachsen vielleicht um das 3- bis 4fache ihrer ursprünglichen Durchmesser. Die Zellenlage, die anfangs eine beträchtliche Dicke hatte, verdünnt sich und bildet darauf an irgendeiner Stelle, meist dem Insertionspunkt gegenüber, die erste Knospe, die, wie oben geschildert, in einen Kopf auswächst, sich in das Innere zurückzieht und dem neuen Nachwuchse damit Platz macht".

Das Studium einer ganzen Reihe von Autoren, welche entweder zusammenfassend oder in kasuistischen Beiträgen die Echinokokkusliteratur bereichert haben, hat mir feinere Details der Parenchymschicht welche nicht schon in dem grundlegenden Leuckartschen Werk enthalten sind, auch nicht enthüllt. Die genauen Zitate habe ich gebracht, um die Schwierigkeiten zu erweisen, welche — ohne positives Ergebnis — ein Unterbringen des in Fig. 3 abgebildeten Konglomerates von Zylinderzellen mir bereitet hat. In der Nähe dieses Gebildes, welches in zahlreichen Schnitten mir begegnet ist, liegen — sie sind nicht gezeichnet — noch zahlreiche vereinzelte Zylinderzellen.

Die einzelnen Zylinderzellen messen im Längsdurchmesser durchschnittlich 0,018 mm, der Kern ist bläschenförmig, liegt basal, färbt sich mit Karbolfuchsin und Hämatein stark und gleichmäßig, die Konturen des Protoplasma sind ziemlich scharf und planparallel, das Protoplasma ist weich und ohne besondere Einlagerungen, auch ohne Vacuolenbildungen. Die Zellen liegen mitten unter roten Blutkörperchen, welche selbst in allen Stadien der Hämoglobinentweichung bis zur völligen Schattenbildung anzutreffen sind. Neben den roten Blutzellen sind Eiterzellen, die freien Kerne der Eiter- bezw. polynukleären Zellen und jene stark tingierten tropfenartigen Körperchen vorhanden, deren starke Lichtbrechung in den frischen Präparaten die Frage nach Fettkügelchen nahelegte; sie sind vielleicht identisch mit den tropfenartigen Bläschen, welche der Parenchymschicht aufliegend beschrieben worden, wenn anders sie nicht Kernfragmente oder Protoplasmareste untergegangener Zellen angesichts der Vereiterung des Echinokokkus bedeuten.

Das in der Fig. 3 zur Abbildung gelangte, aus Zylinderzellen zusammengesetzte Gebilde mißt im Längsdurchmesser 0,18 mm, die in der Mitte gelegene Partie stellt Querschnitte der Zylinderzellen dar, an den Enden scheint eine Art Lumen von den Zellen begrenzt zu werden.

Gehören die Zellen zu der untergehenden Parenchymschicht? Hat die Anlage der Brutkapseln irgend eine Beziehung zu ihnen? Besteht irgendeine Verbindung mit den Skolexköpfen? Oder entstammen sie dem Gewebe, in welchem der Echinokokkus zur Entwicklung gelangt ist, und sind sie mit dem Eiter in das Innere des Sackes gelangt? Es müßte sich dann schon um drüsige Organe der Nachbarschaft handeln.

Eine Entscheidung vermag ich nicht zu treffen. Vielleicht handelt es sich um Dinge, welche dem erfahreneren Untersucher längst bekannt sind.

Indem noch einmal auf die Fig. 1 und 2 die Aufmerksamkeit gelenkt wird, welche leicht verständlich sind, mag daran erinnert werden, daß der Nachweis von Streptokokken in spontan vereiterten Echinokokken in

der Literatur kaum erwähnt wird, wiewohl es sich um eine keineswegs seltene Erscheinung handeln dürfte. Im Langenbuch[1]) steht nur die lakonische Angabe: „Riedel fand in einem vereiterten Echinokokkus Streptokokken.“ Wie aus untenstehender Anmerkung ersichtlich ist, liegt hier eine ungenaue Angabe vor, so daß es nicht ausgeschlossen ist, daß die vorliegende Mitteilung unseres Falles zum ersten Male in der Literatur über das Vorkommen von Streptokokken in spontan vereiterten Echinokokkussäcken berichtet.

Die Echinokokkusmembran besteht in ihrem Hauptanteil aus Chitin, und aus Chitin bestehen auch die Hakenkränze. Von großem Interesse ist — worauf ich in meiner der biologischen Sektion des Hamburger ärztlichen Vereins vorgelegten Mitteilung bereits hingewiesen habe — die Tatsache, auf welche mich Herr Dr. C. Plaut aufmerksam gemacht hat, daß hier den Streptokokken etwas gelungen zu sein scheint, was die moderne Chemie unseres Wissens noch nicht erreicht hat: das Chitin zur Auflösung zu bringen. Fig. 1 und 2 veranschaulichen, wie die Membran in ihre einzelnen Schichten nicht nur aufgefasert wird, wie sie vielmehr zugleich in eine körnige Masse aufgelöst wird. Das Fehlen der Hakenkränze oder vielmehr ihre Vernichtung bis auf ganz wenige, welche nur nach mühevollem Suchen in jedem 12. Schnitte etwa zu entdecken waren. Welcher Art die Streptokokkenwirkung hier war, ist vor der Hand nicht zu eruieren. Ob ein direktes Stoffwechselprodukt, ob eine Art Fermentwirkung, ob eine Verbindung von Eiterzellen mit Streptokokkenleitern das wirksame ist, muß weitere Untersuchung lehren. Ich unterlasse es, hier dem augenblicklichen Forschungsstand sich leicht anschmiegende Hypothesen zu äußern. Bemerken möchte ich nur, daß ich die Schwierigkeit, Chitin zur Auflösung zu bringen, selbst erfahren habe bei Versuchen, welche bezweckten, Nissen von Kopf- und Filzläusen auf chemischem Wege von den abgeschnittenen Haaren zu trennen. Bekanntlich muß die Beseitigung auf rein mechanischem Wege erfolgen. Gerade die äußerst schwierige Zerstörbarkeit des Chitins bedingt, daß in abgestorbenen Echinokokken, deren Blaseninhalt in eine trübe, schmierige Masse verwandelt ist, die Hakenkränze der Skolices als Wahrzeichen der früheren Verhältnisse lange und unverändert erhalten bleiben. Um so auffälliger und interessanter ist die Vernichtung der Hakenkränze in unserem Falle von echter Streptokokkenvereiterung.

Weitere Fragen knüpfen sich für unseren Fall an das Vorkommen des unilokulären Echinokokkus in der Muskulatur der Extremitäten bezw. des Rumpfes und an die Herkunft der Streptokokken. Für die erstere Tatsache kommen einige Statistiken in Betracht, aus welchen hervorgeht,

---

1) In dem Langenbuchschen Literaturverzeichnis konnte für diese Angabe nur in Betracht kommen die Dissertation von Nitzenadel, Über die Schwierigkeit der Leberechinokokkusdiagnose u. a. Jena 1889. Da diese unter Riedels Leitung angefertigte Arbeit nichts von einem Streptokokkenbefund Riedels in Echinokokkensäcken enthält und weitere Angaben in der Literatur mir nicht aufstießen, wandte ich mich in der Annahme einer irrtümlichen Notiz seitens Langenbuch an Herrn Hofrath Riedel, welcher mir freundlichst bestätigte, daß ein Irrtum Langenbuchs vorliegt, da er selbst einen solchen Befund nicht veröffentlicht habe.

daß das Vorkommen des unilokulären Muskelechinokokkus ein immerhin seltenes Ereignis ist. In Neißers Arbeit über die Echinokokkenkrankheit aus dem Jahre 1877 findet sich eine Davainesche Zusammenstellung von 376 Fällen, von welchen nur 20 Rumpf und Extremitäten betrafen, eine Böckersche Zusammenstellung von 40 Fällen, bei welchen Rumpf und Extremitäten gar nicht verzeichnet sind, und eine dritte Zusammenstellung von 900 Fällen schließlich mit dem gleichen negativen Ergebnis für die hier interessierenden Teile. Tawel schließt sich in seiner Dissertation über den Muskelechinokokkus (1880) den Neißerschen Zahlen von 4—6 Proz. an.

Der Weg, auf welchem die sechshakigen Embryonen in die Muskeln gelangen, muß noch als ein offenes Problem bezeichnet werden, so lange als der Weg von den Lymphbahnen des Darmtraktus über den Ductus thoracicus, das rechte Herz und die Lungen in das große Arteriensystem über den einen Punkt nicht hinaus ist, daß die Lungenkapillaren viel zu eng sind um die Hakenkränze nicht festzuhalten und ihre Weiterbeförderung zu hemmen. Der aus diesem Grunde herangezogene andere Weg läßt die Embryonen die Darmwand direkt durchbohren. Die Entwicklung des Echinokokkus geht dann je nach dem Sitz der Perforationsstelle intra- oder extraperitoneal vor sich oder die Embryonen folgen den perivaskulären Lymphbahnen, mittelst welcher sie in die peripheren Bezirke gelangen, es sei denn, daß die Embryonen, woran aber viel mit Recht gezweifelt wird, imstande sind, die Arterienwände zu durchdringen, um so auf schnellstem Wege mit dem Blutstrom befördert zu werden. Aber auch diese Hypothese erklärt nicht, wie mit Recht immer wieder hervorgehoben wird, alle Lokalisationen des Echinokokkus.

Ein oft betontes eigenartiges Zusammentreffen ist die Entwicklung des Muskelechinokokkus mit voraufgegangenen Traumen.

Langenbuch und andere Autoren bringen eine Zusammenstellung der diesbezüglichen Literatur. Auf ihre Wiederholung sei hier verzichtet. Die einzige Erklärung dieses Zusammentreffens kann nur auf die Stelle der Verwundung als den Locus minoris resistentiae zurückgreifen, an welchem die sonst dem Untergang verfallenen, im Zirkulationsapparat kreisenden Embryonen die günstigen Bedingungen für eine Ansiedlung finden, oder aber — und eine solche Annahme ist jeglicher Unklarheit entkleidet — das Trauma bringt das Wachstum der an Ort und Stelle bereits liegenden Blase in ein schnelleres und ihre Erkennung erleichterndes Tempo.

In unserem Falle bringt die Krankengeschichte nichts von einem Trauma, und ebensowenig ist uns bekannt geworden, daß an der äußeren Haut des Kindes irgendwelche eitrige Prozesse bestanden haben, welche das Eindringen der Streptokokken von außen her erklären könnten.

Aus dem Innern des Körpers auf dem Blutwege müssen die Streptokokken in die Echinokokkushülle und in das Innere des Sackes geschwemmt sein. Mit dieser nicht gut zu umgehenden Annahme treten wir an die fesselnde Tatsache der spontanen Vereiterung des Echinokokkus in unserem Falle heran. Ins Blut eingeführte und ohne die Gegenwart eines Locus minoris resistentiae der bakteriziden Kraft des Blutes erliegende Streptokokken haben in dem Echinokokkussack den Stützpunkt für ihre Tätigkeit gefunden. Analogieen bietet uns die Klinik

in größerer Zahl. Ohne auf die Einzelheiten der hier in Frage kommenden mächtig anschwellenden Literatur zurückzugreifen, mag nur daran erinnert werden, daß Vereiterungen von Knochenbruchenden bei unverletzter äußerer Haut nichts Seltenes sind, daß Vereiterungen im Anschluß an Erschütterungen, Quetschungen, Zertrümmerungen tiefer liegender Teile bei unversehrter äußerer Decke dem Kliniker geläufig sind. In einer nun schon etwas zurückliegenden Arbeit von Buschke aus der Helferichschen Klinik werden für schwere Komplikationen, welche nach anfänglich glatter Heilung Wunden betrafen, intermediär erschienene Anginen verantwortlich gemacht. In einer Arbeit über die Osteomyelitis acuta infectiosa nannte Jordan als Eintrittspforten für die pyogene Infektion äußere Wunden, den Darmkanal, die Lungen, endlich die unversehrte Haut und die Schleimhaut, Küster schuldigte als Eintrittspforte den Mittelweg zwischen äußerer Wunde und unverletzter Haut an, als welchen er juckende Hautkrankheiten, nässende Ekzeme, Kratzwunden bezeichnete. Auf den von Klinikern oft betonten Zusammenhang von Anginen und akutem Gelenkrheumatismus und auf die ätiologische Rolle, welche bei letzterem Kettenkokken spielen sollen, sei hier nur hingewiesen, ebenso auf die Verbindungen, welche zwischen Anginen, Tonsillaraffektionen u. a. und Endokarditiden geflochten werden, die Betrachtung gelenkt. In einer Arbeit über die Gefahren kariöser Zähne habe ich selbst hingewiesen auf diese häufigste Quelle für Bakterienüberschwemmungen des Blutes, deren Bedingung vielleicht nicht einmal immer eine akute Pulpitis zu sein braucht. Die aufgezählten Beispiele mögen genügen, um zu sagen, wie oft leicht übersehbare Eintrittspforten für Bakterien und darum auch für den Streptokokkus in die Blutbahn gegeben sind. In dem Aufgeführten liegt aber — mag manche Beobachtung auch noch so sehr der Stütze bedürfen — zugleich der beste Beweis, wie sehr das Blut mit eingeschwemmten Bakterien fertig wird. Es bedarf schon einer ganzen Verkettung besonderer Momente, um durch das Blut verschleppte Bakterien an irgendeiner Stelle zu neuem Leben zu verhelfen. Von einem Kreisen bezw. einer Vermehrung der Bakterien im Blut kann in solchen Fällen selbstverständlich nicht die Rede sein.

Es erübrigt, noch einmal zu betonen, daß im vorstehenden nur von einer spontanen Vereiterung des Echinokokkus die Rede war. Vereiterungen infolge der Probepunktion, im Anschluß an Verletzungen bei Operationen oder andere von außen her wirkende Gewalten sind natürlich als keine seltenen Geschehnisse in größerer Zahl in der Literatur fixirt.

Die spontane Vereiterung in unserem Fall führte zur radikalen Heilung des Muskelechinokokkus, indem mit dem Eiter die Membran herausbefördert wurde. Auch wäre es ohne die Inzision höchstwahrscheinlich zu einer spontanen Radikalentleerung mit Ausstoßung der toten Membran gekommen. Die spontane Vereiterung des Echinokokkus ist für die Patientin nach der Seite der Diagnose und der Therapie ein überaus günstiges Ereignis geworden, welches sie auf das sichertse geheilt hat.

Eine letzte Bemerkung soll sich an eine färberische Eigenschaft der mikroskopischen Präparate anschließen. Die Echinokokkusmembran ist säurefest; sie hält das Karbolfuchsin gegenüber Säure + Alkohol fest. Die in Alkohol fixierte Membran wird vermöge ihres Chitingehaltes starr

und fest, in Celloidineinbettung ist sie trotzdem sehr gut schneidbar. Die Säurefestigkeit der Membran überrascht nicht. Abel hatte bereits in der Sitzung der biologischen Sektion des Hamburger ärztlichen Vereines vom 27. Oktober 1896 (Münch. med. Wochenschr.) gelegentlich der Demonstration von Sporozoen und Coccidien darauf hingewiesen, daß die Hakenkränze und die einzelnen Haken des Echinokokkus nach Art des Tuberkelbazillus sich darstellen lassen. Abel knüpfte daran die Empfehlung, diese Färbung zur Sicherung der Diagnose anzuwenden, um die Haken im Sputum beim Lungenechinokokkus und bei dem in die Lungen perforierten Echinokokkus nachzuweisen. In der Sitzung vom 10. November desselben Jahres sprach Abel dann über den Fettgehalt von Skolices und Coccidien. Unna hatte in der Sitzung vom 26. Oktober seinen Vortrag über den Fettgehalt der Tuberkel- und Leprabazillen gehalten. Unna hatte von dem Fettgehalt die spezifische Färbbarkeit abhängig gemacht. Das hatte Abel veranlaßt, Skolices und Coccidien, von welch' letzteren das Coccidium oviforme in seinen encystierten Formen Tuberkelbazillenfärbung zeigt, auf Osmiumreaktion zu prüfen, — mit positivem Erfolg. Doch nicht allein vom Fettgehalt wollte Abel die spezifische Färbbarkeit abhängig gemacht wissen. Bei den Coccidien komme die feste Hülle wieder in Betracht, welche die Farbstoffe schwer passieren lasse, um so fester aber zurückhalte. Bei den Hakenkränzen sei es die Chitinsubstanz, welche schwer, aber um so widerstandsfähiger gegen Säure- und Alkoholeinwirkung sich färben lasse.

Die letztere Bemerkung von Abel läßt an dieser Stelle des Helbingschen Vortrages in der Sitzung des Vereines für innere Medizin in Berlin vom 21. Mai 1900 Erwähnung tun. Gelegentlich der Untersuchung eines Stückchen Netzes, welches James Israel bei einer Perityphilitisoperation mit fortgenommen hatte, fand Helbing ein histologisch als Tuberkulose sich darstellendes Granulationsgewebe, in welchem jedoch der Nachweis von Tuberkelbazillen nicht gelang. Dagegen offenbarte die Tuberkelbazillenfärbung Schalen von Tänieneiern und deren Zerfallsprodukte. Helbing kommt zu der Überlegung, daß der Fettgehalt allein es nicht sein kann, welcher den Tuberkelbazillen ihre charakteristische Sonderstellung verleiht. Die Fragestellung lautete für ihn: „Gibt es vielleicht einen chemischen Körper, welcher sich zu gleicher Zeit an der Zusammensetzung der Tänieneierschalen einerseits, andererseits an dem Aufbau der Tuberkelbazillenleiber beteiligt, oder handelte es sich vielleicht doch nur um ein rein zufälliges Zusammentreffen zweier ganz differenter chemischer Körper, welche die gleiche Reaktion geben? Helbing glaubt eine solche in Tänieneiern und in Tuberkelbazillen vorkommende Substanz in dem Chitin gefunden zu haben. Bezüglich der Tuberkelbazillen beruft Helbing sich auf Ruppel, welcher in seiner Abhandlung: Zur Chemie der Tuberkelbazillen zu dem Schluß gekommen sei, „daß in den Tuberkelbazillenleibern ein großer Teil der Eiweißkörper aus Substanzen besteht, welche den Chitinkörpern nahestehen.“ Helbing fährt fort: Er (Ruppel) drückt sich sehr vorsichtig aus, und zwar mit Recht, weil eben der Begriff des Chitins kein vollkommen chemisch definierter ist. Helbing hat die chitinhaltigen Krustazeen, wie die Daphnia pulex, auf Säurefestigkeit mit positivem Erfolg geprüft. Über Infusorien hatte er

nicht verfügt. Nach Helbing spricht gegen die Annahme, daß der Fettgehalt der Tuberkelbazillen die Säurefestigkeit verleiht, erstens, daß auch die vollkommen entfetteten Tuberkelbazillen die Reaktion geben, zweitens, daß fetthaltige andere Bakterien absolut nicht dieselbe Reaktion geben.

Auf der anderen Seite spricht für die Vermutung, daß die Tuberkelbazillen ihrem Chitingehalt gerade diese spezifische Farbreaktion verdanken: erstens, daß das Chitin tatsächlich die Reaktion gibt, und zweitens, daß ein sehr großer Teil der Tuberkelbazillenleiber aus Chitin besteht.

So anspruchslos die Helbingsche Mitteilung auch gekleidet ist, unwidersprochen darf sie nicht bleiben. Ob und wie weit von anderer Seite ein Widerspruch erfolgt ist, ist mir nicht bekannt geworden.[1])

Die von Helbing angezogene Ruppelsche Untersuchung besagt nur, daß dem Autor der einwandfreie Nachweis von Chitin in der Leibessubstanz der Tuberkelbazillen nicht gelungen war, da er bislang bei der Spaltung der letzten unlöslichen Rückstände der Bazillen noch kein Glykosamin oder ein ähnliches stickstoffhaltiges Kohlehydrat-Derivat erhalten konnte. Seine Vermutung, daß es sich in diesen Rückständen um Chitin oder um keratinähnliche Substanzen handle, stützte sich auf die große Widerstandsfähigkeit dieser Restsubstanzen gegenüber allen chemischen Eingriffen, während sie sich durch ihren Stickstoffgehalt, sowie durch den positiven Ausfall der Miltonschen Reaktion als proteinähnliche Substanzen dokumentieren. — Der positive Hinweis Helbings auf das Chitin der Tuberkelbazillen fällt demnach fort. Im Gegensatz zu Helbing möchte ich von dem Chitin allein die Säurefestigkeit der Tänieneier u. a. nicht abhängig gemacht wissen. Das säurefeste Prinzip scheint mir vielmehr in einer Verbindung fester Fette mit dem Chitin zu liegen. An Stelle des Chitins können andere Substanzen treten. Die von mir mitgeteilte Säurefestigkeit der Lykopodiumsporen beruht auf der Verbindung von Fetten mit dem Pollenin oder Lykopodin, der Zellwandsubstanz, die von mir gleichzeitig beobachtete Säurefestigkeit der Korkzelle, beruht auf einer Verbindung des Suberin, eines talgartigen Fettes, mit der Korkzellwandung. Die für unsere Zwecke höchst fesselnden, in der botanischen Literatur niedergelegten Untersuchungen über die feinere Struktur und die chemischen Eigenschaften der Korkzelle und der Lykopodiumspore will ich in einer besonderen Arbeit zusammenstellen[2]).

Von Merck (Darmstadt) bezogenes, von Krebsen gewonnenes reines Chitin hat sich mir nicht als säurefest im Sinne des Tuberkelbazillus erwiesen. In Osmiumsäure gelegt zeigt es keine Schwärzung. Diese Tatsachen sind von besonderem Interesse mit Rücksicht auf Abels Befund des Fettgehaltes der Skolices und Helbings Angabe, daß die Krustazeenschalen säurefest sich erwiesen haben. Den Fettgehalt letzterer hätte Helbing ausschließen müssen. Zur Reindarstellung des Merckschen Chitins sind daher meines Erachtens Entfettungsprozeduren nötig gewesen.

---

1) Am 2. Juni 1902 hatte, wie ich während der Drucklegung vorliegender Mitteilung erfahre, Aronson im Berliner Verein für innere Medizin gegen Helbing Stellung genommen. Doch ist Aronsons Vortrag noch nicht erschienen. Der wesentliche Inhalt findet sich referiert in meiner unter 2) angeführten Arbeit.

2) Über die Ursachen der Säurefestigkeit des Tuberkelbazillus u. a. Monatsh. f. prakt. Dermat. 15. Sept. 1903.

Von der Firma E. Merck (Darmstadt) habe ich unter dem 13. Juni d. J. freundlichst bestätigt erhalten, daß „bei Darstellung des Chitins dieses auch mit Natronlauge digeriert wird, wobei wohl die Fette verseift werden."

Daß der Fettgehalt der Tuberkelbazillen für die Erklärung ihrer spezifischen Färbbarkeit nicht zu entbehren ist, schien mir allerdings durch die Arbeiten von Koch, Klebs, Unna, Aronson erwiesen zu sein. Bei Versuchen, den Tuberkelbazillus durch Mineralsäuren und starke Alkalien in einen gelösten Zustand überzuführen, hatte Koch gefunden, daß die Tuberkelbazillen zwei eigentümliche, chemische Körper enthalten, welche beide zu den ungesättigten Fettsäuren gehören. Die eine Fettsäure ist in verdünntem Alkohol löslich und wird durch kalte Natronlauge leicht verseift, die andere löst sich in siedendem absoluten Alkohol und Äther und ist schwer verseitbar. Letztere fixiert durch Koch den Farbstoff und ist somit der Träger der eigentlichen Tuberkelbazillenfärbung.

Durch heiße Natronlauge kann man nach Koch die Fettsäure langsam aus den Tuberkelbazillen austreiben, und mit Hilfe des Mikroskopes vermochte Koch den Vorgang der Abscheidung zu verfolgen, wie die Fettsäure langsam aus den Tuberkelbazillen in Form von färbbaren Tröpfchen austrat. Die Fettsäuren bilden eine zusammenhängende Schicht im Körper des Bazillus, sie schützen ihn und bedingen, daß er so schwer resorbierbar ist. Koch suchte so von neuem die alte Hüllentheorie zu stützen.

In seinen Untersuchungen über den Fettgehalt der Lepra- und Tuberkelbazillen, dessen Nachweis mikrochemische Reaktionen führten, ist Unna eindringlich der Hüllentheorie entgegengetreten. Unna nimmt eine direkte Verbindung der Fette mit den Eiweißstoffen des Bazillus an. Bestärkt wurde Unna in dieser Annahme dadurch, daß es ihm nicht gelingen wollte, durch heißen Alkohol-Äther dem ausgestrichenen Tuberkelbazillus die Säurefestigkeit zu nehmen. In eindringlicher Sprache weist Unna nach, wie ohne die Annahme einer Hülle die Gegenwart der einen hohen Schmelzpunkt besitzenden Fette in dem Tuberkelbazillus alles erklärt, was über die Färbbarkeit des Bazillus empirisch ergründet ist.

Dr. Schweinitz und Marion Dorset fanden in den Tuberkelbazillen einen Fettgehalt von 37 Prozent des Trockengewichtes. Ihre qualitativ-quantitative Analyse bezieht sich auf einen Fettextrakt von 3,5 g. In diesem bestand nur der 70. Teil aus flüchtigen Fettsäuren, die Hauptmasse der nicht flüchtigen Fettsäuren bestand aus Palmitinsäure, der Rest erwies sich zu einem sehr kleinen Teil als Laurinsäure und zu einem größeren als eine ungewöhnlich hoch schmelzende Fettsäure, in welcher die Autoren Arachinsäure vermuten. Hammerschlag fand in den Tuberkelbazillen vorwiegend Tripalmitrin und Tristearin, wenig oder gar kein Triolein. Klebs fand ein festes Fett, welches bei 42° Grad schmelzend, 20,5 Prozent der Gesamtmasse der Tuberkelbazillen betrug. Außerdem aber enthalten die Tuberkelbazillen ein weißes festes Fett, welches in Äther unlöslich ist, dagegen durch Benzol extrahiert werden kann. Sein Schmelzpunkt dürfte nach vorläufiger Untersuchung über 50° C. liegen. Die Menge dieses Benzolfettes betrug 1,14 Prozent. Aronson teilte mit, daß nach seinen Untersuchungen in den Tuberkelbazillen ein echtes Wachs enthalten ist.

Wenn auch die Schmelzpunktbestimmungen der Autoren bei den von

1.

2.



3.

Delbanco

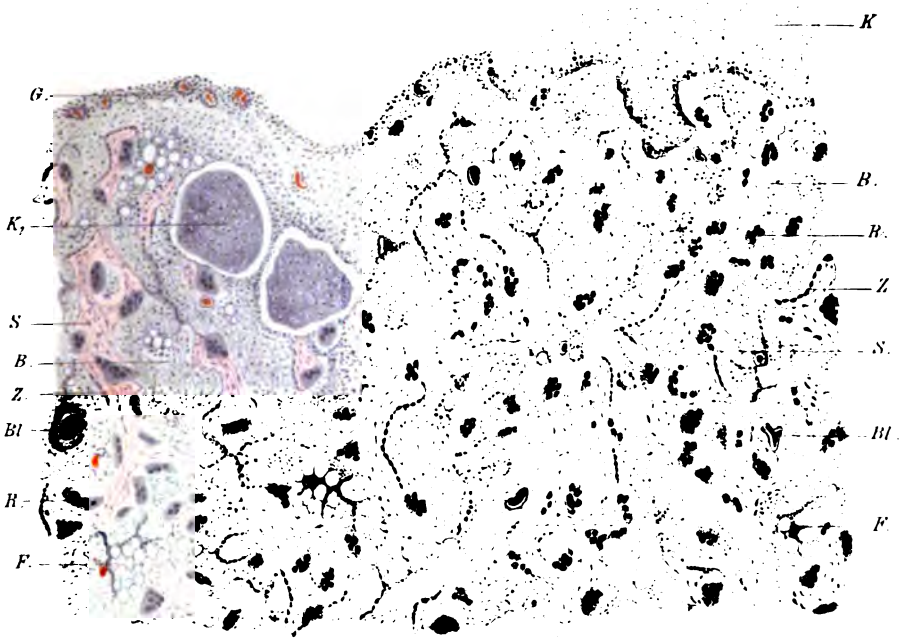

Schmieden.

F. C. W. Vogel

ihnen gefundenen festen Fetten auseinanderliegen, so ist doch — abgesehen von ihren weiteren Annahmen — die Gegenwart der festen Fette in den Leibern der Tuberkelbazillen als etwas prinzipiell Wichtiges festzuhalten. Das muß Helbing gegenüber wieder betont werden. Helbing weist darauf hin, daß in einer ganzen Reihe anderer Bazillen ein Fettgehalt von derselben „Intensität" wie beim Tuberkelbazillus nachgewiesen worden ist, ohne daß diese Bazillen säurefest seien. — Nicht auf den Gehalt an Fetten überhaupt, sondern auf den Gehalt an festen, einen hohen Schmelzpunkt besitzenden Fetten kommt es an. Zu diesem Ende sind die analytischen Ergebnisse der verschiedenen Forscher berührt worden. Die festen Fette als solche aber müssen in besonderer und noch zu ermierender Weise mit den übrigen Leibesteilen der säurefesten Gebilde verbunden bezw. vermischt sein. Ob es sich um rein mechanische oder um komplizierte chemische Verbindungen handelt, bleibt weiterer Untersuchung vorbehalten. Die erwähnten festen Fette in inniger Verbindung mit der Leibessubstanz des Bazillus bedingen den säurefesten Tuberkelbazillus, das Suberin im Verein mit der Korkzellwandung bedingt die säurefeste Korkzelle, Fette (über welche die Untersuchungen noch nicht abgeschlossen sind) im Verein mit der Zellwandsubstanz bedingen die säurefeste Lykopodiumspore. An eine mechanische Verbindung dachte Unna. Agarstäbchen mit und ohne Zusatz von Fett ließ er sich eine Nacht lang mit Karbolfuchsin färben. Die fetthaltigen Stäbchen blieben säurefest. Daß die festen Fette als solche allein die Säurefestigkeit nicht bedingen, lehrt ein einfacher Versuch. In einer nun schon etwas zurückliegenden Arbeit über eine neue fetthaltige Strahlenpilzart berichtete ich, daß chemisch reines von Grübler in Leipzig bezogenes Palmitin und Stearin — Fette, welche mit Rücksicht auf die makrochemischen Befunde von Dr. Schweinitz und Marion Dorset, Hammerschlag gewählt waren — nicht säurefest sind. Der naheliegende Versuch, mit diesen Fetten gemischtes Eiweiß in gleicher Weise zu prüfen, ist nicht ohne weiteres möglich, weil bei dem Schmelzpunkt der Fette das Eiweiß koaguliert. Die geschmolzenen Fette brachte ich dann mit heißem Wasser und Gummi in eine Emulsion; mit dieser ließ sich das flüssige Eiweiß leicht mischen. Säurefest ist eine solche Mischung aber auch nicht. Wenn solch' ein roher Versuch überhaupt zu verwerten ist, so spricht er höchstens dafür, daß in dem säurefesten Tuberkelbazillus die Fette mit der übrigen Leibessubstanz in besonderer Weise verknüpft sind.

Die drei Abbildungen erklären sich aus dem Text. (Fig. 1 u. 2. In Auflösung begriffene Echinokokkusmembran., zwischen deren Schichten Eiterzellen und Streptokokken eindringen. Figg. 1 u. 2 liegen mit Karbolfuchsin gefärbte Präparate, Fig. 3 ein mit Hämatoxylin — van Gieson — gefärbtes Präparat zugrunde. Der Wiedergabe halber ist der Farbenton möglichst einheitlich gewählt worden.

VII.

Aus dem kaiserlich-ottomanischen Hospital Gülhané.

Ein Fall von ischämischer Rückenmarksaffektion bei tuberkulöser Spondylitis.

Von

Dr. J. Wieting,
chirurg Oberarzt.

(Mit 1 Abbildung.)

So wohldurchforscht auch im allgemeinen das Gebiet der tuberkulösen Spondylitis mit ihren Komplikationen ist, wird doch der Wechsel in den anatomischen Beziehungen zu den Nachbarorganen immer noch einzelne Besonderheiten auftreten lassen, welche nicht zum gewöhnlichen Bilde gehören und in ihrer Erscheinung nicht ganz einfach sind. Der folgende Fall gehört zu diesen Besonderheiten:

Der 11jährige Knabe gibt an, vor etwa 2 Jahren aus einer Höhe von 2 m auf den Rücken gefallen zu sein; er verspürte danach lebhafte Schmerzen, konnte aber noch nach Hause gehen, die Hände auf die Knieen gestützt. In der Zwischenzeit, nachdem er sich wieder erholt hat, vermochte er wieder aufrecht zu gehen, immer mit Schmerzen und daher Beschwerden. Vor einem Jahre begann die Ausbildung eines Gibbus an der schmerzhaften Stelle, sie nahm stetig zu und zeigte vor 7 Monaten einen Abszeß rechts neben den Dornfortsätzen. Ein Arzt machte einen Einschnitt und entleerte viel Eiter, dennoch konnte der Knabe immer noch an Stöcken gehen oder mit auf die Kniee gestützten Händen. Erst vor einem Monat sei, innerhalb weniger Tage ihm das Gehen unmöglich, die Beine seien lahm geworden und geschwollen, seitdem habe er das Bett gehütet. Bei seiner Aufnahme am 14. November zeigte der etwas gealtert aussehende Knabe eine hochgradige Verkrümmung, d. h. rechtwinklige Abknickung der Wirbelsäule. Der Scheitelpunkt wird gebildet vom Dornfortsatze des 10. Brustwirbels. Rechts neben demselben findet sich eine handtellergroße geschwürig granulierende Stelle, an der die Haut fehlt, die Ränder sind weithin unterminiert und es tritt reichlicher Eiter von den Seiten heraus.

Die Wirbelsäule ist an der Abknickungsstelle nur mäßig druckempfindlich, doch ist es dem kleinen Patienten unmöglich sich nieder-

zulegen, da dann die Schmerzen erheblich zunehmen. Der Leib ist geschwollen, zu beiden Seiten und nach dem kleinen Becken zu läßt sich Flüssigkeitsansammlung nachweisen. Die Därme nehmen den oberen und mittleren Teil der Bauchhöhle ein. Die Geschlechtsteile sind mäßig stark ödematös, ebenso beide Füße und Unterschenkel bis zu den Knieen. Die Oberschenkel sind bis auf einige weiche Risse an der Innenseite fast frei von Ödem, doch sind die kleineren Hautvenen stellenweise mäßig stark erweitert. Die Beine sind in allen Teilen, in der Hüfte, Knie und Fuß stark paretisch. Es gelingt dem Knaben nur mit großer Mühe, die Kniee ein wenig zu beugen und die Zehen zu bewegen. Die Sensibilität ist kaum beeinträchtigt, vielleicht ein wenig herabgesetzt. Es ist kein Fußklonus, und die Kniereflexe sind schwach auszulösen. Blasen und Mastdarmstörungen bestehen nicht.

Um der Eiterung ein wenig Einhalt zu tun, wird in der Wunde links die 6. Rippe in ihrem hinteren Viertel reseziert und im Kostovertikalgelenke herausgedreht. Der Eiter dringt aus einer Fistelöffnung aus größerer Tiefe. Von einem weiteren Eingriffe wird wegen des augenblicklich fötiden Geruches des Eiters abgesehen, die Wunde breit antiseptisch tamponiert

Die Lungen geben rechts hohen sonoren Schall, links ist vom dritten Dornfortsatze an eine schräg nach außen unten verlaufende Dämpfung nachweisbar. Im Urin kein Eiweiß, die Mengen normal, die Herztätigkeit etwas beschleunigt. Es besteht ein hohes intermittierendes Fieber.

Auf Grund des Befundes, daß die Beine ziemlich rasch paretisch geworden sind, daß diese Parese nicht mit einer Alteration der Sehnenreflexe verbunden ist, daß keine Blasen- und Mastdarmstörungen bestehen und daß die Sensibilität fast intakt ist, kam ich zu dem Schlusse, daß es sich nicht um eine „Kompressionsmyelitis“ mit Reizerscheinungen handelt, sondern, daß die Erscheinungen ebenso wie das Ödem des unteren Körperabschnittes bedingt sind durch eine direkte Kompression oder teilweise Absperrung der großen zu- und abführenden Gefäße: der Aorta, der Vena cava, und vielleicht des Ductus thoracicus. Es soll daher versucht werden, das Hindernis, das vielleicht in einem großen prävertebralen Abszeß besteht, vielleicht auch durch die Knochenknickung selbst bedingt ist, zu beseitigen.

Am 24. November, als die Operation begonnen werden soll, ist die rechte hintere Thoraxseite und Lumbalgegend diffus geschwollen und bietet an einer Stelle deutliche Fluktuation. Hier wird zunächst eingeschnitten und aus der Nierengegend etwa 1 Liter mäßig dünnflüssigen, hellschwefelgelben Eiters entleert. Bei der Austastung der Abszeßwandung zeigt sich dieser nach oben begrenzt durch eine schräge Muskelmasse, die anscheinend dem Zwerchfell angehört. Nach dem kleinen Becken zu findet der Finger kein Ende und die Sonde dringt tief in das kleine Becken nach dem Anus zu. In der äußeren Wand findet sich eine kariöse (9.) Rippe, die durch einen neuen Einschnitt reseziert wird. Dann wird die linke Seite genau inspiziert und die Fistel verfolgt. Diese führt in die Tiefe. Nach Ablösung der langen Muskeln und Ränder und Resektion einer weiteren der (7.) wird eine weitere

große Abszeßhöhle geöffnet, aus der wiederum etwa 1 Liter Eiter quillt. Der Finger gelangt nun auf die Vorderfläche der Wirbel, deren Körper in großer Ausdehnung rauh und kariös zu tasten sind. Es gelingt so etwa 6 Wirbel abzutasten. Die Abszeßhöhle geht weit nach oben, nach dem Halse zu und weit nach unten bis in die Nierengegend. Hier wird abermals ein Einschnitt gemacht und ein dritter großer, zwar mit dem zweiten kommunizierender Abszeß geöffnet, der ebenfalls weit in das kleine Becken führt und über ½ Liter Eiter enthält: Tamponade der Wunden, Anlegung einiger Situationsnähte. Die Blutung war gering. Das Kind erwacht rasch aus der nur mit 6 ccm Chloroform unterhaltenen Narkose. Indessen tritt eine Stunde nach der Operation plötzlich der Tod ein unter Depressionserscheinungen.

Die Sektion ergab folgendes:

Die Höhle des „Senkungsabszesses" reichte nach oben bis zum zweiten Brustwirbel, die sämtlichen Brustwirbelkörper sind in der ganzen freien Peripherie von den Weichteilen entblößt und von den Eitermassen angefressen, wobei die Zwischenwirbelscheiben eine größere Resistenz zeigen. Die Eiterung tritt dann hinter dem Zwerchfell durch, entlang der knöchernen Wirbelsäule, also hinter den Zwerchfellschenkeln, bis zum zweiten Lendenwirbel, auch hier noch die ganze vordere Peripherie der Wirbelkörper umspülend und senkt sich dann rechts abzweigend dem Psoas entlang in das Becken. Ein zweiter fingerdicker Fistelgang geht am Zwerchfell ab nach links und senkt sich zwischen den Schenkeln des Zwechfells in das Becken bis in die Höhe des Promontoriums.

Somit sind die normalerweise der Wirbelsäule aufliegenden Organteile nach vorn abgehoben. Die Aorta hat sich an der Knickungsstelle etwa 2 cm von der Wirbelsäule entfernt. Der Ösophagus ist nach vorn und links hinübergeschoben, er ist vorne erheblich weiter von der Aorta abgezerrt als normal, indem das Gewebe zwischen beiden ausgezogen erscheint. Die Vena cava liegt ebenfalls weiter vorn und zeigt nur einen leicht bogenförmigen Verlauf zur Leber.

Die in nebenstehender Figur wiedergegebene Knickungstelle der Aorta sitzt 4 cm oberhalb des hinteren Zwerchfellansatzes. Die Knickung ist jetzt (nach Ablassen des Eiters) fast rechtwinklig. Das Lumen ist ganz erheblich verengert, indem eine Falte von rechts oben nach links unten weit vorspringt und nur eine bleistiftgroße Passage freiläßt. Das Gewebe, das außen die Wandungen der Falte bedeckt und aneinander heftet, ist Bindegewebe mit Fetteinlagerung, es läßt sich die Falte nicht durch einfachen Zug ausgleichen, sie ist also schon älteren Befundes. Das Lumen der beiden 10. Interkostalarterien ist stark beengt, das der rechten liegt direkt hinter und unter der Falte und aus ihm ragt fixiert ein kleinfingergliedgroßer, noch deutlich geriefter Thrombus, der noch mehr das Lumen verengt, indem er sich von unten und hinten her in die Passage hineinlegt. Wie hochgradig die Lumenverengung geworden ist, läßt sich an dem aufgeschnittenen Präparat nicht mehr ganz genau feststellen, doch dürfte kaum Federkielstärke überschritten werden. (Leider ist der Thrombus bei der Demonstration von unberufener Hand

abgerissen und abhanden gekommen, sodaß die Photographie ihn nicht zeigt.) Bei der Verfolgung des Lumens der rechten 10. Interkostalarterie, deren thrombotischer Verschluß noch mit einen festen Sonde durchstoßen werden kann, gelangt man in die Vorderwand der Abszeßmembran, wo sie nicht weiter zu verfolgen ist. Die untersten Interkostalarterien rechts verlaufen vorn über dem Abszeß fort in weitem Bogen herum, die oberste

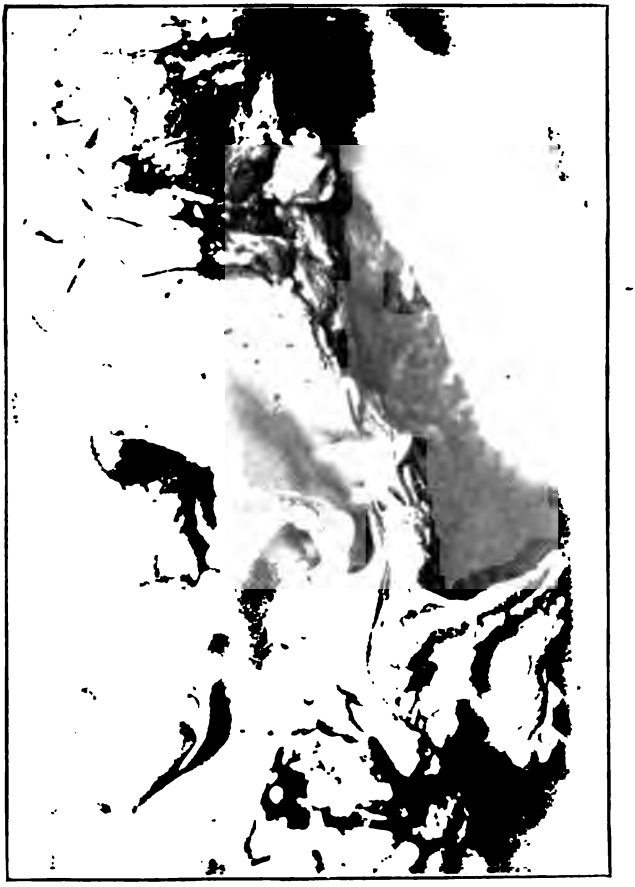

Lumbalarterie rechts verläuft als fast isolierter Strang durch den Abszeß zu ihrem Wirbelloch, sie ist aber noch passierbar. Das Lumen der Aorta ist oberhalb der Knickungsstelle nicht weiter als unterhalb.

In beiden Ven. iliacae sitzen noch Reste frischer Thromben. Die beiden Lungenarterien sind verstopft durch einen großen frischen reitenden Thrombus. Die Wirbelsäule selber wird, nachdem sie in Formol gehärtet ist, in zwei Hälften zerlegt. Ich möchte zu diesem Zwecke (wenn es nicht schon empfohlen ist), ein Vorgehen empfehlen,

das außerordentlich schonend ist, das eine Durchsägung der Wirbelsäule erlaubt ohne das Rückenmark zu schädigen; es ist die Anwendung der Gigli-Härtelschen Drahtsäge. Dieselbe wird zwischen Dura und Knochen eingeschoben, zunächst an der Vorderfläche des Wirbelkanals, und ohne Schwierigkeit gelingt selbst um einen hochgradigen Gibbus herum; nun wird die Wirbelkörperreihe durchsägt. An der Rückseite muß man zweimal die Säge durchleiten, da sonst das Rückenmark durchschnitten würde; man dringt also an der prominentesten Stelle etwas seitlich neben dem betreffenden Dornfortsatz ein und leitet sie an der Hinterfläche des Wirbelkanals zwischen Dura und Knochen durch. Man kann so ganz exakt in der Ebene der Dornfortsätze durchsägen. Dann werden an einer Seite die vorderen und hinteren Wurzeln durchtrennt (natürlich extradural), und das Rückenmark liegt wohlerhalten von der Dura umhüllt, in seiner Halbrinne; die Beziehungen zwischen den einzelnen Teilen sind ausgezeichnet zu übersehen.

An unseren Präparaten nun sind der 9. und 10. Brustwirbel affiziert, doch sind es offenbar abgelaufene Prozesse. Der 11. Wirbelkörper ist nach vorn spitzkeilförmig, der X. nur mäßig stark abgeflacht nach vorne zu, es resultiert eine vollkommen rechtwinklige Knickung. Die beiden Knochenreste sind gegeneinander beweglich, ganz glatt abgeschliffen und mit einer 1 mm dicken fibrösen Bindegewebsschicht bedeckt, ganz nach Art einer Pseudarthrose; die Bewegung läßt sich aber nicht weiter ausführen als bis zum rechten Wirbel, eine Raumbeengung im Wirbelkanal kann nicht dadurch zustande kommen. Vielmehr ist der Raum, der dem Rückenmark gerade an der Knickungsstelle gelassen wird, nicht unerheblich weiter als ober- und unterhalb im normalen. Das Periost und das Lig. longit. post. sind zwar durchbrochen, es besteht eine Pachymeningitis ext., d. h. die Dura ist vorn mit eitriger Granulation bedeckt und die Abszeßhöhle kommuniziert frei mit diesem Bezirk. Diese dünnen Granulationsschichten aber bedecken nur die vorderste Fläche der Dura in kaum 1 cm Duraausdehnung und $1\frac{1}{2}$ cm Ausdehnung nach oben und unten im Wirbelkanal, nach oben zu reicht dann der Prozeß noch um 2 Wirbel weiter zwischen Periost und Knochen in äußerst dünner Granulationsschicht, nur in dem Venenrezessus in der Mitte der Wirbelhöhe jedesmal stärker sich anhäufend. Von einer Kompression kann nicht die Rede sein. Ringsum und oben und unten ist sonst normales Zwischengewebe, bestehend aus fettreichem Bindegewebe. Die Dura, aufgeschnitten, ist vollkommen normal; an keiner Stelle irgendwie verdünnt oder gar durchbrochen. Die Leptomenina und das Rückenmark ist ebenfalls durchaus normal, keine Spur von Gestaltsveränderung, ebenso verhalten sich die Nervenwurzeln. Die Gefäße zeigen nichts Auffallendes.

Es handelt sich also bei dem 11jährigen Knaben um eine Spondylitis tub. dorsalis, die vor 2 Jahren im Anschluß an einen Fall entstanden oder doch durch denselben manifest wurde; nach einem Jahr bildete sich ein Gibbus heraus und bald trat ein Senkungsabszeß zutage, der durch eine Inzision entleert wurde. Trotz steter Zunahme des Gibbus konnte der Knabe noch gehen, wenn auch mit auf-

gestützten Händen. Erst vor einem Monat, als gleichzeitig Ödeme der Beine auftraten, wurden innerhalb weniger Tage die Beine paretisch, so daß der Knabe sich legen mußte. Der Tod erfolgte an einer Embolie beider Lungenarterien.

Die Sektion ergab nun den interessanten Befund, daß die Aorta fast rechtwinklig abgeknickt war und daß unterhalb der Knickungsstelle im Anschluß an einen Interkostalarterienverschluß sich ein wandständiger Thrombus in der Aorta gebildet hatte. Die Bildung desselben läßt sich folgendermaßen erklären: die Knickung der Aorta hatte sicher schon lange Zeit bestanden; es ist dies ja auch zwar nicht eine so seltene Komplikation der Spondylitis, denn die Aorta ist durch die nach hinten austretenden Interkostal- und Intervèrtebralarterien ziemlich fest an die Wirbelsäule angeheftet und muß deren Formveränderungen mitmachen. Die Abknickungsstelle lag etwa 8 cm oberhalb des hinteren Zwerchfellansatzes; zunächst war die Passage noch leidlich offen, die Wandung glatt und zur Bildung eines Thrombus kein Ansatzpunkt gegeben. Nun nahm der Senkungsabszeß mehr und mehr zu und es traten solcher Art Druckwirkungen ein, daß eine (die 10. rechte) Interkostalarterie komprimiert wurde. Hier bildete sich nun ein Thrombus und als er das Lumen der Aorta erreicht hatte, wuchs er rasch weiter in das Lumen vor, zumal auch die Strömungsverhältnisse in dem toten Winkel unter dem Sporn die denkbar günstigsten für seine Entstehung waren. Durch den wachsenden Thrombus wurde in kurzer Zeit der arterielle Blutzufluß in die unteren Körperregionen sehr beschränkt, während die enge Passage vorher mit ihrer glatten Wandung offenbar noch genügend Blut hatte durchströmen lassen. Um dies erklärlich zu finden, bedenke man, wie oft bei ganz normaler Aortenstenose (an den Klappen) noch hinreichend für den ganzen Körper die Zirkulation aufrecht erhalten bleibt.

Die Vena cava inf. hatte nicht in gleicher Weise die Knickung mitgemacht, ihre anatomischen Beziehungen zur Wirbelsäule sind ja auch andere als die der Aorta. Denn im Brustteil bis zum 12. Brustwirbel sammeln sich die Venen der Wirbelsäulen- und Rippengegend in die Vena azygos resp. hemiazygos; sie treten also nicht in die Vena cava inf. ein, die dann auch weiter entfernt von der Wirbelsäule verläuft und auch lokal vor der Aorta das Zwerchfell passiert. Erst die Lumbalvenen treten durch mäßig starke Bogen direkt mit der Vena cava in Verbindung, während zugleich der größte Teil ihres Inhalts in den beiden Venae lumb. ascend. sich sammelt und zu den Ven. argyos resp. hemiargyos zieht. Im Lendenteil also erst ist die Vena fester um die Wirbelsäule fixiert. Die Senkungsabszesse waren

zu beiden Seiten der Wirbelsäule in das Becken eingetreten und vielleicht infolge der Kompression durch dieselben hatten sich in beiden Ven. iliace lange Thromben gebildet. Wesentlich begünstigend wird dabei die mangelhafte arterielle Blutzufuhr und die durch sie bedingte Verlangsamung des Blutstroms mitgewirkt haben, denn die Venenthromben waren sichtlich frischen, d. h. jüngeren Datums als der Thrombus in der Aorta. Durch die Operation wurde der Eiter entleert, die Vene entlastet und der frische Thrombus, losgerissen, in die Lumbalarterie geschleudert.

Diese Störungen in den zu- und abführenden Blutmengen sind nun nicht nur anatomisch interessant, sondern sie erklären auch eine Reihe von Symptomen.

Das Oedem, welches an Hoden, Penis und beiden Beinen bestand, war erst vor 4 Wochen aufgetreten, es ging etwas zurück bei ruhiger Bettlage. Als Ursache dürfen wohl mangelnde Herztätigkeit und Nephritis ausgeschlossen werden, denn Herz und Nieren zeigten in ihren Funktionen keine Anomalien, und der Sitz des Ödems, auch das Fehlen von Ascites, sprach gegen eine solche Annahme, sprach für eine lokale Ursache und diese ist einmal in der Verlegung des Aortenlumens und zum andern auch in der gehemmten venösen Abfuhr zu suchen. Von diesen beiden Faktoren spielt wohl der erstere, die arterielle Ischaemie, die Hauptrolle, und wir hätten somit nur im wesentlichen ischämisches Ödem. Die Haut war blaß, nicht livide, nicht prall; daß das Ödem bei Bettruhe ein wenig zurückging, erklärt sich leicht aus den dadurch geschaffenen günstigern Zirkulationsbedingungen.

Eine besondere Erklärung scheinen mir die Paresen der Unterextremitäten zu bedürfen: es waren schlaffe Paresen bei Intaktheit der Kniereflexe und Intaktheit von Blasen- und Mastdarmfunktion. Die Rückenmarkserscheinungen bei der Spondylitis sind seit langer Zeit Gegenstand eifriger Untersuchungen gewesen, die namentlich in der Arbeit von Kuhler und Schmaus durch Tierexperimente begründete Erklärungen gefunden haben. Es sind verschiedene Prozesse, die als auf das Rückenmark schädigend einwirkend erkannt wurden. Eine nur geringe Rolle spielt die direkte Raumbeengung durch die Abknickung, eine Verengerung des Knochenkanals; sie ist auch in unserem Falle auszuschließen. „In den meisten Fällen hängt die Affektion zusammen mit einem Vorschreiten der tuberkulösen Erkrankung selbst gegen den Wirbelkanal", wie Hoffa sagt, dessen gründlichen Ausführungen (im Lehrbuch der orthopädischen Chirurgie 1902) wir hier folgen wollen. Nach dem Durchbrechen des

inneren Periosts des Wirbelkanals, der Zerstörung des Lig. longitudinale post., können die tuberkulösen Granulationen sich zwischen Dura und Knochen verbreiten, können sich käsige Massen und Sequester ablagern, und kann andererseits ein Senkungsabszeß seine Druckwirkung ausüben auf das Rückenmark. Es ist nicht in allen Fällen eine direkte mechanische Kompression und Schädigung des Markes, die nur bei sehr heftiger Spannung in die Erscheinung treten könnten, sondern es ist einmal die durch den Druck erzeugte Blutleere des Medullarrohres und zum andern das teils entzündliche, teils sekundäre Ödem, das durch Behinderung des Lymphabflusses geschaffen wird."

In unserem Falle glaube ich indessen, daß weder der Abszeß noch die gebildeten Granulationen für die Paresen verantwortlich gemacht werden können. Zwischen Dura und Knochen hatten sich nur auf kurze Strecken oben und unten weiche Granulationen, eine Peripachymeningitis ext. tuberc. gebildet. Die Seiten und die hintere Peripherie waren vollkommen frei, vollkommen normal in ihren anatomischen Beziehungen. Ebensowenig kann der Abszeß trotz seiner inneren prävertebralen Ausdehnung nach oben und unten einen nennenswerten Druck ausgeübt haben, sonst hätte er sich wohl weiter gewühlt zwischen der Dura und dem Knochen; es stand ihm zur Druckwirkung nur die kurze (s. o.) vordere Fläche der Dura zur Verfügung, hätte er gedrückt, so würde sich doch wohl gerade bei dieser einseitigen Angriffsfläche jene Formveränderung des Rückenmarkes, die Abplattung im dorso-ventralen Durchmesser, gefunden haben. Davon aber war keine Spur vorhanden. Der Rückenmarksquerschnitt zeigt vollkommen normale Konfiguration. Es mag auch erwähnt sein, daß der übermäßige Druck immer durch das Ventil nach außen, die Fistel neben dem Gibbus, in gewissem Sinne paralysiert werden konnte. Zudem hatte der Abszeß offenbar schon sehr lange bestanden, die Knochenenden der Wirbelsäulstümpfe waren glatt und mit einer 1 mm dicken Bindegewebsschicht, von Granulationen bedeckt, überzogen; der Abszeß hätte darum wohl schon früher jene Wirkung ausüben müssen als erst vor 4 Wochen.

Haben wir nun diese mehr grobmechanische Druckwirkung ausgeschaltet, so konnte es sich noch immer um jene im Hochstadium auftretende Behinderung des Lymphabflusses handeln, wie Kuhler und Schmaus sie gefunden haben.

Um dies festzustellen, wurde das Mark einer genauen mikroskopischen Untersuchung unterzogen.

Es wurden Stücke gewählt: aus der Knickungsstelle, 2 und 4 cm oberhalb derselben; aus der größten Lendenanschwellung und aus dem un-

tersten Teil des Konus. Gefärbt wurde nach Weigert-Sul, nach van Gieson, nach Rosin und einfach mit Hämatoxylin. Die Veränderungen waren im allgemeinen wenig erheblich. Zwischen den Schnitten aus der Knickungsstelle und dann unterhalb derselben war keinerlei Unterschied vorhanden, außer daß sich in jenen am vorderen Umfange eine mäßig hochgradige Pachymenigitis tuberculosa ext. mit typischen Tuberkeln und Riesenzellen befand, die auch die ruhenden Schichten der Dura aufgelockert hatte. Durchgehends läßt sich feststellen, daß um die Gefäße die advenditiellen Scheiden oft nicht unerheblich ausgedehnt und angefüllt sind mit körnig geronnenen Massen; keine Leukozytenauswanderungen; namentlich scheinen jene beiden Arterien mit ihren Ästen in diesem Sinne verändert, die zu beiden Seiten des Zentralkanals etwas nach vorn in der grauen Kommissur gelegen sind. An manchen Stellen finden sich auch in der weißen Substanz entlang den Gliasepten, neben, doch auch unabhängig von kleinen Gefäßen, helle, weitmaschige Räume mit oft körnigem Inhalt; und in der Umgebung solcher Septen sind mehr oder weniger ausgesprochen in Degeneration begriffene Nervenfasern zu finden. Die Markscheiden quellen weit auf, an ihre Stelle treten vakuolenartige Räume, die Achsenzylinder quellen ebenfalls oder sie werden an die Wand der gequollenen Faser gedrückt. Hier und da finden sich solche degenerierende Fasern auch einzeln im Markgebiet, doch sind diese Veränderungen nicht sehr auffällig, nur spärlich zu finden. In der grauen Substanz sind die Lymphräume um die Ganglienzellen namentlich der Vorderhörner nicht unerheblich ausgedehnt, die Ganglienzellen selber scheinen überall gut erhalten; auch in der grauen Substanz sind an einzelnen Stellen kleine helle Herde in der Neuroglia zu finden. Die Nervenwurzeln sind normal, die Gefäße häufig stark gefüllt, nicht thrombosiert.

In den über der Knickungsstelle gelegenen Schnitten nahmen diese Veränderungen ab, namentlich ist das Ödem um die Ganglienzellen und die Septen zurückgegangen, während häufig noch verquollene Markscheiden sich finden lassen und zwar verteilt im ganzen Querschnitt. Aus dem obersten Brustmark wurden leider keine Stücke konserviert.

Das, was hier gefunden wurde, läßt sich meiner Ansicht nach am besten folgendermaßen erklären: Es ist doch auffällig, daß das erste Auftreten der Paresen zusammenfiel mit der Ausbildung der Ödeme an den Beinen. Etwa 5 Wochen vor dem Tode entwickelte sich beides und es stand unzweifelhaft in Beziehung zueinander. Die Erscheinungen bestanden, wie schon gesagt, ganz lediglich in einer Parese der ganzen unteren Extremitäten, ohne Reflexerhöhung, ohne Blasen- und Mastdarmsymptome, nur ganz leichte Sensibilitätsstörungen schienen vorhanden. Das stimmt auch nicht ganz zu dem gewöhnlichen Bilde der sogenannten Kompressionsmyelitis, die in den allermeisten Fällen, wenn auch nicht in allen, mit einer leichten Steigerung der Reflexe einsetzt neben Paresen, die des weiteren auch nicht sichtlich durch die Bettruhe beeinflußt wird.

Nun konnte man sagen, die Parese sei rein peripheren Ursprungs, aber bedingt durch das Ödem gewesen, der Muskeln oder der peripheren Nerven. Doch scheint mir auch dies nicht zutreffend, denn das Ödem war nie sehr hochgradig und stand in keinem Verhältnis zu der stark ausgeprägten Parese, die symmetrisch beide Beine bis zum Becken hinauf befallen hat, während das Ödem doch im wesentlichen nur die Unterschenkel einnahm und Partieen an der Innenseite der Oberschenkel.

Nach alledem glaube ich, daß wir es hier wohl mit einer zentralen, im Rückenmark liegenden Störung zu tun haben, daß diese aber nicht auf die sogenannte Kompressionsmyelitis zurückzuführen ist, sondern daß sie ihren Grund hat in einer mangelhaften Blutversorgung des distal an der Knickungsstelle gelegenen Rückenmarkabschnittes, einer Ischaemie, die wiederum ihre Ursache findet in der Knickung und Thrombenbildung in der Aorta. Die venöse Trombose in der V. iliaca kommt hier nicht in Betracht, denn sie liegt peripher am Konus und ist ihrerseits zum Teil abhängig von der arteriellen Zirkulationsstörung. Es erklärt sich nun auch die Koinzidenz der medullären Symptome mit dem Ödem der Beine, beide sind 5 Wochen vor dem Tode ziemlich rasch entstanden, als der Thrombus in der Aorta sich bildete und das Lumen noch mehr einschloß als es die Knickung allein schon zustande gebracht hatte. Wie in den Beinen das ischämische Ödem auftrat, so litten die unteren Rückenmarksabschnitte durch den Mangel an arteriellem Blut, ein ausgesprochenes hochgradiges Ödem braucht hier nicht zustande zu kommen, es genügt schon die mangelhafte Ernährung, die empfindliche Nervensubstanz zu schädigen. Die Funktionsstörungen machen sich zuerst stets geltend in den motorischen Elementen als den empfindlichsten, die ganz leichte Sensibilitätsherabsetzung kann auch eine Folge der peripheren lokalen Hautveränderungen sein, sie kann zwar auch zentral bedingt sein. Die Ischämie erklärt ferner die histologischen Veränderungen besser als die lokale Lymphe iterung, sie erklärt vor allem auch, warum im ganzen peripheren Abschnitte und ein wenig auch im zentralen aufwärts sich die gleichen Veränderungen im Marke finden, wie an der Knickungsstelle, die in keiner Weise, ausgenommen die Peripachymeningitis, stärker affiziert ist, als die periphere Strecke. Um das klar zu überblicken, muß man sich die Zirkulationsverhältnisse im Rückenmark vergegenwärtigen.

Die arterielle Gefäßversorgung geschieht einmal durch

die Art. spinalis anterior und posterior, die aus der Art. vertebralis beiderseits kommen und an der vorderen und hinteren Fläche des Rückenmarks hinabsteigen. Ein zweites Netz wird geschaffen aus den Rami spinales, die aus den Rami post. der Art. intercostalis stammen; je einer beiderseits eintretend mit den Nervenwurzeln durch die Foramina intervertebralis. Jede teilt sich in einen vorderen und einen hinteren Ast, die in der Pia mater mit der Art. spinalis anastomosieren. Aus ihnen stammen die Randgefäße, die Vasa corona., die hauptsächlich die weisse Substanz versorgen, während die Arteriae sulci, aus der Art. spinal. ant. stammend, für die grauen Hörner mit Ausnahme des dorsalen Teiles der Hinterhörner bestimmt sind. Das Grenzgebiet zwischen grauer und weißer Substanz wird von beiden Systemen genährt. Das ist indessen wohl so zu verstehen, daß das System der Art. spin. ant. und post. zum größten Teil, wenigstens im unteren Rückenmark, aus der Art. intercostales resp. der Art. lumbales gespeist wird; denn ihr Kaliber steht in keinem Verhältnis zu ihrer Länge; diese Blutverteilung ist einheitlich im ganzen Rückenmark. Im Marke selber z. B. in den grauen Vorderhörnern verzweigen sich die Arterien so, daß sie vertikale Äste aussenden und somit werden längere vertikale Bezirke von einer Arterie gespeist.

In gewisser Weise ist also unser Fall ein Beleg für die experimentellen Resultate von Ehrlich und Brieger, Spronck u. a., die durch Kompression der Bauchaorta einen Blutmangel im Lendenmark und konsekutive Degenerationsprozesse erzeugten; sie fanden stets die graue Substanz am meisten affiziert. Es ist natürlich, daß auch allein die Knickung der Aorta hinreichen kann, derartige Ischämien hervorzurufen und auch in unserm Falle würde sie, auch wenn ein Thrombus sich nicht gefunden hätte, zur Erklärung des Paraplegien ausgereicht haben, ja es ist sogar nicht ausgeschlossen, daß sie, wenn sie in kurzer Zeit erheblich zunahm, was anamnestisch nicht festzulegen ist, allein es getan hat und daß sich erst später der Thrombus bildete; doch dürfte die obige Annahme, die sekundäre Verengerung und Steigerung der Zirkulationsbehinderung die plausible sein dem ganzen Bilde nach.

In der mir zugängigen Literatur ist dieser Modus der Rückenmarksaffektion bei der Spondylitis nicht weiter erwähnt. Nur bei Hoffa (Lehrbuch der orthopädischen Chirurgie) findet sich ein vielleicht diesbezüglicher Passus: „Lannelongue ist geneigt, auf diese (Verengerung der Aorta) anatomische Unterlage die schwer erklärbaren Erscheinungen plötzlicher und schnell vorübergehender Paralysen zurückzuführen.“

VIII.

Aus dem kaiserlich-ottomanischen Hospital Gülhané.

Zur Tuberkulose der knöchernen Schädeldecke.

Von

Oberarzt Dr. **Wieting** und Assistenzarzt Dr. **Raif Effendi.**

R. v. Volkmann hat das Krankheitsbild der Schädelknochentuberkulose für uns bleibend präzisiert, wenn es auch schon viel früher von Nélaton und dann von Ried beschrieben war. v. Volckmann bezeichnet es als „perforierende Tuberkulose der Knochen des Schädeldaches" schlechthin, indem er eines der wesentlichen Merkmale, die Perforation und die daraus folgenden Komplikationen, als namengebend und von anderen Prozessen unterscheidend der ätiologisch erkannten Affektion beifügte, etwa wie wir mit Ulcus perforans das einfache zur Perforation neigende Magengeschwür bezeichnen. Seither sind eine ganze Anzahl von Arbeiten erschienen, die neues Material lieferten und unsere Kenntnis vervollständigen halfen, immerhin aber darf die Affektion der Schädelkapselknochen nicht als ein allzu häufiges Vorkommen betrachtet werden. Jedenfalls ist es auffallend, daß wir unter dem hiesigen, zwar recht großen Tuberkulosematerial in einem einzigen Jahre 10 Fälle der in Frage stehenden Lokalisation der Tuberkulose beobachten konnten und zwar im Stadium des frühesten Anfanges bis zu den ausgedehntesten Zerstörungen. Es ergaben sich bei der Sichtung des Materials einige Punkte, die nicht ganz mit den herkömmlichen Anschauungen harmonieren. Es ist schwer, einen stichhaltigen Grund aufzufinden, sowohl für die Häufigkeit des Vorkommens wie über die Abweichungen von dem Gewöhnlichen. Schon in einer früheren Arbeit (Über Tuberkulose der Wirbelsäule usw. Langenbecks Archiv) konnten wir von der sonst als Seltenheit angesprochenen Spondylitis post. in demselben einen Jahre 9 Fälle sammeln. Es will mir scheinen, daß gerade das Knochensystem in dem Lande hier eine außerordentlich häufige Lokalisation

bilde, eine viel häufigere, relativ und absolut, als z. B. die Tuberkulose der Lungen und weiter, daß auch die Tuberkulose des Digestionstraktus, beginnend bei der enorm verbreiteten Halslymphknotenaffektion mit der Eintrittspforte an den Gaumen-Rachentonsillen bis zur perirektitischen Affektion, doch ein größeres Kontingent der Tuberkulosekranken stelle als die Infektion auf respiratorischem Wege, wobei wir von der Frage, wie viele dieser Kranken noch sekundär auf dem Lymphwege ihre scheinbar primären Herde in den Lungen acquirieren, ganz absehen wollen. Bei der multiplen Knochentuberkulose waren die bei Autopsien in den Lungen gefundenen Herde fast stets jüngeren Datums, also sekundär auf dem Blutwege entstanden. Ob nun die enorme Häufigkeit der Lokalisation im Knochensystem in einer direkten kausativen Abhängigkeit steht von der Fütterungstuberkulose, d. h. der mit der Nahrungsaufnahme entstandenen Infektion, ist wohl schwer zu erweisen. Ein anderer Gesichtspunkt wäre der, daß vielleicht die Art der Nahrung, die bei dem einen Volke im wesentlichen eine sehr einförmige vegetabilische ist, das Knochensystem für die Aufnahme des Tuberkulosekeimes besonders empfänglich resp. gegen dieselbe besonders wenig resistent mache. Daß das Knochensystem hier häufig nicht ganz dieselben physiologischen Eigenschaften aufzuweisen scheint, wie wir sie bei einem Volke mit vorwiegend gemischter Kost vorauszusetzen berechtigt sind, darauf glauben wir die oft außerordentlich mangelhafte Kallusbildung, z. B. bei Frakturheilungen zurückführen zu dürfen.

Es mögen hier zunächst die Krankenberichte in Kürze folgen:

Fall 1. Das 4 Jahre alte Kind hat nach Angabe der Mutter seit 1 Monat eine langsam zunehmende Schwellung auf dem linken Stirnbein, dicht vor der Haargrenze, nahe der Mittellinie. Die Schwellung ist flach gewölbt, und von etwa 1-Markstückgröße der Basis, die Hautdecke von normaler Farbe. Es läßt sich Fluktuation unter hohem Druck nachweisen, die starke Spannung läßt eine Beeinflussung durch Fingerdruck kaum zustande kommen. Pulsation besteht nicht. An der Basis der Schwellung ist undeutlich ein Wall zu konstatieren, der den subperiostalen Prozeß umgrenzt und einen Knochendefekt vertäuscht.

Das Kind weist außerdem tuberkulöse Geschwüre am linken Unterarm und eine Spina ventosa des 4. Fingers 2. Phalanx auf. Ein Eingriff wird nicht gestattet.

Diagnose: Tuberculosis ossis frontis recens.

Fall 2. Der 24jährige Priester A. K. erklärt, daß die kleine Schwellung, die sich auf seiner linken Stirnhälfte befindet, ganz langsam während 3 Monaten gebildet habe und zwar nach seiner Angabe an einer Stelle, wo er sich 14 Tage vorher leicht gestoßen hatte. Damals

waren aber keinerlei lokale Veränderungen sichtbar gewesen. Beschwerden bestehen z. Z. nicht.

Auf der linken Glabella des sonst gesunden Mannes findet sich eine flachgewölbte, etwa 10-Pfennigstückgroße Schwellung, die weich ist und deutliche Fluktuation gibt. Die Haut darüber ist normal, die Basis sitzt offenbar dem Knochen auf, auch hier haben wir bei der Palpation jenes täuschende Gefühl des defekten Knochens, wie wir es bei subperiostalen Prozessen, z. B. subperiostalen Hämatomen so häufig finden. Eine Operation wird nicht gestattet.

Diagnose: Tub. recens. ossis frontis.

Fall 3. Der etwa 14 Jahre alte, sonst kräftige und gesunde Junge leidet seit 3 Monaten an einer langsam zunehmenden Schwellung in der rechten Schläfengegend; diese füllt die normal dort vorhandene Konkavität nicht nur aus, sondern wölbt sich flachkuppelförmig über die Zirkumferenz der Schädelkapsel hervor. Die Schwellung ist leicht druckempfindlich, prall und vielleicht fluktuierend. Die anatomische Begrenzung wird durch den M. temporalis gegeben, nach oben wie nach den Seiten; gegen das Jochbein zu findet eine leichte begrenzende Absenkung statt. Die umliegenden Knochen sind intakt.

Die Diagnose wird auf eine primäre Tuberkulose der Schläfengegend gestellt, deren Abszeß durch den Musculus und die Fascia temporalis in starker Spannung gehalten wird. Ein Eingriff wird nicht gestattet. Wahrscheinlich war der Prozeß auch hier nicht von der Squama des Os temporale, sondern von einem Punkte des Planuum temp. des Os parietale ausgegangen).

Fall 4. Knabe K. S., 10 Jahre alt, von gesund und kräftig aussehendem Körperbau, mit glatter weicher Haut, leidet seit mehreren Monaten an Schwellungen auf dem l. Stirnbein, der Thoraxwand und der Wange. Die Schwellung begann mit leichter Vorwölbung der Haut und nahm dann langsam zu. Schmerzen oder sonstige subjektive Beschwerden bestanden nie.

1. Auf der 7. Rippe direkt in der vorderen Axillarlinie findet sich eine flachkugelige, kinderfaustgroße, fluktuierende Schwellung, über der die Haut beweglich und nicht gerötet ist. Die Resektion eines denundierten und angefressenen Rippenstückes (Periostitis tub. int.) führte unter Primärnaht zu rascher Heilung.

2. Auf dem rechten Unterkiefer im horizontalen Teile ein hühnereigroßer Abszeß, der durch die blaurote, verdünnte Haut zu perforieren droht. Es besteht eine offene Perforation nach dem Munde zu hinter dem 1. Molarzahn, der selbst gesund ist. Es wird von außen auf den Knochen eingegangen, der in weiter Ausdehnnng zerstört ist, vom Marke heraus; es muß ein großes 3 cm langes Stück der äußeren Corticalis entfernt werden, der stehenbleibende Rest bricht durch, doch hält das Periost. Es wird in der Folgezeit offen breit tamponiert und es tritt nach etwa $^1/_2$ Jahre Heilung ein mit guter Funktion.

3. An der Haargrenze, halb im Gebiete der behaarten Kopfhaut, über der linken Prot. oss. front. findet sich eine in ihrer Basis talerstück-

große, flachkuppelförmige Schwellung, die nicht wegdrückbar, nicht pulsierend, unter mäßig starker Spannung steht, deutliche Fluktuation bietet und breit dem Knochen aufsitzt. Gehirnsymptome fehlen. Die Haut darüber ist von normaler Farbe.

Operation: Eine sagittale Inzision zeigt, daß der Abszeß, der ziemlich dicken, gelblichen Eiter enthält, subperiostal liegt. Der Knochen liegt in etwa 2-Markstückgröße bloß und weist im Zentrum der Scheibe kleine Arrosionen und Poren auf. Die ganze Scheibe wird mit dem Handmeißel geglättet in der Tabula ext. Während der Knochen im übrigen fest und gut aussieht, erkennt man bei genauem Zusehen eine ganz kleine, kaum stecknadelknopfgroße Stelle in der Mitte, die ein wenig weißgelblicher erscheint als die Umgebung. Als diese Stelle kaum tiefer als 1 mm ausgemeißelt wird, erscheint darunter ein kleinster rötlicher Granulationspfropf. Die Diploe ist kaum entwickelt. Der Granulationspfropf wird tiefer verfolgt und stellt sich nun dar als zugehörig zu einem etwa 2-Markstückgroßen Lager tuberkulöser Granulationsmassen, die sich in einer Schicht von 2—3 mm zwischen Tubula interna und Dura mater entwickelt haben. Dies läßt sich erst feststellen, als der gesunde Knochen in dieser ganzen Ausdehnung fortgemeißelt ist. Die Granulationen werden abgekratzt, unter ihnen erscheint die Dura in ihren äußersten Schichten stärker injiziert und faserig gelockert, resp. verdickt durch Bildung junger Bindegewebsschichten. Zugleich ist die Dura meist um das Granulationslager dem Knochen adhärent, die Wunde wird genäht, doch erfolgt keine Prima intentio. Es wird dann tamponiert und langsam, nachdem auch die andern Knochenherde Anlauf zum Besseren nehmen, heilt die Wunde zu, ist nach 3 Monaten geschlossen. Nach 3/4 Jahren läßt sich deutlich durch Sondenbetastung und Inspektion nachweisen, daß sich ein knöcherner Ersatz in dem Defekt gebildet hat; die vorher sichtbare Pulsation des Gehirns ist verschwunden.

Diagnose: Tuberculosis recens ossis frontalis. (Tub. rec. mandib. inf. et costae int.)

Fall 5. Soldat A. Z., 19 Jahre alt, Türke. Er fühlt seit einem Jahre, daß sich in der linken Schläfegegend langsam eine Schwellung entwickelt, ohne jede Schmerzhaftigkeit. Nach einigen weiteren Monaten bildete sich eine zweite Schwellung am unteren Rande der Augenhöhle außen links, die rascher wuchs und sich bald rötete. Diese ist jetzt walnußgroß und erweist sich bei der Operation als vom Jochbeinfortsatz des Oberkiefers ausgehend; es wird ein Sequester von Bohnengröße, sowie die umgebenden käsigen Massen gründlich entfernt und die Wunde bis auf eine kleine Drainagestelle vernäht. Sekundäre Heilung in 9 Wochen.

Die Schwellung in der Schläfegegend ist flachgewölbt mit runder Basis von 1 cm Durchmesser, sie sitzt direkt hinter dem oberen äußeren Rande der Orbita, hinter der Linea semilunaris, also noch dem Stirnbein angehörend, in der Gabel zwischen der Sutura zygomaticofrontalis und der Sut. sphenofrontalis. Die Haut darüber ist verschieblich, von normaler Farbe; die Konsistenz sehr prall erlastisch und darum mit nur undeutlicher Fluktuation.

Operation: Ein Einschnitt zeigt, daß die Schwellung ein subperiostaler Eiterherd ist. Der Knochen darunter ist in der Ausdehnung etwa eines Markstückes bloßliegend, nicht besonders verfärbt, aber fein poröskariös in seiner obersten Schicht. Im Zentrum findet sich eine etwas tiefere, kaum linsengroße Einsenkung, die nach Glättung der Oberfläche mit dem Meißel bleibt als kleiner, rötlichgelber Napf; er reicht fast bis an die spärliche Diploe. Um sicher zu gehen, wird nun die Tub. int. in etwa 5-Pfennnigstückweite ausgemeißelt, doch zeigt sich die Dura und der epidurale Raum vollkommen intakt. Die Wunde wird nach Abkratzung der tuberkulösen Abszeßmembran vollkommen vernäht. Heilung per Prim. int. Entlassung nach Ausheilung der Jochbeinkaries.

Diagnose: Tuberculosis recens ossis frontis. (Tub. ossis zygomatici sin.)

Fall 6. Das 5 Jahre alte Türkenkind leidet z. Z. an florider Tuberkulose des rechten Daumens (Spina ventosa) und an Tuberkulose der Halslymphknoten. Es besteht eine dem Knochen adhärente Narbe auf der 6. Rippe rechts in der Axillarlinie, die nach dem Spontandurchbruch eines Abszesses (offenbar infolge Rippentuberkulose) zurückgeblieben ist.

Am Schädel links neben der Medianlinie, in der Haargrenze, findet sich eine etwa markstückgroße, leicht gerötete Narbe, die sich flach unter das Niveau der Hautdecke senkt, in Strahlen nach einer Seite (hinten) in eine (offenbar der einstigen Fistel entsprechend) kleine, tiefere Stelle zusammenlaufend. Die Narbe ist in ganzer Ausdehnung fest adhärent am Knochen, der eine feste Unterlage bildet; doch fehlt offenbar ein Teil der Tub. ext.

Nach Aussage der Mutter hatte sich an jener Stelle vor zwei Monaten eine flache, über wallnußgroße Schwellung gebildet, die nach einiger Zeit durchbrach und Eiter entleerte. Nachdem ungefähr 3 Monate durch die Eiterung bestanden hatte, ohne daß Knochenstückchen entleert waren, heilte die Wunde resp. die Fistel von selbst zu jenem oben skizzierten Befunde.

Diagnose: Tuberculosis ossis parietal. sin. sponte sanata.

Fall 7. Das 13jährige Negerkind leidet an einer Tuberkulose des Ellenbogengelenks mit Mischinfektion, der Metatarsalknochen mit tiefer Abszeßbildung, des Unterkiefers, mit Perforation nach dem Munde, und der Wirbelsäule in Form der Spond. post.

Vor 2 Jahren entwickelte sich auf dem rechten Seitenwandbein langsam ein Abszeß, der nach mehreren Monaten spontan durchbrach und angeblich 3 kleinste Sequester austreten ließ. Seitdem besteht eine Eiterung an jener Stelle.

Befund: Auf dem linken Seitenwandbein etwa 5 cm hinter der Haargrenze findet sich eine von Haaren entblößte, weißrötliche Narbe von unregelmäßiger Gestalt, etwa 2-Markstückgroß. Die Haut senkt sich nach dem oberen Rande in flacher Ebene ein, hier ziemlich scharf gegen den vorspringenden, aber von dünner Epidermis bedeckten Knochen abgesetzt. Die Absetzungsrinne liegt etwa im Niveau der Tub. int. An einer kleinen Stelle findet sich eine Fistel scharf umrandet eingezogen. Wenn man von oben, also dem Scheitel her streicht, entleeren sich einige

Tropfen dicken Eiters. Bei genauer Palpierung fühlt man hier in einer Ausdehnung von 4 cm nach dem Scheitel zu gehend serpiginös umrandeten Knochendefekt, der flach unter der Haut sich ausbreitet und offenbar nicht die ganze Dicke des Schädels, sondern nur die Tub. ext. einnimmt. Mit der Sonde läßt sich auch rauher Knochen von der Fistel aus feststellen. Im Bereich jener flachen Narbe nun fühlt man am unteren Rande festen Boden, also Knochen durch, nach der Fistel zu aber wird die Decke elastisch, hier fehlt offenbar der Knochen und wir haben es nur mit einer Haut- Duradecke zu tun. Pulsation ist nicht zu beobachten.

Diagnose: Infiltrierende Schädeltuberkulose (Tuberculosis ossis mandib. inf., pedis, cubiti, vertebr. post.).

Fall 8. Die 40 Jahre alte, gut genährte und sonst gesunde Frau F. T. hat vor einem Jahre eine langsam zunehmende Schwellung auf dem linken Seitenwandbein bekommen, die sich ohne weitere Symptome entwickelte. Es wurde dann punktiert, der Eiter entleert und mit Jodoformglyzerin-Injektionen behandelt, ohne Erfolg. Im Gegenteil, der Prozeß breitete sich subkutan aus und es entstanden mehrere Fisteln auf der linken Schädelseite.

Am 1. April 1902 bestehen auf der Os parietale sin. 5 Fisteln, deren unterste an der Basis des Warzenfortsatzes liegt; die Wandungen derselben sind glatt, schwach granulierend, das Sekret ist dünnflüssig, eitrig. Die weiteste Fistel, die zugleich die höchstliegende ist, sitzt am vorderen oberen Winkel des Os parietale, sie zeigt unter eitrig belegten Granulationen Pulsation und nach Ausräumung jener Massen liegt ein unregelmäßig zackiger, etwa pfennigstückbreiter Defekt im Schädeldach vor.

Es wird, da Lues in der Anamnese ist, zuerst mit Jodkali ein Versuch gemacht, doch ohne sichtbaren Erfolg.

Am 12. Juli wird zur Operation geschritten, welche die Patientin zunächst abgelehnt hatte. Die Fistelzüge werden gespalten, sie führen alle nach jenem Herde hin, der inzwischen größer geworden ist, zweimarkstückgroß mit sehr unregelmäßig zerfressenen Rändern. Am oberen Rande sitzt ihm ein haselnußgroßer, tuberkulöser Eiterherd auf, der gespalten und ausgeräumt wird. Am unteren Rande findet sich ein zweiter kleinerer Defekt von Bohnengröße, von dem größeren durch eine schmale Knochenspange getrennt. Der Defekt wird nun mit der Haut in $^1/_2$ cm Entfernung vom Rande umschnitten; als das Periost nach innen zu abgehoben ist zeigt sich, daß der Rand des Knochens sehr morsch, porös und gelblichweiß verfärbt ist, und zwar ist die Tub. interna im weiteren Umkreis zerstört als die Tub. ext. Die Dura ist am Grunde des Defekts mit eitrig belegten Granulationen bedeckt und vom Knochen dadurch abgedrängt, daß dicke, weißlichgraue, teils ältere verkäste, teils jüngere weiche Granulationsmassen, sich zwischen sie und den Knochen geschoben haben. Diese Massen sind weit im Umkreise, durchschnittlich rings noch etwa 1 cm weit vorgeschoben, nach vorne zu weit unter das Schläfenbein. Der Knochen wird in dieser Ausdehnung, soweit die tuberkulösen Produkte reichen, mit der Luesschen Zange abgekniffen. Eigent-

liche Adhäsionen am Rande dieser Zone (zwischen Knochen und Dura) bestehen nicht, wohl aber legt sich die Dura dem Knochen wieder an und man erkennt sofort die Grenze zwischen dem Erkrankten. Die Dura ist nach Forträumung des Gewebes stark injiziert mit einer maschig fibrösen, jungen Gewebsschicht bedeckt.

Der Defekt ist nunmehr etwa kleinhandtellergroß; zur Deckung desselben wurde das Schulterblatt eines Hammels benutzt, aus dem nach gründlicher Sterilisierung (einmaliges halbstündiges Auskochen) ein geeignetes Stück herausgeschnitten wird. Die Ränder werden mit mehreren spitzigen Zacken versehen, die in die Diploe sich einstemmen sollen. Die Haut wird darüber vernäht.

19. Juli. Der Wundverlauf ist ein tadelloser, nur eine ganz kleine Stelle in der Nahtvereinigung näßt etwas.

23. Juli. Leider sind in dem Vereinigungswinkel der Hautlappen kleine Zipfel nekrotisch geworden. Von hier aus entwickelt sich nun langsam eine Eiterung, die zur Herausnahme des Knochenstückes nötigt.

Die Wunde wird dann breit offen gelassen und beginnt gute Granulation zu bilden. Die Patientin wird in die poliklinische Behandlung entlassen. Als man ihr dann vorschlägt, sich zur Beschleunigung der Heilung eine kleine Nachplastik machen zu lassen, erscheint sie (aus Furcht) nicht wieder.

Es ist wohl anzunehmen, daß die Heilung in einigen Wochen beendigt war. Ob eine Knochenneubildung eintrat, konnte leider nicht festgestellt werden.

Diagnose: Tuberculosis ossis parietalis.

Fall 9. Das sehr diminuierte 14jährige Mädchen leidet an multipler Knochentuberkulose, deren Beginn mehrere Jahre zurückliegt. Es besteht: 1. eine schwere Affektion des linken Fußgelenks und der Fußwurzelknochen, 2. eine Rippenkaries, 3. eine frische Spondylitis und 4. eine Tuberkulose des knöchernen Schädeldaches. Es haben sich innerhalb von 2 Monaten auf dem linken und dem rechten Seitenwandbein je eine kleinapfelgroße, weich fluktuierende Schwellung gebildet, die mit breiter Basis in die Tiefe geht und keinen festen Grund tasten läßt. Pulsation besteht unter dem aufgedrückten Finger.

Operation: Die beiden subkutanen Abszesse werden gespalten und es zeigt sich, daß der Knochen in einer Ausdehnung von 10-Pfennig- resp. Markstückgröße zerstört ist. Der Eiter ist mäßig dünnflüssig, hellgelblich, mit feinen, käsigen Beimischungen; ein Sequester oder auch kleinere Knochenbröckel werden nicht gefunden. Die Knochenränder sind morsch, porös. Die Dura ist durch eitrig-fibrinösem Belag verdeckt, doch finden sich keine hervortretenden Granulationsbildungen. Die Dura pulsiert. Ein weiterer Eingriff wird nicht gestattet.

Diagnose: Tuberculosis multiplex ossis parietalis (Tub. pedis, columnae vertebr. et costarum).

Fall 10. Der 3jährige Knabe soll vor 2 Monaten auf den Kopf gefallen sein; 8 Tage nachher habe sich eine Eiterung dort entwickelt, doch offenbar ohne Fieber und Schmerzen; die Schwellung sei nicht

erheblich gewesen und nach mehreren Tagen von selbst durchgebrochen unter Entleerungen von Eiter; diese hören dann zeitweilig auf, um nach kurzer Zeit wieder verstärkt hervorzutreten.

Das Kind trägt die Zeichen von schwerer Rachitis: Rosenkranz der Rippenknorpelfugen, Epiphysenverdickungen, sehr starke Quadratform des Schädels. Auf der Höhe des rechten Tub. pariet. findet sich ein 4—5 mm großes Loch in der Haut, die nicht vom Schädel abgehoben ist. Die Hautfistel ist glattwandig, sie führt in die Tiefe und mit der Sonde ist rings umher Knochen zu tasten in gleicher Ausdehnung wie die Hautfistelöffnung. Beim Öffnen des Verbandes tritt aus der Tiefe etwa ein Eßlöffel rahmigen Eiters, anfangs kontinuierlich fließend, dann synchron mit der Atmung. Bei der Untersuchung schreit das Kind und es tritt nun beim Husten und Schreien noch etwa ein Eßlöffel Eiter aus. Lokale oder allgemeine Hirnsymptome bestehen nicht. Ein angeratener chirurgischen Eingriff wird nicht gestattet.

Diagnose: Tub. ossis parietal.

Für die Verteilung auf die verschiedenen Lebensalter nimmt zwar auch bei unserem Material die Zeit des Kindesalters bis zu 10 Jahren die Mehrzahl der Fälle für sich in Anspruch (3., 4., 4., 5., 8., 10. Jahr); die vier übrigen Fälle gehören dem 14., 19., 24. und 40. Jahre an; somit kann aber das kindliche Alter nicht als fast ausschließlich in Betracht kommend gelten. Daß die Tuberkulose der platten Knochen überhaupt häufig nur eine der Lokalisationen bei multipler Knochentuberkulose ist, kann man wohl sagen; für das Schulterblatt, das Sternum und das Becken, auch für die Rippen und die Wirbelbögen als den platten Knochen nahestehend, stehen uns aus unserem Materiale vielfache Belege dafür zu Gebote. Für die Schädelkapselknochentuberkulose trifft es bei den zehn Fällen sechs Mal zu, während doch vier Mal der primäre Herd, resp. die allein manifest gewordene Lokalisation, in den Schädelknochen zu suchen ist. Diese 4 Patienten bieten sonst keinerlei Erscheinungen, auch nicht von seiten der inneren Organe; ein weiterer Fall (5) trägt neben seiner Frontalknochentuberkulose nur eine rein lokale Affektion des Jochbeins derselben Seite. Wir können also nicht mit Volckmann, König u. a. sagen, daß „in der überwiegenden Mehrzahl von Fällen es sich um schwere Allgemeintuberkulose handelt"; das könne man rechtmäßig nur für zwei Fälle (7., 9.) anerkennen; während Fall 4 und 6 zwar multiple und weit voneinander entfernte Herde aufweisen, indessen beide auf dem Wege der Heilung sich befinden.

Was nun die pathologisch-anatomischen Verhältnisse angeht, so findet sicherlich in den allermeisten Fällen die erste Ansiedlung der Keime und ihre Entwicklung in den lockeren Maschen der Diploe statt. Dafür spricht schon allein der Umstand, daß ganz vorwiegend

diejenigen Schädelkapselknochen von der Tuberkulose befallen werden, die eine ausgeprägte Diploe besitzen, und daß die Herde sich zu allermeist dort entwickeln, wo die Diploe entwickelt ist. Sie vermeiden anscheinend die Gegenden der Nahtlinien, denn die Knochenplatten enthalten hier, zumal bei Kindern, noch keine spongiösen Auflockerungen. Es sind weitaus am häufigsten das Seitenwandbein und das Stirnbein befallen, während die Schuppe des Schläfebeins (auch im Gegensatz zum porösen Warzenfortsatz) und der basale Teil des Hinterhauptbeins fast ganz verschont zu bleiben scheinen. Man darf sich bei dem Schläfebein nicht täuschen lassen durch die Entwicklung des Abszesses unter dem Temporalmuskel; dieser greift mit seinem fächerförmig sich ausbreitenden Ansatz noch ein gutes Stück auf das Seitenwandbein über und so können die submuskulären Abszesse auch von diesem Knochen ausgehen. Es kann aber keinem Zweifel unterliegen, daß es auch eine periostale Form der Tuberkulose gibt und es ist ferner eine primäre Ansiedlung auch in einer der Tafeln selber wohl denkbar; dem Befunde nach glaube ich Fall 5 als sichere periostale Form ansehen zu müssen, vielleicht auch der nur klinisch beobachtete Fall 2. Man darf einen Knochen eben nicht als ein in scharfen Absätzen aus Periost, Corticalis und Spongiosa zusammengefügtes Gebilde betrachten, zumal nicht die Schädelkapselknochen, die entwicklungsgeschichtlich und morphologisch von dem übrigen Knochensystem in mancher Beziehung abweichen. Ein jeder Knochen ist ein Ganzes, wie Virchow stets betonte, ist als ein Organ anzusehen. Dazu kommt, daß auch die Diploe nicht schlechtweg den Markräumen der Röhren- oder platten Knochen gleichzusetzen ist; denn sie enthält nicht wie diese ein kapillarreiches, konsistentes Mark, sondern (nach Hyrtl) „ein dünnes, mit Fetttröpfchen gemischtes Fluidum, welches in der Leiche durch aufgelöstes Blutrot rot tingiert ist; die Diploe ist arm an Arterien, aber sehr reich an weitmaschigen Venennetzen."

Wo auch immer die erste Ansiedlung erfolgt, es beginnt zunächst die Entwicklung des Tuberkels mit kleinster örtlicher Nekrose. Der Herd wird größer einerseits unter Bildung der spezifisch tuberkulösen Wucherungsprodukte, andererseits unter Einschmelzung oder Abtötung des Gewebes. Diese Abtötung der Knochensubstanz, die örtliche Nekrose, scheint an dem Schädelknochen eine hervorragende Rolle zu spielen. So kommen die oft kleinen, oft aber auch umfangreichen Sequestrierungen zustande, die als weißlichgraue bis schwefelgelbe ziemlich homogene oder auch mehr poröse Herde sich meist scharf gegen die normale Umgebung absetzen, meist aber mit ihr noch in

Verbindung stehen. Wir haben gelöste Sequester in keinem unserer Fälle gefunden, im Falle 7 sollen nach Aussage der Mutter der Patientin kleine Knochenstückchen sich spontan abgestoßen haben. Es ist sehr wichtig bei der Operation auf die feinsten Nuancen im bloßgelegten Knochen zu achten; ganz kleine Herdchen in der Tub. ext. können zu dem eigentlichen Ort der Erkrankung in der Diploe führen, und führen dann, wie in Fall 4, von ihr durch die Tub. interna auf die Dura. So haben wir das Bild der perforierenden Schädeltuberkulose vor uns. Wie rapid manchmal diese Einschmelzung stattfinden kann, lehrt uns der Fall 9, hier hatten sich an zwei getrennten Stellen innerhalb von kaum zwei Monaten zwei zehnpfennig- resp. markstückgroße Knochendefekte gebildet, und es waren die ganzen fehlenden Knochenscheiben vollkommen in dem Zerstörungswerke zugrunde gegangen, vollkommen aufgelöst und verschwunden. Die Neigung zur Perforation der Schädeldecke auf beiden Seiten ist eine sehr große. Daß sie einmal ausbleiben kann, daß also der Herd nur nach einer Seite in der kurzen Achse des Knochens, d. h. nach innen oder außen, durchbrechen kann, ist klar, zumal wenn es sich, wie in Fall 5, um die periostale Form der Tuberkulose handelt. Es scheint mir, daß der Druchbruch resp. die Ausbreitung des primären Herdes häufiger und früher nach außen erfolgt und das ist einigermaßen merkwürdig angesichts der Tatsache, daß doch die Tab. ext. meist dicker und kompakter ist als die zwar spröde, doch meist sehr dünne Tab. int., die oft nur eine schmale Knochentafel unter der Diploe bildet. Ein Grund dafür ist schwer zu finden, denn die abführenden Lymph- und Blutbahnen, denen die Tuberkulose folgen könnte, geht doch nicht im wesentlichen durch die Tab. ext. Ob und in welcher Weise die näheren Beziehungen des Periosts zur Tab. ext. eine Rolle spielen mögen, können wir nicht entscheiden. Ferner ist es merkwürdig, daß doch verhältnismäßig sehr selten (in unserem Falle 10) sich ein wirklicher Abszeß an der Innenfläche des Schädeldaches zwischen Tub. int. und Dura entwickelt; vielmehr haben wir hier fast stets eine flächenhaft oft sehr ausgedehnte Bildung spezifisch tuberkulöser Granulationsmassen mit massenhafter Zellneubildung und auch umfangreicher Verkäsung, mit sekundärer Arrosion des Knochens und Reizung der Dura. Es ist dies ein ganz ähnliches Verhalten, wie wir es bei der Tuberkulose der Wirbelbögen z. B. beobachten; auch hier finden sich dicke Granulationspolster zwischen Dura und Knochen, selten aber eine Abszeßbildung, während nach außen zu diese das Auffallendste im ganzen Bilde darstellt. Bei einer offenen Perforation könnte man sich erklären, daß der innere Druck des pul-

sierenden Gehirns die Dura gegen den Knochen spannte und der Abszeß so vornehmlich nach außen, nach Perforation des Periosts unter die Kopfschwarte als dem Ort des geringsten Widerstandes sich ausdehnte. Wir finden aber dasselbe Verhalten bei geschlossener Perforation, d. h. wo der nekrotische Knochenpfropf noch festsitzt und eine offene Kommunikation nicht gestattet, zwischen Innen- und Außenfläche. Auch hierfür ist der Grund nicht ohne weiteres ersichtlich. Daß der Druck des Gehirns der Eiterbildung nicht günstig sei, dürfte doch nicht genügend sein zur Erklärung; es mögen vielmehr zirkulatorische und histologische Unterschiede zwischen Innen- und Außenfläche bestehen, die jene Verhältnisse schaffen, die unter dem Periost mit lebhafter Leukozytenauswanderung, im epiduralen Raume mit Gewebswucherung antworten.

Wenn nun die Knochennekrose oder die sonstigen tuberkulösen Produkte das Periost erreichen und es zur Eiterung kommt, so findet diese zuerst unter flächenhafter Abhebung des Periostes statt, zumal wenn keine offene Schädelperforation vorliegt. Zwischen Periost und Knochen bildet sich ein typischer tuberkulöser Abszeß mit granulierender grauglasiger Membran an der Unterfläche des Periostes und mit Arrosion des entblößten Knochens. In diesem Stadium steht der Abszeß nun doch, trotz seines chronischen Wachstums, nicht selten unter erheblicher Spannung. Wir haben mehrfach beobachtet, daß im Anfangsstadium keine weiche, schlaffe Fluktuation bestand, sondern eine pralle Spannung, die kaum das Gefühl der Fluktuation zustande kommen ließ. Erst in den weiteren Stadien, wenn die Schwellung die flachpilzförmige Form verliert und sich mehr hochkuppelig wölbt, wenn das Periost durchbrochen oder der Schädel perforiert ist, wird die Konsistenz weich, der Abszeß schlaff, und erst dann, wenn der Eiter unter der Cutis erscheint, wird die äußere Farbe bläulich, genau wie bei tuberkulösen Abszessen an anderen Orten. Im Anfangsstadium also kann die Unterscheidung von syphilitischen, gummösen oder periostitischen Prozessen aus den Konsistenzunterschieden leider nicht immer so einfach getroffen werden, wie dies gemeiniglich angegeben wird. Und da nun, wie oben ausgeführt, die Schädeltuberkulose auch bei älteren Individuen vorkommt, wird für die Diagnose nicht selten auch hier die Einleitung einer antisyphilitischen Kur das Ausschlaggebende sein, wenn alle anderen Hilfsmittel und Anhaltspunkte fehlen.

Die Entwicklung des Abszesses nach der Gehirnseite zu ist, wie oben betont wurde, ein seltenes Vorkommnis; wir beobachteten sie nur in einem Falle (10). Der Modus der Bildung kann ein verschiedener

sein. Entweder es tritt die Nekrosenbildung zuerst an der Tabula vitre ein, der Prozeß schreitet weiter zwischen Dura und Knochen und es bildet sich neben den tuberkulösen Wucherungsprodukten Eiter, der nun die Dura abdrängt und Gehirnkompression hervorbringen kann. Oder die Nekrose greift rasch durch die ganze Schädelknochendicke, der Eiter wird unter dem Periost erzeugt und dringt nun durch die offene Lücke zwischen Dura und Tab. int. ein, dann pulsiert die von außen fühlbare Schwellung (Fall 9). Im Anfang kann das Periost noch einigen Widerstand leisten, der Eiter verbreitet sich mehr nach dem Gehirn zu. Schließlich gibt das Periost nach, d. h. nicht dem mechanischen Druck, sondern den zerstörenden Prozessen und nun hört die Belastung des Gehirns auf, die überhaupt keine nennenswerte gewesen zu sein braucht. So müssen wir uns den Fall 10 erklären, bei dem Hirndruckymptome wenigstens nach Aussage der Mutter nicht bestanden haben. Der Abszeß war schließlich perforiert und hatte sich nach außen entleert, die Kopfhaut hatte sich dem Schädel wieder angelegt in fester Verwachsung. Von Zeit zu Zeit aber schloß sich die Fistel, wenn der Innendruck durch Entleerung gehoben war. Dann kam eine neue Eiteransammlung im epiduralen Abszeßraum zustande, diese sprengte wieder die ganze Fistelnarbe, und derselbe Prozeß begann von neuem.

Die perforierende Tuberkulose, die bisweilen (Fall 4) auch multipel das Schädeldach befällt, bleibt in der Regel auf die erste Ansiedlungsstelle beschränkt. Die zumeist ganz runde Nekrose, die nach dem Herausfall oder der Resorption des centralen Teiles der Scheibe zunächst auf die Ränder des Defektes beschränkt ist, schreitet wohl mit der Ausdehnung des subperiostalen und des epiduralen Prozesses fort; gewöhnlich ist dieser ausgedehnter, oft, namentlich auf der Dura, viel ausgedehnter als die Knochenaffektion. Es gibt aber Fälle, in denen doch gerade die Knochenaffektion keine beschränkte bleibt, sondern die Tuberkulose in dem Knochen selber weiterkriecht, die infiltrierende (oder infiltrierte) Tuberkulose Königs. Dann bildet die Diploe das Feld, in dem sich die Infektion verbreitet, wahrscheinlich sind es die Canales diploici (Breschet), die (namentlich Venen- und Lymph-) Gefäßkanäle, die vornehmlich den Weg weisen. So fallen weite Bezirke des Knochens zum Opfer, es treten neue Nekrosen, neue Perforationen auf, die multipel den Knochen durchsetzen (Fall 8), oder konfluierend durchgreifende, oder oberflächliche, oft nur auf eine, besonders die äußere, Tafel beschränkte Defekte bilden (Fall 7).

Der weitere Verlauf der Erkrankung ist nun meist der, daß die

Zerstörung zunimmt, weite Gebiete der knöchernen und häutigen Kapsel fallen langsam zum Opfer. Die Fistel sendet dauernd Eiter, oft über viele Jahre hin, ab. Stets droht die Gefahr einer eitrigen Meningitis, einer Sinusthrombose, eines Hirnabszesses oder akuten Allgemeininfektion, sei es spezifisch tuberkulöser Natur, sei es einer Mischinfektion durch die sekundären Eitermengen. Indessen ist dieser Ausgang doch nicht allzu häufig. Die meisten Kranken gehen an der chronischen Allgemeininfektion des Organismus mit Tuberkulose, an irgendeiner schweren Komplikation oder der langsamen Auszehrung zugrunde, zumal ja häufig genug von vornherein eine multiple schwere Tuberkulose bei jener Erkrankungsform des Schädeldaches besteht. Daß aber spontane Ausheilungen, wenigstens des lokalen Prozesses stattfinden, ist sicher. Unser Fall 6 zeigt einen vollkommen geheilten Schädeldefekt, und Fall 7 gibt uns in schöner Weise ein Bild, wie eine solche Heilung vor sich geht. Sehr instruktiv ist der von v. Bergmann (im Handbuch der prakt. Chir.) angeführte Fall, in welchem die knöcherne Heilung des Defektes unter einen durchgreifenden Sequester des Schläfebeines eingetreten war; der Sequester lag lose, in Granulationsmassen eingehüllt.

Die hier und da vorkommenden Spontanheilungen dürfen uns indessen in keiner Weise dazu bestimmen, unser aktives Vorgehen gegen den Prozeß einzuschränken. Mit unseren konservativen Mitteln, dem Einspritzen von Glyzerin-Jodoform, werden wir bei der Eigenartigkeit der Affektion nicht weit kommen. Die Tuberkulose des Schädeldaches ist, wenn nicht der Allgemeinzustand überhaupt jeden Eingriff verbietet, stets operativ in Angriff zu nehmen und zwar gründlich. Da die Abszesse stets am Orte der Lokalisation entstehen, mit Ausnahme der in sekundären Hautfistelgrenzen sich entwickelnden, so ist die Wahl des Einschnittes nicht schwer. Ein Einschnitt über die Höhe des Abszesses, in einzelnen Fällen vielleicht ein Lappenschnitt, legt den Knochen frei. Sorgfältig ist dabei das Periost zu schonen, denn das ist wichtig für die Heilung. Die tuberkulösen Granulationen müssen sorgfältig von seiner Unterfläche abgekratzt werden. Der Knochen ist im Gesunden ringsum wegzumeißeln oder wegzukneifen; falls perforierende Tuberkulose vorliegt, am besten ½ cm weit im Gesunden. Sehr zu beachten ist nun die Ausbreitung auf der Dura. Soweit hier Granulationsmassen sich finden, soweit muß der Knochen geopfert werden. Daß dabei oft große Stücke fallen müssen, ja, daß die Ausgedehntheit des Prozesses einmal unserem Eingreifen Halt gebieten kann, ist klar (König). Besondere Er-

wähnung bedürfen die Fälle, in denen eine offene Perforation oder eine sichtbare Nekrose nicht vorliegt.

Hier ist, wenn es sich nicht um eine offenbare primäre Periostitis handelt, wenn auch nur eine kleinste Nekrose oder ein kleinster Granulationspfropf bis zur Diploe führt, auch die Tabula interna auf jeden Fall zu öffnen.

Man wird bisweilen (wie in Fall 4) überrascht sein, ein ausgedehntes Lager käsiger Granulationsmassen auf der Dura zu finden. Findet man einmal nichts, so schadet die Öffnung der Schädelhöhle auch nichts (wie in Fall 5), und man ist sicher, alles Kranke entfernt zu haben. Bestand vor der Operation keine Fistel nach außen, so kann man meistens getrost die ganze Wunde ohne Drainage, nachdem das Jodoformpulver eingerieben ist, schließen. Bei Verdacht auf Infektion aber, also stets im Falle des Vorhandenseins einer Fistel, tamponieren wir den Defekt aus und lassen ihn sekundär, nach v. Bergmanns Angabe, ausheilen. Etwaige Rezidive sind sofort in Angriff zu nehmen.

Was nun die Ausheilung und die Behandlung des knöchernen durchgreifenden Defektes betrifft, so können wir im weiteren Maße auf eine gute feste Neubildung der Knochendecke hoffen. v. Bergmann bezeichnet „diese komplete Erfüllung der Lücken geradezu als eine Besonderheit der zirkumskripten Schädeltuberkulose . .“ Das ist insofern richtig, als einmal die histologischen Verhältnisse bei der Bildung der Nekrose für die Knochenregeneration besonders günstige sind. Die in Frage stehenden Schädelkapselknochen sind sogenante Belegknochen, d. h. es sind (nach O. Hertwig) „Knochenbildungen, die außerhalb des Primordialschädels in dem ihn einhüllenden Bindegewebe ihren Ursprung nehmen, entweder in der seine Oberfläche bedeckenden Haut (oder in der die Kopfdarmhöhle auskleidenden Schleimhaut). Diese Knochen sind Gebilde, die dem Hautskelett der niederen Wirbeltiere gleichzusetzen sind. Am ausgebildeten menschlichen Schädel ist eine Unterscheidung der primordialen Knochen und der Deckknochen nicht mehr möglich; denn letztere verlieren ihre oberflächliche Lage, verbinden sich innig mit dem aus dem Primordialschädel entstandenen Knochen und bilden mit ihnen, die Lücken ausfüllend, ein festes geschlossenes Knochengehäuse gemischten Ursprungs.“ Bei den Menschen wird das knorpelige Primordialkranium nur in unvollkommener Weise angelegt; seine Decke verknorpelt nur in der Umgebung des Hinterhauptloches, während sie in der Gegend, wo später die Stirn- und Scheitelbeine liegen, häutig bleibt. Das häutige Primordialkranium enthält die Anlagen aller Hirnhäute, die

anfangs nicht voneinander scharf geschieden sind, deren äußere, festere und derbere Schicht die spätere Dura mater bildet; erst im dritten Monat macht (nach v. Köllicker) die Unterscheidung der einzelnen Häute keine Schwierigkeit mehr. Nach v. Köllicker geht sogar aus dem häutigen Primordialkranium auch jene Schicht hervor, aus deren bindegewebiger Grundlage später die Belegknochen sich bilden, während dies nach Hertwig außerhalb des häutigen Primordialkranium schieht. Es sind jedenfalls die Beziehungen zwischen den einzelnen Bindegewebs- (Mesodermal-, nach Hertwig Mesenchym-) schichten anfangs sehr innige. Die spätere Dura ist inneres Periost und die auf dem gebildeten Knochen liegende Schicht äußeres Periost. Die Knochenbildung findet durch direkte Umbildung aus den Bindegewebszellen statt. Es gehen zuerst (nach Marchand „der Prozeß der Wundheilung." Deutsche Chirurgie 1902) aus den gewucherten jungen Spindelzellen Fibrillen hervor, die immer mehr an Masse zunehmen, und sich stellenweise zu einer anfangs noch deutlich faserigen, später mehr homogenen Masse in Gestalt schmaler, oft schon frühzeitig netzförmig angeordneter Bälkchen verdichtet. Bei der Bildung der Knochensubstanz handelt es sich nicht um eine einfache Imprägnation oder Inkrustation der homogenen Substanz und der Fibrillen mit Kalksalzen; es muß vielmehr eine innige organische Bindung derselben stattfinden. So sehen wir sich die Knochenzellen und Osteoblasten aus den Bindegewebszellen entwickeln.

Wenn nun die tuberkulösen Massen, Sequester wie Granulationen, mit größter Schonung des Periosts entfernt sind, so legen sich in der Lücke Periost und Dura aneinander und wir haben gewissermaßen die Verhältnisse wie sie anatomisch vor der Knochenbildung in der Schädelkapsel lagen. Die äußeren Schichten der Dura befinden sich durch die Reaktion auf das tuberkulöse Virus noch in erhöhtem Reizzustande und sind von den Rändern des gesunden Knochens her nun um so eher zu beeinflussen. Vom Rande her, vom Periost und von der Dura der gesunden Partien her, beginnt die Anregung zur Knochenneubildung, die langsam den ganzen Defekt ausfüllt. Daß sie nicht zu gleicher Zeit auf der ganzen Fläche des Periosts resp. der Dura beginnt, sieht man recht deutlich an der keilförmig resp. napfförmigen Gestaltung des neugebildeten Knochens (z. B. in Fall 6 und 7). Es scheint also, als ob gewissermaßen die Umwandlung der Bindegewebszellen beider Gewebsschichten zu Osteoblasten von den alten Zelllagern her erfolge. Daß überhaupt die Knochenregeneration oder die Knochenneubildung auf bestimmte Reize am Schädeldache wie an allen Belegknochen eine ganz erheblich geringere und weniger

lebhafte ist als z. B. an den Röhrenknochen, sehen wir ja an anderen Beispielen, so z. B. an den osteomyelitischen Prozessen, besonders ausgesprochen; hier fehlt fast jeder Ansatz zur Bildung einer Totenlade. Der Grund hierfür dürfte auch wohl darin zu suchen sein, daß der Schädelknochen bindegewebiger Abkunft ist und daß sein Periost nicht ganz gleichzusetzen ist dem der Röhrenknochen. Ist das Periost einmal abgehoben, so ist es an diesen abgehobenen Stellen nicht mehr imstande, aus sich heraus einen neuen Knochen, eine gleichförmige Knochenschale zu bilden; die Neubildung muß anscheinend immer an der Peripherie beginnen, wie wir dies an den Knochenschalenbildungen bei Kephalhämatomen sehen. Wie dies histologisch bei den Hautperiostlappentransplantationen sich gestaltet, ob nicht auch hier vom Rande her die Neubildung beginnt, darüber haben wir in der uns hier zugängigen Literatur keine Aufzeichnungen finden können.

Haben wir einmal so für die Tuberkulose besonders günstige anatomische Verhältnisse in bezug auf das Aneinanderlegen von Periost und Dura entstehen sehen, so ist zweitens der Umstand sehr wichtig, daß in dem Alter, in welchem die Schädelknochenaffektion auftritt, die Dura noch direkt als inneres Periost fungiert. Bis zum 7. Lebensjahr sind nach Orth meistens noch feste Verbindungen zwischen Dura und Knochen vorhanden, die oft nur schwierig zu lösen sind. Je älter die Kranken sind, desto weniger wird ihre Dura zur Knochenneubildung disponiert sein, desto mehr wird diese allein dem Periost und vielleicht zum kleinen Teile den Diploebälkchen zufallen.

So groß nun auch die Regenerationsfähigkeit am Schädeldache sein mag, wir werden doch unter Umständen genötigt sein, frühzeitig einen Ersatz für den knöchernen Defekt zu schaffen, zumal wenn es sich um erwachsene Kranke handelt. Welche Methode man da wählen will, hängt von den Umständen ab. In einzelnen Fällen, bei gutem Allgemeinbefinden, lokalisierten Prozessen und reinen Wundverhältnissen, kann man vielleicht primär eine Lappenplastik (gestielte Hautperiostknochenlappen oder Hautperiostlappen) wagen. Man muß sich aber bewußt sein, daß nicht, wie z. B. nach traumatischen Defekten, einfach die Aufgabe gestellt ist, einen möglichst glatten, plastischen Verschluß zu erzielen, sondern daß wir es mit einem tuberkulösen Prozeß zu tun haben, dessen Recidivieren nicht ausgeschlossen ist. Man wird sich also überlegen müssen, ob man dem Schädeldache einen solchen beraubenden Eingriff noch zumuten darf, wo das endgültige Resultat, die eventuelle Notwendigkeit einer späteren erneuten Knochenfortnahme an derselben Stelle, noch in Frage steht.

Sekundär wird das Verfahren gewiß häufig von großem Nutzen und durchaus indiziert sein. Was man aber auf alle Fälle, natürlich falls man überhaupt eine Plastik für nötig hält, ausführen kann, ist die Einsetzung eines entsprechend zugestutzten Knochenstückes, das rein mechanisch zunächst als Fremdkörper einheilen soll. Über die Art des Einheilens und die Erwartungen, die man an ein solches Verfahren stellen darf, kann man sich auf das Eingehendste in den meisterhaften Ausführungen Marchands (l. c.) Rats erholen. Wir wählten (Fall 8) die gekochte Skapula eines Hammels, einmal weil sie am leichtesten zu beschaffen war und zweitens weil sie als platte Knochen am leichtesten für die Plastik zurechtgeschnitten werden konnte. Dazu kommt, daß die allseitig geöffneten Spongiosaräume für die Knochenersatzbildung als besonders günstig angesehen werden müssen, wie Marchands Versuche ergaben. Das Resultat war leider kein günstiges, da die Fistelöffnungen infiziert waren und kleine Hautrandpartien nekrotisch wurden. Jedenfalls hat der Versuch nichts geschadet.

Die allgemeine Prognose der perforierenden Schädeltuberkulose wird einmal abhängen von dem Bestehen oder Fehlen einer Allgemeininfektion resp. multiplen Knochenaffektion. Da bei unserem Material kaum in der Hälfte der Fälle eine solche bestand, können wir auch nicht so trübe Aussichten stellen, wie z. B. König sie auf Grund seiner Beobachtungen stellen mußte. Leider können wir über die Dauer und die Art des Verlaufes unserer Fälle keine Auskunft geben, nicht allein weil die Zeit der Beobachtung eine zu kurze wäre, sondern weil die Kranken hier nach Ablauf der Behandlung fast stets unauffindbar sind. Die Prognose der örtlichen Heilung, die ja natürlich auch zum großen Teil von der Allgemeinprognose abhängig ist, kann immerhin als nicht ungünstig betrachtet werden, wenn es gelingt, alles Kranke wegzuschaffen, ehe ernste Komplikationen eintreten. Daß unser Können einmal an der Ausdehnung des Prozesses scheitern kann, ist schon erwähnt.

IX.

Aus der Grazer chirurgischen Klinik. Supplierender Vorstand Prof. Dr. Erwin Payr.

Die Katgutsterilisation nach M. Claudius.

Von

Dr. A. Martina,
Operationszögling.

Die rasch aufeinander folgenden Publikationen über neue, einwandsfreie Methoden der Katgutsterilisation beweisen, daß ein allen Anforderungen der chirurgischen Technik entsprechendes Katgut kaum existiert. Nicht als ob die Hauptforderung für die Katgutverwendung, die absolute Sterilität unerfüllt geblieben wäre — denn für die sichere Keimfreiheit des Katgut bürgen die ausgezeichneten Sterilisationsmethoden nach v. Bergmann (Sublimat-Alkohol-Katgut), Kocher Wachholderöl-Katgut), Hofmeister (Formalin-Katgut), Krönig (Kumol-Katgut), Saul (Karbolsäure-Alkohol-Katgut), Schäffer (Sublimat-Alkohol-Katgut) u. a., so werden doch den meisten Sterilisationsmethoden gewisse Mängel zum Vorwurfe gemacht, wie die umständliche, für die Praxis oft undurchführbare, zuweilen auch kostspielige Sterilisationsmethode (Kumol-Katgut), allen Methoden aber mit Ausnahme des Kumol-Katgut) die verminderte Zugfestigkeit.

Minervini hat die verschiedenen Methoden der Katgutsterilisation zum Gegenstand sehr ausgedehnter und eingehender Untersuchungen gemacht und übt an den verschiedenen Verfahren ziemlich scharfe Kritik. Gestützt auf zahlreiche Versuche stellt Minervini folgende Behauptung auf:

„Aus all den bisherigen Auseinandersetzungen können wir den Schluß ziehen, daß es höchst schwierig ist, ein absolut steriles und seine ganze Resistenz behaltendes Katgut herzustellen, ohne zu den antiseptischen Methoden Zuflucht zu nehmen, und daß das antiseptische Katgut leider bedeutend weniger resorbierbar ist, als das aseptische."

Ich will nur kurz die Resultate der Untersuchungen von Minervini über die Brauchbarkeit der wichtigsten neueren Sterilisationsmethoden anführen, über die ich mir ein persönliches Urteil nicht anmaße:

Die Methode von v. Bergmann, Sterilisation des Katgut in Sublimat-Alkohol, zeichnet sich durch Einfachheit und besonders durch absolute Keimfreiheit aus, jedoch leidet die Resistenz des Katgut sehr bedeutend.

Das Wachholderöl-Katgut von Kocher läßt die Kohäsion der Fasern fast unverändert, jedoch soll es zur sicheren Sterilisation nach Jacobi eines Zeitraumes von drei Monaten bedürfen.

Die Methode von Hofmeister (Formalin-Katgut) ist in Bezug auf die Sterilisation über jeden Zweifel erhaben, zeichnet sich durch Einfachheit der Zubereitung aus, die herabgesetzte Zugfestigkeit jedoch wird als ein bemerkenswerter Nachteil dieser Methode empfunden; dasselbe gilt von der Modifikation dieser Methode nach Halbau und Hlawaceck.

Im Gegensatze zu Minervini bin ich von der Keimfreiheit des nach dem Verfahren von Saul und Schäffer zubereiteten Katgut vollkommen überzeugt; immerhin erfordert die Präparation des Katgut nach diesen Methoden gewisse Behelfe, die nicht allerorten zur Verfügung stehen.

Die Methode von Koßmann dürfte sich kaum empfehlen, da die Sterilisation des Katgut eine sehr unsichere und beschränkte ist.

Das Chromsäure-Katgut verhält sich ähnlich wie das Formalin-Katgut. Die Methode von Schimmelbusch mit ätherischen Ölen bei erhöhter Temperatur beeinträchtigt in hohem Maße die Widerstandskraft des Katgut.

Die Sterilisation des Katgut mit Trockenhitze nach Reverdin, Döderlein, Benkisser, Lauenstein ist bei Temperaturen unter 150° nicht immer verläßlich, über dieser Temperatur büßt das Katgut an Zugfestigkeit ein.

Allen Anforderungen entspricht das Kumolkatgut von Clark, Krönig. Es ist sicher keimfrei, die Resistenz ist gegenüber dem Rohkatgut unverändert und durch den Vorteil der Resorption macht es die Seide bei vielen Operationen gänzlich entbehrlich. Diese Methode vereinigt so viele Vorzüge in sich, ist allen anderen weit überlegen, liefert ein fast ideales Katgut, so daß es kaum verständlich erscheint, warum die Bemühungen nach neueren Methoden fortgesetzt werden. Die Ursache dürfte in der außerordentlich umständlichen, nicht allerorts durchführbaren und deshalb kostspieligen Sterilisierung liegen.

Von den anderen Sterilisationsmethoden will ich Abstand nehmen, weil sie nicht an die eben besprochenen heranreichen.

Soweit stand die Katgutfrage, als M. Claudius in der Deutschen Zeitschrift für Chirurgie, Bd. 64, S. 489 einen kurzen Bericht über eine äußerst einfache, praktisch leicht durchführbare, zuverlässige, von ihm gefundene Methode der Katgutsterilisation veröffentlichte. Die Angaben von Claudius waren sehr bescheiden, die bakteriologischen Untersuchungen über die Sterilität des Katgut nicht sehr

reichlich, eigene Versuche über die Resorption dieses neuen Katgut sind nicht erwähnt, die Zahl der Versuche am Menschenmaterial betrug nur 25; doch war die Ansicht von Claudius über die Brauchbarkeit seiner Methode sehr zuversichtlich. Das Jod-Katgut sollte die Vorzüge des Kumol-Katguts teilen in Bezug auf die Sterilität und Resistenz, dagegen durch seine überaus einfache, von jedem Laien ausführbare, dabei relativ wohlfeile Darstellung das Kumol-Katgut überflügeln.

Die Katgutfrage schien mit dieser neuen Methode gelöst zu sein. Die Vorzüge dieses Jod-Katguts waren so bestechend, daß wir die Anwendung dieses neuen Katguts ernstlich in Erwägung zogen. Über Auftrag meines hochverehrten Chefs Prof. Payr unterzog ich mich der Aufgabe, die Brauchbarkeit des Jod-Katgut zu prüfen. Ich teile im folgenden meine, vielleicht ungenügenden Untersuchungen über das Jod-Katgut mit, — ich sage vielleicht, weil ich mir vollkommen bewußt bin, daß die auf einen relativ kurzen Zeitraum beschränkten Erfahrungen, beeinflußt von einem gewissen Enthusiasmus für diese neue Methode keineswegs Anspruch erheben dürfen, den Wert und die Brauchbarkeit des Jod-Katguts in dem einen oder anderen Sinne endgültig zu entscheiden.

Ich beginne mit der Zubereitung. Was die Darstellung des Jod-Katgut anbelangt, so ist dieselbe überaus einfach. Gewöhnliches Rohkatgut wird in eine Jod-Jodkaliumlösung gegeben, die auf unserer Klinik folgendermaßen magistraliter verschrieben wird:

Kali jodati 1,0
solve in pauxillo aquae destillatae, deinde adde,
Jodi purissimi 1,0
ad. aq. destillat. 100,0.

Die Herstellung dieser Lösung hält sich streng nach der Vorschrift von Claudius. Eine Präparation des Rohkatgut vor dem Einlegen in die Jod-Jodkaliumlösung z. B. Entfettung desselben, ist keineswegs notwendig. Ebenso überflüssig ist die Vorsicht, daß Rohkatgut mit reinen Händen aufzuspulen. Als Träger für das Jod-Katgut in der Jod-Jodkaliumlösung ist zweierlei empfehlenswert: Die an beiden Enden mit walzenförmigen Verdickungen versehenen Glasplatten, wie sie Hofmeister für sein Formalin-Katgut vorschlug, auf welche die Katgutfäden in einfacher Lage aufgewunden werden, damit die Flüssigkeit mit jedem Faden von allen Seiten in Kontakt bleibt. Doch gleiten die Fäden von dem Rande der Glasplatten leicht ab, die Glasplatten müssen, wenn das Katgut benützt wird, herausgenommen werden, was eventuell mit einem sterilen Instrument geschehen muß, wenn man seine Hände bei noch ganz frischen Lösungen nicht mit Jod beflecken will — bei älteren Lösungen ist dies nicht mehr der Fall, da bereits ein großer Teil des freien Jod verdampft ist — und auf sterilem Billrothbattist gelegt werden, um einer unangenehmen Tinktion der Kompressen durch das Jod vorzubeugen. Das hat

immerhin den Übelstand, daß das nicht verwendete Katgut während seiner Lagerung außerhalb der Sterilisationsflüssigkeit im Bereiche des Operationsfeldes leicht einer Infektion ausgesetzt wird; groß ist übrigens diese Gefahr speziell bei Jod-Katgut im Gegensatze zu der nach einer anderen Methode zubereiteten Katgutarten aus später zu erwähnenden Gründen nicht; ich möchte gleich hier ausdrücklich betonen, daß es ein nicht zu unterschätzender Vorteil dieser Sterilisationsmethode ist, daß man bereits verwendetes Katgut in dieselbe Jod-Jodkaliumlösung zurückbringen kann und ohne Bedenken bei Infektion selbst mit Milzbrand in $^3/_4$—1 Stunde wieder gebrauchen kann. Für den klinischen Betrieb jedoch, wo die Operationen rasch aufeinander folgen, das Katgut in kurzen Zwischenräumen gebraucht wird, wo von noch ungeschulten Ärzten die Asepsis bisweilen nicht streng genug durchgeführt wird, dürfte es sich empfehlen, große Glaswannen mit großen, langen Glasspindeln zu verwenden, wobei die Spindeln um ihre Achse rotieren; der in einfacher Lage aufgewickelte Katgutfaden wird mit einer trocken sterilisierten Pinzette — Desinfektionsflüssigkeiten, die den Instrumenten anhaften, verändern in unliebsamer Weise den Jodgehalt — erfaßt und mit der Schere ein beliebiges Stück abgeschnitten, ohne daß das übrige Katgut den Kontakt mit der Flüssigkeit aufzugeben braucht; es ist ratsam, dieselbe Flüssigkeit nur für die eingelegte Katgut-Quantität zu benützen, weil mit der Zeit der Jodgehalt sinkt und damit auch die Desinfektionskraft der Flüssigkeit.

Diese Präparation des Katguts ist so überaus einfach, daß sie auch in der Privatpraxis und von jedem Laien vorgenommen werden kann, wodurch diese Methode allen anderen weit überlegen ist.

Eine Frage von außerordentlicher Wichtigkeit für die Wertschätzung einer Sterilisationsmethode eines Nahtmaterials ist die Möglichkeit sicherer Keimfreiheit. Unwillkürlich drängte sich die Frage auf, ob die von Claudius vorgeschlagene Jod-Jodkaliumlösung imstande sei, absolute Sterilität, d. h. Abtötung auch der widerstandsfähigsten Sporen zu verbürgen.

Es ist bekannt, daß schon eine gesättigte Lösung von Jod in Wasser, d. i. 1:5000 nach Koch genügt, um Milzbrandsporen in 24 Stunden abzutöten. Die Desinfektionskraft des Jod ist jedoch bedeutenden Schwankungen unterworfen, je nach dem Medium, in dem es gelöst wird.

Zum Vergleiche führe ich kurz die Resultate von L. Buchholtz über Jod an, der die Desinfektionskraft verschiedener Stoffe in einer und derselben Nährflüssigkeit (Lösung von 10 g Kandiszucker, weinsaures Ammoniak, 0,5 g phosphorsaures Kalium in 100 g Wasser) prüfte: Jod vermag in einer Verdünnung von 1:5000 das Fortpflanzungsvermögen der Bakterien zu vernichten.

Jalau de la Croix, der Fleischwasser als Verdünnungsflüssigkeit verwendete, führt folgende Zahlen betreffs des Desinfektions-

wertes des Jod an: das Wachstum von Bakterien in frisch infiziertem Fleischwasser wird durch Jod in der Verdünnung von 1:5020 verhindert.

In Fleischwasser entwickelte, lebhaft sich bewegende Bakterien werden durch Jod im Verhältnis von 1:1548 getötet, in ihrem Fortpflanzungsvermögen gestört bei 1:410.. Aus der Luft in gekochtes Fleischwasser fallende Bakterien werden in der Entwicklung gehemmt bei 1:10020, ihr Fortpflanzungsvermögen vernichtet bei 1:510; aus der Luft in ungekochtes Fleischwasser fallende Bakterien werden in der Entwicklung beeinträchtigt bei 1:2010, ihr Fortpflanzungsvermögen gestört bei 1:843.

Diese überraschenden Differenzen der Desinfektionskraft sind teilweise auf die geänderte Lebensbedingung zurückzuführen, in die die Bakterien kommen; so ist das Fortkommen der Mikroben in wässriger Lösung sehr erschwert; in Wasser aufbewahrte Milzbrandbazillen werden schon durch Spuren von Jod getötet, während in Fleischwasser, Fleischextrakt-Peptonlösung lebende Milzbrandbazillen, Konzentrationen von Jod unter 1:5000 erheischen.

Andererseits gibt es gewisse Desinfektionsmittel, die in bestimmten Lösungen ihre höchste Desinfektionskraft entwickeln. So wirken die wässrigen Lösungen von Jod bedeutend stärker antiseptisch, als die viel konzentrierteren alkoholischen Jodlösungen.

Mit Absicht wählte daher M. Claudius eine wässrige Jodlösung als Desinfektionsflüssigkeit. Die desinfizierende Kraft dieser Lösung kommt fast ausschließlich dem reinen Jod zu, während das Jodkalium nur als Lösungsmittel für das Jod in Betracht kommt; gleichwohl ist dem Jodkalium eine geringe desinfizierende Eigenschaft zuzusprechen. Die Vorstellung ist jedoch nicht zulässig, daß das Jod in freiem Zustande in Form von Jodmolekülen in der Lösung verteilt sei, infolge seiner großen Wahlverwandtschaft zu anderen Elementen gibt es gleich den übrigen Halogenen seinen freien Zustand bald auf und sucht je nach dem Grade der Affinität bald festere, bald lockere Verbindungen einzugehen. So verhält es sich auch in der Jod-Jodkaliumlösung. Es sprengt das Wassermolekül und nimmt den Wasserstoff für sich in Anspruch; es ist auch einer vorübergehenden Vereinigung mit dem Sauerstoffatom nicht abgeneigt, gibt jedoch diesen Zusammenhang sofort auf, wenn ihm eine festere Verbindung geboten wird; auch mit dem Jodkalium vereinigt sich das Jodatom allerdings sehr locker zu Kaliumdijodid (KJ_2). Soweit die Veränderungen in der Lösung selbst.

Aber auch der Katgutfaden vermittelt eine Reihe von neuen Ver-

bindungen. Da das Katgut ohne weitere Vorbereitung der Jodwirkung ausgesetzt wird, so enthält es verschiedene Salze, zu denen das Jod in Wechselbeziehung treten kann. Die Fettsäuren werden durch entsprechende Verbindungen unschädlich gemacht. Auch den im Katgut enthaltenden Albuminoiden, vor allem dem Leïm, ist das Jod nicht abgeneigt. Schließlich kommen noch die Bakterien in Betracht. Ihnen wird das Jod in mannigfacher Beziehung verderblich. Geschwächt durch einen äußerst ungünstigen Nährboden, sind die Bakterien der Wirkung neu entstandener Elemente und Verbindungen schonungslos preisgegeben; der durch die Spaltung des Wassermoleküls zum Teil freiwerdende Sauerstoff in statu nascendi entfaltet eine sehr bedeutende antibakterielle Kraft, die Wasserentziehung und die neugebildete Jodwasserstoffsäure wirken gleichfalls deletär auf die Bakterien; außerdem verbindet sich ein Teil des aus labilen Verbindungen, z. B. des Jodwasserstoffes und des Kaliumdijodides, frei werdenden Jod mit dem Eiweiß der Bakterienleiber und erstickt das Leben derselben. Die Bestimmung des Zeitpunktes, von dem an die Sterilität des in Jod-Jodkaliumlösung eingelegten Katgutfadens eine absolute ist, ist nach der Ansicht von Claudius tatsächlich irrelevant, weil schon aus anderen Gründen das Katgut durch mindestens 8 Tage der Einwirkung der Jod-Jodkaliumlösung ausgesetzt bleibt. Daß die Sterilität vor dem 8. Tage eintritt, ist schon mit Rücksicht auf die bedeutende Desinfektionskraft des Jod wahrscheinlich und durch Versuche sichergestellt. Auch ich unternahm diesbezügliche Versuche, im Gegensatz zu Claudius, der die äußerst resistenten Sporen der Gartenerde zum Maßstab für die Sterilisationsfähigkeit seiner Methode machte, begnügte ich mich vorläufig festzustellen, ob und wann die Abtötung der für den Menschen pathogenen Keime in der Jod-Jodkaliumlösung erfolge. Ich wählte den Milzbrand zum Gegenstande meiner Untersuchungen, weil er unter den für den Menschen pathogenen Keimen am widerstandsfähigsten ist — daher bei bakteriologischen Versuchen über die Wirksamkeit der Antiseptica sehr häufig verwendet wird — andererseits weil es entsprechend der Herkunft und Zubereitung des Rohkatgut nicht ausgeschlossen ist, daß zuweilen auch Milzbrandsporen im Rohkatgut sich vorfinden, wie die Fälle aus der Volkmannschen Klinik beweisen.

Eine Milzbrandkultur auf Agar, deren Virulenz durch einige aufeinanderfolgende Tierüberimpfungen so gesteigert wurde, daß sie auf eine weiße Maus in 24 Stunden tödlich wirkte, wird durch mehrere Tage in den Brutschrank bei einer Temperatur von 30 ° C. gestellt und hierauf durch mehrere Tage in den Kaltschrank; letzteres, um durch die un-

günstigeren Lebensbedingungen die Sporulation der Milzbrandbazillen zu beschleunigen. Im Ausstrichpräparat fanden sich zahlreiche Sporen. Hierauf wurde eine Aufschwemmung der Sporen in einer niedrigen (Fränkel) Bouillonlösung gemacht und in letztere suspendiert 1—2 cm lange Stückchen von trocken sterilisiertem Katgut. Die Katgutstückchen wurden in dieser Sporenaufschwemmung durch 48 Stunden belassen und zwar bei 25° C. In dieser Zeit quellen die Katgutfäden auf — es ist dies die Wirkung des in der Bouillonlösung enthaltenden Wassers —, der Zusammenhang der Fasern wird etwas gelockert und dadurch den Sporen die Möglichkeit gegeben, auch in die Tiefe der Katgutstückchen einzudringen. Hierauf wurden die Katgutfäden getrocknet und in eine Jod-Jodkaliumlösung gegeben. Die Katgutfäden werden in bestimmten Intervallen der Lösung entnommen, und zwar von fünf zu fünf Minuten, für mehrere Stunden in steriles, lauwarmes Wasser eingelegt bis die Katgutfäden ihre natürliche Farbe wiedererlangt haben, zwischen steriles Filtrierpapier getrocknet und hierauf auf verschiedene Nährböden gebracht. Ich vermied die Anwendung des destillierten Wassers aus dem Grunde, weil dasselbe mangels geeigneter Nährstoffe vielen Bakterienarten sich direkt als Gift erweist, so daß die Entscheidung schwer fällt, was an der Desinfektion der Jodlösung und was dem destillierten Wasser zuzuschreiben ist, ferner weil die Auslaugung des Jod durch das destillierte Wasser infolge des geringen Salzgehaltes viel längere Zeit in Anspruch nimmt. Ich möchte ferner dem Vorwurf begegnen, die Neutralisation des Jod durch ein entsprechendes Antidot verabsäumt und dadurch den Wert meiner Untersuchungen in Frage gestellt zu haben. Ich bediente mich absichtlich nicht dieser Methode, weil die Entfernung des Jod in gewünschter Weise durch das benutzte Medium möglich war, und weil die Antidote gewöhnlich selbst Bakteriengifte sind und ein Überschuß derselben denselben Effekt hat, wie das neutralisierte Antiseptikum. Die erste Probe entnahm ich der Jod-Jodkaliumlösung nach 25 Minuten und brachte sie auf Nährböden von Bouillon, Gelatine, Agar. Die weiteren Proben machte ich, wie oben erwähnt, in Intervallen von fünf Minuten durch $2^1/_2$ Stunden. Zur Kontrolle brachte ich Katgutfäden direkt aus der Sporenaufschwemmung auf Nährböden. Ich kam zu folgenden Resultaten: In der ersten Probe trat schon nach 6 Stunden eine leichte Trübung um den Katgutfaden, auf dem Agarnährboden im Brutschrank bei 30° C. auf. Bei der zweiten und dritten Probe war erst nach 24 resp. 48 Stunden eine ganz kleine Kultur zu bemerken. Die anderen Proben blieben auch nach mehrtägigem Verweilen im Thermostat steril. Das nur mit Sporen infizierte, aber nicht der Jod-Jodkaliumlösung ausgesetzte Katgut zeigte üppiges Wachstum. Ebenso ließ die erste Probe in der Bouillonlösung nach 24 Stunden bei 20° C. eine sehr deutliche wolkige Trübung, die zweite und dritte Probe in 48 Stunden absteigend geringe Veränderungen; die übrigen Proben blieben auch nach 4 Tagen steril. Ähnlich verhielt es sich mit den Gelatinekulturen. Die Kontrolleprouvetten mit Bouillon und Gelatine jedoch wiesen ein sehr lebhaftes Wachstum auf. Diese Beobachtungen dehnte ich immer auf eine Reihe von Tagen aus, damit ein späteres Aufkeimen nicht unbemerkt bleibe. Diese Versuche wiederholte ich einige Male und kam immer zu ähnlichen Resul-

taten. Ich glaube hervorheben zu müssen, daß ich diese Untersuchungen nicht nur mit frischen, sondern dreiwöchentlichen und noch älteren Lösungen von Jod-Jodkalium vornahm; ich tat dies mit Absicht, weil mir die Frage nicht unwichtig erschien, ob ältere Lösungen, in denen eine sehr bedeutende Menge von Jod bereits verdampft ist, noch Sterilisation garantieren; dies kommt dann in Betracht, wenn man Katgut nach seiner Verwendung bei Operationen immer wieder in dieselbe Lösung zurückgibt und von neuem gebraucht. Ich glaube, aus diesen Untersuchungen den Schluß ziehen zu dürfen, daß selbst ältere Lösungen von Jod-Jodkalium imstande sind, in 1—2 Stunden auch die widerstandsfähigsten, für den Menschen pathogenen Keime sicher abzutöten, daß man der Jod-Jodkaliumlösung entnommenes und während der Verwendung auch schwer infiziertes Katgut unbedenklich wieder gebrauchen kann, wofern man dasselbe für die obgenannte Zeit in die Lösung zurückbringt; solange der eingelegte Vorrat reicht, kann dasselbe Katgut ohne Nachteil benützt werden, auch wenn die Lösung einige Monate alt ist. Natürlich gibt es einen gewissen Zeitpunkt, nach dem der Gebrauch des Katgut aus zu alten Lösungen nicht unbedenklich ist; es hängt dies von allen den Umständen ab, die den Jodgehalt der Flüssigkeit bald mehr oder minder rasch herabzusetzen imstande sind, so insbesondere der Ort und die Art der Aufbewahrung des Katgut, die häufige Verwendung desselben bei den Operationen, wobei der Deckel der Glaswannen bald mehr oder minder lang gelüftet bleibt. Daher läßt sich eine sichere Grenze für die Verwertbarkeit der Jod-Jodkaliumlösung nicht ziehen; immerhin dürfte nach 3 Monaten die Desinfektionskraft der Lösung erloschen sein. Daß die antiseptische Wirkung der Lösung dem Jodgehalt proportional ist, geht aus einschlägigen Untersuchungen hervor, die beweisen, daß ganz frische Jod-Jodkaliumlösungen Milzbrandsporen in weniger als einer $^1/_2$ Stunde sicher abtöten.

Claudius hatte die Proben mit Milzbrandsporen prinzipiell nicht vor 20 Stunden der Lösung entnommen und fand die Sporen abgetötet. Dagegen stellte er eingehende Untersuchungen über die Leistungsfähigkeit der Jod-Jodkaliumlösung gegenüber den widerstandsfähigsten Sporen an, wobei ihm die äußerst resistenten Mikroben der Gartenerde zum Maßstab für die Desinfektionskraft seiner Lösung diente. Er kam zu dem Schlusse, daß nach 8 Tagen ein Auskeimen der Sporen nicht mehr zu befürchten sei. Daher machte er ein achttägiges Verweilen des Rohkatgut in der Jod-Jodkaliumlösung vor dem Gebrauche zur Vorschrift. Auch aus anderen Gründen, besonders bezüglich der Erhöhung der Resistenz, möchte ich diesen Vorschlag billigen.

Mehrfache Proben, die ich dem Jodkatgut noch während des Verweilens in der Lösung durch zwei Monate entnahm und zwar in bestimmten Intervallen, überzeugten mich von der andauernden Sterilität desselben.

Ich möchte bemerken, daß die eben angeführten Zahlen als Grenze für die Sterilisation der Jod-Jodkaliumlösung, strenge genommen nur für die betreffende Versuchsreihe, Geltung haben, und nur eine annähernde Vorstellung von der Desinfektionskraft der Jod-Jodkaliumlösung geben. Es hängt dies von vielen, zum Teil durchaus unkontrollierbaren Faktoren ab, so von der innerhalb sehr weiter Grenzen schwankenden Virulenz der Milzbrandsporen. Es werden daher derartige bakteriologische Untersuchungen kaum gleiche Resultate ergeben. Es dürfte mir auch der Vorwurf nicht erspart bleiben, es verabsäumt zu haben, die absolute Sterilisation der Jod-Jodkaliumlösung im Sinne Lauensteins durch Versuche mit den resistentesten, wenn auch nicht pathogenen Keimen, z. B. mit Bacillus subtilis, aerophilus usw. geprüft zu haben. Meine diesbezüglichen bakteriologischen Untersuchungen sind noch nicht abgeschlossen; ich behalte es mir für später vor, die Ergebnisse mitzuteilen. Ferner verweise ich auf die Versuche von Claudius, der gerade diese Frage zum Gegenstande eingehenden Studiums machte. Übrigens wich diese von mir gemachte Versuchsanordnung insofern von den tatsächlichen Verhältnissen ab, als diese Methode eine antiseptische ist und daher das Antiseptikum dem Katgutfaden noch längere Zeit anhaftet und eine Entwicklung der Bakterien verhindern kann. Schließlich sei noch bemerkt, daß es eine durchaus inkonsequente Forderung ist, gerade beim Katgut absolute Sterilisation, d. h. Abtötung der widerstandsfähigsten, wenn auch gar nicht pathogenen Bakterien zu verlangen. Welche Garantie bietet denn der so vielfach zur Desinfektion benützte, strömende Wasserdampf diesen Bakterien gegenüber?

Indeß glaube ich doch, daß die Brauchbarkeit dieser Methode in bezug auf absolute Sterilisation über jeden Zweifel erhaben ist und man ihr volles Vertrauen entgegenbringen kann.

Ich wandte hierauf meine Aufmerksamkeit einer anderen Frage zu, ob der mit Jod getränkte Katgutfaden auch antiseptische Eigenschaften entwickle. Dieser Punkt ist keineswegs so unwichtig, als es den Anschein hat. Oft genug kommt es vor, daß während der Operationen beim Zureichen der Fäden, namentlich von seiten jüngerer Hilfskräfte, ein Anstreifen stattfindet, während des Nähens und Knotens der Fäden beim Durchgleiten durch die Hände des Operateurs eine Scheuerung des Oberflächenepithels eintritt und die reiche Bakterienflora der Haut den Fäden eingeimpft werden, so daß deren vorausgegangene Sterilisation ziemlich illusorisch wird. Wenn es aber eine Präparationsmethode gibt, durch welche der Faden

eine antiseptische Kraft entfalten kann, so könnten die durch Unachtsamkeit oder mangelhafte Reinlichkeit der Hände eingeimpften Keime unschädlich gemacht werden und so eine der Hauptursachen für die Infektion des Gewebes beseitigt werden.

Im folgenden will ich in gedrängter Darstellung den Gang meiner Untersuchungen wiedergeben und die gefundenen Resultate mitteilen.

Ich verwendete dazu Katgut, das mindestens durch 8 Tage in der Jod-Jodkaliumlösung gelegen war. Kurze Stückchen dieses Jodkatgut brachte ich zunächst in eine Reinkultur von Staphylococcus pyogenes aureus auf Agar und wälzte sie in dieser Bakterienmenge so lange herum, bis die Oberfläche jedes Fadens deutlich mit einer Schicht von Mikroben überzogen war; ich will bemerken, daß ich die Katgutfäden vor dem Einbringen in die Kultur durch Trocknen zwischen Lagen von sterilem Filtrierpapier von dem überschüssigem Jode befreite. Aus der Staphylokokkenkultur brachte ich die vollbeladenen Katgutfäden einzeln mit der Platinöse auf schief erstarrtes Agar und Gelatine. Die Agarnährböden wurden einer Bruttemperatur von höchstens 36° C. ausgesetzt, die Gelatinenährböden in den Kaltschrank gestellt. Im Beginne meiner Untersuchungen bemerkte ich, daß in den ersten 24—48 Stunden die mit dem infizierten Katgutfaden in unmittelbarer Berührung stehende Partie des Nährbodens keine Veränderung zeigte, jedoch in einiger Entfernung Reinkulturen von Staphylokokken aufschossen, die in den ersten Tagen die Tendenz nicht verkennen ließen, von der Nähe des Katgutfadens weg peripheriewärts ihr Wachstum auszudehnen; am dritten Tage drangen sie jedoch auch gegen den Faden vor und wuchsen unbekümmert über ihn hinweg, mit ihrem gelben Rasen ihn vollkommen einhüllend. Diese ersten Untersuchungen ließen erkennen, daß der Jod-Katgutfaden ein Auskeimen der ihm anhaftenden Staphylokokken zwar verhindern könne, daß er aber auf die in seiner unmittelbaren Umgebung durch zufälliges Anstreifen der Platinöse auf den Nährboden geimpften Reinkulturen nur einen ganz unbedeutenden Einfluß ausübt, indem das Wachstum dieser Kulturen gegen den Jodkatgutfaden in der ersten Zeit, solange noch Jod teils frei, teils in labilen Verbindungen dem Katgutfaden anhaftet, beschränkt wird; sobald aber das Jod vom Faden vollkommen verschwunden ist, was nach 48 Stunden eintritt, so hört diese das Wachstum beschränkende Wirkung auf und die Kulturen breiten sich über den jodfreien Faden mit derselben Schnelligkeit und Üppigkeit aus, wie über die andere Oberfläche des Nährbodens. Bei meinen weiteren bakteriologischen Untersuchungen war mein Bemühen hauptsächlich darauf gerichtet, die beim Übertragen des Jod-Katgutfadens mittelst der Platinöse auf die Nährböden unabsichtlich hervorgerufene Kontaktinfektion durch die Öse gänzlich zu vermeiden. Aus diesem Grunde brachte ich die Jod-Katgutfäden mittelst der Platinöse über den Nährboden und ließ sie dann frei auf den Nährboden herabfallen, ohne daß die Öse anzustreifen brauchte. Verwendet wurden wieder schief erstarrtes Agar und Gelatine im Brut- und Kaltschrank. Das Resultat dieser Versuche war folgendes: Bei Jod-Katgutfäden, die an ihrer Oberfläche ziemlich gleichmäßig mit der Staphylokokkenreinkultur

überzogen waren, konnte selbst nach einwöchentlicher Beobachtung weder auf Agar noch Gelatine das geringste Wachstum beobachtet werden. Befanden sich jedoch gehäufte Massen von Staphylokokken auf dem Jodkatgutfaden, so zeigten diese Bakterienanhäufungen in der ersten Zeit und zwar in den ersten 48 Stunden nur peripheriewärts sehr verlangsamtes Wachstum, nach mehreren Tagen überwucherten sie jedoch schrankenlos auch den Katgutfaden.

Ähnliche Beobachtungen machte ich mit Staphylococcus pyogenes albus und mit dem Streptokokkus. Ich will bemerken, daß diese Reinkulturen aus frischem, sehr virulentem Eiter gezüchtet waren. Schließlich stellte ich auch mit dem Milzbrand Untersuchungen an. Ich verwendete ganz frische Milzbrandkulturen, in denen die Sporen durch die mikroskopische Untersuchung festgestellt wurden. Gewonnen wurden die Kulturen durch Ausstreichen von Herzblut von an Milzbrand eingegangenen weißen Mäusen auf Agar und Gelatine. Für weiße Mäuse waren die Kulturen in etwas mehr als 24 Stunden letal. Die Resultate waren dieselben wie mit den oben mitgeteilten Staphylokokkenkulturen. Ich glaubte die Beobachtung gemacht zu haben, daß das Wachstum von angehäuften Bakterienmassen auf dem Jod Katgutfaden abhängig sei von ihrer Größe; je größer diese Anhäufungen sind, desto eher und schneller macht sich das periphere Wachstum bemerkbar, desto früher wird endlich der Katgutfaden überwachsen; kleine Anhäufungen zeigen oft durch Tage kein merkliches Wachstum; daß das Wachstum der Bakterien durch den Jod-Katgutfaden für die erste Zeit entschieden beschränkt ist, glaube ich dadurch nachweisen zu können, daß Kontrollkulturen unter ganz gleichen Bedingungen in derselben Zeit ein üppiges Wachstum zeigten, und daß Abimpfungen von Bakterienanhäufungen am Katgutfaden auf Gelatine und Agar innerhalb der ersten 2—3 Tage zu reichlichen Kulturen emporblühten und die Mutterkolonie in der gleichen Zeit ums vielfache an Größe übertrafen. Nur zweimal erwiesen sich bei Milzbrand diese Abimpfungen aus den Bakterienanhäufungen um den Jod-Katgutfaden aus unbekannter Ursache als steril.

Nebenbei will ich erwähnen, daß ich mit Staphylokokken und Milzbrand infizierte Jod-Katgutfäden in gerade erstarrte Nährböden mit der Platinöse versenkte, ich beobachtete um den Katgutfaden fast nie das Wachstum von Bakterien, wohl aber von der Oberfläche des Nährbodens längs des Stichkanales bis auf eine bestimmte Tiefe. Ich bemerke, daß bis zum Katgutfaden reichlicher und ungehinderter Luftzutritt bestand, ein Umstand, der Erwähnung verdient, da ich aërobe Bakterien verwendete. — Diese Versuchsanordnung berechtigt übrigens zu keiner sicheren Schlußfolgerung, da der größte Teil der Mikroben an der Oberfläche und den ihr benachbarten Schichten des Nährbodens beim Versenken des Jodkatgutfadens abgestreift wurde, und nur ein unbedeutender Anteil dem Katgutfaden in die Tiefe folgte.

Diese bakteriologischen Untersuchungen, die ich oft wiederholte, lassen sich im folgenden Sinne deuten: es dürfte wohl kaum einem Zweifel unterliegen, daß das dem Katgutfaden anhaftende Jod antiseptische Eigenschaften zeigt, wie Claudius behauptet. Wird ein

mit Jod getränkter Katgutfaden auf einen Nährboden gebracht, so hat dieser Vorgang eine Reihe von chemischen Veränderungen zur Folge. Die Nährböden sind relativ reich an Salzen und auch an Wasser, Erfordernisse, ohne die die Bakterien nicht zu leben vermögen. Es liegt nahe, daß das Jod, das meist nur in äußerst labilen Verbindungen im Katgut vorhanden ist, die ihm chemisch wenig verwandten bisherigen Gefährten verläßt und vor allem mit den Salzen der Nährböden dauerndere Verbindungen einzugehen trachtet. Bei diesen Spaltungen und Neubildungen dürften vorzugsweise Jod, Wasserstoff und Sauerstoff in Freiheit gesetzt werden, welche in statu nascendi äußerst deletär auf die Bakterien einwirken. Nun hängt die Desinfektionskraft naturgemäß ab von der Menge des vorhandenen Jod und von dem Grade der Konzentration, oder letzteres in anderen Worten ausgedrückt, von der Diffusionsfähigkeit des Jod, die Menge des in Betracht kommenden Jod ist wieder proportional der Länge und Dicke des Katgutfadens. Sinkt die Menge des Jod, so muß auch die antiseptische Kraft sinken, verschwindet das Jod, so muß auch diese erlöschen; dies ist dann der Fall, wenn die chemischen Veränderungen ihren Abschluß gefunden und das Jod seine Affinität in konstanteren Beziehungen gesättigt hat; dies kommt äußerlich dadurch zum Ausdruck, daß der Katgutfaden entfärbt ist, was auf den Nährböden zu verschiedenen Zeiten, abhängig von der Art des Nährbodens, sicher vor 48 Stunden eingetreten ist; nach dieser Zeit ist der Faden frei von Jod, die antiseptischen Eigenschaften sind verloren gegangen. Damit stimmen die bakteriologischen Beobachtungen überein. In den ersten zwei Tagen zeigen die Kolonien am infizierten Katgutfaden entweder gar kein oder nur minimales Wachstum, während Kontrollkulturen schon in dieser Zeit lebhafte Entwicklung bekunden, in den folgenden Tagen, wo sie von dem lähmenden Banne der Jodwirkung befreit sind, beweisen sie ihre Lebensfähigkeiten in üppigem Wachstum.

Auch die Konzentration, in der das Jod mit den Bakterienleibern in Berührung kommt, ist für die Desinfektionskraft von Wichtigkeit. Selbstverständlich ist die Konzentration in dem Katgutfaden und in seiner unmittelbaren Umgebung am größten und nimmt peripheriewärts rasch ab, entsprechend der erschwerten Diffusion des Jod. In einer gewissen Entfernung muß eine Zone existieren, in der die Konzentration des Jod gleich Null ist. In derselben Weise muß sich auch die Desinfektionskraft verhalten; diesen verschiedenen Konzentrationssphären gegenüber müssen sich auch die Bakterienleiber verschieden verhalten. Die Bakterien, die sich in unmittelbarer Nähe

in bestimmter Zeit unschädlich zu machen und welche Mengen Reinkultur auf das betreffende Tier eben noch tödlich wirkt. Die Forderungen sind zum Teil schwer, zum Teil nicht erfüllbar.

Ich glaube übrigens nicht, daß die Verhältnisse im Gewebe für die Entfaltung der antiseptischen Eigenschaften des Jod wesentlich ungünstigere sind als auf den künstlichen Nährböden; die Bedingungen für die Lebensbetätigung der Bakterien sind in beiden Fällen annähernd gleich, allerdings im Gewebe unter Umständen viel besser, für die Wirksamkeit des Jod gleich ungünstig, da in den künstlichen Nährböden die Salze, im Gewebe die alkalische Blut- und Lymphflüssigkeit dem Jod reichlich Gelegenheit geben, seine Neigung zu solideren, aber antiseptisch unwirksamen Verbindungen zu befriedigen. Immerhin möchte ich noch eines Versuches gedenken, den ich in starker Anlehnung an einen ähnlichen von Haegler vornahm, und der auch zugunsten der antiseptischen Kraft des Jod-Katgut zu sprechen scheint. Katgutfäden von gleicher Länge und Dicke, die nach der Methode von v. Bergmann, Krönig und Claudius zubereitet wurden, wurden während je 5 Minuten durch die nicht gereinigte Hand gestreift und dann, in kleine Stücke zerschnitten, in Bouillonkulturen gebracht. Nach 1—2 Tagen wurde der Plattenguß vorgenommen. Während in der Bouillonflüssigkeit, die die Kumol-Katgut und Sublimat-Alkohol-Katgutfäden aufgenommen hatte, sich eine reichliche Bakterienflora von teils unschädlichen, teils pathogenen Mikroben entwickelt hatte, fielen die Versuche mit Jod-Katgut vollkommen negativ aus. Weniger deutlich war der Unterschied, wenn man die Katgutfäden durch die während einer Viertelstunde mit Seife, Bürste und Alkohol gereinigte Hand zog. Allerdings sind diese Versuche nicht einwandsfrei, da die Menge der den Katgutfäden beim Durchziehen durch die Hände anhaftenden Bakterien von vielen Umständen abhängig ist, so von der Glätte der Oberfläche, die gerade beim Jod-Katgut sehr bedeutend ist, von der Stelle an der Hand, wo die Fäden beim Versuche hinwegstreichen usw.

Ein ähnlicher Versuch zwischen Seide und Jod-Katgut, unter möglichst gleichen Bedingungen durchgeführt, zeigte eine große Minderwertigkeit der Seide in dieser Beziehung, zum Teil wohl wegen der rauheren Oberfläche. Im allgemeinen beweist dieser letztere Versuch, daß die Meinung von der Überlegenheit des Jod-Katgut gegenüber der Seide in der Sicherheit der bleibenden Sterilität nicht der Begründung entbehrt.

Würden die Vorgänge, wie sie auf den künstlichen Nährböden

zu beobachten sind, auch im menschlichen Organismus eintreten, könnte das Jod die mit den Katgutfäden in die Gewebe eingebrachten Bakterien, die dem Nahtmaterial teils durch Unachtsamkeit, teils durch mangelnde Asepsis während des Gebrauches eingeimpft wurden, unschädlich machen, so wäre damit einer der Hauptfaktoren der späteren Wundstörung beseitigt, eine aseptische Einheilung des Katgut in dem Gewebe garantiert; es ist jedoch leicht einzusehen, daß bei einem Mißverhältnis zwischen Jodgehalt und Infektion der Katgutfäden oder bei Kontaktinfektion der Wunde selbst durch mangelhafte Asepsis eine Wundeiterung mit eventueller Ausstoßung der Nähte auch durch diese Methode nicht verhindert werden kann, ein Verlangen, das übrigens niemand stellen wird. Die antiseptische Wirkung des Jod ist ein großer Vorzug, der vielleicht weniger an chirurgischen Anstalten in Betracht kommt, wo die Asepsis mit größter Genauigkeit gehandhabt werden kann, als für die Privatpraxis, wo sehr schwierige Verhältnisse den Wert der Asepsis illusorisch machen. Übrigens darf man von der Dauer der antiseptischen Kraft des Jod-Katgut keine allzu gespannten Hoffnungen hegen, da der Abbau der Jodmoleküle sehr rasch, gewöhnlich in den ersten 48 Stunden, im Gewebe erfolgt, und bei offener Wundbehandlung der jodfreie Katgutfaden dem von außen eingeführten Bakterienmaterial ebenso schutzlos preisgegeben ist, als irgendein anderes Nahtmaterial.

Im Anschlusse daran möchte ich gleich einen anderen Punkt erörtern. Von großer Wichtigkeit erscheint mir nämlich die Frage, ob das mit dem Katgutfaden eingeführte Jod dem Organismus schädlich werden könnte. Ich neige der Ansicht zu, daß auch bei noch so reichlicher Verwendung des Jod-Katgut bedrohliche Erscheinungen von seiten des Jod nicht zu befürchten seien. Die relative Ungefährlichkeit in großen Dosen als Element und in seinen verschiedenen Verbindungen als wertvolles therapeutisches Mittel ist geeignet, derartige Bedenken als übertriebene Vorsicht erscheinen zu lassen. Die Anwendung des Jod in reinem Zustand ist zwar etwas beschränkt; der größten Beliebtheit erfreut sich die äußerliche Applikation. Einen sicheren Anhaltspunkt für die relative Gefahrlosigkeit des Jod für die Gewebe gibt seine Verwendung bei großen abgeschlossenen Hohlräumen zum Zwecke der Verödung. In Ovarialzysten wurde nicht selten die ungeheure Menge von 50 qcm Jodtinktur eingespritzt. Wenn auch die Flüssigkeit wieder abgelassen wurde, so blieb in den Buchten doch ein nicht unbedeutender Teil zurück. Dieses Jod, auf eine große Fläche verteilt und oft unter sehr günstigen Diffusionsbedingungen, wird sehr rasch resorbiert; doch werden bedrohliche

Erscheinungen nur selten beobachtet. Das Jod im Katgut wird nie in so großen Mengen dem Organismus einverleibt, andererseits erfolgt der Übertritt des Jod aus dem Katgut in die Körpersäfte entfernt nicht mit derselben Raschheit. Zunächst wird das an der Oberfläche des Katgutfadens befindliche Jod in den Kreislauf aufgenommen und später kann das im Innern des Fadens befindliche Jod ausgelaugt werden und in den Kreislauf übertreten. Es werden also gleichzeitig nur geringe Mengen von Jod frei, die übrigens durch die Salze der alkalischen Blut- und Lymphflüssigkeit bald in die für die Gewebe viel unschädlicheren Verbindungen übergeführt werden, so in Jodkalium, in Jodeiweißverbindungen, nach Claudius auch in jodsaure Salze. Es ist nicht wahrscheinlich, daß diese minimalen Quantitäten von Jod imstande sind, die Funktion der benachbarten Gewebe und der Erythrozyten ernstlich zu gefährden. Intoxikationserscheinungen dürften daher kaum zu erwarten sein.

Außer der toxischen Wirkung des Jod käme noch die die Gewebe stark reizende Eigenschaft desselben in Betracht. Wegen dieses eigentümlichen Verhaltens wurde das Jod in der vorantiseptischen Zeit von den Chirurgen vielfach dazu benützt, zystische Gebilde zur Verödung zu bringen. Es liegt der Gedanke nahe, daß eine derartige Nebenwirkung des Jod die Verwendung des Nahtmateriales an bestimmten Körperstellen, so namentlich im Bauchraum, wegen der Gefahr der Verklebung der Darmschlingen von vornherein verbieten würde. Zu diesem Zwecke machte ich Tierversuche. Als Versuchsobjekt dienten mir Kaninchen. In die freie Bauchhöhle wurden verschieden lange Katgutfäden eingebracht. Das Peritoneum der Bauchwunde wurde mit Katgut genäht. Die Tiere wurden in verschiedenen Intervallen getötet, das erste schon nach zwei Tagen, das letzte nach sieben Wochen, und die Verhältnisse des Abdomens einer genauen Inspektion unterworfen. Die in die freie Bauchhöhle gebrachten Katgutfäden waren auf den ihnen zunächst liegenden Darmschlingen durch feinste Adhäsionen fixiert, doch bestanden keine Verklebungen der Därme an der vorderen Bauchwand noch untereinander; die Nahtstellen waren frei von Verwachsungen mit den Darmschlingen. Aus diesen Befunden glaube ich schließen zu dürfen, daß das Jod-Katgut unbeschadet der sonst reizenden Wirkung des Jod ohne Bedenken überall angewandt werden kann, und daß nachteilige Folgen von dieser Eigenschaft des Jod nicht zu befürchten sind.

Anreihend an die Untersuchungen über die antiseptische Wirkung des Jod in den Geweben möchte ich noch eine andere hierhergehörige Frage erledigen, nämlich die Behandlung des Katgut vor dem Ge-

brauche nach der Entnahme aus der Jod-Jodkaliumlösung. Claudius empfiehlt, die Katgutfäden von dem überschüssigem Jod durch Eintauchen in irgendeine „indifferente Flüssigkeit" zu befreien. Als solche schlägt Claudius 3 proz. Karbolsäure oder Aqua destillata vor. Aus einem bestimmten Grunde, nämlich um die Festigkeit des Jodkatgut zu erhöhen, gibt Claudius der 3 proz. Karbollösung den Vorzug. Er betont, daß ein zweistündiges Verweilen des Katgut in dieser Karbollösung die vorzüglichen Eigenschaften desselben keineswegs beeinträchtigt. Ich möchte der Ansicht von Claudius nicht beipflichten, vielmehr stelle ich mich auf den extremen Standpunkt, alles zu vermeiden, was den Jodgehalt des Katgut herabsetzen könnte, damit nicht die antiseptische Wirkung des Jodkatgut im Gewebe durch unnötige Verringerung der Jodmenge beeinträchtigt werde. Es ist von vorneherein einzusehen, daß die verschiedenen Flüssigkeiten sich sehr wechselnd dem Jodkatgut gegenüber verhalten und die Auslaugung des Jod aus den Katgutfäden und die Aufnahme desselben in dem jeweiligen Menstrum abhängig ist von der Zeit der Einwirkung, dem Salzgehalt der Flüssigkeit und der Jodmenge der Fäden. Diese Voraussetzungen werden auch durch entsprechende Versuche bestätigt, die ich in folgender Weise anstellte: In verschiedene Flüssigkeiten werden gleichlange, in der Claudiusschen Lösung sterilisierte Katgutfäden von derselben Stärke zu gleicher Zeit eingebracht und die Zeiträume miteinander verglichen, wann die Fäden sowohl an der Oberfläche als auch auf Durchschnitten in ihrem Innern die gewöhnliche Farbe des Rohkatgut angenommen haben. Ich will gleich hier bemerken, daß durch die Einwirkung der Jod-Jodkaliumlösung das Katgut außen und innen eine dunkelbraune Farbe nach 8 Tagen annimmt, die bei noch längerem Verweilen des Katgut in dieser Lösung einer tiefschwarzen Platz macht. Ich will nur die Resultate dieser Beobachtungen mitteilen, die an solchen Flüssigkeiten angestellt wurden, die sozusagen zum Inventar jedes chirurgischen Operationssales gehören, ich meine Sublimat, Lysol, Karbolsäure; hinzufügen möchte ich noch die Untersuchungen über destilliertes Wasser und der zur Hälfte verdünnten Jod-Jodkaliumlösung nach Claudius, weil zu ihren gunsten eine Reihe von Gründen sprechen. Bei diesen Versuchen zeigte es sich, daß in Sublimatlösung entsprechend dem gewöhnlichen Zusatz von Natronchlorid die Entfärbung des Katgutfadens zuerst auftrat, darauf in Lysol, noch später in 2½ proz. Karbollösung, schließlich in destilliertem Wasser, jedoch fast gar nicht in zur Hälfte verdünnten Jod-Jodkaliumlösung nach Claudius. Es entspricht dies vollkommen dem verschiedenen Salzgehalt der verwendeten Flüssig-

keiten. Die Voraussetzung, daß die Aufnahme des Jod aus dem Katgut in Form fester chemischer Verbindungen mit den Salzen der Flüssigkeiten erfolgt, dürfte um so glaubwürdiger erscheinen, als bei diesen Untersuchungen wenig Jod verdampft und sich in freiem Zustande in den genannten Flüssigkeiten nur in kleinen Mengen nachweisen läßt, ausgenommen in der verdünnten Jod-Jodkaliumlösung. Natürlich gilt dies nur innerhalb gewisser Grenzen. Übersteigt der Jodgehalt des Katgut die Menge der in den Flüssigkeiten zur Verfügung stehenden Salze, so bleibt eine größere Menge Jod ungebunden, was auch dem Auge durch die auftretende braune Färbung ursprünglich klarer Flüssigkeiten zur Wahrnehmung gelangt; dies tritt beispielsweise wieder früher bei destilliertem Wasser auf, entsprechend dem verringertem Salzgehalt als bei 2½ proz. Karbollösung. Im allgemeinen möchte ich daher nicht empfehlen, das Katgut nach der Entnahme aus der Jod-Jodkaliumlösung noch in eine besondere, sogenannte indifferente Flüssigkeit zu bringen, um es vom überschüssigen Jod zu befreien, eben mit Rücksicht auf den damit verbundenen, fast unvermeidlichen Verlust an Jod und der verminderten antiseptischen Wirksamkeit des Jodkatgut. Ich möchte daher den Vorschlag machen, den der Jod-Jodkaliumlösung entnommenen Katgutfaden auf steriles Billrothbattist zu bringen, wo die überschüssige Desinfektionsflüssigkeit in wenigen Minuten teils abgeflossen, teils auf den Faden eingetrocknet ist, der trockene Faden, der seine antiseptischen Eigenschaften vollends bewahrt hat, ist mit Vorteil zu gebrauchen; er färbt kaum die Hände und befleckt nicht die Wäsche und Kompressen, wenn letztere auf trockenem Wege sterilisiert wurden. Nasse Kompressen dagegen nehmen empfindlichen Schaden, da sie das Jod aus den Katgutfäden gierig aufsaugen. Bringt man jedoch der antiseptischen Wirkung des Jod kein Vertrauen entgegen oder verzichtet man darauf um anderer Vorteile willen, so der Reinheit der Hände, so dürfte das Einlegen der Katgutfäden in destilliertem Wasser oder in verdünnter Jod-Jodkaliumlösung noch am meisten ratsam sein. In Aqua destillata ist der Verlust an Jod ein außerordentlich geringer; selbst nach mehr als zwölfstündigem Verweilen zeigen die Katgutfäden eine kaum merkbare Entfärbung und zwar um so weniger, je länger die Fäden früher in Jod-Jodkaliumlösung gelegen waren, allerdings mit einer gewissen Beschränkung. Die den Katgutfäden anhaftende konzentrierte Lösung wird soweit dadurch verdünnt, daß eine reizende Wirkung auf die Gewebe meist mehr zu befürchten ist; der Jodgehalt des Katgut wird auch durch längeres Verweilen in dieser verdünnten Jod-Jodkaliumlösung nur langsam vermindert.

Ein anderer sehr wichtiger Punkt beanspruchte noch ein sehr reges Interesse, nämlich das Verhalten des Jod zu den im Katgut stets vorhandenen Ptomaïnen. Diese bedingen nach den Forschungen von Poppert, Veit, Heidenhain eigentümliche Wundstörungen im Sinne eines chemischen Prozesses. Meine Untersuchungen sind noch nicht soweit gediehen, um ein abschließendes Urteil über diesen Gegenstand zu gestatten. Doch glaube ich annehmen zu dürfen, daß das Jod mit den Ptomaïnen eine wenn auch labile chemische Verbindung eingeht und die das Gewebe schädigende Wirkung derselben aufhebt. Die am Menschen gesammelten Erfahrungen über das Jodkatgut gestatten nur Vermutungen. Ich behalte mir vor, später gelegentlich Mitteilungen darüber zu machen.

Ich wende mich der Erledigung einer weiteren, sehr wichtigen Frage zu; sie betrifft die Zugfestigkeit des Katgut nach der Methode von Claudius. Es ist bekannt, daß die Widerstandskraft des Rohkatgut von sehr vielen Faktoren abhängig ist, vom Material, der Art der Zubereitung, dem Orte der Aufbewahrung, vom Alter, von der Länge und Dicke der Fäden usw. Es ist begreiflich, daß es äußerst schwierig ist, alle diese Verhältnisse in gleicher Weise zu berücksichtigen, und daß die vergleichenden Resultate über die Zugfestigkeit zwischen Rohkatgut und sterilem Katgut keinen Anspruch auf Genauigkeit haben und nur mit großer Vorsicht aufzunehmen sind. Von den großen Schwankungen in der Zugfestigkeit, die bei derselben Sorte von Rohkatgut bestehen, konnte ich mich überzeugen, als ich die Widerstandskraft von Rohkatgutfäden untereinander verglich. Obwohl von derselben Lieferung, Dicke und Länge, zeigten diese Rohkatgutfäden sehr beträchtliche Unterschiede in ihrer Zugfestigkeit. Genaue vergleichende Untersuchungen sind daher undurchführbar; man muß sich mit annähernden Resultaten zufrieden geben. Um diese Fehlerquellen bei meinen Untersuchungen über die Widerstandskraft zwischen Rohkatgut und Jodkatgut möglichst zu vermeiden und zu genaueren Ergebnissen zu kommen, verfuhr ich in folgender Weise: Ich schnitt die Katgutfäden in der Mitte entzwei und legte die eine Hälfte in die Jod-Jodkaliumlösung, die andere verwahrte ich zur Kontrolle. Bei den folgenden Belastungsproben verglich ich immer die Tragfähigkeit der zugehörigen beiden Hälften. Die Belastungsproben wurden folgendermaßen vorgenommen: die Katgutfäden wurden an dem einen Ende befestigt, an dem anderen dagegen eine Wagschale angehängt; durch Gewichte wurde der Faden solange belastet, bis er entzwei riß. Ich will es unterlassen, Zahlen aus meinen Untersuchungen anzuführen; ich beschränke mich darauf, das Schlußergebnis aus diesen

Beobachtungen mitzuteilen. Es zeigte sich, daß das in der Claudiusschen Lösung sterilisierte Katgut das Rohkatgut unter sonst gleichen Bedingungen an Zugfestigkeit übertrifft. Der Unterschied läßt sich nicht genau angeben, doch dürfte er sicher $^1/_7$ des Gesamtwertes betragen. Diese Erhöhung der Zugfestigkeit ist dem Jod zuzuschreiben; denn nach dem Verschwinden des Jod aus dem Katgut geht diese sehr schätzenswerte Eigenschaft der erhöhten Widerstandskraft verloren. Die Zunahme der Resistenz hängt ab von der Dauer der Einwirkung der Jod-Jodkaliumlösung; sie ist nach 8 Tagen schon sehr bedeutend, aber sicher noch steigerungsfähig. Die obere Grenze dürfte dann erreicht sein, wenn die Aufnahme des Jod in dem Katgut beendet ist. Die erhöhte Resistenz bleibt jedoch nur für die erste Zeit unverändert bestehen, später nimmt sie allmählich ab und sinkt unter die des Rohkatgut, wenn der Gehalt an Jod in der Lösung durch Verdampfung sich verringert hat. Unverändert könnte diese erhöhte Resistenz erhalten werden, wenn die Lösung von Monat zu Monat gewechselt würde. Es ist nicht in Abrede zu stellen, daß die Resistenz des Katgut nach monatelangem Verweilen in der Claudiusschen Lösung eine sehr bedeutende Einbuße erleidet, daß Katgut bereits anfängt zerreißlicher zu werden. Der Grund liegt darin, daß sich das Jod und das destillierte Wasser mit Rücksicht auf die Zugfestigkeit des Katgut in einem lebhaften Widerstreit befinden. Das Jod trachtet das Katgut zu härten, das destillierte Wasser zu erweichen. Im Anfang überwiegt das Jod, später macht sich die Wasserwirkung geltend und die Resistenz des Katgut nimmt ab. Abgesehen von der absoluten Sterilisation der Katgutfäden nach 8 Tagen ist auch die Vermehrung der Zugfestigkeit der Katgutfäden ein wichtiger Grund mehr, das Nahtmaterial während der von Claudius geforderten Zeit in der Jod-Jodkaliumlösung zu belassen, damit auch sehr dicke Katgutfäden in ihrem Innern vom Jod durchdrungen werden. Natürlich wird unter sonst gleichen Verhältnissen die obere Grenze der Zugfestigkeit bei dünnen Fäden früher erreicht als bei dicken. Die durch Jod hervorgerufene Resistenzerhöhung sollte nach Claudius noch eine Steigerung erfahren, wenn man die Katgutfäden vor dem Gebrauche in eine 3 proz. Karbollösung bringt. Ich konnte diese Beobachtung nicht teilen. Wiewohl ich diese Möglichkeit nicht in Abrede stellen will, glaube ich andererseits sicher behaupten zu dürfen daß die Widerstandskraft des Katgut durch ein längeres Verweilen in Karbollösung stark beeinträchtigt wird; der Faden entfärbt sich bald, quillt auf und ist leicht zerreißlich; dafür ist sowohl die rasche Resorption des Jod durch die Salze der Flüssigkeit zu beschuldigen,

als auch das Wasser, welches eine äußerst schädliche Wirkung auf das Katgut ausübt. Ebenso wie die Karbollösung, setzen auch alle anderen Flüssigkeiten, die das Katgut zur Quellung bringen, die Zugfestigkeit sehr bedeutend herab, manche allerdings erst nach längerer Einwirkung. Ich möchte daher auch aus diesem Grunde empfehlen, das Abspülen der überschüssigen Jod-Jodkaliumlösung in sogenannten indifferenten Flüssigkeiten nach Möglichkeit zu vermeiden, oder wenn dies als Notwendigkeit empfunden werden sollte, die Zeit der Einwirkung tunlichst abzukürzen. Ich will nur nebenbei erwähnen, daß unter allen Flüssigkeiten die zur Hälfte verdünnte Jod-Jodkaliumlösung sich am unschädlichsten erweist, da die Zugfestigkeit des Jodkatgut während der relativ kurzen Zeit des Verweilens gar nicht geändert wird.

Die Erhöhung der Zugfestigkeit ist eine wertvolle Eigenschaft, eine Errungenschaft, die jeder anderen Sterilisationsmethode trotz vieler Versuche und Bemühungen vorenthalten geblieben war. Allerdings ist dieser Vorzug bei älterem Jodkatgut nur unter ganz bestimmten Bedingungen aufrecht zu erhalten. Es darf auch nicht verschwiegen werden, daß diese erhöhte Resistenz im Organismus von kurzer Dauer ist, nur an die Anwesenheit von Jod gebunden ist, mit der Aufnahme des Jod in die Gewebe verschwindet. Dieses Verhalten ist zuweilen sehr unerwünscht, wenn bei bestimmten Operationen eine längere Dauer unverminderter Resistenz vorausgesetzt werden muß — dann ist Katgut überhaupt nicht verwendbar — in den meisten Fällen jedoch als schätzenswerte Eigenschaft zu begrüßen, weil trotz der momentanen Resistenzerhöhung die spätere Resorptionszeit keine Verlängerung erfährt. Der Vorteil besteht darin, dass die beim Gebrauch bestehende erhöhte Zugfestigkeit die Verwendung dünner Katgutfäden gestattet, was wieder die Resorptionsdauer sehr abzukürzen imstande ist.

Schließlich will ich noch eine sehr schwierige, aber noch heiß umstrittene und, wie ich glaube, noch keineswegs erledigte Frage zum Gegenstand ausführlicher Besprechung machen, ich meine die Resorption des Katgut im menschlichen Organismus. Als ich zu meiner Orientierung die Angaben verschiedener Autoren über die Katgutresorption in der Literatur miteinander verglich, wurde es mir klar, daß dies ein ziemlich dunkler und unzulänglich ergründeter Punkt in den Forschungen über das Katgut geblieben war, was leicht erklärlich ist in Anbetracht der großen Schwierigkeiten, die sich der Lösung dieser so wichtigen Frage entgegenstellen, wo nur der Zufall Anhaltspunkte liefern kann; demselben Forscher müßte öfter die Gelegenheit

gegeben sein, an der gleichen Stelle der früheren Operation bei vollkommen aseptischem Wundverlauf einen zweiten Eingriff vorzunehmen, wobei er die Fortschritte der Resorption im menschlichen Organismus verfolgen könnte. Würden diese zweiten Operationen an einem größeren Material in verschiedenen Zeiträumen erfolgen können, dann wäre aus der Zusammenstellung der gewonnenen Eindrücke bei den einzelnen Fällen eine annähernd richtige Vorstellung über die Resorptionsdauer des Katgut im menschlichen Organismus möglich; trotzdem glaube ich nicht, daß es gelingen würde, allgemein gültige Zahlenverhältnisse für die Resorptionszeit aufzustellen, da diese individuell verschieden sein dürfte und von vielen Umständen, nicht zuletzt von den Ernährungsbedingungen, abhängig sein dürfte; die Beobachtungen über die Resorptionsdauer bei offener Wundbehandlung dürften keine richtigen Vorstellungen ergeben, weil die Resorptionsbedingungen im älteren Granulationsgewebe bei Verengerung und Verminderung der Saftspalten ungünstigere sind, abgesehen davon, daß die Gegenwart von Bakterien den ganzen Prozeß beeinflussen, und die Fäden nur so lange der Betrachtung zugänglich sind, als sie nicht von Gewebssprossen umhüllt sind. Auch die Beobachtungen über die Resorption des Katgut bei Anwendung desselben zu Hautnähten dürfte eine nur unvollkommene Vorstellung über diese Vorgänge erwecken, da nur der in die Haut versenkte Anteil des Fadens der Resorption zugänglich ist, und die Resorptionsbedingungen in der Tiefe vielleicht besser sind, wenn der Faden allseits von gut vaskularisiertem Gewebe umgeben ist. Aus diesen Gründen sind die Meinungen über die Resorptionsdauer beim Menschen sehr verschieden und oft direkt widersprechend, weil sich die Ansichten mehr auf Vermutungen als auf Tatsachen stützen können. Solange der oben erwähnte Zufall nicht eintritt — ihn absichtlich herbeizuführen, verbietet der Standpunkt der Humanität — können die Angaben über die Resorptionsdauer nicht über Vermutungen hinausgehen und nur auf Wahrscheinlichkeit Anspruch erheben. Zu meiner Rechtfertigung will ich kurz folgende Beobachtungen aus der Literatur mitteilen: Bloch fand, daß dünnes, nach seiner Methode bereitetes Katgut in 3—4 Tagen resorbiert war, dickes in längstens 40 Tagen. Pozzi schätzt die Resorptionsdauer auf 8—15 Tage, Jacobi behauptet, daß mit jodoformiertem Wachholderöl zubereitetes Katgut nach 4—7 Tagen verschwunden ist. Das Listersche Katgut sollte nach Spencer, Flemming, Reverdin, Gille in 10—14 Tagen resorbiert sein. Watson fand nach 24 Tagen, Wands nach 3 Monaten keine Spur von Katgut. Diesen sehr optimistisch gehaltenen Angaben gegenüber kamen die Tierexperimenta-

toren zu wesentlich anderen Resultaten. Das kann nicht überraschen, weil sichere Angaben über die Resorptionszeit überhaupt nicht zu machen sind, weil die verschiedenen Autoren mit ganz verschieden zubereitetem Katgut ihre Versuche anstellten, und weil die Resorptionsbedingungen beim Tier von denen des Menschen in gewisser Beziehung verschieden sind. Fillenbaum und Güterbock stellten fest, daß das Listersche Katgut nach 14 Tagen nicht resorbiert war, Czerny fand nach 30 Tagen, Schuchardt nach 40—50 Tagen noch Katgutreste. Nach Morisani war nach 60 Tagen das Katgut noch nicht vollständig resorbiert. Lesser traf das Listersche Katgut noch nach 85 Tagen fast unverändert in den verschiedensten Geweben an, Latis fand nach 5 Monaten noch Spuren. Ich möchte noch die sehr sorgfältigen Untersuchungen von Minervini hervorheben, der zur Schlußfolgerung kommt, daß nach jeder beliebigen Methode sterilisiertes Katgut bei Hunden wenigstens noch nach 125 Tagen in seinen Resten nachweisbar ist. Wie ersichtlich, besteht ein sehr großer Widerspruch zwischen der Resorptionsdauer am menschlichen und tierischen Organismus. Ich schließe mich der Ansicht derer an, die behaupten, daß die Resorptionsdauer außer vielen anderen Faktoren auch von der Spezies der Versuchstiere abhängig ist, im Gegensatz zu Minervini, der den extremen Standpunkt verteidigt, die Resorptionsdauer sei nur von der Art der Präparationsmethode des Katgut abhängig, nicht aber von der Spezies des Versuchstieres. Während die für den Menschen beanspruchte Resorptionszeit im allgemeinen zu kurz erscheint, sind viele der auf Grund der Tierversuche gemachten Angaben vielleicht etwas zu weitgehend; doch will ich zugeben, daß entsprechend meinen persönlichen Erfahrungen bei diesbezüglichen Tierversuchen die Resorptionsdauer des Katgut eine längere Zeit beanspruchen dürfte, als allgemein angenommen wird.

Die ersten Versuche machte ich in der Weise, daß ich Kaninchen die Bauchhöhle eröffnete und einen 10 cm langen mittelstarken Jod-Katgutfaden frei zwischen die Därme lagerte, hierauf das Peritoneum mit Katgut verschloß und zwischen die Bauchmuskulatur und der Haut ebenfalls einen gleich beschaffenen Katgutfaden einbrachte, worauf die Haut mit Katgut genäht wurde. Entsprechend der Behauptung von Claudius, daß das Jod-Katgut in 12—16 Tagen resorbiert sei, tötete ich das Tier am 10. Tage. Ich fand sämtliches Katgut fast unverändert vor; die Fäden waren gänzlich entfärbt, etwas aufgequollen und zerreißlich, der in die freie Bauchhöhle gelagerte Katgutfaden war durch feinste Adhäsionen der Serosa des Dickdarmes adhärent.

Bei einem zweiten Kaninchen wurde das Katgut in derselben Anordnung verwendet. Nach 49 Tagen wurde das Tier getötet; die Katgutfäden waren in ihren Resten makroskopisch noch deutlich erkennbar. Die Bauchdeckennaht zeigte außer Entfärbung und Aufquellung keine besonderen Veränderungen, außer daß diejenigen Anteile der Fäden, die sich im Gewebe befanden, eine Abnahme ihres Dickendurchmessers bis fast auf die Hälfte erfuhren, die subkutanen und intraperitonealen Katgutfäden waren auf ein Viertel ihres Dickendurchmessers verkleinert und sehr zerreißlich.

Bei den weiteren Untersuchungen änderte ich den Operationsplan insofern, als die Katgutfäden nicht mehr frei in die Bauchhöhle versenkt wurden, sondern nach dem Beispiel von Minervini durch fortlaufende, das Peritoneum und die angrenzenden Muskelschichten mit fassender Naht fixiert wurden. Dies tat ich aus dem Grunde, weil die Bedingungen für die Resorption ungleich günstiger sind, wenn die Katgutfäden eine konstante Lage einnehmen, als wenn sie durch die Peristaltik der Därme gezwungen sind, ihren Platz häufig zu ändern. Die betreffenden Tiere wurden nach 70—90 Tagen getötet. An einzelnen Stellen, wo die Katgutnähte durch die Bauchwand angelegt waren, fanden sich nur wenige leichte Adhäsionen des Peritoneum parietale mit Dünndarmschlingen, vom Katgut selbst war trotz mikroskopischer Untersuchung der in Betracht kommenden Gewebe keine Spur zu entdecken. Der Schluß der Laparotomiewunde war in diesen Fällen absichtlich mit Seide gemacht worden, da ich aus den vorausgegangenen Versuchen die Überzeugung gewann, daß das Fell der Tiere infolge seiner sparsamen Blut- und Lymphgefäßversorgung ungünstige Bedingungen für die Katgutresorption abgebe und die dabei gemachten Beobachtungen nicht entfernt zu annähernd richtigen Schlüssen in bezug auf die Aufnahmefähigkeit des Katgut durch die menschliche Haut berechtigen. Daher ging mein Bestreben in den übrigen Tierversuchen dahin, das Katgut in solche Gewebe einzuschließen, welche sich in ihrer Zusammensetzung, Chemismus und Beteiligung am Lymph- und Gefäßapparat sich am wenigsten von den korrespondierenden Geweben des menschlichen Organismus entfernen dürften. In den letzten Versuchen beschränkte ich mich darauf, mittelstarke Katgutfäden in die Muskulatur des Oberschenkels des Kaninchens zu versenken. Die Tiere wurden in einem Zeitraum von 7—10 Wochen getötet. Im Durchschnitt genügten 8—9 Wochen zur vollständigen Katgutresorption, so daß deren Nachweis nicht mehr gelang. Einiges Befremden dürfte die verhältnismäßig lange Zeit hervorrufen, bis das Katgut resorbiert ist; nebenbei möchte ich erwähnen,

daß die oben gemachten Angaben über die Resorptionszeit die äußersten Grenzen betreffen, wo noch der mikroskopische Nachweis von Katgutfäden gelingen kann. Nach dieser Zeit konnte kein Katgut gefunden werden. Andererseits bleiben diese Befunde hinter den Erfahrungen von Minervini zurück, der bei Hunden die Resorptionsdauer von 125 Tagen als die unterste Grenze ansieht. Abgesehen von vielen Faktoren, so Alter, Ernährungszustand der Versuchstiere, Art des Gewebes und der Blut- und Lymphversorgung, der Fähigkeit des mehr oder minder raschen Wechsels in der chemischen Zusammensetzung und dem Drucke des Gewebsstromes, scheint die Resorptionsdauer auch von der Spezies abhängig zu sein; es ist diese Anschauung allerdings nicht mehr als eine Hypothese und kann daher auf berechtigten Zweifel stoßen. Tierversuche in dieser Hinsicht wurden von mir nicht angestellt, da doch nur die Vorgänge im menschlichen Organismus im Mittelpunkt des Interesses stehen; doch gerade hier ist es, wie bereits erwähnt, ein glücklicher Zufall, der es gestattet bei einem nochmaligen Eingriff an derselben Stelle, die geheimnisvolle Tätigkeit der Gewebe in den verschiedenen Phasen zu beobachten. Doch darf man in der einseitigen Beurteilung der Gründe für die Verschiedenheit der Resorptionsdauer die große Wichtigkeit der Art der Zubereitung des Katgut nicht verkennen, wie bereits Minervini ausdrücklich betont. Ich glaube, daß das Jod-Katgut auch in dieser Richtung einen glänzenden Vorzug vor den übrigen Sterilisationsmethoden voraus hat, nämlich den der rascheren Resorbierbarkeit. Diese Eigenschaft dürfte das Katgut durch den Jodgehalt erlangen, das auf die Gewebe eine leicht reizende Wirkung hervorruft und die Leukozyten massenhaft anlockt.

Daß das Jod-Katgut eine bedeutende chemotaktische Wirkung entfaltet, geht aus folgenden Versuchen hervor: Dünne, sterilisierte Glasröhrchen mit beiderseits offenem Lumen wurden mit je einem Faden von Jod-Katgut, Sublimat-Alkohol-Katgut, Kumol-Katgut und durch Trockenhitze sterilisiertes Katgut versehen und diese vier Röhrchen an das Peritoneum parietale von Kaninchen befestigt. In bestimmten Intervallen, und zwar von 12 Stunden, wurden die Tiere getötet und die zu je vier in die Bauchhöhle gebrachten Glasröhrchen auf ihren Inhalt untersucht. Es zeigte sich, daß in den Glasröhrchen mit den Jod-Katgutfäden die Ansammlung von Leukozyten am größten war, darauf folgte das Glasröhrchen mit trocken sterilisiertem Katgut, dann das mit Kumol-Katgut und schließlich das mit Sublimat-Alkohol-Katgut. Obwohl diese Versuche nicht streng den wissenschaftlichen Anforderungen entsprechen, so dürften sie doch eine annähernd rich-

tige Vorstellung von der größeren chemiotaktischen Wirkung des Jod-Katgut über die verglichenen Katgutarten zulassen.

Ich werde mir für später vorbehalten, die Vorteile und Nachteile der raschen Resorbierbarkeit des Jod-Katgut als Nahtmaterial zu beleuchten.

Endlich möchte ich noch einen kleinen Vorteil des Jod-Katgut erwähnen, nämlich die relative Billigkeit der Herstellung. Es kostet ein Liter der Claudiusschen Flüssigkeit, aus der Apotheke bezogen, 62 Heller, ein Preis, der in Anbetracht der vielen Vorzüge des Jod-Katgut nicht sehr in die Wagschale fällt und geringer ist, als die Herstellungskosten bei vielen anderen Katgutarten.

Zum Schlusse halte ich es für eine Forderung der Gerechtigkeit, gegenüber den vielfachen, vielleicht oft mit etwas zu großer Begeisterung hervorgehobenen Vorteilen des Jod-Katgut auch dessen Schattenseiten nicht zu verschweigen.

Recht unangenehm empfunden wird der eigentümliche Geruch, der durch die Joddämpfe hervorgerufen wird und bei empfindlichen Personen ein dumpfes Spannungsgefühl im Kopfe hinterläßt. Besonders bei frisch bereiteten Lösungen macht sich dieser Übelstand bemerkbar.

Ein anderer Nachteil, der ebenfalls den Joddämpfen zuzuschreiben ist, besteht darin, daß bei der Aufbewahrung des Jod-Katgut im Instrumentenkasten die Instrumente nach kurzer Zeit Flecken bekommen und die Vernickelung derart angegriffen wird, daß die Instrumente unbrauchbar werden. Es empfiehlt sich daher, das Gefäß mit dem Katgut an einem abgesonderten Orte aufzubewahren.

Als ein sehr unangenehmer Übelstand muß die Eigenschaft des Jod bezeichnet werden, Gewebe braun oder bei Anwesenheit von Stärke tief violett zu färben. Bringt man die Glasplatten mit dem aufgespulten Katgut aus der Lösung auf ausgekochten Billrothbattist und läßt das Katgut trocknen, was in wenigen Minuten geschieht, und verwendet man zur Bedeckung des Operationsfeldes trockene Kompressen, so ist die Gefahr der Verunreinigung der Wäsche mit Jod keine allzu große. Benützt man jedoch feuchte Kompressen, dann ist ihre Befleckung durch Jod wohl kaum zu vermeiden. Jedoch sind sie sehr leicht zu entfernen, wenn die Tücher unmittelbar nach dem Gebrauch in eine warme Sublimatlösung gebracht werden.

Erwähnt sei noch die Tatsache, daß beim Gebrauch von Katgut aus frisch bereiteter Lösung die feuchten Hände des Operateurs gelbbraun gefärbt werden, infolge des überschüssigen Jod; bei trockenen Händen und älterem Jod-Katgut tritt dieses Ereignis nicht mehr ein.

Die Haltbarkeit der Lösung ist eine beschränkte. Im allgemeinen ist es nicht empfehlenswert, dieselbe Lösung länger als 1½—2 Monate zu gebrauchen; damit soll nicht gesagt werden, daß nach zwei Monaten das Katgut seine Sterilität verliert; es wurde auch Katgut, das mehr als 3 Monate in derselben Lösung lag, ohne Nachteil für die Kranken benützt. Immerhin findet eine fortwährende reichliche Verdampfung von Jod statt, so daß nach 1½—2 Monaten der Jodgehalt der Lösung ein sehr geringer geworden ist; man erkennt dies an der lichten, weingelben Färbung und dem Mangel an Flecken, wenn man die Lösung mit Wäsche in Berührung bringt. Da in dem Jodgehalt die Sterilität und antiseptische Wirkung des Katgut besteht, so könnte man bei stärkerer Kontaktinfektion des Katgut durch die Hände unangenehme Störungen des Wundverlaufes erleben, weil der bedeutend reduzierte Jodgehalt die dem Katgutfaden anhaftenden Keime nicht vernichten könnte. Außerdem ist mit der Abnahme des Jodgehaltes ein Sinken der Resistenz verbunden.

In gewisser Beziehung ist auch die lange Dauer der Präparation durch 8 Tage als Nachteil anzusehen.

Nachdem die Licht- und Schattenseiten dieser neuen Sterilisationsmethode des Katgut eine eingehende Besprechung gefunden haben, dürfte es gerechtfertigt erscheinen, die Erfahrungen wiederzugeben, die mit diesem Nahtmaterial am Menschen gemacht werden konnten. Der oft nicht unberechtigte Skeptizismus, mit dem wir die Neuheiten aufzunehmen gewöhnt sind, die Scheu vor nachteiligen Folgen, hielten mich ab, ohne vorhergehende Prüfung das Jod-Katgut bei Operationen am menschlichen Organismus zu verwenden. Erst als eingehende bakteriologische Untersuchungen mich von der Keimfreiheit des Jod-Katgut überzeugten, wagte ich es, die ersten schüchternen Versuche am Menschen zu machen. Da die Vorstudien viel Zeit in Anspruch nahmen, konnte ich relativ erst spät dazu kommen, das Jod-Katgut in die operative Tätigkeit einzuführen. Daher kann ich gegenwärtig leider nur über 75 einschlägige Fälle berichten, werde jedoch nicht ermangeln, meine Beobachtungen über ein größeres Material in einem späteren Zeitpunkt mitzuteilen.

Die erste Operation mit Jod-Katgut wurde an einer freien Hernie nach Bassini gemacht. Das Jod-Katgut wurde zum Schlusse der Aponeurose und der Haut verwendet. Für den ersten Versuch wurde mit Absicht die Bruchoperation nach Bassini auserlesen und zwar aus mehrfachen Gründen. Nach unseren in der Klinik gemachten Erfahrungen stellen die Bruchoperationen fast die höchsten Anforderungen an die Asepsis mit Ausnahme von Eingriffen an den Ge-

lenken. Als Nahtmaterial, auch zu Ligaturen, wurde bisher fast ausschließlich Seide benützt. Trotz peinlichster Asepsis kamen doch Naht- und Ligatureiterungen vor. Schuld daran war offenbar das Nahtmaterial, indem sich die Seide mit der in den Haarbälgen und Drüsen vegetierenden Bakterienflora imbibierte und erst nachträglich die Infektion des Stichkanales herbeiführte. Auch Ausstoßung von Ligaturen kamen oft erst im Verlauf von Monaten nach der Operation vor. Beim ersten Gebrauch von Jod-Katgut zur Haut und Aponeurosennaht wurde täglicher Verbandwechsel vorgenommen und die Katgutnähte an der Haut einer genauen Revision unterzogen. Schon nach 24 Stunden begannen die Katgutfäden ihre rotbraune Farbe zu verlieren und abzublassen, in 48 Stunden war dieser Farbenumschlag vollendet. In der Umgebung der Fäden zeigte die Haut eine leichte Rötung, die bis zum vierten Tag sichtbar blieb, um dann zu verschwinden. Sonstige Zeichen einer Entzündung und Infektion bestanden nicht. Diese Injektion der Hautgefäße in der Umgebung der Nähte dürfte der reizenden Wirkung des diffundierenden Jod zuzuschreiben sein. Die Wunde nahm im übrigen einen vollkommen ungestörten Verlauf. Doch darf ich eine unangenehme Beobachtung nicht verschweigen, die sich auch in einigen späteren Fällen wiederholte. Die Hautnaht war nämlich durch eine fortlaufende Katgutnaht geschlossen worden. Bereits am 5. Tage begann sich die Naht aus mittelstarkem Katgut zu lockern, der Teil des Fadens, der im Gewebe sich befand, zeigte eine Abnahme seines Dickendurchmessers, es mußte daher bereits die Resorption des Katgut begonnen haben. Am 7. Tage gab der Katgutfaden dem Zuge der Pinzette nach und zerfiel in zwei Teile. Die Wunde klaffte auf eine Strecke von 3 cm. Diese Beobachtung berechtigte zu folgender Schlußfolgerung: Die Resorption des Katgut in der menschlichen Haut beginnt sehr frühzeitig, wahrscheinlich schon in den ersten 12 Stunden nach der Einbringung. Die Resorption schreitet so schnell vorwärts, daß am 6.—7. Tage die Kontinuität eines mittelstarken Katgutfadens unterbrochen werden kann; die kurze Resorptionszeit steht in auffallendem Gegensatz zu der bei demselben Gewebe des Tieres, wo man noch nach Wochen die Fäden vorfindet, aus dem bereits angeführten Grunde, daß das Fell der Tiere sehr ungünstige Bedingungen für die Resorption aufweist. Infolge der raschen Aufnahmefähigkeit des Katgut durch die Haut ist es nicht empfehlenswert, die Hautwunde durch eine fortlaufende Katgutnaht zu schließen, wenn diese infolge ungünstiger Spannungsverhältnisse, verzögerter Verklebung der Wundränder länger als 6 Tage liegen soll.

In 9 anderen Fällen von Bruchoperationen wurde die Haut mit Knopfnähten aus mittelstarkem Katgut geschlossen, doch entsprach auch hier der Verlauf nicht den gehegten Erwartungen; auch in diesen Fällen zeigte der Teil der Knopfnaht, der in der Haut lag, am 5. bis 6. Tage bereits eine derartige Verminderung des Querdurchmessers, daß nur einige Fasern noch die Verbindung aufrecht erhielten, diese im Verlauf der nächsten 2 Tage auch der Resorption verfielen, so daß am 8. Tage die Nähte ohne Durchschneidung entfernt werden konnten. In einem Falle entwickelte das Katgut noch eine unangenehme Eigenschaft, einen eigentümlichen chemischen Prozeß hervorzurufen, der vielleicht auf die Wirkung der Ptomaïne nach Poppert zu beziehen ist, wobei die Haut entsprechend den Nähten ohne irgendwelche Sekretion oder Entzündungserscheinungen flache Substanzverluste nach Art von Rinnen aufwies, die übrigens in wenigen Tagen heilten. Infolge der raschen Resorption des Katgut, die bei ungünstigen Spannungsverhältnissen in der Wunde ein unerwünschtes Klaffen der Wundränder verursachen kann, wurde von weiterer Verwendung des Jod-Katgut für Hautnaht Abstand genommen mit Ausnahme von solchen Stellen, wo die Nähte infolge der raschen Adaption der Wundränder schon am 6. Tage entfernt werden können. Es ist bedauerlich, daß die Verwendung des Katgut als Nahtmaterial für die Haut einzuschränken ist, da nie Stichkanaleiterungen wie bei der Seide beobachtet wurden, indem die in unmittelbarer Umgebung des Katgutfadens nistenden Mikroben der Haut durch die antiseptische Kraft des Jod bezwungen werden; allerdings stände nach der Resorption des Jod einer Spätinfektion nichts mehr im Wege. Auch bei Verletzungen der Haut mit mehr oder minder ausgesprochenen Infektionen blieben Nahteiterungen bei Jod-Katgut erspart. Darf man diese rasche Resorptionsfähigkeit des Jod-Katgut auch anderen Geweben des menschlichen Organismus als der Haut auch nur annähernd zusprechen — einige Gewebe dürften die Haut darin infolge ihrer noch größeren Ernährung, Blut- und Lymphgefäßdurchströmung übertreffen —, so soll von einer Naht des Obliquus externus bei Radikaloperationen nach Bassini mit Jod-Katgut abgesehen werden, da durch eine zu frühzeitige Resorption des Katgut vor der Vernarbung der Aponeurose die Sicherung des Verschlusses gefährdet erscheint. Daher soll im allgemeinen Jod-Katgut dort keine Anwendung finden, wo eine länger währende Festigkeit der Naht gefordert wird und eine größere Spannung die Naht belastet, so natürlich bei Sehnennähten, Laparotomiewunden, Arthrotomien, Arthrektomien, außer wenn keine Spannung besteht, in welchem Fall das Jod-Katgut

wegen des sicheren aseptischen Wundverlaufes den Vorzug verdiente, Gelenksresektionen, mit Ausnahme derer, die sofort nach der Operation eingegipst werden, wo wir bei vollkommen aseptischem Verlaufe glänzende Resultate erzielten, Operationen am Intestinaltrakt, wo die Katgutfäden durch die Einwirkung des Speichels, Magen-Darmsaftes eine bedeutende Aufquellung und Resistenzverminderung erleiden, so daß man von seiner Verwendung der Schleimhautnaht bei der geringsten Spannung am besten absieht, außer an solchen Organen, wo ein nicht resorbierbares Material die Ursache für pathologische Prozesse abgeben kann, so in der Gallen- und Harnblase; ob man dem Jod-Katgut einen Platz für die Sero-Serosanaht einräumen soll, könnte erwogen werden; es ist zu erwarten, daß die reizende Wirkung des Jod die Verklebung der Serosaflächen beschleunigt, doch dürfte die Festigkeit der Naht wegen zu großer Spannung und zu früh auftretender Resorption gefährdet sein. Trotz mannigfacher Vorzüge sind also dem Jod-Katgut nicht weitere Grenzen gezogen als Nahtmaterial, wie den anderen nach verschiedenen Methoden zubereiteten Katgutarten.

Obwohl die Verwendung des Jod-Katgut als Nahtmaterial bei vielen Operationen aus mehrfachen Gründen ausgeschlossen erscheint, so gibt es doch eine stattliche Anzahl von Eingriffen, bei denen dem Jod-Katgut der Vorrang gebührt und sich dessen ausschließliche Anwendung empfiehlt. Als eklatantes Beispiel möchte ich die verschiedenen Operationen bei Struma anführen; die Unsicherheit, die Seide keimfrei zu halten und eine Infektion während der Manipulationen zu vermeiden, führt oft dahin, daß eine Strumaoperation mit unreinem Nahtmaterial zu einer reichen Quelle von Unannehmlichkeiten und Enttäuschung in gleicher Weise für Arzt und Patienten führt. Kaum hat sich die Fistel geschlossen, die versenkte Seidennähte oder Ligaturen entleerte, und beginnt der Patient sich des Genusses voller Heilung zu erfreuen, als wieder eine Fistel entsteht, die neuerdings das nicht resorbierbare Nahtmaterial auszustoßen beginnt, bis die letzten Reste des fremdartigen Materiales den Organismus verlassen haben, was allerdings sehr lange dauern kann, wenn man bedenkt, daß bei Enukleationen oft gegen 100 Ligaturen in die verkleinerte Schilddrüse versenkt werden. Gerade in solchen Fällen zeigt sich die Überlegenheit des Jod-Katgut durch seine Resorbierbarkeit. Ich hatte Gelegenheit bei 10 Strumen, bei denen teils Resektion, teils halbseitige Exstirpationen oder Enukleation vorgenommen wurde, und bei denen ausschließlich Jod-Katgut zur Naht und zu Ligaturen verwendet wurde, die Vorteile eines keimfreien, resorbierbaren Materials schätzen

zu lernen. Zwei Patienten waren bereits am 6. Tage vollkommen geheilt. Die Heilungsdauer der übrigen schwankte zwischen 8 bis 12 Tagen; alle blieben dauernd gesund; nur in einem Falle trat durch eine Woche Sekretion auf, die durch Nekrosen des Stumpfes nach halbseitiger Exstirpation veranlaßt wurde. Das Sekret war dünnflüssig, reichlich mit Blut untermischt, ohne Mikroben, wie die mikroskopische Untersuchung ergab. In kleinen Intervallen kamen Nekrosen, jedoch nie Katgutligaturen zum Vorschein. Heilung trat in 15 Tagen ein ohne spätere Störung. Es dürfte nicht übertrieben sein, wenn man die Strumaoperationen als ausschließliche Domäne für das Jod-Katgut betrachtet. Auch zur Nervennaht eignet sich das Jod-Katgut ganz besonders, vermöge seiner raschen Resorbierbarkeit. Ich konnte nur zwei einschlägige Fälle beobachten, die durch Schnittverletzungen entstanden waren; beidemale zeigten die Wunden einen ungestörten Verlauf und es stellte sich in den durchschnittenen Nerven die volle Funktion wieder ein. Auch bei Amputationen mit reichlicher Muskulatur, so am Oberschenkel, kann Jod-Katgut zur Fixierung des Muskelzylinders über den Knochenstumpf bei geringen Spannungsverhältnissen mit Vorteil verwendet werden. Ich verfüge über vier derartige Fälle, wo auch die Ligaturen kleinerer Gefäße mit Jod-Katgut gemacht wurden. Der Wundverlauf war ungestört. Ferner wurde bei drei Schulteroperationen Jod-Katgut verwendet. In 2 Fällen handelte es sich um Frakturen des Oberarmes im Bereich des Collum chirurgicum und starker Dislokation der Bruchenden, die sich durch keinen Verband ausgleichen ließen; der quer eingekerbte Deltoideus, der Muskelschlitz zwischen Deltoideus und Pectoralis major, wurden mit Jod-Katgut genäht, mit demselben Material die Ligaturen gemacht. Im dritten Falle wurde eine Kapselfaltung wegen habitueller Luxation vorgenommen, auch diesmal Muskelnaht und Ligaturen mit Jod-Katgut. Heilungsdauer 10 Tage. In 8 Fällen von Gelenks- und Knochentuberkulose, wobei Arthrektomien und atypische Resektionen an der unteren Extremität vorgenommen wurden und entweder gleich oder einige Tage nach der Operation in Gips gelegt, benützte man Jod-Katgut zur Kapsel- und Periostknochennaht und zu Ligaturen. Trotz komplizierter Wundverhältnisse gestaltete sich der weitere Verlauf reaktionslos. Einmal wurde das Jod-Katgut verwendet bei einer Caries ossis ilei und zwar zur Muskelnaht und zu Ligaturen. Bei fünf stark infizierten Verletzungen wurden die Ligaturen und Umstechungen mit Jod-Katgut ausgeführt, um durch ein resorptionsfähiges Material die Menge der zu eliminierenden Fremdkörper nicht zu vermehren, das Jod-Katgut

wurde nicht ausgestoßen. Die übrigen Fälle betreffen Radikaloperationen nach Bassini, bei denen das Jod-Katgut mit Vorliebe zu Ligaturen verwendet wurde. Abgesehen von einem Fall, wo sich zur Wunde Erysipel hinzugesellte und eine Vereiterung derselben veranlaßte, konnte eine Störung im Krankheitsverlauf niemals beobachtet werden.

So sehr der Gebrauch von Jod-Katgut aus verschiedenen Gründen beschränkt bleiben muß, ist seine ausschließliche Verwendung zu Ligaturen, abgesehen bei großen Gefäßen, wo wegen der größeren Resistenz der Seide unbedingt der Vorzug gebührt, bei allen Operationen nachdrücklich zu empfehlen. Auch bei Operationen an den parenchymatösen Bauchorganen, mit Ausnahme der Stielversorgung, dürfte die Anwendung von Jod-Katgut zu Ligaturen nicht unvorteilhaft sein. Als Ligaturenmaterial kann das Jod-Katgut mit der Seide nicht nur erfolgreich in den Wettbewerb treten, sondern durch seine absolute Keimfreiheit und Resorbierbarkeit, fehlenden Imbibitionsfähigkeit und Geschmeidigkeit ist es ein geradezu ideales und nicht leicht zu ersetzendes Unterbindungsmaterial.

Unterwirft man diese 75 Fälle einer kritischen Betrachtung, so ergibt sich folgendes Resultat. 5 Fälle sind von vornherein auszuscheiden, sie betreffen infizierte Verletzungen. Von den 70 Fällen wiesen zwei eine Störung des Wundverlaufes auf. Davon ging eine Radikaloperation nach Bassini infolge Auftretens von Erysipel in der Nähe der bis dahin vollkommen reaktionslosen Wunde — es waren bereits 4 Tage nach der Operation verflossen — in Eiterung über; bei einer Struma verlängerte sich die Heilung durch Ausstoßen von Nekrosen. In allen übrigen Fällen gestalteten sich die Wundverhältnisse äußerst zufriedenstellend, und es stellte sich primäre und dauernde Heilung ein. Demnach zeigten über 97 Proz. der Fälle glatten Verlauf, in 3 Proz. der Fälle traten Komplikationen der Wundbehandlung auf, die jedoch nicht dem Jod-Katgut zugeschrieben werden können. Die 5 Fälle, in denen durch die Art der Verletzung Gelegenheit zur Infektion gegeben war, sind für die Beurteilung der Keimfreiheit eines Nahtmateriales nicht maßgebend, da bei Infektion der Wunde selbst das beste Nahtmaterial den Verlauf der Wundheilung nicht beeinflussen kann. Daher wurde im übrigen das Jod-Katgut absichtlich nur bei aseptischen Wunden benützt, auszuschließen sind die Fälle von Tuberkulose, deren tadelloser Verlauf infolge peinlichster Sorgfalt in der Exstirpation alles krankhaft veränderten Gewebes sie würdig den anderen Fällen anreiht; von der Verwendung des Jod-Katgut wurden alle Operationen ausgenommen, bei denen

infolge der Art der Erkrankung oder durch Drainage der Wunde die Möglichkeit einer Infektion gegeben war. Daß das Jod-Katgut in den sorgsam ausgewählten Fällen hinter den Erwartungen, die man auf Grund der vorausgegangenen bakteriologischen Untersuchungen hegen konnte, nicht zurückstand, geht aus den sehr guten Resultaten bei den Bruchoperationen hervor. Mit Ausnahme der zwei oben erwähnten Fälle wiesen alle übrigen primäre Heilungstendenz auf. Spätere Ausstoßung von Ligaturen mit lang dauernder Fistelbildung wurde nicht beobachtet.

Es dürfte mir vielleicht der Vorwurf nicht erspart bleiben, daß ich über eine kleine Anzahl von Beobachtungen am Menschen verfüge. Ich erkenne die Berechtigung dieses Vorwurfes an; ich halte mich auch nicht für kompetent, derzeit ein endgültiges Urteil über die Verwendbarkeit des Jod-Katgut zu fällen, bevor mir es nicht möglich ist, an einem größeren Materiale entsprechende Erfahrungen zu sammeln. Vielleicht stellt es sich später heraus, daß die früher gemachten Beobachtungen nur zum Teil richtig waren, die Lobeserhebungen über die Vorzüge der Claudiusschen Sterilisationsmethode zu übereilt und ungerechtfertigt waren. Es ist möglich, daß die Forderung nach einem vollkommen keimfreien, resorbierbaren, billig und überall leicht herstellbarem Nahtmaterial von großer Resistenz noch lange ein frommer Wunsch bleiben wird. Es ist indeß nicht zu leugnen, daß das Jod-Katgut diesen Kardinalforderungen in mehr als einer Beziehung entspricht, ob in jeder, mag die Zukunft lehren. Ich gebe mich zufrieden, wenn diese Zeilen dazu beitragen könnten, die Aufmerksamkeit weiterer Kreise von Fachkollegen auf die Wichtigkeit des Gegenstandes zu lenken, damit durch Kontrolle der bisher gemachten Beobachtungen und durch neue Versuche recht bald ein abschließendes Urteil über die Brauchbarkeit dieser neuen Sterilisationsmethode gewonnen werden könnte. Vielleicht wäre es dadurch möglich, den noch unentschiedenen Streit über die beste Sterilisationsmethode des Katgut endgültig zu entscheiden und eine Klärung der Katgutfrage herbeizuführen. Es sollte mich freuen, hierzu einen kleinen Beitrag geleistet zu haben. Der Kampf, ob ausschließlich Seide oder Katgut als Nahtmaterial zu verwenden ist, dürfte kaum zu entscheiden sein, da beide ihre Existenzberechtigung in der chirurgischen Technik errungen haben und nicht überall sich gegenseitig ersetzen lassen.

Zum Schlusse erlaube ich mir, meinem hochverehrten Chef und derzeitigen Vorstand der Klinik, Herrn Prof. Payr, meinen besten Dank für die Zuweisung dieser Arbeit und für die zahlreichen Rat-

schläge, die mir meine Untersuchungen sehr erleichterten, auszusprechen. Auch Herrn Prof. Klemensiewicz bin ich zu Dank verpflichtet für die Erlaubnis, daß ich die bakteriologischen Forschungen in seinem Institute vornehmen durfte.

Literaturverzeichnis.

Claudius, Deutsche Zeitschr. f. Chirurgie. 64. Bd.
Fillenbaum, Wiener klin. Wochenschr. 1873. Nr. 15.
Geppert, Berliner klin. Wochenschr. 1889. Nr. 36, 37. 1890. Nr. 11.
Halbau und Hlawacek, Wiener klin Wochenschr. 1896. Nr. 18.
Hallwachs, Archiv f. klin. Chirurgie. 24. Bd.
Hofmeister, Beiträge z. klin. Chirurgie. 16. Bd.
Derselbe, Zentralbl. f. Chirurgie. 1896. Nr. 9.
Derselbe, Berliner klin. Wochenschr. 1896. Nr. 42.
Jacobi, Zentralbl. f. Chirurgie. 1897. Nr. 17.
Kocher, Ebenda. 1881. Nr. 23.
Krönig, Zentralbl. f. Gynäkologie. 1894.
Koßmann-Vollmer, Berliner klin. Wochenschr. 1896. Nr. 39. 1897. Nr. 10.
Lauenstein, Archiv f. klin. Chirurgie. 50. Bd.
Minervini, Zeitschr. f. Hygiene u. Inf. 1898. 29. Bd.
Derselbe, Deutsche Zeitschr. f. Chirurgie. 53. Bd.
Martin, Pathologie u. Therapie d. Frauenkrankh. 3. Aufl. 1893.
Nable, Med. News. Vol. 73. Nr. 16. 1898.
Nothnagel, Handb. d. Arzneimittellehre. 1894. 3. Aufl.
Poppert, Zentralbl. f. Chirurgie. 1896. Nr. 26.
Pozzi, Traité de Gynaecologie. Paris 1890.
Saul, Archiv f. klin. Chirurgie. 52., 56. u. 61. Bd.
Derselbe, Berliner klin. Wochenschr. 1896. Nr. 2. 1897. Nr. 5.
Schäffer, Ebenda. 1896. Nr. 30, 31, 33, 34. 1897. Nr. 27.
Schimmelbusch, Manuel d'Asepsie Med. franc. Paris 1893.

X.

Aus der chirurgischen Abteilung des Auguste Viktoria-Krankenhauses vom Roten Kreuz in Neu-Weißensee bei Berlin. Dirigierender Arzt: Dr. O. Bode.

Zur Diagnose und Prognose der Rückenmarksverletzungen.

Ein Fall von Luxation mit Fraktur des Epistropheus.

Von

Dr. **Richard Bernstein,**

Oberarzt beim Garde-Fussartillerie-Regiment, vordem 1. Assistenzarzt des Krankenhauses.

(Mit 3 Abbildungen.)

Die nachstehend veröffentlichten Krankheitsfälle haben das miteinander gemeinsam, daß sie weniger diagnostische als prognostische Schwierigkeiten darboten. Daß sie verhältnismäßig seltene Verletzungen darstellen, dürfte ebenfalls die Veröffentlichung rechtfertigen, für deren Erlaubnis ich meinem hochverehrten früheren Chef, Herrn Dr. Bode, meinen ganz ergebensten Dank ausspreche.

In dem zuerst zu erörternden Falle handelte es sich um einen 21 Jahre alten Tischler. Derselbe war bei Ringübungen in einem Athletenklub dadurch verunglückt, daß er der Länge nach auf eine Matratze geworfen wurde. Er wurde sofort in das Krankenhaus gebracht, wo folgender Befund erhoben wurde:

Kräftiger Mann von gutem Ernährungszustand. Klagt über Schmerzen im unteren Teile der Halswirbelsäule und zu beiden Seiten derselben.

Mäßige Schwellung der Weichteile in Höhe des siebenten Halswirbels, der auf Beklopfen etwas schmerzhaft ist. Kopf und Nacken vollkommen frei aktiv und passiv beweglich.

Der linke Arm wird in Beugestellung gehalten. Es besteht eine Lähmung sämtlicher vom Nervus radialis versorgten Muskeln (einschließlich des M. triceps). An der Streckseite des Vorderarms ist das Empfindungsvermögen herabgesetzt, es besteht hier Gefühl von Taubheit.

Am rechten Arm besteht eine Lähmung der Fingerstrecker, sowie dieselbe Empfindungsstörung wie links.

Am Kopf, am Rumpf und an den unteren Gliedmaßen bestehen weder Lähmungen noch Empfindungsstörungen; die Reflexe zeigen bis auf eine Steigerung der Patellarreflexe nichts Besonderes.

Es handelte sich nun fürs erste darum, Ort und Art der Verletzung festzustellen. Da durch ein Trauma beide Radialnerven, wenn auch nicht in ganz gleicher Weise, betroffen waren, so mußte es mit größter Wahrscheinlichkeit da geschehen sein, wo beide Nerven, bezw. die zu ihnen gehörigen zentralen Bahnen, einander am nächsten liegen; durch diese Annahme, sowie durch die in Höhe des 7. Halswirbels bestehende Schwellung, kam man dazu, die Verletzung auf die drei letzten Zervikalsegmente zu verlegen. Daß es sich um eine Verletzung dieser Segmente, d. h. des Rückenmarks selbst und nicht um eine solche der bereits aus dem Rückenmark ausgetretenen Wurzeln handelte, ließ sich aus dem Fehlen jeglicher Reizerscheinungen auf motorischem wie auf sensibelem Gebiete schließen, da alle Autoren wohl darin übereinstimmen, letztere als charakteristisch für Meningealverletzungen, ihr Fehlen als ebenso charakteristisch für Markverletzungen anzusehen. Ebenso sprach die Steigerung der Patellarreflexe für eine Markverletzung.

War somit die Verletzung auf die graue Substanz der drei letzten Zervikalsegmente lokalisiert, so war es wesentlich schwieriger, die Art derselben festzustellen. Die beiden in Erwägung zu ziehenden Möglichkeiten waren die einer Blutung in die Substanz des Rückenmarks und die einer Erschütterung des Rückenmarks. Bekanntermaßen stehen die meisten Autoren gegenwärtig auf dem Standpunkt, die reine Commotio spinalis, ohne nachweisbare organische Veränderungen des Rückenmarks entweder als überaus selten zu bezeichnen (Oppenheim, Sachs und Freund, von Leyden) oder ihr Vorkommen überhaupt zu bestreiten (Kocher, Stolper). Ohne auf die prinzipielle Frage einzugehen, möchte ich für den in Rede stehenden Fall annehmen, daß es sich mit großer Wahrscheinlichkeit um eine Blutung in die graue Substanz, nicht um eine Rückenmarkserschütterung gehandelt hat. Wenn etwas für letztere sprechen könnte, so war es nur der überaus rasche Verlauf, den die weitere Entwicklung der Krankheitserscheinungen nahm.

Es bestand nämlich bereits am Morgen nach dem Unfall, d. h. 9 Stunden nach demselben, keine motorische Lähmung mehr, die Sensibilitätsstörungen waren ebenfalls im raschen Rückgange begriffen, und die anfangs noch bestehende Schwäche der gelähmt gewesenen Muskeln verschwand so schnell, daß der Verletzte drei Wochen nach dem Unfall als geheilt und arbeitsfähig das Krankenhaus verlassen konnte.

Aber trotz dieses raschen Rückganges aller Krankheitszeichen möchte ich dieselben nicht auf eine bloße Erschütterung des Rückenmarks zurückführen. Es erscheint mir zu wenig wahrscheinlich, daß die Erschütterung die eine Stelle so stark getroffen haben sollte, daß die Funktion ganzer Nervenzellengruppen vollständig aufgehoben wurde, während die übrigen Gebiete des Rückenmarks keinerlei Funktionsstörungen zeigten. Viel leichter kann ich mir vorstellen, daß ein durch die Verletzung entstandener Bluterguß, vermöge der ausgiebigen Versorgung der grauen Substanz mit Blut- und Lymphgefäßkapillaren, rascher aufgesaugt worden sei, als wir es von anderen Blutergüssen, z. B. den unter der Haut gelegenen, gewohnt sind.

Wenn wir nun noch nach einer Erklärung für das annähernd symmetrische Auftreten der Lähmungserscheinungen suchen, so würden wir dieselbe darin zu finden haben, daß das extravasierte Blut sich von der Gegend der grauen Kommissur aus nach beiden Seiten hin verbreitet hat. Diese Gegend, das Querstück des von der grauen Substanz im Querschnitt gebildeten H, ist diejenige, in die Goldscheider und Flatau (Zeitschr. f. klin. Medizin 1897, Bd. 31) die Einspritzungen machten, bei denen sie die größte Querausbreitung in der grauen Substanz erzielten, indem die Flüssigkeit auch auf die andere Seite sich den Weg bahnte. Gerade in dieser Gegend aber tritt, wie z. B. aus der Ziehenschen Abbildung deutlich hervorgeht, die Arteria fissurae anterioris in die graue Substanz des Rückenmarks hinein; erfolgte ihre Verletzung an dieser Stelle, so konnte sich das Blut aus einer Rißstelle in beide Vorderhörner, teilweise auch noch in beide Hinterhörner hinein ergießen und dort so lange die Funktion der Zellen der Radialiswurzeln durch Druck aufheben, bis es zur Resorption gelangt war. Ich möchte in dieser Auffassung des Krankheitsbildes eine klinische Bestätigung der anatomischen Untersuchungen und der erwähnten Versuche erblicken.

Der folgende Fall gibt Anlaß, auf die Frage der Differentialdiagnose zwischen Verletzung des unteren Endes des Rückenmarks und einer solchen der Cauda equina, sowie auf die prognostische Bedeutung derselben einzugehen.

Ein mäßig kräftiger Brauereiarbeiter, 30 Jahre alt, war seinen Angaben zufolge in einem Keller bei der Arbeit hingestürzt und mit dem Rücken gegen eine Faßkante aufgeschlagen. Er will sofort heftige Schmerzen im Rücken verspürt haben und konnte angeblich weder gehen noch stehen. Er kam leider erst nach zwei Tagen in das Krankenhaus, so daß über den Zustand unmittelbar nach der Verletzung keine genauen Angaben vorliegen. Bei der Aufnahme bestand über dem 2. und 3. Lenden-

wirbel leichte Schwellung der Weichteile und Verfärbung der Haut, sowie ziemlich heftiger Schmerz beim Betasten dieser beiden Dornfortsätze. Das rechte Bein konnte im Hüftgelenk ab- und adduziert, nur in geringem Grade gebeugt werden. Im Knie und in den Fußgelenken war aktive Beugung nicht möglich, bei passiver Beugung erfolgte sofort wieder Streckung. Das Empfindungsvermögen war am Unterschenkel und am Fuß vollkommen aufgehoben, an der Beugeseite des Oberschenkels von der Mitte ab nach abwärts, an der Streckseite im unteren Drittel. In den oberen Teilen des Oberschenkels, sowie am Damm, Penis und Skrotum war dasselbe sehr beträchtlich herabgesetzt. Der Temperatursinn war in gleicher Weise verändert. Die Reflexe konnten nicht ausgelöst werden. — Am linken Bein, sowie am übrigen Körper waren keinerlei Störungen nachweisbar.

Zeitweise traten schießende Schmerzen längs der Beugeseite des rechten Beins auf.

Im Befund trat acht Tage hindurch keine Änderung auf; am zwölften Tage nach dem Unfall war bereits aktive Beugung und Streckung im Fuß- und in den Zehengelenken möglich, am sechzehnten Tage auch im Kniegelenk. Die zu dieser Zeit bestehenden Sensibilitätsstörungen entsprachen fast genau dem Gebiete der ersten, zweiten und dritten Sakralwurzel des Seifferschen Schemas; sie gingen in den nächsten Tagen in der Weise zurück, daß das Gebiet der Sakralwurzel 3 zuerst, das der Sakralwurzel 1 zuletzt sich besserte. In gleicher Weise waren die den beiden ersten Sakralsegmenten entsprechenden Motilitätsstörungen früher zurückgegangen als die auf das fünfte Lumbalsegment zurückzuführenden. Die elektrische Erregbarkeit der gelähmt gewesenen Muskeln war während des ganzen Verlaufes normal, Entartungsreaktion nie festzustellen.

Als der Verletzte aus anderen Gründen sieben Wochen nach dem Unfall das Krankenhaus verlassen mußte, bestanden keine anderen Störungen als eine vollständige Anästhesie in einem etwa handbreiten Streifen längs der Beugeseite des Oberschenkels; weitere fünf Wochen später hatte auch diese sich soweit gebessert, daß Nadelstiche, wenn auch schwächer als links, empfunden wurden.

An dem hier mitgeteilten Falle ist zunächst der Umstand, daß nur eine Seite befallen ist, bemerkenswert, da nach von Leyden und Goldscheider Läsionen der Cauda equina ebenso wie diejenigen des untersten Markendes meist symmetrisch sind.

Für die Differentialdiagnose dieser beiden Läsionen geht die Meinung der meisten Autoren dahin, daß sie sehr schwierig, vielfach unmöglich ist. Wollten wir in unserem Falle mit Sachs und Freund deshalb eine Markverletzung ausschließen, weil „unterhalb der direkt getroffenen Stelle gelegene Centra nicht affiziert sind", d. h. weil zwar die von den oberen Sakralsegmenten versorgten Unterschenkelmuskeln, nicht aber die von den unteren Sakralsegmenten versorgten Blasen- und Mastdarmmuskeln gelähmt sind, so widerspricht dem nicht nur unser erster Fall, sondern auch zahlreiche andere in der Literatur mit-

geteilte Beobachtungen. Auch darf das Fehlen des Brown-Sequard-schen Typus, d. h. die Gleichseitigkeit der motorischen und sensibelen Lähmung, nicht als Grund gegen die Annahme einer Markläsion herangezogen werden, indem Oppenheim darauf hinweist, daß, „wenn die halbseitige Affektion tief im Lendenmark resp. Sakralmark sitzt, die Lähmung und im wesentlichen auch die Gefühlsstörung das Bein der entsprechenden Seite betrifft, da in dieser Höhe naturgemäß nur wenige sensibele Wurzeln auf die andere Seite gelangt sind".

Andererseits dürfen wir nicht durch das in unserem Falle festgestellte Fehlen der Entartungsreaktion „die Wagschale für den Sitz im Mark sinken lassen" (von Leyden und Goldscheider).

Vergleichen wir die von Wagner und Stolper für die partielle Markläsion auf der einen und für die extramedulläre Blutung im Wirbelkanal auf der anderen Seite gegebenen Symptome, so entspricht unser Fall weder ganz der einen, noch ganz der anderen Symptomengruppe; immerhin aber scheint das Auftreten der schießenden Schmerzen, sowie die spastische Form der Lähmung eine zum mindesten erhebliche Beteiligung der Cauda equina zu erfordern, wiewohl zuzugeben ist, daß bei dieser noch schwerer als beim Rückenmark die Einseitigkeit der Affektion sich erklären läßt. Am sichersten gehen wir wohl, wenn wir gleichzeitige Verletzung von Mark und Cauda annehmen, und als Ort der Verletzung der letzteren ihre Austrittsstelle aus dem Mark.

Daß wir im vorliegenden Falle eine Blutung als Ursache der nervösen Störungen annahmen, ergab sich naturgemäß erst aus dem Verlauf, aus dem verhältnismäßig schnellen Rückgang der Lähmungs- und Reizungserscheinungen. Im Anfang lag zu dieser Annahme keine Veranlassung vor; es gab keine Möglichkeit, eine Zerquetschung der Rückenmarkshälfte oder der Caudastränge etwa durch einen Wirbelsplitter auszuschließen, und dementsprechend eine so günstige Prognose zu stellen, wie sie schließlich ex eventu zu stellen war.

Während in den beiden bisher mitgeteilten Fällen der Verlauf sich günstiger gestaltete, als sich anfangs erwarten ließ, bietet der folgende Fall die Eigentümlichkeit, daß die gemäß der Art der Versetzung zu erwartende Beteiligung des Rückenmarks zunächst vollkommen fehlte und erst zu einer Zeit auftrat, wo sie kaum noch zu befürchten war.

Die Verletzung, um die es sich handelt, war eine Luxation des Epistropheus, die bei einem 18jährigen Kutscher dadurch zustande gekommen war, daß ihm das Schwungrad einer Sägemaschine gegen die linke Hals-

seite gefallen war. Bei der Aufnahme war der Kopf etwa um 40° nach links gedreht und etwas vorwärts gebeugt, wie aus den Abbildungen 1 und 2 hervorgeht. Bewegungen waren nur im Sinne der Drehung in ganz geringer Exkursion ausführbar. Dicht über der Stelle, wo der dritte Halswirbeldorn zu erwarten war, fühlte man rechts neben der Mittellinie einen abnormen Knochenvorsprung, links eine flache Einsenkung. Das von der Seite her aufgenommene Röntgenbild, Abbildung 3 [1]), dessen Deutung durch die mit der Aufnahme verbundenen Schwierigkeiten nicht eben leicht war, zeigte folgende auffallende Punkte:

1. Der Dornfortsatz des Epistropheus liegt im Vergleich mit den folgenden Dornfortsätzen auffallend dicht unter der Haut, außerdem nicht in derselben Sagittalebene wie sie, da sein Schatten intensiver und breiter erscheint.

2. Die sagittale Achse des Atlas scheint mit der des Epistropheus-

Fig. 1.

Fig. 2.

körpers einen abnorm spitzen Winkel zu bilden; man gewinnt den Eindruck, als ob die rechte Seitenfläche des Epistropheuskörpers von dem rechten Seitenbogen des Atlas überlagert wird. Leider schiebt sich hier der Schatten des rechten Warzenfortsatzes vor und überdeckt gerade die Gegend der Gelenke zwischen Atlas und Epistropheus.

Die genannten Symptome ließen die Diagnose auf eine Luxation des Epistropheus gegen den Atlas als sehr wahrscheinlich erscheinen.

Lähmungserscheinungen irgendwelcher Art bestanden nicht.

Da bereits vier Wochen seit dem Unfall vergangen waren, während deren der Verunglückte erst in einem anderen Krankenhause, dann zu Hause behandelt worden war, wurde von Repositionsversuchen abgesehen.

---

1) Die Lichtbilder sind im Berliner medico-mechanischen Institut (San.-Rat Dr. Schütz) angefertigt worden.

Wegen einer vor dem Kieferwinkel bestehenden Eiterung konnte auch eine Feststellung des Kopfes und des Halses nicht vorgenommen werden. Bis zum 71. Tage nach dem Unfall blieb der Verletzte völlig beschwerdefrei; daß keinerlei Störung seitens des Rückenmarks vorlag, geht daraus hervor, daß er sich eines Tages — natürlich ohne Erlaubnis — durch Tragen schwerer Balken am Bau einer Döckerschen Baracke beteiligte. Erst am 72. Tage zeigten sich nervöse Erscheinungen, die mit dem rechten Arm anfangend innerhalb von vierzehn Tagen auf das rechte Bein, den linken Arm, das linke Bein, Blase und Mastdarm in der angeführten

Fig. 3.

Reihenfolge übergingen und vorzugsweise das motorische Gebiet in Form von spastischer Lähmung betrafen; Patellarreflexe, Fußklonus waren gesteigert, Pupillen reagierten gut. Gegen Ende traten heftige Schmerzen in den Gliedern, Phrenicuslähmung und Decubitus auf. Der Tod erfolgte am 101. Tage nach dem Unfall. Die Sektion ergab eine Drehungsluxation im Atlas-Epistropheusgelenk in der Art, daß die rechte Gelenkfläche des Epistropheus sich nach vorn verschoben hatte; außerdem fand sich an der Innenfläche des Epistropheus-Dornfortsatzes eine Knochenwucherung (Kallus), die offenbar durch ihr Wachstum allmählich stärker auf das Rückenmark gedrückt hatte. Die genauere Untersuchung des Rückenmarks steht noch aus; jedoch ist von ihr wenig zu erwarten, da die

Sektion, die im Hochsommer stattfand, durch die unvermeidlichen gerichtlichen Schwierigkeiten erst mehrere Tage nach dem Tode vorgenommen werden konnte.

Zweierlei erscheint an diesem Falle, klinisch sowohl wie vom Standpunkt des Gutachters, bemerkenswert: Das völlige Fehlen medullarer Erscheinungen während eines so langen nach der Verletzung verstreichenden Zeitraumes und das allmählich erfolgende Einsetzen derselben. Soweit ich die Literatur durchsehen konnte, sind nur zwei ähnliche Beobachtungen veröffentlicht worden, die Wagner und Stolper mitteilen. Der eine Fall, von Preiß aus dem Jahre 1792, betrifft allerdings eine Verrenkung des dritten gegen den zweiten Halswirbel, stimmt aber insofern sehr gut zu unserem Falle, als auch hier die ersten Lähmungserscheinungen erst nach 60 Tagen, der Tod am 101. Tage erfolgte; auch das Auftreten der Lähmungen geschah in gleicher Reihenfolge, nur bestand merkwürdigerweise keine Blasenlähmung. Der andere Fall (Costes 1852) war eine mit Bruch des Zahnfortsatzes verbundene partielle Luxation des Epistropheus gegen den Atlas; die Lähmungserscheinungen traten erst nach vier Monaten auf, der Tod einen halben Monat später.

XI.

Aus der chirurgischen Universitätsklinik in der königlichen Charité zu Berlin. (Direktor: Geheimer Medizinalrat Prof. Dr. F. König.)

Beitrag zur Pathologie und Therapie der akuten Pankreaserkrankungen nebst Mitteilung zweier durch Laparotomie geheilter Fälle.

Von

Dr. **Friedrich Pels-Leusden,**
I. Assistenten der Klinik und Privatdozenten.

Der Streit, ob die bei Pankreaserkrankungen so häufig gefundenen Fettnekrosen (Balser [1*]) oder Fettgewebsnekrosen (Langerhans [2 u. 3]) eine Erkrankung sui generis seien oder ob sie sekundär durch Einwirkung von frei in das Fettgewebe ergossenen Pankreassaft, insbesondere dessen eiweiß- und fettspaltendes Ferment entstehen, scheint allmählich einer Schlichtung entgegenzugehen. Die erstere Ansicht, welche nächst Balser wohl von Fitz (6) zuerst vertreten worden ist, hat durch die sorgfältigen und erfolgreichen experimentellen Untersuchungen der neueren Zeit gegenüber der zuerst von Langerhans (2 u. 3) geäußerten letztern mehr und mehr an Boden verloren. Solche Experimente sind angestellt worden von Langerhans (2 u. 3), Jung (7), Rosenbach (8), Dettmer (9), Hildebrand (4 u. 5), Körte (26), Milisch (54), Williams (10), Katz und Winkler (11), Opie (12 u. 13). Nur die von den beiden vorletzten erzielten Resultate will ich hier kurz anführen. Die Arbeit von Katz und Winkler (11) enthält außerdem neben einem Vorwort von Oser (14), in welchem dieser die nahen Beziehungen von Fettgewebsnekrose zum Pankreas betont, eine gute Literaturübersicht und eine genaue Schilderung des klinischen und pathologisch anatomischen Bildes dieser Erkrankung. Katz und Winkler haben 51 Versuche an Hunden in der Weise

*) Die in Klammern befindlichen Ziffern beziehen sich auf das am Schlusse angefügte Literaturverzeichnis.

gemacht, daß stets der Ductus Wirsungianus doppelt unterbunden und zwischen den Unterbindungsfäden durchschnitten wurde. Sodann umschnürten sie an mehreren Stellen das Pankreas mit Seidenfäden. Die Tiere gingen meist rasch zugrunde. Die Schlußfolgerungen, die Katz und Winkler aus diesen Experimenten und aus einer recht genauen Berücksichtigung der Literatur ziehen, geben ein gutes Bild von dem Stande der Frage in fast allen ihren Teilen und verdienen daher hier angeführt zu werden.

„Die multiple Fettgewebsnekrose kommt häufiger bei Männern als bei Frauen zur Beobachtung; sie findet sich öfters bei Potatoren und sehr fettleibigen Individuen, ohne aber direkt zur Fettleibigkeit in Beziehung zu stehen.

Unter den Symptomen treten die Störungen seitens des Verdauungsapparates in den Vordergrund, Aufstoßen, Singultus, Erbrechen, häufig Blutbrechen, nur ausnahmsweise fäkulentes Erbrechen. In der Regel ist Stuhlverstopfung vorhanden. Meist findet man umschriebene Schmerzhaftigkeit und Druckempfindlichkeit im Epigastrium und nicht selten eine der schmerzhaften Partie entsprechende Resistenz oder einen zirkumskripten Tumor. Fieber gehört nicht zu den regelmäßigen Erscheinungen des Krankheitsbildes.

Von direkten Pankreassymptomen findet sich mitunter Zucker im Harn und ausnahmsweise fettreicher Stuhl bei fehlendem Ikterus. In einer Reihe von Fällen beherrscht der Symptomenkomplex der Darmokklusion das Bild der Erscheinungen.

Die akutesten Fälle sind durch den raschen Kollaps ausgezeichnet und können in kürzester Zeit zum Tode führen; in chronischen Fällen kann sich die Erkrankung auf einige Monate erstrecken.

In weitaus den meisten Fällen ist die Fettgewebsnekrose auf das Fett der Bauchhöhle beschränkt; hier findet sie sich ganz besonders in dem Fettgewebe im oder in der nächsten Umgebung des Pankreas. In der Regel ist die Bauchspeicheldrüse erkrankt, besonders Blutungen und Nekrosen kommen hier zur Beobachtung. Nur ganz ausnahmsweise finden sich Herde von Fettgewebsnekrosen außerhalb der Abdominalhöhle, im subperikardialen und subkutanen Fett.

Die histologische Untersuchung ergibt eine auffallende Umwandlung des Fettzelleninhaltes in Nadeln und klumpige Schollen, die teils in Zellenmembranen eingeschlossen, teils frei in einer hyalinen Masse eingebettet liegen. Das Bild ähnelt den Veränderungen des Fettes im Xanthoma glycosuricum. Das den erkrankten Fettpartieen anliegende Drüsenparenchym zeigt alle Stadien der Nekrose, vollständigen Zerfall der Zellen und Ersatz des Gewebes durch einen

feinkörnigen Detritus, Verlust der acinösen Zeichnung bei Erhaltenbleiben der Kerne, Vakuolisierung des Protoplasmas und Ineinanderfließen der Enchymzellen. Überall ist ein direkter Übergang der nekrotischen in die normalen Partieen, ohne Zeichen einer entzündlichen Reizung zu beobachten.

Die Diagnose bestehender Fettgewebsnekrose ist nur dann möglich, wenn es gelingt, das Vorhandensein einer Pankreaserkrankung, speziell Blutung oder Nekrose zu erkennen. Eine Unterstützung der Diagnose dürfte vielleicht auch im Hinblick auf unsere Tierversuche in dem Nachweise vorhandener Hyperleukozytose und einer Verkleinerung der Milz gegeben sein. Bei bestehender Darmokklusion wird deren Natur als durch Fettgewebsnekrose veranlaßt, dann wahrscheinlicher, wenn es möglich ist, das Duodenum als Sitz der Stenose nachzuweisen. Meist wurde aber die Natur des Leidens erst bei der Laparotomie erkannt.

In therapeutischer Hinsicht ist nur von einem chirurgischen Eingriff ein Erfolg zu erwarten, da in einer, wenn auch nur kleinen Anzahl von Fällen, nach einer Laparotomie Heilung beobachtet wurde.

Für die Entstehung der Fettgewebsnekrosen kommt einerseits die Wirkung fettspaltender Fermente, andererseits das Vorhandensein von Blutstauungen, Ischämie in Betracht. Sie kann experimentell durch um das Pankreas angelegte Massenligaturen mit Sicherheit erzeugt werden. Daneben treten Blutungen und Nekrosen der Bauchspeicheldrüse, analog wie in den klinischen Fällen in Erscheinung. Die Fettgewebsnekrosenherde sind in beiden Fällen, vorwiegend in nächster Umgebung der Drüse lokalisiert. Für die Annahme eines bakteriellen Ursprunges der Erkrankung liegt kein zwingender Beweis vor. Im Gefolge der experimentellen Fettgewebsnekrose kommt es zu einer erheblichen Hyperleukozytose, wohl veranlaßt durch die Resorption des beim Kernzerfall der Drüsenzellen frei werdenden Nukleins. Das Blut der Versuchstiere zeigt raschere Gerinnbarkeit und Tendenz zum Auftreten von Hämoglobinkristallen.

Bei den Versuchen konnte eine deutliche Verkleinerung der Milz konstatiert werden. Bei den engen Beziehungen zwischen Milz und Pankreas ist wohl anzunehmen, daß die Verkleinerung der ersteren durch den pathologischen Prozeß in der Bauchspeicheldrüse veranlaßt wird."

Wenn wir auch mit den Verfassern nicht in allen Punkten übereinstimmen, so glaube ich doch durch die Wiedergabe obiger Schlußfolgerungen eine gute Einführung in das in Frage stehende Leiden in jeder Beziehung gegeben zu haben.

Die Lehre von der sekundären Natur der Fettgewebsnekrosen ist weiterhin außer durch diese experimentellen Untersuchungen durch eine ganze Reihe von einwandsfreien Beobachtungen am Operations- und Sektionstisch bestätigt worden. Besonders ist hier das Auftreten von Fettgewebsnekrosen nach Verletzungen des Pankreas, also unter Verhältnissen, welche den bei den experimentellen Untersuchungen geschaffenen außerordentlich gleichen, zu erwähnen. Derartige Beobachtungen stammen unter andern von Warren (15), Simmonds (16 u. 17), M. B. Schmidt (18), Schmidtmann (19), Selberg (20). Besonders beweisend ist der von Simmonds (16) veröffentlichte Fall, der, trotzdem er schon vielfach zitiert worden ist, noch einmal hier eine kurze Erwähnung finden mag.

Ein 33 Jahre alter, sehr fetter Mann, Gastwirt, wird wegen eines Bauchschusses von Wiesinger bald nach der Verletzung laparotomiert, wobei weder dieser noch Sudeck und die Assistenten etwas Abnormes an den Peritonealflächen wahrnahmen. Tod zirka 36 Stunden nach der Verletzung, 34 Stunden nach der Laparotomie. Bei der Sektion fand nun Simmonds außer trüber hämorrhagischer Flüssigkeit in der Bauchhöhle das gesamte Peritoneum parietale und viscerale dicht mit den schönsten Fettgewebsnekrosen besetzt und einen quer durch das Pankreas hindurchgehenden Schußkanal.

Es hatte sich also zweifellos innerhalb von 34 Stunden eine mächtige Fettgewebsnekrose in der Peritonealhöhle ausgebildet, als deren Ursache vernünftigerweise doch nur die Pankreasverletzung angesehen werden kann. Seitdem man erst aufmerksam geworden ist auf die Kombination von Fettgewebsnekrosen mit Pankreaserkrankungen häufen sich auch die Fälle in der Literatur, bei denen diese Kombination beobachtet worden ist.

Die große Zahl von Forschern, welche sich auf Grund anderweitiger klinischer Beobachtungen für die sekundäre Natur der Fettgewebsnekrosen ausgesprochen haben, kann ich hier nicht anführen. Man darf danach aber jetzt wohl die Ansicht aussprechen, daß alle diejenigen, welche nicht allzu kritisch ihren Sinn der Macht der Tatsachen verschließen, zum mindesten anerkennen müssen, daß durch die Einwirkung von Pankreassekret im Fett der Bauchhöhle mit großer Wahrscheinlichkeit Fettgewebsnekrosen erzeugt werden können und daß andererseits ausgedehnte Fettgewebsnekrosen ohne irgendwelche Veränderungen am sezernierenden Parenchym des Pankreas oder an bezw. um seine Ausführungswege kaum gefunden werden. Ich betone ausdrücklich, daß man nur die ausgedehnteren, die Fälle von sogenannten disseminierten Fettgewebsnekrosen hier berücksichtigen darf, da vereinzelte Fettgewebsnekrosen wahrscheinlich als ago-

nale Erscheinung in Fällen beobachtet werden, bei denen intra vitam pathologische Erscheinungen von seiten der Bauchhöhle gar nicht vorhanden waren (Balser [1]). Solche entbehren denn auch vollkommen des klinischen Interesses. Wenn gegenüber der großen Anzahl von Beobachtungen, welche die sekundäre Natur der Fettgewebsnekrosen bestätigen, ein einzelner Fall ins Feld geführt wird, der diese Lehre vernichten soll, so muß man unbedingt verlangen, daß dieser Fall bis ins einzelne genau beschrieben wird, besonders in Bezug auf das Verhalten des Pankreas, seines Ausführungsganges und der Gallenwege. Einfache kurze Bemerkungen, wie wir sie bei Wulff (23) finden, als da sind „Pankreas makro- und mikroskopisch ganz normal und am Pankreasausführungsgang keine pathologischen Veränderungen" genügen nicht, um in überzeugender Weise darzutun, daß in einer großen Zahl der Fälle von Fettgewebsnekrose die begleitende Pankreaserkrankung nur eine sekundäre Erscheinung sei. Auch die von Ehrich (22) vorgebrachten Gründe gegen die Theorie, die wir kurz als Langerhanssche bezeichnen wollen, scheinen mir wenig stichhaltig zu sein. Er hat nämlich in einem seiner Fälle auch Nekrosen im properitonalen und perirenalen Fett gefunden, also an Orten, die in keiner Beziehung zu dem Erkrankungsherd, dem Pankreas, stehen sollen. Danach hält er die Annahme, die Nekrosen auf eine Einwirkung des Pankreassaftes zurückzuführen, für eine gekünstelte. Demgegenüber muß hervorgehoben werden, daß ein solches Vorkommen von Fettgewebsnekrosen im properitonealen, perirenalen, gelegentlich auch perikardialem Fett (Bryant [24]) doch zu den großen Seltenheiten gehört und nur in sehr hochgradigen Fällen beobachtet wird. Weiterhin liegen doch auch die bezeichneten Stellen nicht so ganz außerhalb des Bereiches der Bauchhöhle (vergl. auch weiter unten die Bemerkungen über die Weiterverbreitung des Pankreassaftes im Gewebe). Endlich muß auch bei tiefer gelegenen Fettgewebsnekrosen im Mesenterium und Omentum unbedingt angenommen werden, daß der Pankreassaft nicht dorthin einfach geflossen, sondern daß er entweder durch Diffusion oder durch Hineinpressen dorthin gelangt ist. So kann er denn auch gelegentlich mal in das properitoneale, perirenale und perikardiale Fett hineingelangen.

Die Literatur über Fettgewebsnekrosen und Pankreasaffektionen ist in den letzten Jahren eine schier unübersehbare geworden und es ist daher ein sehr dankenswertes Unternehmen von Truhart (25) gewesen, die vorzügliche Literaturzusammenstellung von Körte (27) bis auf die neuere Zeit zu ergänzen und zu sichten. Leider fehlt bis jetzt noch der zweite Band des groß angelegten Werkes mit dem

Literaturverzeichnis. Hoffentlich folgt der zweite Teil dem ersten aber bald nach und wir haben dann ein Werk, auf welches jeder, der sich über Pankreaspathologie unterrichten will, rekurrieren muß und kann, selbstverständlich neben dem klassischen Buch von Körte (27) Der Tatsachen Fülle hat sich eben in den letzten Jahren so vermehrt, daß der zwischen dem Erscheinen der beiden Werke liegende Abstand von 4 Jahren doch schon recht viel ausmacht und eine Ergänzung hochwillkommen war. Ich kann nicht umhin, die Quintessenz des Truhartschen Buches, begründet auf einem sehr sorgfältigen, kritischen Studium der Literatur und eigenen Erfahrungen, hier mit seinen eigenen Worten anzuführen: „In voller Übereinstimmung mit dieser letzten Schlußfolgerung (zitiert nach Körte: Dieser Fall bietet einen Beweis dafür, daß das Sekret des normalen, nicht erkrankten Pankreas, wenn es in der Bauchhöhle läuft, Fettnekrose macht), kann ich — nach Widerlegung der übrigen bisher aufgestellten ätiologischen Theorien und gestützt auf die Resultate der Experimentalpathologie und der von Ostertag, Marek und Olt ausgeführten Detailuntersuchungen bezüglich der spontan bei den Haustieren auftretenden Fettgewebsnekrose, ferner mich berufend auf den von Flexner in exakter Weise geführten Nachweis des tatsächlichen Vorhandenseins von überschüssigem, fettspaltendem Ferment in den fettnekrotischen Herden beim Tier und beim Menschen, endlich in Grundlage einer reichen Kasuistik der beim Menschen zur Beobachtung gelangenden Fettgewebsnekrose, sowie des Nachweises der Hinfälligkeit aller der zahlreichen, gegen die Hildebrandsche Pankreasfermenttheorie geltend gemachten Einwände — meinen Standpunkt mit demselben Wortlaut, wie ich hierzu schon vor nunmehr fast drei Jahren Gelegenheit fand, dahin präzisieren, daß wir speziell in dem fettspaltenden Enzym des Pankreassaftes den ätiologisch wirksamen Faktor bei der als Fettgewebsnekrose gekennzeichneten Krankheit zu erblicken haben und daß jene unter gar keinen Umständen als eine genuine, idiopathische Krankheit angesehen werden könne, sondern stets nur als ein Symptom, als eine Teilerscheinung vorhandener Pankreasaffektionen aufzufassen ist".

Dieses vorausgeschickt ist man wohl berechtigt, beim Vorfinden einer disseminierten Fettgewebsnekrose in der Bauchhöhle das Pankreas bezw. eine zu einer Abflußbehinderung führende Erkrankung desselben als die Ursache dafür anzunehmen. Wird diese Ansicht noch durch Daten aus der Krankengeschichte gestützt (Melliturie, Fettstühle, lokalisierte Schmerzen), oder findet man durch die Betastung und eventuell Betrachtung des Pankreas und seiner Um-

gebung Abnormitäten (Verdickung, Verwachsungen, Blutungen, stärkere Anhäufung von Fettgewebsnekrosen, Verfärbungen des Gewebes), so ist an der Diagnose primärer Pankreaserkrankung nicht zu zweifeln. Dabei muß man allerdings zu den primären Pankreaserkrankungen alles das hinzunehmen, was eine Behinderung im Abfluß des Pankreassekretes bedingen kann und ganz speziell ist dabei Rücksicht auf die abführenden Gallenwege zu nehmen. Gerade auf diesen Punkt ist neuerdings besonderer Wert gelegt und er hat auch schon Veranlassung zu einer Revision unserer anatomischen Kenntnisse über den Zusammenhang der beiden Ausführungssysteme gegeben. Dabei hat v. Büngner (29) gefunden, daß in den meisten Fällen der Ductus choledochus durch den Pankreaskopf hindurch, nur selten an ihm vorbeigeht, und ferner, daß der Ductus choledochus fast ausnahmslos sich mit dem Wirsungianus nicht vereinigt, sondern getrennt von ihm am Boden des Diverticulum Vateri einmündet. Demnach müssen also alle Affektionen des Pankreas, welche zu einer Schrumpfung und pathologischen Vergrößerung des Pankreaskopfes führen, nicht allein den Wirsungianus, sondern auch den Choledochus beengen. Dadurch lassen sich dann auch manche Erscheinungen im klinischen Bilde bei Pankreasaffektionen, der häufig dabei auftretende Ikterus (vergl. auch Fall II) und gelegentliches Fehlen desselben, erklären. Es kommt eben bei akuten entzündlichen Schwellungszuständen des Pankreas zur Kompression des Choledochus, die vielleicht bei der Sektion nach dem Aufschneiden der Gallenwege nicht mehr zu erkennen ist. In solchen Fällen konnte man sich bisher den Ikterus nicht erklären. Andererseits werden Abflußbehinderungen in den Gallenwegen durch Steineinklemmung nur dann auf das Pankreas mit einwirken, wenn die Einklemmung in dem Diverticulum Vateri stattfindet und so erklärt sich die verhältnismäßig große Seltenheit von Pankreasausfallserscheinungen bei der so häufigen Cholelithiasis. Ein solcher von Fuchs (30) veröffentlichter Fall ist von Körte operiert und geheilt worden. In der Fuchsschen Arbeit werden die von Oser, Körte, Opie, Israel und Riedel veröffentlichten Arbeiten zitiert. Neuerdings haben dann noch Mayo Robsen (32 und 33), Bloodgood (34) (eingeklemmter Gallenstein im Diverticulum Vateri und hämorrhagische Pankreasnekrose) und Nash (55) laparotomie wegen Verhärtung in der Pankreasgegend, dieses beträchtlich vergrößert gefunden, ausgedehnte Fettnekrosen, Stein in der Gallenblase, Cholecystostomie, Heilung. Verf. nimmt eine Pankreatitis simplex durch Katarrh der Ausführungswege an. Außerdem ist der Fall interessant durch das Ausheilen einer ausgedehnten Fettgewebsnekrose) solche Fälle beschrieben. Opie (13)

ist der Frage nach dem Übertreten von Galle in das Pankreas auch experimentell näher getreten, indem er bei 7 Hunden entweder ihre eigene Galle oder solche von einem anderen Hunde entnommen in den Ductus Wirsungianus vom Duodenum aus einspritzte. Er vermochte dadurch regelmäßig einen höheren oder geringeren Grad von hämorrhagischer Pankreatitis und Fettgewebsnekrose zu erzeugen. Den Hauptwert bei der Entstehung dieser beiden legt er darnach auf das Übertreten von Galle in das Pankreas. Damit hat er jedoch zweifellos nicht recht, da sonst weit häufiger Ikterus bei der Pankreatitis haemorrhagica gefunden werden müßte. Sicher ist das Übertreten von Galle ins Pankreas, welches doch nur bei Abflußbehinderungen in der Papilla duodenalis eintreten kann, nicht die einzige Ursache. Wiener (35) hat eben erst 33 Fälle von akuter Pankreatitis in Gemeinschaft mit Cholelithiasis, darunter ein eigener, zusammengestellt. Es sind das aber bei weitem nicht alle veröffentlichten, und Wiener irrt auch, wenn er schreibt, daß er der einzige sei, der einen solchen Fall zur Heilung gebracht habe (vergl. Fuchs [30]). In dem Wienerschen Falle handelte es sich um einen Zystikusstein, der durch die Gallenblase entfernt wurde. Massenhafte Fettnekrosen, Verhärtung des Pankreaskopfes, Cholezystektomie, Drainage, Heilung.

Diese beiden Punkte, der Zusammenhang von Fettgewebsnekrosen mit Pankreaserkrankungen, sowie der zwischen letzteren und Cholelithiasis haben neuerdings im Brennpunkt des Interesses gestanden und bin ich daher darauf, ohne mir einzubilden, irgendwie erschöpfend gewesen zu sein, etwas näher eingegangen. Versagen muß ich es mir dagegen, die zahlreichen anderen Fragen, die sich bei der Betrachtung dieses interessanten Krankheitsbildes aufdrängen, anzuschneiden, da ich vorwiegend die praktisch therapeutische Seite der Erkrankung an der Hand zweier operativ behandelter, glücklich verlaufener Fälle beleuchten möchte. Gerade in dieser Beziehung gehen die Ansichten der Autoren noch sehr weit auseinander. Körte (27) erwartet von einem chirurgischen Eingriff bei der akuten eitrigen Pankreatitis nur einen Erfolg beim Vorhandensein eines größeren Eiterherdes in der Drüse oder in ihrer Umgebung, die hämorrhagische Pankreatitis gebe in ihrem Beginne für ein chirurgisches Eingreifen keine Handhabe, bei der Pankreasnekrose könne im ersten Stadium der Erkrankung die Behandlung nur eine symptomatische, auf die Erhaltung der Kräfte gerichtete sein. Brentano (36) warnt ausdrücklich vor Frühoperationen. Wagner (37) will auch anfangs nur symptomatisch verfahren und erst bei Nekrose und Jauchung zur Operation schreiten. Nach Peiser (38 und 39) beruht der Schwer-

punkt der Behandlung in den Anfangsstadien nicht auf dem operativen Eingriff, sondern darauf, durch symptomatische Behandlung den Shok zu überwinden, die Pankreatitis haemorrhagica aus dem akuten in das chronische Stadium überzuführen. Hochhaus (40) sagt sogar, daß ein zu Anfang ausgeführter operativer Eingriff bei der großen Prostration der Kräfte nur den Exitus beschleunigen könne und in demselben Sinne sprechen sich noch zahlreiche Autoren aus. Dieser Pessimismus gründet sich auf zahlreiche Erfahrungen. Es gibt ja jetzt massenhafte Berichte über Laparotomien, bei denen Fettgewebsnekrosen und Pankreaserkrankungen gefunden wurden oder, das ist aber die große Minderzahl, in der Annahme solcher Verhältnisse eingegriffen wurde. Leider brachten aber die meisten dieser Eingriffe dem Patienten mehr Schaden wie Nutzen. In den wenigen Fällen, in denen Heilung erfolgte, handelte es sich fast stets um ein mehr weniger großes Exsudat in der Bursa omentalis, welches eröffnet und drainiert werden konnte. In den meisten Fällen aber sterben die Patienten, nachdem durch eine fast immer sehr eingreifende Operation Pankreasnekrose, diffuse eitrige oder hämorrhagische Entzündung festgestellt und die Bauchhöhle resigniert wieder geschlossen war, nach Stunden oder wenigen Tagen. In ganz vereinzelten Fällen wurde aber auch nach einem einfachen Probeschnitt Heilung erzielt, ein so überraschendes Vorkommnis, daß die betreffenden Autoren dann nicht Heilung durch Laparotomie, sondern Spontanheilung annahmen (vergl. z. B. Welch [41]), Körte). Sieht man die Krankengeschichten von solchen operierten Fällen — leider sind gerade die Operationsdaten nur sehr kurz häufig wiedergegeben — durch, so findet man aber doch häufiger bei Fällen, welche schließlich letal endigten, erwähnt, daß nach dem Probeschnitt eine nicht unwesentliche Besserung im subjektiven, manchmal auch im objektiven Befund eingetreten sei. So schreibt Wagner (37): „Nach Operation subjektives Besserbefinden des Patienten, Schmerzen hörten auf, auf Einlauf reichlich Stuhl, Abgang von Flatus. Am Tage nach der Operation Abnahme des Meteorismus, kein Erbrechen mehr, feuchte Zunge. Am 3. Tage post operationem Wiedereinsetzen der Magenkrämpfe und baldiger Tod.“ Leider konnte die Obduktion nicht gemacht werden, so daß eine Peritonitis ex operatione nicht ausgeschlossen ist. Caspersohn (42), Hansen (43) erwähnt bei andauernder Herzschwäche subjektives Wohlbefinden, Ehrich (22), daß nach der Operation anfangs erhebliche Besserung eintrat, der Singultus sich verlor, Winde abgingen, Tod erst nach ca. 3 Wochen wahrscheinlich an Peritonitis. Köster (44) spricht von einer auffallenden

Besserung nach der Operation, jedoch starke Bronchitis, Tod an Peritonitis. Auch Bryant (24) erwähnt Besserung nach der Operation. Sind in diesen Fällen die Menschen auch schließlich gestorben, so kann man doch nicht sagen, daß sie an der Operation gestorben sind; denn dann wäre keine Besserung eingetreten und wenn man so wie so verlorenen Menschen eine Erleichterung im subjektiven Befinden bringen kann, so rechtfertigt schon das allein eine Operation. In einigen anderen Fällen ist aber auch die Besserung im Anschluß an eine Operation in Heilung übergegangen. So veröffentlicht Thayer (45) einen von Finney (auf eine richtige Diagnose hin) operierten Fall, der möglicherweise mit dem Halstedts identisch ist, jedoch etwas anders beschrieben wird. Nach Eröffnung und Tamponade der Bauchhöhle trat eine sehr erhebliche subjektive Besserung, und nachdem einige Tage später ein Pankreasabszeß eröffnet war, Heilung ein. Die Operation hatte also zunächst die Wirkung einer palliativen Maßregel und ermöglichte weiterhin den zur Heilung führenden Eingriff. Noch mehr Berücksichtigung verdient der Fall von Hahn (46 und 47). Dieser machte bei einem 49 Jahre alten, wohlgenährten, unter ganz besonders schweren Initialsymptomen erkrankten Manne, bei dem die Wahrscheinlichkeitsdiagnose auf Pankreasnekrose gestellt war, ein Duodenalverschluß oder Perforationsperitonitis aber nicht ausgeschlossen werden konnte, eine ganz kleine Probelaparotomie, entleerte mächtige Mengen sanguinolenter Flüssigkeit, konstatierte zahlreiche Fettgewebsnekrosen, drainierte die Bauchhöhle mit Jodoformgaze und verkleinerte den gemachten Schnitt durch Naht. Von einer genaueren Untersuchung der Bauchhöhle wurde wegen des desolaten Zustandes des Mannes Abstand genommen. Es trat unmittelbar nach der Operation eine sehr erhebliche Wendung zum Bessern sowohl im subjektiven wie im objektiven Befinden des Patienten und Heilung ohne Zwischenfall ein. Auf Grund dieses Falles ist Hahn (46 und 47) zu der Ansicht gekommen, daß der rasch tödliche Ausgang nach unter ähnlichen Verhältnissen vorgenommenen Laparotomien im wesentlichen auf die Größe des Eingriffes zurückzuführen sei. Werde dieser so schonend vorgenommen, daß er mehr den Charakter einer Probepunktion habe, so sei er im hohen Maße geeignet, die bedrohlichen Erscheinungen mit einem Male zu kupieren. Dieser Ansicht von Hahn hat sich übrigens auch Körte (28) in der im Anschluß an den Hahnschen Vortrag stattfindenden Diskussion bis zu einem gewissen Grade angeschlossen, indem er sagt, daß der Prozeß im Pankreas eine gewisse Höhe nicht überschritten haben dürfe und nach dem Eingriff stillstehen müßte,

wenn man einen Erfolg von letzteren erwarten wolle, andernfalls aber, wenn es zur Eiterung und Jauchung käme, es mit der Heilung ungewiß sei (vergl. in dieser Beziehung den oben erwähnten von Thayer veröffentlichten Fall). Auch Ostermeier (48) hält einen prophylaktischen Eingriff — er meint wohl mehr diagnostischen — für indiziert. Schon ehe Hahn den obigen Fall veröffentlichte, hatten wir in der chirurgischen Klinik der Charité einen solchen in ähnlicher Weise zur Heilung gebracht, allerdings in der Annahme eines hochsitzenden Dünndarmverschlusses, eines Ileus. Dieser Fall ist von mir schon kurz in den Charité-Annalen (49) auf Grund einer Vorstellung in der Gesellschaft der Charitéärzte beschrieben worden, verdient es aber an besser zugänglicher Stelle noch einmal referiert zu werden. Wegen einzelner Besonderheiten verweise ich auf den betreffenden Aufsatz von mir, in dem auch noch ein anderer Fall von Pankreaserkrankung (Zyste mit sekundärer Pankreatitis haemorrhagica) mitgeteilt worden ist.

A. K., 22 Jahre, Kellnerin. Aufnahme 7. September 1900. Patientin gibt zu, seit längerer Zeit gewohnheitsgemäß täglich ein erhebliches Quantum Bier und mehrere Schnäpse zu sich zu nehmen; sie leide dauernd an Vomitus matutinus. Im Jahre 1899 wurde sie angeblich wegen Icterus syphiliticus einer Schmierkur unterworfen. Am 21. August 1900 Aufnahme der Patientin auf der Abteilung für Geschlechtskranke wegen Lues und Gonorrhoe. Daselbst traten am 25. August 1900 starke Schmerzen im Leibe, Erbrechen und eine Druckempfindlichkeit unter dem linken Rippenbogen auf, Erscheinungen, welche bald wieder zurückgingen. Am 5. September 1900 wiederum Schmerzhaftigkeit des Abdomens, hochgradige Mattigkeit, dazu am folgenden Tage häufiges Erbrechen. Daher Verlegung auf eine innere Klinik, wo sich der Zustand rasch verschlimmerte. Patientin erbrach fortwährend grünliche, saure, nicht fäkulent riechende Massen, der Stuhlgang war angehalten, der Leib aufgetrieben, der Puls verschlechterte sich mehr und mehr. Wegen Verdachts auf Peritonitis infolge perforierten Magengeschwürs Verlegung zur chirurgischen Klinik. Die Patientin kam hier in höchst desolatem Zustande an, war sehr unruhig, hatte einen stark beschleunigten, kleinen Puls, aber keine Temperatursteigerung. Facies hippocratica. Zunge dick belegt, trocken. Häufiges Erbrechen galliger, nicht kotiger Massen. Urin von braunroter Farbe, ohne Eiweiß, ohne Zucker. Der Bauch im ganzen etwas aufgetrieben, am stärksten oberhalb des Nabels und in diesem Bereiche hochgradig druckempfindlich. Starke Spannung der Recti, Leberdämpfung sehr schmal. Perkussionsschall über den ganzen Bauch tympanitisch. Erguß ist nicht nachzuweisen. Keine deutliche Peristaltik. Auch unsererseits wurde die Diagnose zunächst auf Peritonitis gestellt und die Operation trotz des desolaten Zustandes der Patientin für das einzige Mittel, ihr noch zu helfen, gehalten.

8. September. Operation in Abwesenheit von Herrn Geh. Rat König

durch Herrn Professor A. Köhler ausgeführt. In Äthernarkose Schnitt von der Spitze des Processus ensiformis den Nabel umkreisend bis zwei Finger breit unterhalb desselben. Nach Eröffnung der Bauchhöhle quillt aus derselben eine mäßige Menge leicht getrübter, gelblicher Flüssigkeit ohne flockige Beimengungen hervor. Die vorliegenden Darmschlingen sind durchweg gebläht, ihre Serosa ist hyperämisch, aber glatt und glänzend. Im großen Netz eine Anzahl zweifelloser Fettnekrosen, welche nun sofort den Verdacht auf Pankreaserkrankung wachriefen. Die Flexura hepatica ist mit dem Magen in der Pylorusgegend ziemlich ausgedehnt verwachsen. Durch Emporheben von Magen, Querkolon und Netz kann man sich die Gegend des Pankreas mit einiger Mühe sichtbar machen. Daselbst ist das Peritoneum grünlich verfärbt (augenscheinlich eitrig infiltriert), und zwar hauptsächlich in der Gegend des Pankreaskopfes und -Schwanzes, aber glatt. Flüssiger Eiter ist nicht nachzuweisen. Wegen des bedrohlichen Zustandes der Patientin wurde die Operation abgebrochen, ein Jodoformgazestreifen auf die Gegend des Pankreasschwanzes eingeführt und zum oberen Wundwinkel hinausgeleitet, die übrige Wunde mit durchgreifenden Seidennähten verschlossen, nachdem noch der Magen vergeblich nach einer Perforationsstelle abgesucht worden war. Nach der Operation war die Patientin sehr stark kollabiert, hatte sehr heftige Schmerzen im Bauch, derentwegen reichlich Morphium gegeben wurde. Das Erbrechen sistierte mit der Operation. Der Zustand der Patientin war aber ein so schlechter, daß ich eigentlich nicht erwartete, sie am andern Tage noch lebend anzutreffen. Um so angenehmer war ich überrascht, als ich die Patientin wesentlich erholt fand. Der Verlauf war von nun an ein außerordentlich befriedigender. Bei dem ersten Verbandwechsel am 4. Tag nach der Operation sah die Wunde aseptisch aus, der Jodoformgazetampon saß noch fest, der Leib war eingesunken, nicht mehr druckempfindlich. Später traten noch einmal unregelmäßige Temperatursteigerungen auf, welche den Verdacht auf eine subphrenische Eiterung hervorriefen. Die Erscheinungen gingen aber spontan wieder zurück und am 8. November 1900 konnte die Patientin in vorzüglichem Allgemeinzustande entlassen werden. Sie ist seitdem ganz gesund gewesen, hat ihr altes Gewerbe wieder aufgenommen, ist leider von Berlin Mitte März 1903 unbekannt wohin verzogen.

Auf die prädisponierenden Momente für die Erkrankung, die vielleicht in dem übermäßigen Alkoholgenuß zu suchen sind, will ich hier nicht näher eingehen und verweise auf die Bemerkungen in den Charité-Annalen.

Der Eingriff war ja in diesem Falle nicht so klein wie der Hahnsche, den wir aber damals noch nicht kannten, aber immerhin trug er im wesentlichen doch nur den Charakter einer Probelaparotomie. Ehe ich aber zur genaueren Besprechung desselben komme, will ich noch die Krankengeschichte unseres zweiten Falles berichten.

Frau F., 53 Jahre, Restaurateurswitwe. Aufnahme am 25. September 1902. An früheren Krankheiten hat Patientin mit 15 Jahren

Typhus, mit 16 Jahren Pocken, mit 20 Jahren Flecktyphus und im Sommer 1902 eine Brustfellentzündung überstanden. Sie ist eine mäßige Alkoholistin, indem sie Kognak und Wein gewohnheitsgemäß in mäßigen Mengen getrunken hat; auch leidet sie an Vomitus matutinus. Seit langen Zeiten will sie Stuhlbeschwerden haben. Am 17. September 1902 erkrankte sie auf dem Kloset plötzlich mit sehr heftigen Schmerzen, in der rechten Seite von der Nabelgegend beginnend und in die rechte Bauchseite ausstrahlend. Sie hatte ein Gefühl, als ob daselbst etwas gerissen sei. Nach zwei Tagen traten dann Schmerzen im ganzen Bauch auf. Vom 20. September 1902 ab häufiges Erbrechen. Am 21. September wässrige Stuhlgänge, nachdem 4 Tage der Stuhl ausgeblieben war. Am 23. September 1902 auf einer inneren Station aufgenommen und, da innere Mittel nicht helfen, zur Operation auf die chirurgische Klinik verlegt. Erbrechen und wässrige Stuhlgänge dauern an. Wohlgenährte, kräftige Frau. Bei der Aufnahme Puls 100, Temperatur 36,9. Im Urin kein Eiweiß, kein Zucker, kein Indikan. Zunge feucht, etwas gelblich belegt. Fast unmittelbar nach jeder geringsten Flüssigkeitsaufnahme erbricht die Patientin sauer riechende, gelblichgrünliche Massen, nicht kotig, in großer Menge. Skleren leicht gelblich gefärbt. Organe der Brusthöhle intakt. Abdomen oberhalb des Nabels vorgewölbt und sehr druckempfindlich, unterhalb eher abgeflacht. Die Recti gespannt. Perkussionsschall in den vorderen Partien überall tympanitisch, durch die Bauchdecken ist nichts Abnormes durchzufühlen, ebenso nicht von Rektum und Vagina aus. 26. September. Erbrechen dauert an, obgleich die Nahrungsaufnahme per os sistiert und die Patientin mit Nährklystieren ernährt wird. Eine Atropininjektion (0,001) bringt nur für wenige Stunden Beruhigung. Zuweilen noch wässerig-diarrhöische Entleerungen.

27. September. Patientin kommt mehr und mehr herunter, Puls 100, mäßig voll, Temperatur subnormal 35,7. Die Frau drängt selbst zur Operation, besonders wegen des stetigen Erbrechens. Morphiumäthernarkose. Schnitt (in Abwesenheit von Herrn Geh. Rat König durch den Verfasser) von der Spitze des Processus ensiformis bis etwas unter den Nabel. Reichliches subkutanes und präperitoneales Fett. Sofort nach Eröffnung der Bauchhöhle fallen in dem sehr fettreichen und mit dem Peritoneum parietale leicht verklebten Netz massenhafte bis linsengroße Fettnekrosen auf. Die Serosa des Darmes und das Peritoneum parietale etwas eigentümlich klebrig, aber glatt und glänzend. Der Darm durchweg kollabiert. Im Mesenterium ebenfalls massenhafte Fettnekrosen. Pankreas in der Gegend des Kopfes derb, höckrig anzufühlen, Magen etwas dilatiert, Gallenblase mäßig gefüllt, Leber offenbar ziemlich klein, hoch oben unter den Rippen verborgen, kommt nicht zu Gesichte. Einführen eines Jodoformgazestreifen auf die Gegend des offenen Foramen Winslowii und Herausleitung zum obern Wundwinkel. Schluß des übrigen Teiles der Bauchwunde mit durchgreifenden Seidennähten. Das Ganze hatte nicht länger gedauert, wie etwa diese Beschreibung (ca. 20 Minuten). Abends 1/2 Liter Kochsalzlösung per rectum. Patientin hat nach der Operation nicht mehr erbrochen, obgleich wegen sofortigen Abganges eines Nährklystieres Flüssigkeit per os gegeben wurde.

28. September. Kein Erbrechen mehr. Leib weich, nirgends druck-

empfindlich. Kaffee und Wein teelöffelweise. Die bis dahin subnormale Temperatur ist zur Norm angestiegen.

30. September. Bei reichlicher Aufnahme flüssiger Nahrung etwas Aufstoßen, daneben noch Durchfall, daher Nährklystier mit 15 Tropfen Opiumtinktur. Verbandwechsel. Wunde aseptisch, aus der Bauchhöhle ist nur etwas blutiges Sekret abgeflossen.

Von jetzt ab ganz normaler Verlauf, nur machte die Entfernung des Jodoformgazestreifens etwas Schwierigkeiten.

20. November 1902. Geheilt entlassen.

Ende Mai 1903 befand sich Patientin bei bestem Wohlsein, sie muß sich aber noch sehr in acht nehmen, da sie nach Diätfehlern noch leichte Schmerzen in der Oberbauchgegend bekommt, die aber von selbst wieder verschwinden.

Nach den einleitenden Worten stehe ich nicht an, diese beiden Fälle als solche von primärer Erkrankung des Pankreas bezw. seiner Ausführungswege mit sekundärer Entwicklung von Fettnekrosen anzusprechen. Dafür spricht die Krankengeschichte und der Befund bei der Operation. Im großen und ganzen gleichen sich die Fälle außerordentlich und entsprechen in ihren Erscheinungen dem so häufig geschilderten Krankheitsbilde (vergl. oben bei Katz und Winkler). Bei beiden findet sich in der Vorgeschichte Alkoholismus, den die Beschäftigung der beiden Frauen mit sich brachte. Auf dieses prädisponierende Moment wird verschiedentlich aufmerksam gemacht und darauf auch das häufigere Vorkommen der Erkrankung bei Männern zurückgeführt. Unsere Fälle würden also die Richtigkeit dieser Ansicht bestätigen. Es finden sich aber auch bei der Durchsicht der Krankengeschichten einige Verschiedenheiten, Verstopfung in dem ersten, wässrige Durchfälle in dem zweiten Fall nach anfänglicher Verstopfung, leichter Ikterus in dem zweiten Fall. Außerdem verlief der erstere etwas stürmischer (Laparotomie 3 Tage nach Beginn der heftigen Erscheinungen, in dem zweiten 10 Tage). Daß das Krankheitsbild beherrschende Symptom war das unstillbare, die Patienten rasch herunterbringende Erbrechen. Um so auffallender war uns das Aufhören desselben vom Momente der Operation an. Es hieße wirklich den Skeptizismus auf die Spitze treiben, wenn man das nur für ein zufälliges Zusammentreffen halten wollte. Aber auch noch in anderer Beziehung trat von der Operation an eine wesentliche Wendung zum bessern ein, die von einer raschen Heilung gefolgt war. Am frappentesten war das in dem ersten Falle, bei welchem wir eigentlich einen baldigen Exitus erwartet hatten; aber auch in dem zweiten war diese Wendung zum bessern eine eklatante. Die Temperatur, welche vor der Operation eine subnormale gewesen war, hob sich zur Norm, der Puls wurde langsamer und kräftiger, das subjektive

Befinden war bald ein gutes. Dabei war in beiden Fällen eine Behandlung auf inneren Kliniken voraufgegangen, aber ohne jeglichen Erfolg. Wenn wir in dem ersten Falle überhaupt noch eingreifen wollten, so mußte es rasch geschehen und deshalb wurde von irgendwelchen internen Maßnahmen von vornherein Abstand genommen. In dem zweiten dagegen haben auch wir noch zunächst anderweitig Besserung zu erzielen versucht, damit aber auch keinerlei Erfolg gehabt. Erst die Laparotomie brachte diese Besserung, und zwar eine Laparotomie, bei der nur die Bauchhöhle eröffnet, die Fettgewebsnekrosen konstatiert, das Pankreas betastet, die Abwesenheit eines Ergusses in der Bursa omentalis festgestellt, von einem genauen Absuchen der Bauchhöhle aber Abstand genommen war. Nun will ich ja keineswegs behaupten, daß diese Besserung einzig und allein durch die Laparotomie hätte erzielt werden können. Es muß vielmehr die Möglichkeit einer Besserung ohne Operation zugegeben werden. Aber selbst diese Möglichkeit zugegeben, ist der Erfolg der Laparatomie nicht zu gering zu veranschlagen. Da ist zunächst die wesentliche Besserung im subjektiven Befinden der Patienten zu erwähnen. Vermögen wir in dieser Beziehung durch einen verhältnismäßig unschuldigen Eingriff dem Kranken auch nur zeitweilig etwas zu nützen, so ist, wie schon oben gesagt, meiner Meinung nach dadurch allein dieser Eingriff gerechtfertigt. Weiterhin scheint dann aber auch das Aufhören des Erbrechens von einem sehr wesentlichen Einfluß auf den weiteren Verlauf der Erkrankung zu sein. Es ist wohl zweifellos, daß durch das fortwährende Erbrechen, die heftige Anspannung der Bauch- und Zwerchfellsmuskulatur dabei, mit starker Druckerhöhung im Peritonealraum, der retinierte oder schon in die Gewebe ergossene Pankreassaft noch weiter in diese hineingepreßt wird. Von Truhart ist speziell darauf hingewiesen worden. Wenn man demnach imstande ist, das Erbrechen zu beseitigen, so beseitigt man damit auch eine Hauptagens für die Weiterverbreitung der Erkrankung. Da nun in diesen beiden Fällen das Erbrechen durch die Laparotomie zum Stillstand gebracht worden ist, so liegt Grund genug vor, dadurch den günstigen Einfluß der Laparotomie auf den ganzen Krankheitsverlauf zu erklären. Auch bei Peritonitiden wird ja nicht selten durch ein Laparotomie das Erbrechen wenigstens zeitweilig behoben. Gewöhnlich wird das auf die Entlastung des Bauchfelles zurückgeführt, eine Erklärung, welche eigentlich gar keine ist, da man sich unter einer solchen Entlastung auch nicht so übermäßig viel vorstellen kann, da diese Entlastung auch eintritt, wenn ein Erguß gar nicht vorhanden war. Kurz und gut, eine ausreichende Erklärung für die günstige

Wirkung der einfachen Laparotomie ist weder bei Peritonitiden noch bei solchen Fällen, wie ich sie geschildert habe, möglich und muß man sich einstweilen mit den Tatsachen begnügen. Im übrigen stellen Peritonitiden keine Analogien zu unseren Fällen dar, denn in diesen war eine Peritonitis (vergl. Krankengeschichten), nicht vorhanden. Es ist ja auch nach den neueren Untersuchungen in hohem Maße unwahrscheinlich geworden, daß Bakterien die alleinige Ursache der Pankreatitis in ihren verschiedenen Formen sind, womit nicht geleugnet werden soll, daß das zur Stauung des Pankreassekretes führende Moment nicht auch gelegentlich in einer durch Bakterien verursachten Entzündung zu suchen sei. In einer großen Anzahl von Fällen ist jedenfalls trotz der genauesten Untersuchung der Bakterienbefund ein negativer gewesen (Halsted [50], Monks [51]) u. a. Das Nichtvorhandensein einer Peritonitis muß Brentano (36) gegenüber betont werden (vergl. Satz 1, 3 und 6 seiner Schlußfolgerungen). Auch ist experimentell durch Senn (52) erwiesen worden, daß bakterienfreier Pankreassaft, der sich in die Bauchhöhle ergießt, keine Peritonitis erzeugt (vergl. in dieser Beziehung auch das Vorwort zu Truhart (25), S. XVII, unten. Von Ceccherelli (53) sind diese Versuche neuerdings bestätigt worden.

Wenn ich also nicht anstehe, in unseren Fällen den glücklichen Ausgang auf die Laparotomie zurückzuführen, so bin ich doch weit davon entfernt, zu glauben, daß wir dadurch eine richtige Heilung, eine Beseitigung des Grundübels erzielt hätten. In unserem ersten Falle fanden sich Verwachsungen in der Umgebung des Pankreaskopfes und ein Verschluß der Foramen Winslowii, in dem zweiten eine Verhärtung des Pankreaskopfes, in beiden also Zeichen einer Entzündung. Nehmen wir es als erwiesen an, daß eine Sekretstauung im Pankreas zu den schweren Erscheinungen geführt hat, so liegt es auch nahe, diese chronischen entzündlichen Prozesse damit in Zusammenhang zu bringen. Daß diese durch die Laparotomie beseitigt worden seien, ist so gut wie ausgeschlossen; es können wohl in dem ersten Falle einige Verwachsungen gelöst und die Durchgängigkeit des Ductus pancreaticus dadurch wiederhergestellt worden sein, aber wie die Laparotomie auf die Verhärtung des Pankreaskopfes im zweiten Falle gewirkt haben sollte, ist ganz unverständlich. Daß aber solche entzündliche Vergrößerungen des Pankreaskopfes der Rückbildung fähig sind, darauf hat Riedel (31) schon hingewiesen. Demnach glaube ich, daß die beiden Patienten dauernd unter Bedingungen stehen, welche einen erneuten, akuten Anfall begünstigen können. Die erste Patientin ist allerdings seitdem (gut

2½ Jahr) ganz gesund gewesen, der zweite hat aber doch von Zeit zu Zeit wieder Beschwerden gehabt. Von einem solchen Fall Halsteds berichtet Körte (S. 171 seiner Monographie). Er sagt, der Kranke sei mit allen Erscheinungen des akuten Darmverschlusses in das John Hopkins-Hospital aufgenommen worden (Veröffentlichung des Falles durch Osler). H. habe darauf den Bauchschnitt gemacht, kein mechanisches Hindernis gefunden, jedoch eine „verhärtete Masse" in der Gegend des Pankreas und der Mesenterialwurzel, sowie Herde von Fettgewebsnekrose im Omentum und „Mesenterium". Der Bauch sei geschlossen und Heilung eingetreten. Auch wenn man zugebe, daß es sich um eine akute Pankreatitis gehandelt habe, so sei doch eine Heilwirkung der Laparotomie nicht zu erkennen. Der Kranke sei trotz derselben genesen. Von besonderem Interesse sei es, daß nach einer gütigen persönlichen Mitteilung des Herrn Dr. Halsted bei dem Kranken 4 Jahre nach der ersten Attacke, die zur Operation führte, ein neuer, ganz ähnlicher Anfall beobachtet worden sei. Der Kranke habe sich diesmal bald nach der Aufnahme ins Krankenhaus der weiteren Behandlung entzogen, so daß über sein ferneres Schicksal nichts bekannt sei. In der Diskussion zu dem Hahnschen Vortrag erwähnt Körte dagegen, wohl auf Grund neuerer Erkundigungen, daß Halsted den Patienten bei einem zweiten Anfall nicht operiert und doch geheilt hätte. Da dieser Fall sehr große Ähnlichkeit mit den unseren hat, so muß ich darauf hinweisen, daß Halsted in John Hopkins-Hospital, Bulletin Bd. 12, S. 182 sagt, daß es sich dabei nicht um denselben Fall, sondern um einen anderen von eitriger Pankreatitis gehandelt habe. Körte benutzt den Fall zu dem Nachweise, daß der Eingriff bei dem ersten Anfalle ein irrelevanter gewesen sei und befindet sich damit nach den neueren Mitteilungen Halsteds im Irrtum. Ich halte denselben für einen in ähnlicher Weise zur Heilung gebrachten, wie den Hahnschen und die unsrigen.

Was nun die Fettgewebsnekrosen anbetrifft, so sind diese zweifellos ebenso ausgeheilt, wie Körte das bei einer erneuten Laparotomie in einem Falle konstatieren konnte und zwar ein Jahr nach der ersten. Daß Fettgewebsnekrosen, wenn sie einigermaßen zahlreich vorhanden sind, bei einer Laparotomie selbst mit kleinem Schnitt übersehen werden könnten, halte ich für unmöglich, dafür stechen sie zu sehr in die Augen. Jedenfalls beweisen unsere Fälle wiederum, daß Fettgewebsnekrosen ausheilen können.

Einige Worte möchte ich noch sagen über die Behandlung der Laparotomiewunde. Ich halte es nach dem Vorgange von Hahn für dringend rätlich, die Wunde nicht ganz zu schließen, sondern nur

z. T. und einen Jodoformgazestreifen so einzulegen, daß derselbe eventuell einen nachträglich sich bildenden Erguß in der Bursa omentalis den Weg nach außen weisen kann. In dieser Beziehung ist der von Thayer (45) veröffentlichte Fall, der vielleicht mit dem als Finney-Halsted beschriebenen identisch ist, sehr lehrreich. Bei demselben wurde zunächst nur die Bauchhöhle geöffnet, ein Jodoformgazestreifen auf der Bursa omentalis eingeführt und die Bauchwunde offen gelassen. Es trat darnach eine erhebliche subjektive Besserung ein. Nach einigen Tagen wurde dann entlang dem Jodoformgazestreifen ein Abszeß, der sich in der Bursa gebildet hatte, stumpf eröffnet und es trat Heilung ein.

Zusammenfassung.

1. Die abdominalen Fettgewebsnekrosen sind verhältnismäßig unschuldige Vorkommnisse, Nebenbefunde, welche, ohne einen dauernden Schaden zu hinterlassen, ausheilen können, denen aber die Bedeutung eines wichtigen Symptomes einer Erkrankung im Bereiche der Bauchspeicheldrüse, welche zu einer Sekretstauung in derselben geführt hat, zukommt.

2. Der schwere Symptomenkomplex, die epigastrische Schmerzhaftigkeit, das unstillbare Erbrechen, der Kollaps, der unter allen Umständen den Verdacht auf eine Erkrankung im Bereiche des Pankreas aufkommen lassen sollte, ist zuweilen durch eine Laparotomie günstig zu beeinflussen, selbst in den schwersten Fällen.

3. Diese Laparotomie muß eine schonende sein, mehr als ein vorsichtiges Abtasten der Pankreasgegend ist besonders in schweren Fällen mit hochgradigem Kollaps nicht erlaubt.

4. Ist bei einer solchen Laparotomie das Vorhandensein von Fettgewebsnekrosen konstatiert worden, so ist durch Einführen eines Jodoformgazestreifens die Wunde z. T. offen zu halten.

5. Es kann dadurch einem sich eventuell noch bildenden Erguß in der Bursa omentalis der Weg nach außen gewiesen worden.

6. Es scheint, als ob durch eine einfache Laparotomie mit Jodoformgazedrainage in einer Anzahl von Fällen der Ausbildung eines Exsudates hintangehalten werden könne. Man kann also von einer Art Abortivbehandlung in solchen Fällen sprechen.

Literaturverzeichnis.

1) Balzer, Über Fettnekrose, eine zuweilen tödliche Krankheit des Menschen. Virchows Archiv. 1882. 90. Bd. S. 521.
2) Langerhans, Über multiple Fettnekrose. Virchows Arch. 1890. 122. Bd. S. 252.
3) Derselbe, Experimenteller Beitrag zur Fettgewebsnekrose. Festschrift für Rudolf Virchow. Berlin 1891, bei G. Reimer.
4) Hildebrand, Neue Experimente zur Erzeugung von Pankreatitis haemorrhagica und von Fettnekrosen. v. Langenbecks Archiv. 1898. 57. Bd. Heft 2.
5) Derselbe, Experimente am Pankreas zur Erzeugung von Pankreatitis haemorrhagica und Fettnekrosen. Verhandlungen des 27. Kongresses der deutschen Gesellschaft für Chirurgie. 1898. I. 38. II. 181.
6) Fitz, Acute Pankreatitis. Boston medical journal. 1889. 122. Bd. Nr. 24.
7) Jung, Beitrag zur Pathogenese der akuten Pankreatitis. Inaug.-Diss. Göttingen 1895.
8) Rosenbach, Referat über die vorhergehende Arbeit im Zentralblatt für Chirurgie. 1895.
9) Dettmer, Experimenteller Beitrag zur Lehre von den bei Pankreatitis haemorrhagica beobachteten Fettgewebsnekrosen und Blutungen. Inaug.-Diss. Göttingen 1895.
10) Williams, Experimentelle Fettnekrose. Journal of experimental medecine. 1898. Novemb. Ref. Münchner med. Wochenschr. 1899. S. 195.
11) Katz u. Winkler, Die multiple Fettnekrose. Berlin 1899, bei S. Karger.
12) Opie, The etiology of acute hemorrhagic pancreatitis. Johns Hopkins hospital bulletin. 1901. 12. Bd. April, May, June. p 182.
13) Derselbe, The relation of cholelithiasis to diseases of the pankreas and to Fat-necrosis. Johns Hopkins hospital medical society. Oct. 15. 1900. Ebenda. 1901. 12. Bd. January. p. 19.
14) Oser, Die Erkrankungen des Pankreas. Nothnagels spezielle Pathologie u. Therapie. 1898. 18. Bd. Wien bei A. Hölder, u. Vorwort zu Katz u. Winkler (11).
15) Warren, Boston medical Journal. 1895. 132. Bd. Nr. 15, nach Körte (S. 218).
16) Simmonds, Über Traumen und Fettgewebsnekrose des Peritoneum. Sitzung der biolog. Abt. d. ärztl. Vereins zu Hamburg vom 20. Febr. 1900. Münchner med. Wochenschr. 1900. S. 555.
17) Derselbe, Disseminierte Fettgewebsnekrose und Pankreaszerreissung. Sitzung d. ärztl. Vereins zu Hamburg. Deutsche med. Wochenschr. 1902. V. B. S. 23.
18) M. B. Schmidt, Über das Verhältnis der Fettgewebsnekrose zu den Erkrankungen des Pankreas. Münchner med. Wochenschr. 1900. S. 640.
19) Schmidtmann, Ein Fall von Fettnekrose und Blutung des Pankreas. Inaug.-Diss. Kiel 1900.
20) Selberg, Traumatische Pankreasnekrose. Berl. klin. Wochenschr. 1901. S. 923.
21) Wiesinger, Ein Fall von Volvulus des Magens mit totalem dadurch bedingtem Verschluß von Cardia und Pylorus und akuter Fettnekrose. Heilung. Deutsche med. Wochenschr. 1901. S. 83.
22) Ehrich, Beitrag zur Kenntnis der Pankreasnekrose. Bruns' Beiträge. 1898. 20. Bd. S. 315.
23) Wulff, Zur Fettgewebsnekrose. Berl. klin. Wochenschr. 1902. Nr. 31. S. 735.
24) Bryant, Two cases of acute haemorrhagic pancreatitis. The Lancet. 1900. II. p. 1341.

25) Truhart, Pankreas-Pathologie. Teil I. Multiple abdominale Fettgewebsnekrose. Teil II noch nicht erschienen. Wiesbaden 1902, bei J. F. Bergmann.
26) Körte, Beitrag zur chirurgischen Behandlung der Pankreasentzündungen nebst Experimenten über Fettgewebsnekrose. Berliner Klinik. 1896
27) Derselbe, Die chirurgischen Krankheiten und die Verletzungen des Pankreas. Deutsche Chirurgie. Lfg. 45 d. 1898. Stuttgart, bei Enke.
28) Derselbe, Diskussion zu dem Vortrag von Hahn (vgl. diesen).
29) v. Büngner, Zur Anatomie und Pathologie der Gallenwege und des Pankreas. 74. Vers deutscher Naturf. u. Ärzte. Karlsbad 1902. Deutsche med. Wochenschr. 1902. V. B. S 309. Berliner klin. Wochenschr. 1902. S. 946.
30) Fuchs, Cholelithiasis und Pankreaserkrankungen. Deutsche med. Wochenschr. 1902. S. 829.
31) Riedel, Über entzündliche, der Rückbildung fähige Vergrößerungen des Pankreaskopfes. Berliner klin. Wochenschr. 1896. S. 1 u. 32.
32) Mayo Robson, A clinical lecture on pancreatitis with especial reference to chronic pancreatitis. The Lancet. 1900. II. p. 235 u. 428.
33) Derselbe, An address on pancreatitis. British med. journal. 1901. I. p. 1129.
34) Bloodgood, Two cases of acute pancreatitis. The Johns Hopkins hospital med. society. Dec. 3. 1900. Johns Hopkins hospital bulletin. 1901. 12. Bd. January. p. 26.
35) Wiener, The relation of cholelithiasis to acute pancreatitis. The New-York med. journal. 1903. 77. Bd. May 16. p. 889.
36) Brentano, Über Pankreasnekrose. v. Langenbecks Archiv. 1900. 61. Bd. S. 789 u. Verhandl. d. deutschen Gesellschaft f. Chirurgie. 1900. I. 81. II. 390.
37) Wagner, Zur Kasuistik der Pankreas- und abdominellen Fettgewebsnekrose. Bruns' Beiträge. 1900. 26. Bd. S. 161.
38) Peiser, Über Pankreasnekrose. Vortrag in der Sitzung der schles. Gesellschaft für vaterl. Kultur zu Breslau vom 24. Okt. 1902. Deutsche med. Wochenschr. 1902. V. B. S. 335.
39) Derselbe, Zur Kenntnis der Pankreasnekrose. Deutsche Zeitschr. f. Chirurgie. 1902. 65. Bd. S. 302.
40) Hochhaus, Pankreasentzündung mit Blutung und Nekrose. Münchner med. Wochenschr. 1903. S. 53.
41) Welch, Vgl. Fall 231 der Truhartschen Tabelle.
42) Caspersohn, Ein Fall von Pankreasblutung, Pankreasnekrose und Fettnekrose (vgl. Hansen. 43). Zentralbl. f. Chirurgie. 1894. S. 1163.
43) Hansen vgl. Caspersohn. Inaug.-Diss. Kiel 1893.
44) Köster, Über den Zusammenhang zwischen Cholelithiasis und Fettnekrose. Inaug.-Diss. Greifswald 1901.
45) Thayer, Acute pancreatitis. Parapancreatic abscess. Disseminated fat-necrosis. Amer. journ. of the med. sciences. 1895. 110. Bd. S. 396.
46) Hahn, Über operative Behandlung der Pancreatitis haemorrhagica. Sitzungsbericht der freien Vereinigung der Chirurgen Berlins vom 12. November 1900 und Diskussion. Deutsche med. Wochenschr. 1900.
47) Derselbe, Über operative Behandlung Pankreatitis der haemorrhagica acuta. Deutsche Zeitschr f. Chirurgie. 1901. 58. Bd S. 1.
48) Ostermeier, Beitrag zur multiplen Fettgewebsnekrose. Münchner med. Wochenschr. 1901. S. 541.

49) Pels-Leusden, Beitrag zur Pankreaschirurgie. Charité-Annalen. 1902. 26. Bd. S. 148.
50) Halsted, Retrojection of bile into the pancreas, a cause of hemorrhagic pancreatitis. Jéhns Hopkins hospital bulletin. 1901. 12. Bd. April, May, June. p. 179.
51) Monks, A case of acute pancreatitis and necrosis of fat tissue. Boston med. and surg. journal. 1903. January 22.
52) Senn, Chirurgie des Pankreas. Volkmanns klin. Vorträge. 1888. 313 u. 314.
53) Ceccherelli, Die Chirurgie des Pankreas. Il Morgagni. Mai 1901. Ref. Münchner med. Wochenschr. 1901. S. 1499.
54) Milisch, Experimenteller Beitrag zur Lehre von dem Zusammenhang entzündlicher Pankreaserkrankungen mit Nekrosen des Fettgewebes. Inaug.-Diss. Berlin 1897.
55) Nash, Akute Pankreatitis, Cholelithiasis und Glykosurie. Heilung durch Operation Lancet 1902. Nov. 1.

XII.

Aus dem Hafenkrankenhause Hamburg-St. Pauli.
(Oberarzt Dr. C. Lauenstein.)

Kasuistischer Beitrag zur Verrenkung des Kniegelenks (Luxatio tibiae anterior).

Von

Dr. **Reinitz.**

(Mit 1 Abbildung.)

P. M., Schauermann, 36 Jahre alt, verunglückte am 15. Januar 1902 dadurch, daß er von einem Sacke, auf dem er, mit einer Last von 200 Pfund auf dem Rücken, stand, herunterglitt, wobei sein linker Fuß zwischen zwei Säcke festgeklemmt wurde. Sein mit 200 Pfund beschwerter Oberkörper behielt die nach vorn gerichtete Bewegung bei, bis Patient mit seinem rechten Fuße Halt fand. Aus seiner Zwangslage befreit, konnte sich Patient nicht mehr auf den Beinen halten und wurde deshalb dem Hafenkrankenhause zugeführt. Hier bot er, $1\frac{1}{2}$ Stunden nach dem Unfall folgendes Bild:

Das linke Bein liegt in Streckstellung, es erscheint kürzer als das rechte. Der sagittale Durchmesser der Kniegelenksgegend ist vergrößert. Die hintere Kontur ist eine vom Oberschenkel zur Wade verlaufende gerade; die normalerweise vorhandene Konkavität der Kniekehle fehlt. An der Vorderseite der Kniegelenksgegend liegt ein Wulst von Weichteilen, der sich gegen den Oberschenkel durch eine tiefe Einziehung absetzt. Eine nennenswerte Dislocatio ad axin besteht nicht. An der Hinterseite lassen sich deutlich, dicht unter der Haut die Condylen des Femur, an der Vorderseite in fast gleicher Höhe der vordere Rand des Tibiakopfes und oberhalb desselben die Patella, von vorn nach hinten und seitlich verschieblich, abtasten. Die seitliche Beweglichkeit des Unterschenkels ist stark erhöht.

Maße:	Rechts:	Links:
Spina ant. sup. — Mall. int.	94,5	89,5
Condyl. int. fem. — Mall. int.	40,25	35,5
Fossa poplitea — Patella	9,5	11,0

Die Diagnose Luxatio tibiae anterior wurde durch ein Radiogramm bestätigt, das zugleich die intakte Beschaffenheit der das Kniegelenk bildenden Knochen erkennen ließ.

In Narkose reponierte Herr Oberarzt Dr. C. Lauenstein die Luxation leicht durch Überstreckung und darauffolgende Beugung. Auch nach der Einrenkung bestand Erhöhung der seitlichen Beweglichkeit und im Sinne der Überstreckung. Bei leicht gebeugtem Knie wurde ein gut gepolsterter Gipsverband angelegt.

Bei Abnahme des Verbandes am 17. Februar 1902 zeigte sich das linke Bein in guter Stellung, ein Erguß im Kniegelenk bestand nicht, ebensowenig eine nennenswerte Erhöhung der seitlichen Beweglichkeit. Dagegen ist die Beuge- und Streckfähigkeit beträchtlich herabgesetzt (180^0—160^0). Die benachbarten Gelenke erweisen sich als normal. Am 18. Februar 1902 verließ Patient auf Wunsch das Krankenhaus und wurde bis zum 8. Juli von seinem Kassenarzte mit Massage und passiven Bewegungen behandelt. Am 1. August begann Patient wieder zu arbeiten.

Am 5. Oktober 1902 nahm ich folgenden Status auf:

Subjektiv: Seine frühere schwere Arbeit könne er nicht mehr verrichten; ebensowenig hielte er längeres Gehen aus. Selbst bei leichter Arbeit, die er jetzt verrichte, habe er immer Schmerzen in der Kniekehle, an der Innenseite des Kniegelenkes und unterhalb der Kniescheibe. Auch müsse er stets eine Binde um das Gelenk tragen. Im übrigen verdiene er dasselbe wie früher und beziehe noch eine Rente von 17,5 Prozent.

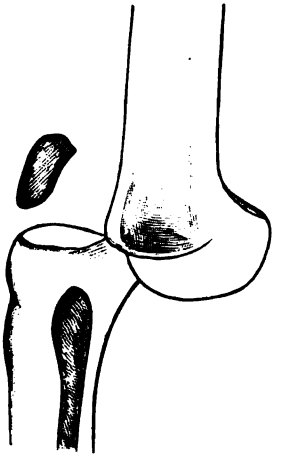

Objektiv: Äußerlich bietet die Konfiguration des linken Kniegelenkes nichts Besonderes. Druckempfindlichkeit besteht in geringem Grade am Condylus int. femoris und an der Insertionsstelle des Ligamentum Patellae. Die Konturen der das Gelenk bildenden Knochen erweisen sich als normal, die Gelenkkapsel als etwas verdickt. Ein Erguß ist nicht nachweisbar, dagegen deutliches Reiben in beiden Kniegelenken, links stärker als rechts. Beugung des Kniegelenks ist nicht beeinträchtigt, passive Überstreckung bis zu einem Winkel von 190^0 möglich. Die seitliche Beweglichkeit entspricht einem Winkel von ungefähr 5^0. Die benachbarten Gelenke sind intakt. Beim Gehen schont Patient das linke Bein etwas.

Maße:	Rechts:	Links:
Knie	37,0	37,0
Wade	37,5	38,0
Oberschenkel	52,7	52,0

Der Mechanismus der Luxation ist unzweifelhaft folgender: Patient gleitet, den Rücken mit einer Last von 200 Pfund beschwert, von einem Sacke herab, wobei sein linker Fuß eingeklemmt wird. Sein rechter Fuß findet nicht schnell genug Halt, der Bewegung seines nach vorn gerichteten, schwer belasteten Oberkörpers entgegenzuwirken. Der Bandapparat der linken Knies, speziell die Hinterseite

der Kapsel, wird hierzu einzig in Anspruch genommen, zeigt sich dieser Aufgabe aber nicht gewachsen und reißt. Nun hebelt sich der Rumpf auf dem linken Femur um eine durch das Kniegelenk frontal verlaufende Achse nach vorn, bis schließlich die Kondylen des Femur die Gelenkfläche des Tibiakopfes verlassen und nach hinten gleiten.

Zu dem Aufnahmebefunde noch einige Bemerkungen:

Der Wulst oberhalb des Tibiakopfes verdankt seine Entstehung der Entspannung der Weichteile, die Querfurche oberhalb des Wulstes ist wohl bedingt durch den Umstand, daß die Patella infolge ihrer Verbindung mit der Gelenkkapsel verhindert ist, dem Zuge des Quadriceps zu folgen. Zirkulations- und Sensibilitätsstörungen am Unterschenkel, hervorgerufen durch Druck der Femurkondylen auf die poplitealen Gefäße und Nerven, wie sie von anderer Seite berichtet wurden, sind in der Krankengeschichte nicht vermerkt; einem so aufmerksamen Beobachter, wie Herrn Dr. Summa, dem ich den Aufnahmebefund zu danken habe, wären sie sicherlich nicht entgangen.

Die Ruptur des starken Bandapparates des Kniegelenkes ist wohl hauptsächlich der Belastung des Rückens zuzuschreiben. Denn zu einer Luxation im Kniegelenk ist bekanntlich eine bedeutende Gewalteinwirkung erforderlich. Im Gegensatz dazu ist zur Reposition nur ein geringer Kraftaufwand nötig. Das ist a priori einleuchtend, weil die, die hintere Kapselwand sprengenden Condyli femoris eine ausgedehnte Kontinuitätstrennung hervorrufen müssen. Daß das auch hier der Fall war, zeigt die nach der Reposition vorhandene Möglichkeit der Überstreckung.

Zum Schluß ist es mir eine angenehme Pflicht, Herrn Oberarzt Dr. Lauenstein für die Erlaubnis, den Fall veröffentlichen zu dürfen, meinen verbindlichsten Dank auszusprechen.

XIII.

Aus der königlichen chirurgischen Universitätsklinik zu Bonn.
(Direktor Prof. Dr. Bier.)

Beitrag zur Kenntnis der Osteomalacia chronica deformans hypertrophica. (Paget.)

Von

Dr. Viktor Schmieden,
Assistent der Klinik, Privatdozent für Chirurgie.

(Mit 4 Abbildungen im Text und Tafel III.)

Die folgenden Zeilen sollen zu der im Titel genannten, sehr seltenen Krankheitsform einen Beitrag liefern, der besonders dadurch von Wert sein dürfte, weil es möglich war, pathologisch-histologische Untersuchungen der Erkrankung beizubringen, und weil ferner der Bau des Knochens einen Rückschluß auf pathologische Knochenwachstumsvorgänge im allgemeinen gestattete. Paget hat als erster im Jahre 1876 auf Grund einiger Fälle die vorliegende Krankheit als eine Erkrankung sui generis erkannt und damit die Reihe von Publikationen eröffnet, die sich an seine Ausführungen anschloß. Bei der Seltenheit des Leidens dürfte auf den ersten Blick ein Befund überraschen, wie er in Fig. 1 und 2 photographisch wiedergegeben ist; eine auf Lues in keiner Weise verdächtige 58jährige Frau erkrankte spontan an einem sich langsam entwickelnden Riesenwuchs eines einzelnen Knochens und zwar des rechten Schienbeins. Der erste Anfang des Leidens lag 3 Jahre zurück, eine Ursache war unbekannt. Langsam zunehmende Beschwerden, besonders heftige rheumatoide Schmerzen, erschwerten das Gehen dauernd mehr und mehr, und führten sie endlich ins Krankenhaus; das Kniegelenk wurde immer steifer. Schon die flüchtige Untersuchung zeigt, daß nur die Tibia krank ist; sie ist in allen Dimensionen stark vergrößert, dabei nach vorn und innen bogenförmig verkrümmt, so daß bei aufrechter Stellung, wie Fig. 1 zeigt, bei nebeneinander stehenden

Füßen die Kniee weit auseinanderstehen. Die Epiphysen, besonders die obere, mißgestaltet und verdickt, paßt nur noch schlecht in die Gelenkverbindung mit dem Femur, und ruft daher heftige Funktionsstörung im Kniegelenk hervor. Die Haut über dem kranken Unterschenkel ist inselförmig braun pigmentiert (vergl. Fig. 1), und dabei auffallend glatt und zart. Die übrigen Knochen des Körpers sind frei von nachweisbarer Erkrankung; insbesondere fehlt jede Veränderung an den angrenzenden Knochen, Fibula, Femur und Fußwurzelknochen.

Fig. 1.

Die aus der Untersuchung gewonnene Anschauung wurde durch das Röntgenbild bestätigt. An der abnormen Bildung ist lediglich die Tibia beteiligt; sie wölbt sich in der Seitenansicht bogenförmig über die normale Fibula, die als Sehne über den Bogen gespannt ist. Sofort aber fällt auf dem Radiogramm (Fig. 3) die eigenartige Architektur der Spongiosa auf. Der ganze Innenraum der Tibia besteht aus spitzbogenförmig angeordneten Balken, an denen man auf den ersten Blick erkennt, daß sie unter den abnormen Belastungsverhältnissen auf dem Wege funktioneller Anpassung entstanden sind. Diese Transformation der Spongiosa gehört zu dem Interessantesten, was der Fall bietet und wird uns bei der mikroskopischen Beschreibung noch zu beschäftigen haben.

Wie gesagt, hat Paget uns diese Krankheit zum ersten Male

beschrieben und unser Fall entspricht bis aufs letzte seinem Symptomenkomplex. Nicht allein die Krümmungsrichtung des Schienbeins, die abgerundete Crista, die langsam entstehenden heftigen Schmerzen, die spezifische Veränderung der Haut stimmten ganz mit seinem ersten, grundlegenden Fall überein, sondern auch die Arthritis deformans der Nachbargelenke, die seit Paget mehrfach konstatiert wurde, fehlt in unserem Falle nicht. Wenn also die Pagetsche Untersuchung die vorliegende Krankheit scharf von anderen, insbesondere von chronischen luetischen Schienbeinverkrümmungen abtrennt, so darf andererseits nicht vergessen werden, daß es sich hier um ein Krankheitsbild handelt, das uns im übrigen sehr wohl bekannt ist und das die mannigfachsten Ursachen haben kann, die sich aber alle von einem gemeinsamen Gesichtspunkt aus betrachten lassen. Wir wissen, daß chronische Entzündungsvorgänge ähnliche Veränderungen am Schienbein erzeugen können: chronische Osteomyelitis, Ulcera cruris, wenn sie auf den Knochen übergehen, unter Umständen auch Geschwülste oder abnorm heilende Frakturen, nicht zuletzt die chronische gummöse Ostitis; sie alle regen im Mark der Tibia ähnlichen Riesenwuchs gelegentlich an; endlich sind auch bei chronischen Krankheitszuständen, insbesondere

Fig. 2.

Reizungszuständen des Kniegelenks, Gelenkmäusen usw., ähnliche Knochenvergrößerungen konstatiert. Die miskroskopische Untersuchung zeigt in unserem Fall, daß auch hier nichts anderes vorliegt, als ein chronisch entzündlicher Vorgang, der in ganz diffuser Weise den Schaft und die obere Epiphyse der Tibia ergriffen hat. Aus der Vorgeschichte der Kranken bedarf nur der Umstand der Erwähnung, daß antiluetische Mittel, neben unzähligen anderen, medikamentösen und physikalischen Behandlungsmethoden ohne jeden Erfolg versucht worden sind.

Fig. 3.

Schwierig gestaltete sich nun die Frage der Therapie, und sie konnte zunächst nur eine symptomatische sein, da der Prozeß selbst nicht beeinflußt werden kann. Wir entschlossen uns daher zunächst zu einer Keilosteotomie, an der am schärfsten gebogenen Stelle des Knochens; in der Absicht, dadurch die Verkrümmung zu beseitigen und die Tibia etwas zu verkürzen. Die Operation wurde von Herrn Geheimrat Schede ausgeführt, und brachte baldige, wenn auch nicht dauernde Besserung. Die Osteotomie heilte schnell und glatt, und gab dem Bein eine ziemlich gerade Richtung wieder. An dem Röntgenbilde (Fig. 4) erkannte man deutlich die alte Osteotomiestelle. Schon bei dieser ersten Operation fiel der Bau des Knochens sehr auf; zu unserem Erstaunen erwies sich der Knochen, den wir als äußerst hart und sklerosiert vermutet hatten, als ein so weiches Gewebe, daß er bequem mit dem Messer geschnitten werden konnte; das überraschte besonders, da es sich um die Diaphyse handelte; die Corticalis, die sonst in diesem Alter fast ½ cm stark und splitternd hart zu sein pflegt, war völlig geschwunden, und an das

Periost grenzte sofort eine spongiöse Substanz, deren Markräume teils von Bindegewebe, teils von Fettmark erfüllt waren. Die einzelnen Lamellen dieser Substanz wurden nach dem Innern des Knochens zu immer spärlicher, und endlich war der Knochen von normal aussehendem Fettmark erfüllt. Unsere Befürchtungen, daß dieser schwer veränderte Knochen schlecht heilen würde, bestätigten sich nicht; die Patientin konnte bald, nach reaktionslosem Verlauf der Osteotomie, mit einer Schienenhülse entlassen werden, und ging wesentlich besser als zuvor. Freilich traten bald wieder Schmerzen auf, jetzt war es in erster Linie das Kniegelenk, welches die Beschwerden verschuldete. Eine zunehmende deformierende Arthritis gestattete nur noch ganz minimale Bewegungen, und diese waren so schmerzhaft und wurden auch durch die Schienenhülse nicht vollständig genug ausgeschaltet, sodaß uns eine Resektion des Kniegelenks das beste zu sein schien. Schon damals erwogen wir die Frage einer Amputation, und betrachteten die Resektion nur als einen Versuch. An die Resektion schloß sich aus unbekannten Gründen eine endlose Eiterung an, die Knochenenden zeigten keinerlei Neigung zur Konsolidation, dazu kam, daß auch die Verkrümmung der Tibia wieder im Zunehmen begriffen war. So willigte die Kranke gern in die Amputation ein, die sie jetzt endgültig von ihren Qualen befreit hat, etwa 3/4 Jahre nach der ersten Operation.

Schon bei der Keilosteotomie war Material zur histologischen Untersuchung gewonnen, ebenso bei der Resektion des

Fig. 4.

Kniegelenkes. Endlich konnte an dem auspräparierten Knochen nach der Amputation festgestellt werden, daß die Corticalis überall fehlte, man kann den weichen Knochen mit dem Fingernagel eindrücken; spielend leicht gelingt es, den ganzen Knochen mit einer einfachen Säge der Länge nach zu halbieren. Hierbei bemerkt man, daß in der Mitte der Diaphyse das Mark stellenweise einen roten, lymphoiden Charakter trägt. Ganz besonders weich ist die Hinterwand der Tibia, scheinbar gänzlich ihrer Kalksalze beraubt. Das Periost zieht sich ziemlich leicht ab, es bleiben dabei einige dünne Schichten, offenbar periostal neugebildeter, weicher Knochensubstanz an der Knochenhaut hängen. Der noch unaufgesägte, ausgelöste Knochen, ist in der Abbildung (Fig. 4) mit Röntgenstrahlen photographiert dargestellt. Hier tritt deutlich zutage, daß die untere Epiphyse von der Erkrankung verschont geblieben ist. Deutlich sieht man die alte Osteotomiestelle, an der sich zwecks Heilung derselben relativ viel kalkhaltige Spongiosa gebildet hat. Sehr wichtig und interessant ist nun das mikroskopische Verhalten, das sich im wesentlichen mit den Beobachtungen von Recklinghausen und Stilling deckt. Es handelt sich um eine Osteomyelitis fibrosa, d. h. um eine diffuse Verödung des Fettmarks, mit Umwandlung in Bindegewebe. Das eigentümliche dieser Krankheit besteht jedoch darin, daß der normale Knochen in gewaltigem Umfang aufgezehrt wird, während sich neuer Knochen nur spärlich und dürftig bildet, meist ohne Ansetzen von Kalksalzen. Daß Neubildung in der Tat stattfindet, das geht aus der Vergrößerung des ganzen Knochens hervor, und zwar findet nicht nur periostale Neubildung statt, die den Knochen verdickt, sondern es findet auch zentrales Wachstum, an den Epiphysenlinien sowohl, wie auch diffus im ganzen Knochen statt. Darauf deutet die gewaltige Verkrümmung aller kranken Teile des Knochens hin. Mikroskopisch jedoch überwiegen stark die Elemente des Abbaues gegen die des Aufbaues. Unzählige Mengen von Riesenzellen, in Howshipschen Lakunen gelegen (vergl. Fig. 5 Taf. III), beschäftigen sich mit der Resorption des Knochens, indessen das Mark zugrunde geht. Entsprechend dem exquisit-chronischen Verlauf des Leidens sieht man nur noch an ganz wenigen Stellen frischere Entzündungsherde; der unter Fig. 5 Taf. III abgebildete mikroskopische Schnitt ist von der oberen Epiphyse des Knochens gewählt, so daß wir die sekundär zerstörte Gelenkfläche mit darauf erkennen können.

Von der Ätiologie des Leidens ist auch in unserem Falle nichts auszusagen. Mir will es erscheinen, als ließe sich die Pagetsche Erkrankung nicht so scharf von den anderen oben genannten, ähn-

lichen Prozessen im Knochen absondern. Es handelt sich so ziemlich um das Gleiche, nur ist die Ursache noch unklar; sie ist aber jedenfalls auch nicht wesentlich verschieden von anderen chronischen Infektionskrankheiten der Knochen. Eine bakteriologische Untersuchung wurde mit negativem Ergebnis ausgeführt.

Bezüglich der Therapie kann nur bestätigt werden, was Schuchardt sagt: „Vor chirurgischen Eingriffen zum Ausgleich der Deformitäten kann bei der schweren Ernährungsstörung des Knochensystems im allgemeinen nur dringend gewarnt werden.“ Freilich heilte unsere erste Osteotomie ja vortrefflich; der Erfolg war vorübergehend ein guter, aber die spätere Resektion des Kniees führte zu hartnäckiger Eiterung, die garnicht zu beseitigen war, und deren Ursache in dem Grundleiden selbst liegen dürfte. Eine Amputation erscheint nach unserem Fall durchaus ratsam, sobald man nachweisen kann, daß nur der eine Knochen krank ist, und sobald die Beschwerden, wie hier, einen Grad erreichen, daß die Patienten sich selbst nach Abnahme des lästigen und unbrauchbaren Gliedes sehnen.

Die Literatur zur Pagetschen Knochenkrankheit findet sich vollständig bei Schuchardt, Krankheit der Knochen und Gelenke, S. 50.

Erklärung der Abbildungen im Text und auf Tafel III.

Fig. 1 u. 2. Vordere und seitliche Ansicht der Beine der Patientin bei der Aufnahme in die Klinik.

Fig 3. Röntgenbild aus der Mitte des Unterschenkels. (Verkrümmung, Architektur der Spongiosa.)

Fig. 4. Röntgenbild des nach der Amputation ausgelösten Knochens. Fibula gesund, Tibia verkrümmt, Schwund der Corticalis, alte Osteotomiestelle, untere Epiphyse gesund.

Fig. 5. Mikroskopischer Schnitt durch die Spongiosa der oberen Tibiaepiphyse. (Hämatoxylin, Eosin.) Die knorpelige Gelenkfläche ist durch Arthritis deformans größtenteils zerstört, nur bei *K.* ist sie erhalten. Bei *G.* überwuchert Granulationsgewebe die in der Tiefe unregelmäßig versprengten Knorpelreste K_1. Die Knochenbälkchen der Spongiosa (*S.*) sind dicht besetzt mit Riesenzellen *R.* (Osteoklasten), die meist in Howshipschen Lakunen liegen. Die Knochenbälkchen sind häufig von einer sehr kernreichen Zellschicht *Z.* umgeben. Die Markräume enthalten nur noch an vereinzelten Stellen das normale Fettmark *F.* Meist ist der Markraum verödet und durch Bindegewebe *B.* ersetzt. *Bl.* sind Blutgefäße.

XIV.

Kleinere Mitteilung.

Zur Geschichte der sogenannten regionären Kokainanästhesie.

Von

Prof. Dr. **Ali Krogius**,

Direktor der chirurgischen Universitätsklinik in Helsingfors.

Im Jahre 1894 habe ich im Zentralblatt für Chirurgie einen Artikel über eine neue Applikationsweise des Kokains zum Zweck der Erzeugung von Analgesie bei chirurgischen Operationen veröffentlicht. Ich hatte damals die Beobachtung gemacht, daß, wenn man das Kokain nicht in die Cutis selbst, sondern in das subkutane Gewebe, und zwar in der Nähe eines Nervenstammes injizierte, eine oft sehr umfangreiche analgetische Zone im Innervationsgebiet des betreffenden Nerven entstand. Von dieser Beobachtung ausgehend, hatte ich dann eine Methode ausgearbeitet, um mit kleinen Dosen Kokain, in der Kontinuität der Nervenstämme, respektive kleineren Nervenäste injiziert, eine relativ ausgiebige Analgesie hervorzurufen. Ich wandte die Methode nicht nur bei Operationen an Fingern und Zehen, sondern auch an verschiedenen anderen Körperregionen, wie z. B. Arm und Bein, Stirn, Penis usw. an. Ich injizierte dabei die (2 proz.) Kokainlösung teils nur an einem Punkte, in der Nähe eines Nervenstammes (N. ulnaris, N. frontalis, Fingernerven usw.), teils machte ich die Injektion längs einer Linie senkrecht zur Längsachse des betreffenden Gliedes, um dadurch gleichzeitig eine größere Zahl von Nervenästen zu treffen. Um die Wirkung des Kokains zu erhöhen, applizierte ich oberhalb der Injektionsstelle den Esmarchschen Schlauch. Die Methode, deren Ergebnisse ich durch einige Bilder veranschaulichte, nannte ich „die periphere Analgesie".

Schon früher, im Jahre 1890, hatte Pernice[1]) einen Aufsatz veröffentlicht, in welchem er die Erfahrungen, die unter der Leitung des Herrn Professor Oberst in der Königlichen chirurgischen Universitäts-

---

1) Krogius, Zur Frage von der Kokainanalgesie. Zentralbl. f. Chirurgie. 1894. S. 241.

2) Pernice, Über Kokainanästhesie. Deutsche med. Woch. 1890. S. 287.

poliklinik in Halle mit der Kokainanästhesie gemacht worden waren, mitteilt: Es wurde in der genannten Poliklinik großes Gewicht auf die Abschnürung der Zirkulation gelegt. Zur Injektion wurde eine nur einprozentige Kokainlösung benutzt, die behufs Infiltration der zu anästhesierenden Regionen nicht in die Cutis selbst, sondern in das subkutane Gewebe eingespritzt wurde. Zuletzt erörtert der Verfasser genauer die Technik der Kokainanästhesie bei einigen speziellen Operationen, besonders an den Fingern und Zehen:

„Die Injektion wird nicht unmittelbar in die verletzte Stelle, sondern zentral in der Gegend der Nervenstämme an der Fingerbasis vorgenommen."

„Wenn also z. B. eine Amputation oder Resektion an der Endphalanx des Fingers ausgeführt werden soll, so injizieren wir volar und dorsal an der ulnaren und radialen Seite der Grundphalanx je 3—4 Strich der erwähnten Lösung, selbstverständlich so, daß die Spitze der Nadel gegen die Fingerkuppe gerichtet ist" [1]).

Soll der Nagel extrahiert werden, so werden nach Anlegen des Gummiringes in der typischen Weise an zwei Stellen je 5 Strich einprozentiger Lösung in peripherer Richtung in die Haut der Zehe unmittelbar oberhalb des Nagels injiziert" [1]).

„Wenn z. B. ein Panaritium an der Endphalanx oder Mittelphalanx zu inzidieren ist, legen wir, nachdem das betreffende Glied eine Zeitlang hoch gehalten worden, zunächst den Gummiring mit Hilfe des oben beschriebenen kleinen Apparates an die Basis des betreffenden Fingers an, und injizieren sodann von der gesunden (nicht entzündeten) Haut her an den den Nervenstämmen entsprechenden Stellen je 3—4 Strich unserer Lösung."

Es wurde also in der Halleschen Poliklinik bei Operationen an Fingern und Zehen die Kokaininjektion oberhalb der kranken Stelle, längs den Nervenstämmen gemacht; daß aber dies in der Absicht geschehen wäre, das Leitungsvermögen der Nerven an diesen Stellen zu unterbrechen, geht aus Pernices Darstellung in keiner Weise hervor, wie überhaupt in seiner Arbeit an keiner Stelle eine Andeutung davon gemacht wird, daß dem beschriebenen Vorgehen ein anderes Prinzip als dasjenige der Infiltrationsmethode zugrunde läge. Im Gegenteil scheint mir die Vorschrift, daß die Spitze der Nadel „selbstverständlich" gegen die Fingerkuppe gerichtet sein müsse, dafür zu sprechen, daß man doch im Grunde darauf bedacht war, die Kokainlösung gegen die kranke Partie zu treiben. Auch die näheren Angaben über das Injektionsverfahren bei der Extraktion der Nägel sowie bei der Inzision von Panaritien scheinen mir auf die Absicht hinzuweisen, von dem gesunden Gewebe aus die kranke Partie zu infiltrieren.

Die Arbeit von Pernice war mir, als ich meine Methode ausarbeitete, leider nicht bekannt und ich erkenne es gern als einen Fehler, daß ich vor der Abfassung meines Artikels die Literatur nicht genauer durchgesehen hatte. Aber auch wenn mir die erwähnte Arbeit bekannt gewesen wäre, hätte ich darin kein Hindernis gesehen, meine Methode als eine neue zu veröffentlichen, denn, wie ich oben nachgewiesen zu haben glaube,

1) Von mir kursiert.

kann man in dem Verfahren, das von Oberst-Pernice zur Kokainisierung von Fingern und Zehen angewandt wurde, schwerlich eine zielbewußte, neue Methode erblicken.

Als eine neue Methode, die mit dem Namen „regionäre Kokainanästhesie" belegt wird, wurde das obengenannte Verfahren auch erst mehrere Jahre später (1897) von Braun[1]) in Leipzig angeführt, der doch zugibt, daß in der Arbeit von Pernice „die lokale Infiltrationsanästhesie und die regionäre Anästhesie noch nicht mit der genügenden Schärfe auseinander gehalten werden." Von der „Methode Krogius" spricht er sich dagegen in abfälliger Weise aus. Braun führt zugleich an, daß schon mehrere Jahre früher Corning die Beobachtung gemacht hatte, „daß nach Injektion einer 4proz. Kokainlösung in die Umgebung eines sensiblen Nervenstammes nach Ablauf einiger Minuten im Verbreitungsgebiet dieses Nerven Anästhesie auftrat, wenn ein Tourniquet oberhalb der Injektionsstelle angelegt worden war" und kommt zu dem Schluß, daß, wenn die regionäre Kokainanästhesie mit einem Namen verbunden werden sollte, es der von Corning oder Oberst sein müßte.

Wenn man nun die Arbeit von Corning[2]) im Original nachsieht, so findet man, daß er wohl die beschriebene Beobachtung gemacht hat, daß er aber aus seinen Experimenten die Schlußfolgerung zieht: „that, if the injection is made a fero moments before exsanguination and the application of the tourniquet, a sufficient amount of saturation of the tissue is obtained to expose a large number of nerve filaments to the influence of the anaesthetic." Wie Corning auf Grund dieses Experimentes und der Deutung, die er ihm zuteil werden läßt, als der Erfinder der Methode der regionären Anästhesie betrachtet werden könnte, ist mir ganz unverständlich. Eher hätten dann Kochs[3]) und Feinberg[4]) genannt werden müssen, die an der Hand von Tierexperimenten bewiesen, daß man durch Kokainisierung eines freigelegten Nervenstammes an der betroffenen Stelle die Leitung für sensible Eindrücke aufheben kann, — allerdings ohne von ihren Experimenten irgendwelche Rückschlüsse auf die praktische Anwendung der Kokainanästhesie zu machen.

Unter dem Namen der Corning-Oberstschen oder schlichtweg Oberstschen Methode ist die regionäre Kokainanästhesie nun von den meisten späteren Autoren beschrieben worden, so von Honigmann[5]),

1) Braun, Über Infiltrationsanästhesie und regionäre Kokainanästhesie. Zentralbl. f. Chirurgie. 1897. S. 481.

2) Corning, On the prolongation of the anaesthetic effects of the hydrochlorate of Cocaine when subcutaneously injected. An experimental study. New-York medical journal. Vol. XLII. 1885 (nicht 1887, wie von Braun angegeben wird). 317.

3) Kochs, Über die Wirkung des Kokains auf freipräparierte, gemischte Nervenstränge. Allgem. med. Zentralzeitung. 1886. S. 1631.

4) Feinberg, Weitere Mitteilungen zur physiologischen Kokainwirkung. Berliner klin. Wochenschr. 1887. S. 166.

5) Honigmann, Zur Lokalanästhesie. Zentralblatt für Chirurgie. 1897. S. 1305.

Manz[1]) und Arendt[2]), die den Anteil, den ich an deren Ausbildung gehabt habe, gar nicht erwähnen, obgleich sowohl Manz als Arendt nur von weiteren Anwendungen der Methode sprechen (bei Operationen an Hand und Fuß, Penis usw.), die ich schon gemacht und in meinem Artikel publiziert hatte.

Ich habe zwar schon früher manchmal die Lust empfunden, in dieser Frage das Wort zu ergreifen; ich habe mich aber davon enthalten, weil es mir unangenehm war, in einer Prioritätsfrage für meine eigene Sache zu plädieren, und weil ich hoffte, daß es auch ohne mein Zutun späteren Forschern auf diesem Gebiete gelingen würde, durch die Lesung der Originalarbeiten eine richtigere Anschauung zu gewinnen.

Da las ich vor einigen Tagen in dem neulich erschienenen vortrefflichen „Handbuch der allgemeinen und lokalen Anästhesie" von Professor Dumont das Kapitel von der regionären Anästhesie und fand darin, unter Zitierung der Originalarbeiten, dieselbe Auffassung vertreten, der ich in obigem entgegengetreten bin. Der Verfasser beschreibt zuerst „die von Oberst in Halle ausgebildete Methode der regionären Anästhesie". Sodann erwähnt er die späteren Arbeiten von Braun und Honigmann und fährt (S. 209) in folgender Weise fort: „Nach so günstigen Berichten war es nicht zu verwundern, daß man dieser bisher nur auf Finger und Zehen beschränkten Methode einen größeren Wirkungskreis zuzuweisen suchte", und erwähnt darauf, daß Manz im Jahre 1898 die Methode auch zur Anästhesierung der Hand und des Fußes benutzt hat; aber daß ich schon im Jahre 1894 dieselbe Methode nicht nur auf diese, sondern noch auf verschiedene andere Körperregionen ausgedehnt hatte, davon erwähnt Professor Dumont garnichts. Mich führt er nur am Schluß des Kapitels mit folgenden Worten an: „Endlich wird Krogius in Helsingfors noch immer von einigen als Erfinder einer besonderen Methode der regionären Anästhesie erwähnt. Es sei aber nur darauf hingewiesen, daß sein Verfahren, die sogenannte peripherea Anästhesie, mit dem besprochenen von Corning-Oberst keinen Vergleich aushält, indem er dazu erstens sehr konzentrierte Kokainlösung (2 proz.) verwendet und auf die Abschnürung der Zirkulation keinen Wert legt. Diese Methode hat daher keine weitere Verbreitung gefunden."

Diese Auffassung des Sachverhaltes scheint mir nun auf Grund dessen, was ich oben angeführt habe, eine durchweg irrtümliche zu sein und da, in Anbetracht der großen Verbreitung, welche ich der Arbeit von Professor Dumont wünsche, die Gefahr auf der Hand liegt, daß die in derselben dargestellte Auffassung allgemein verbreitet und gewissermaßen als Dogma festgelegt werden wird, so konnte ich nicht umhin, gegen dieselbe Widerspruch zu erheben.

Ich muß dann zuerst bemerken, daß ich, ebenso wie Oberst, die Abschnürung der Zirkulation, wo sie möglich war, angewandt und empfohlen habe. Weiter muß ich darauf hinweisen, daß es für die Methode als solche nicht von wesentlicher Bedeutung sein kann, ob man eine 2 proz.

1) Manz, Über regionäre Kokainanästhesie. Zentralbl. f. Chir. 1898. S. 177.

2) Arendt, Weitere Beiträge über regionäre Kokainanästhesie. Zentralbl. f. Chirurgie. 1898. S. 401.

oder 1 proz. Kokainlösung benutzt. Und schließlich will ich als das Wichtigste hervorheben, daß meine Methode, welcher Professor Dumont eine so sekundäre Bedeutung zuschreibt, die erste zielbewußte, methodische praktische Verwertung des Prinzips von der Leitungsunterbrechung der sensiblen Nervenbahnen durch die Kokainwirkung, also mit anderen Worten: eben die Methode der regionären Anästhesie darstellt.

Mit welchem Namen nun diese Methode gerechterweise verbunden werden sollte, das mögen andere entscheiden. Da aber von dem Anteil, den ich an der Ausbildung derselben gehabt habe, offenbar irrtümliche Darstellungen vorliegen, so habe ich mich veranlaßt gesehen, durch diese Zeilen sowie durch Hinweis auf die leicht zugänglichen Originalarbeiten zur Richtigstellung der Geschichte der regionären Anästhesie das Meinige beizutragen.

XV.

Besprechung.

Prof. Dr. F. L. Dumont, Oberarzt des Diakonissenhauses Bern, Handbuch der allgemeinen und lokalen Anästhesie für Ärzte und Studierende. Urban und Schwarzenberg, Wien und Berlin 1903, 234 S.

Aufgefordert von dem Verlag zu einer ausführlichen Besprechung dieser fleißigen und sehr eingehenden Kompilation alles dessen, was in der so umfangreichen Literatur über die Anästhesierungsmethoden gesagt ist, muß ich zuerst offen bekennen, daß mir in diesem Buche nichts so gut gefallen hat, als der Eifer, mit dem Dumont die mangelhafte Ausbildung unserer Jugend auf den Universitäten im praktischen Narkotisieren beklagt. Er empfiehlt den obligatorischen Unterricht im Anästhesieren, wie er in England bereits eingeführt. Wie glücklich muß ein Operateur sein, der einen Spezialisten wie Professor Junker zum ständigen Chloroformator hatte. Wie wird einem das Leben erschwert, wenn man alle Augenblicke für die eingreifendsten Operationen einen anderen Neuling bei diesem so sehr verantwortungsvollen Posten hat. Und wie wenige Menschen sind dabei für diese Aufgabe wirklich geschaffen! Wie wenige haben das dazu erforderliche kalte Blut, welches sich unter allen Wechselfällen bewährt, wie wenige die gewissenhafte Aufmerksamkeit, welche bei stundenlangen Operationen auch nicht einen Augenblick Puls und Atem außer acht läßt, und schließlich auch die Kraft, welche bei so langer Dauer nicht ermattet! Denn für den wesentlichsten Fortschritt im Narkotisieren halte ich die Einführung des Junkerschen Apparats, der uns nach Belieben gestattet, viel oder wenig eben nur mit Luft gemischte Chloroformdämpfe zuzuführen. Dadurch haben jetzt die vielen Asphyxien aufgehört, die früher bei der Skinnerschen Maske, der Tropfmethode, vorkamen und den Operateur mehr zwangen, auf seinen Chloroformator als auf die Operation zu achten, wenn sie, dank seiner Intervention, ohne Schaden vorübergehen sollten. Aber freilich „fortlaufend", wie Herr Dumont (S. 78) sagt, sollte überhaupt niemals anästhesiert werden (auch lasse ich nie 50 ccm, sondern stets nur 30 ccm beim Junker eingießen). Die Kunst des Chloroformierens besteht eben darin, möglichst wenig Chloroform zu verbrauchen, ohne den Kranken ein einziges Mal zu sich kommen zu lassen.

Dazu genügt keine Tropfenmaschine, sondern zur Regulierung ist eben ein geeigneter, medizinisch gebildeter Spezialist erforderlich. Meine beste Assistentin, Frau Gräfin Hugonnai, hat damit einmal in Zürich bei einer vierstündigen Blasenscheidefisteloperation nur 23 g Chloroform verbraucht.

Wie beträchtlich beiläufig die Ersparnisse an Chloroform beim Junkerschen Apparat gegenüber den Skinnerschen Masken sind, habe ich schon früher (1883) in dieser Zeitschrift in meinen „Studien über Anästhetica“ (Bd. 19 S. 126) schlagend nachgewiesen. Die damalige Verbrauchsliste könnte ich leicht bis jetzt fortsetzen.

Wie schon damals erwähnt, rührt der Nutzen des Junkerschen Verfahrens nur vom Apparat her und nicht von seinem Methylbichlorid nach meinen Züricher Erfahrungen; auch habe ich damals vom Bromäthyl keinen Vorteil gesehen. Den furchtbaren Gestank der Exspirationsluft im Krankensaal nach seinem Gebrauch, selbst noch nach 14 Tagen, habe ich damals hervorgehoben; Herr Kollege Dumont scheint diese Unannehmlichkeit zu unterschätzen. So bin ich denn bis jetzt dem Junkerschen Apparat treu geblieben, seitdem ihn Junker auf der Naturforscherversammlung in Leipzig 1869 uns gezeigt hat. Die „asphyktischen Methoden“ mitsamt ihren Masken, die kontinuierlichen Tropfmethoden halte ich für einen offenbaren Rückschritt. Absetzen und Aufpassen muß man bei jedem Apparat, auch bei der Sauerstoffchloroformnarkose. Dafür werden auch die kleinen Apparate keinen Ersatz bieten, die 1903 auf dem Chirurgenkongreß in Berlin in zwei Arten ausgestellt waren; am Handgelenk aufgeschnallt, zeigten sie durch die Bewegung eines Zeigers, wie im Kompaß, sehr schön jeden Schlag des Pulses, um so das Tasten danach bei der Narkose zu ersparen. Allein darauf muß man doch eben auch aufmerksam sein!

Will man dabei Äther anwenden, wie ich das in gewissen Fällen seit 20 Jahren tue, so gebrauche ich dazu einen zweiten Junkerschen Apparat mit größerer Flasche. Während ich Neugeborene überhaupt nicht anästhesiere, brauchte ich den Äther bei allen Kindern und Greisen, bei Trinkern und Erschöpften, zumal nachdem sie erst einmal mit Chloroform betäubt waren, bei Leuten mit Atemnot, wie z. B. bei allen Empyemen. Bei langwierigen Operationen mache ich meist zum Schluß die Naht mit Äther. Bei großen Eingriffen hat die Äthernarkose den Vorteil, daß die Kranken gleich danach Wein und anderes zu sich nehmen können, ohne zu erbrechen. Todesfälle kommen beim Bromäthyl wie beim Äther vor, wie es Sonnenburg und A. Köhler erlebt und bei der Chloroformdebatte am 11. Dezember 1893 in der Freien Vereinigung der Chirurgen Berlins mitgeteilt haben.

Dasselbe gilt auch vom so beliebten Lachgas, mit dem Horace Wells vor sechzig Jahren (1844) die Narkose erfand. Das Lachgas (Stickoxydulgas) wurde in meiner Jugend viel von einem Chemiker, Schüler und Freunde meines Onkels Heinrich Rose, an sich und anderen jahrelang zum Vergnügen angewendet. Da man diesen Herrn Grafen Schfg. aber 1864 eines Sonntags nachmittags tot auf seinem Sofa fand, konnte man sich der Vermutung nicht enthalten, daß er bei einem dieser Versuche sein Ende gefunden. Allgemein wurde dieser so kräftige und angesehene Naturforscher damals beklagt, sein Verlust für die Wissen-

schaft bedauert! Von einem halben Dutzend sonstiger Todesfälle bei dem in Amerika besonders beliebten Lachgas weiß Dumont zu berichten. Auch bei dem Raoul-Pictetschen „Eischloroform" hat Körte einen Todesfall[1]) erlebt, ja sogar bei der lokalen Anästhesie mit selbst kleinen Kokaindosen in die Harnröhre Kaposi (S. 192), abgesehen ganz von den wiederholten Vergiftungsfällen durch äußeren Gebrauch von Kokain.

Vor der zweiten, der schlimmsten Gefahr bei der Narkose, der Synkope, schützt beim noch so vorsichtigen Narkotisieren doch eben nichts sicher, weder ein anderer Stoff noch ein anderes Verfahren, höchstens mal die schärfste Aufmerksamkeit. Warum? Weil diese Fälle geradeso auch ohne Narkose, oder vor derselben eintreten können. Es handelt sich immer dabei um dieselben Fälle, wie ich schon oft[2]) gegen die Überschätzung der Chloroformstatistiken eingewendet habe. Besonders sind es gewohnheitsmäße Trinker, sowohl die alten, abgemergelten Säufer, als auch die mittelalterlichen, dicken Fettbäuche, vor, mit und nach dem Delirium, wie ich das vormals geschildert. Geschieht das ohne jede Operation im Bett, warum sollte es nicht da auch auf dem Operationstisch vorkommen können[3])? Dasselbe kommt auch wohl einmal vor bei Diphtheriekranken[4]), bei hochgradigen Bauchfellentzündungen oder Einklemmungen im letzten Stadium, bei Luftröhrenerweichung durch den Druck harter Kröpfe[5]) bei allen sehr mächtigen Eiter- oder Blutentziehungen, wenn man sie ganz auf einmal entleert; auch ohne Operation oder Narkose tritt dabei manchmal ebenso ganz plötzlich, momentan und unerwartet Kollaps ein.

Das spricht dafür, daß jetzt sehr oft in diesen Fällen das Chloroform bloß der Sündenbock ist, wie das bei solchen Kollapsen in meiner Jugend so oft der Lufteintritt in die Venen sein mußte, von dem man jetzt kaum noch redet. Notorisch Herzkranke habe ich täglich wochenlang ohne Schaden chloroformiert. Immerhin ziehe ich bei Pulsschwäche den Äther vor, zumal das Gehirn beim Chloroform anämisch aussieht, wie schon Ackermann durch die Donderssche Glasfenstermethode nachgewiesen hatte und beim Junker der Äther der Lunge nichts schadet.

Ich habe nun mit Interesse gelesen (S. 79), daß bei dem neuen Kroneckerschen Respirationsapparat das Gemenge der Luft mit Chloroform direkt durch die Nase eingeblasen wird. Auch habe Herr Dr. Arnd in der Schweiz 1897 (S. 39) empfohlen, bei Gesichtsoperationen statt mit der Julliardschen Maske zu äthern, lieber direkt mittels eines Gummidoppelgebläses Ätherdämpfe durch die Gummiröhre in den Mund zu blasen. Dr. Arnd habe diese Methode drei Jahre lang erprobt, auch

1) Vgl. die Chloroformdebatte vom 11. Januar 1892 in der Freien Vereinigung der Chirurgen Berlins.

2) Vgl. z. B. in der Sitzung vom 11. Januar 1892 der Freien Vereinigung der Chirurgen Berlins.

3) Vgl. über den Alkoholkollaps in meinem Buch: Das Delirium tremens und Delirium traumaticum § 16. S. 27. (Bei Enke, Stuttgart 1884).

4) Vgl. in dieser Zeitschrift. 32. Bd. S. 396 unten.

5) Vgl. meine Arbeit: „Der Kropftod und die Radikalkur der Kröpfe". Fall 2 und 3, S. 47—53, auch in Langenbecks Archiv Bd. 22 1878.

Kocher und Dumont selbst sie bewährt befunden. Allein der verstorbene Bardeleben hat dieselbe schon 1893 nach jahrelanger Erfahrung gerühmt, wie in dem Bericht von der vorhergehenden Sitzung der Freien Vereinigung der Chirurgen Berlins vom 13. November 1893 zu lesen ist. In dieser Weise den halben Junker, d. h. ganz ohne Maske anzuwenden, muß wohl praktisch sein, wie ich schon neulich[1]) bemerkt habe; „sonst würde diese Kombination nicht seitdem schon zweimal in Nordamerika von Ärzten wiederentdeckt worden sein, welche die Liebenswürdigkeit hatten, mir diese Entdeckung in einem Sonderabdruck mit Abbildungen als das Neuste zu übersenden. Ich darf wohl hinzufügen, daß ich selbst diese Methode in der 17. Versammlung des ärztlichen Zentralvereins der Schweizer Ärzte, Samstag, den 18. Mai 1878, in Zürich vorgetragen und im 24. Bande von Langenbecks Archiv diesen Vortrag bei Gelegenheit meiner Arbeit über Cheiluranoplastik veröffentlicht habe.[2]) Von dieser meiner Methode habe ich niemals einen Nachteil gesehen, ich habe sie sehr oft angewendet, auch bei der kleinen Chirurgie, z. B. beim Gesichtslupus. Nachdem der Kranke erst einmal tief mit der Maske anästhesiert, wird sie entfernt und die Operation mit dem Maskenansatz des Gummischlauchs je nachdem in der Nase oder dem Munde ausgeführt. Daß seit 20 Jahren, um dabei eine Hand frei zu haben, wir, wie beim Spray, im saubern Operationssaal nur ein Tretgebläse anwenden, ist bekannt und empfehlenswert. Ursprünglich hatte ja Lucae 1866[3]) den Gummidoppelballon zum Einblasen von Luft in die Ohrtrompeten mittels der Hand angegeben, und Richardson dieses Handgebläse zur lokalen Anästhesie mit Äther angewendet.

Oberhalb der Mundspalte kann man so beim Operieren durch Mund oder Nase anästhesieren, unterhalb ist die Benutzung eines reinen Nasengangs dem Operateur bei der Operation meist weniger hinderlich. Operiert man aber am „hängenden Kopf“ Teile oberhalb der Mundspalte, oder gar am „hängenden Hals“ mit Erhöhung des Fußendes am Operationstisch, wie ich es damals[4]) empfohlen habe, so bläst man nur durch den Mund ein und benutzt die Nasenlöcher zum Blutabfluß. Diese umgestürzte Lage ist ja jetzt sehr beliebt, ich ziehe sie auch bei aseptischen Bauchschnitten, z. B. bei Myomoperationen vor, allein ich würde nicht soweit wie Trendelenburg damit gehen, selbst frische Wurmfortsatzentzündungen in dieser Weise zu operieren, weil die Jauche dabei nie fest abgegrenzt ist und sich bei dieser Lage nach der Zwerchfellskuppe hin ergießt, welche Ausbreitung man ja gerade vermeiden möchte.

Nach der Allgemeinanästhesie behandelt Professor Dumont im

---

1) Vgl. diese Zeitschrift. 62. Bd. S. 461.

2) Vgl. „Über die anhaltend tiefe Narkose bei blutigen Mundoperationen“. 24. Bd. Nr. 24. S. 429—437. Das Schweizer ärztliche Korrespondenzblatt hat damals über die Vorträge in den Kliniken nicht ausführlich berichtet.

3) Vgl. deutsche Klinik. 1866. Nr. 8.

4) Vgl. Langenbecks Archiv. 24. Bd. S. 430. 1879 und in meinem „Vorschlag zur Erleichterung der Operationen am Oberkiefer“. Vortrag gehalten am III. Kongreß der deutschen Gesellschaft für Chirurgie am 10. April 1874 in Langenbecks Archiv. 17. Bd. S. 461 u. 471.

2. Abschnitt die „Medullaranästhesie". Nach eigener Erfahrung hält auch er sie, wie Bier, für eine Ausnahmsmethode und teilt mit, daß der für dies Biersche Verfahren so enthusiastische Vulliet sie bereits wieder verlassen hat. Die „epiduralen Injektionen" von Cathelin in die untere Öffnung des Sakralkanals als Ersatz dafür (mit ihren problematischen Vorzügen vor der subkutanen Methode) bei Unterleibsleiden vorzuziehen, wie auch Chipault und Sicard empfehlen, kann sich Professor Dumont gewiß mit Recht nicht entschließen und behält die Entscheidung einer weiteren Nachprüfung vor.

Der 3. Abschnitt handelt sehr eingehend von der Lokalanästhesie, welche jedoch die meisten Operateure bei großen Operationen im Stich gelassen hat. Auch bei kleinen habe ich meist stets die allgemeine vorgezogen, in der Meinung, daß man durch ihre ausschließliche Anwendung die Übung beim Personal und das Vertrauen dazu bei den Patienten hebt. Wer sich dafür interessiert, kann sich sehr hübsch über den heutigen Stand der verschiedenen Methoden (Einschnürung, Kälte, Arzneimittel) und die zahlreichen neuen Ersatzmittel für Kokain aus dem Buch von Dumont orientieren.

Prof. Dr. Edmund Rose.

VERLAG VON F. C. W. VOGEL IN LEIPZIG

DIE ERSTE HILFE IN NOTFÄLLEN

FÜR ÄRZTE BEARBEITET

VON

PROF. DR. **G. SULTAN**

UND

PRIVATDOZENT DR. **E. SCHREIBER**

IN GÖTTINGEN

Mit 78 Textfiguren. Preis in elegantem Leinwandband 8 Mk.

Das vorliegende Buch verdankt seine Entstehung lediglich dem Umstande, dass ein solches für **Aerzte** bisher nicht existierte und weil tatsächlich ein Bedürfnis dafür vorhanden war. Die Herren Herausgeber haben sich nicht auf das Gebiet der Chirurgie und inneren Medizin beschränkt, sondern durch Heranziehung von Mitarbeitern möglichste Vollständigkeit auf allen Gebieten der Medizin erstrebt, wie aus nachfolgender Inhaltsangabe hervorgeht: — G. SULTAN, Die erste chirurgische Hilfe. — HERMANN PALM, Die Hilfeleistung bei plötzlich auftretenden Erkrankungen und Komplikationen auf geburtshilflich-gynäkologischem Gebiet. — FRANZ SCHIECK, Die erste Hilfe bei akuten Erkrankungen und Verletzungen des Auges. — G. HEERMANN, Die erste Hilfe bei Verletzungen und plötzlichen Erkrankungen des Ohres. — E. SCHREIBER, Erste Hilfe bei plötzlichen inneren Erkrankungen. — L. W. WEBER, Die erste Hilfeleistung bei plötzlich auftretenden Gehirnerkrankungen, namentlich bei Geistesstörungen und Krampfanfällen. — E. SCHREIBER, Die erste Hilfe bei akuten Vergiftungen.

XVI.

Über primäre Schädelplastik durch Verlagerung reimplantierter Schädelbruchstücke zwischen die Lamellen der Schädelkapsel nebst kasuistischen und klinischen Bemerkungen zur Schädel- und Gehirnchirurgie.

Von

Stabsarzt Dr. **Fritz Kayser,**
Berlin, Kaiser Wilhelms-Akademie.

Unter dem Aufschwung, welchen die moderne Chirurgie in der Ära der Anti- und Asepsis genommen hat, hat gerade die Schädelplastik bedeutende Verbesserungen erfahren. Wir besitzen insbesondere in der Müller-Königschen osteoplastischen Methode ein in zahlreichen Fällen bewährtes und auch bezüglich des Dauererfolges meist sicheres Plastikverfahren. Eine ideale Lösung der Frage der Deckung knöcherner Schädeldefekte stellt jedoch auch diese Methode nicht dar: sie kann unausführbar sein, wenn die nach der Heilung der primären Wunden eingetretene Narbenveränderung eine Lappenbildung schwer möglich machen oder wenn der an den Defekt angrenzende Knochen sehr dünn ist; vor allem gestattet sie aber in einer Anzahl von Fällen, welche mit Gehirnverletzungen kompliziert sind, nicht den sofortigen Schluß des Defektes und ist daher ebensowenig wie das jüngst von v. Hacker angegebene Plastikverfahren geeignet, in allen Fällen das unglückliche Ereignis eines Prolapsus cerebri zu verhüten. Bestrebungen, andere Deckungsverfahren zu erproben, müssen daher ohne weiteres berechtigt erscheinen.

Von diesem Gesichtspunkt aus berichte ich im folgenden über einen Fall, bei welchem eine, soweit mir bekannt, bis jetzt nicht geübte Modifikation der Schädelplastik versucht wurde, welche zwar, wie vorausgeschickt sein mag, nur in beschränkten Grenzen und in einer Auswahl von Fällen möglich ist, aber anscheinend in einzelnen Fällen auch schwerster Schädelverletzungen einen guten Dauererfolg herbeizuführen imstande ist. Die Beobachtung bietet außerdem be-

sonders bezüglich der Prognose ausgedehnter komplizierter Schädel- und Gehirnverletzungen so viel Interessantes, daß es mir erlaubt sein möge, auf die klinischen Erscheinungen des Falles einzugehen und sie unter vergleichender Betrachtung ähnlicher in der Literatur bekannt gewordener Fälle kurz epikritisch zu besprechen.

Der 21jährige Artillerist L. des Feldartillerie-Regiments Nr. 42, wurde am 25. Juni 1900 abends 6 Uhr auf dem Truppenübungsplatze L. beim Putzen von einem Pferde, welches als Schläger und Beißer bekannt war, gegen den Kopf geschlagen. L. stürzte bewußtlos nieder und wurde 6 Uhr 20 Min. mit einem Notverband versehen in das Lazarett eingeliefert. Der Mann ist bei der Aufnahme apathisch, jedoch bei vollem Bewußtsein und klagte auf Befragen nur über dumpfen Kopfschmerz. Nach Lösung des Verbandes sieht man über der Mitte des linken Scheitelbeines die Kopfhaut in einer Ausdehnung von 5 cm annähernd parallel der Lambdanaht gespalten. Die Wundränder klaffen ungefähr 1 cm. Die Wunde ist mit Blutgerinnseln und Haaren gefüllt. Die Nasenöffnungen sind mit Blutkrusten infolge Nasenblutens bedeckt. Puls unregelmäßig, aussetzend, stark verlangsamt, 46 Schläge in der Minute. Nach Entfernung der Haare und Desinfektion der Kopfhaut werden die Wundränder auseinander gezogen. Man sieht jetzt in der Wunde ungefähr einen Eßlöffel freier ausgetretener Hirnsubstanz vermengt mit Blutgerinnseln liegen. Das darunter liegende abgehobene Periost zeigt einen nicht ganz 5-Pfennigstückgroßen runden Defekt. Nach Spaltung des Periosts in der Ausdehnung der Kopfschwartenwunde ist auf der hinteren Hälfte des linken Scheitelbeins ein 3 cm von der Mittellinie entfernt beginnender ovaler parallel der Lambdanaht verlaufender Knocheneindruck von 7 cm Länge, 5 cm Breite, $1\frac{1}{2}$ cm Tiefe sichtbar. In dem Schädelbruchspalt ist ein Büschel ausgerissener Kopfhaare eingeklemmt. Ein Substanzverlust bezw. eine Öffnung im Schädel ist nicht vorhanden.

Der Eindruck ist von einem unregelmäßigen zackigen Bruchrande umgeben. Außerdem verläuft noch eine Bruchlinie quer durch den Eindruck, so daß vier Knochenbruchstücke der Tab. ext. vorhanden sind. Zwecks Aufhebung des eingedrückten Schädelstücks wird die Kopfhautwunde nach beiden Seiten durch Schnitt derart erweitert, daß die Infraktionsstelle vollkommen freiliegt. Die vier Bruchstücke der Tab. ext., welche von der Tab. int. vollständig losgelöst sind, werden entfernt. Die Tab. int. ist gleichfalls in mehrere und zwar erheblich größere Stücke zertrümmert. Die Umgrenzung der Splitter der Tab. int. nach hinten außen liegt durchschnittlich ungefähr 1 cm nach außen von dem Bruchrande der Tab. ext. Die Bruchstücke der Tab. int., zwischen denen gleichfalls Kopfhaare sich eingeklemmt zeigen, federn, wenn sie mit dem Haken hochgehoben werden, sofort in ihre Lage zurück. Ihre Entfernung gelingt nur schwer. Eine dabei auftretende offenbar dem hinteren Ast der A. mening. med. entstammende heftige Blutung wird durch Tampons, welche zwischen Gehirn und Schädelrand geschoben werden, gestillt. Die Hirnhäute sind im Bereich des freiliegenden Gehirnteiles vollständig zerstört, ihre zerfetzten Ränder haben sich nach außen umgekrempelt. Deutliche Pulsation des Gehirns

fehlt. An der freiliegenden Gehirnoberfläche befindet sich eine unregelmäßige Zertrümmerungshöhle, welche mit Gehirnbrei und Blut gefüllt ist. Die Höhle wird von den oberflächlichen Blutgerinnseln, den sichtbaren Haaren und kleinen Knochenpartikelchen befreit, im übrigen aber unberührt gelassen. Ihre Größe ist daher nicht zu bestimmen. Während dieser Manipulationen setzten sehr heftige, krampfhafte Brechbewegungen ein, unter deren Einfluß sich das Gehirn stark in den Schädeldefekt hineinpreßte. Es wird deshalb der Versuch gemacht, den Schädeldefekt provisorisch zu schließen. Es geschieht dies durch Verwendung des größten herausgenommenen Splitters der Tab. int., welcher im queren Durchmesser zwischen die Tab. ext. und Tab. int. derart in die Diploe eingefügt wird, daß das ursprünglich parallel der Lambdanaht verlaufende Bruchstück jetzt parallel der Sagittalnaht verläuft, also um einen Winkel von 90° gedreht liegt; ein zweiter Splitter wird in ähnlicher Weise verwandt, die Hirnhäute zu vereinigen, ist unmöglich. Die Wundhöhle oberhalb der Lamelle wird mit Gaze tamponiert; die Wundränder werden durch drei Seidensituationsnähte vereinigt, mit Gaze bedeckt und durch einen aseptischen Kopfverband geschützt.

Die Operation, welche ungefähr 3/4 Stunden dauert, wird ohne Narkose vorgenommen. Patient ist dauernd bei Besinnung, antwortet prompt auf sämtliche an ihn gerichtete Fragen und gibt nur hin und wieder Zeichen heftigeren Schmerzes zu erkennen. Eine bei der Schwere des Zustandes nur in oberflächlicher Weise vorgenommene Untersuchung der Motilität und Sensibilität ergibt außer einer leichten Parese des rechten Armes nichts Besonderes. Nach Schluß der Operation tritt noch mehrmals heftiges Erbrechen auf; die Pulszahl beträgt 46 Schläge.

26. Juni. Patient hat während der Nacht noch viermal erbrochen, aber trotzdem den größten Teil der Nacht geschlafen. Morgens klagt Patient über ganz geringe Kopfschmerzen. Kein Fieber. Puls aussetzend, verlangsamt, 50 Schläge in der Minute. Heute ist eine ausgesprochene Parese des rechten Armes bemerkbar, ebenso geringe Sensibilitätsstörungen. Reflexe sind in normaler Stärke vorhanden. Patient schläft viel. Allgemeinbefinden während des ganzen Tages gut. Verband leicht blutig durchtränkt, wird durch eine neue Watteauflage und durch einige Bindentouren verstärkt.

27. Juni. Patient hat ohne Narkotikum in der Nacht geschlafen, ist apathisch, jedoch bei vollem Bewußtsein; auf Befragen gibt er an, dumpfen Kopfdruck, besonders in der Gegend der Schädelwunde, zu spüren. Seit heute morgen ist der rechte Arm fast vollständig gelähmt, nur die Funktion des M. deltoideus ist in ganz geringem Grade vorhanden. Das rechte Bein zeigt keine Motilitätsstörung. Reflexe vorhanden, aber träge. Pupillen sehr weit. Patient muß wegen Retentio urinae katheterisiert werden. Abends tritt spontan Urinentleerung ein. Kein Fieber. Puls seit heute regelmäßig, von guter Spannung, aber immer noch verlangsamt, 52 Schläge in der Minute.

29. Juni. Verbandwechsel. Die Verbandstoffe sind leicht blutigserös durchtränkt, ebenso der in der Wunde liegende Tampon. Die Wunde sieht vollständig trocken und reizlos aus. Das eingelegte Knochenstück sieht frisch rot aus; es blutet bei Entfernung des aufliegenden

Tampons; es ist in festem Zusammenhang mit dem übrigen Schädelknochen geblieben. Ein augenfälliger Grund für die aufgetretene Lähmung des rechten Armes ist nicht nachzuweisen. Teilweises Anlegen der Weichteile der Höhle. Lockere Tamponade. Kein Fieber. Puls regelmäßig, voll, verlangsamt, 52—56 Schläge.

30. Juni. Patient ist heute imstande, den gelähmten Arm etwas zu supinieren.

1. Juli. Die Beweglichkeit des rechten Armes nimmt zu. Gegen Mittag treten plötzlich bei der Aufforderung, aktiv den rechten Arm zu bewegen, klonische Zuckungen im rechten Arm, besonders im Unterarm auf. Nach einigen Minuten setzen heftige, an Stärke zunehmende klonische und tonische Zuckungen im rechten Facialisgebiet mit Knirschen der Zähne ein. Nach einer Dauer von 5 Minuten lassen die Zuckungen im Gesicht nach, während die Krämpfe der Armmuskulatur noch einige Minuten anhalten und unter allmählichem Abklingen verschwinden.

2. Juli. Allgemeinbefinden gut.

3. Juli. Verbandwechsel. Der eingelegte Tampon ist von Wundsekret durchtränkt, die Wunde granuliert gut. Der größte Teil des eingefügten Knochens ist gleichfalls mit frischen Granulationen besetzt. Die Wunde wird aseptisch tamponiert. Patient ist imstande, den Arm zu beugen und zu strecken, zu pronieren und zu supinieren, sowie die Finger etwas zu beugen.

5. Juli. Patient kann den Arm und die Hand gut bewegen. Die rohe Kraft ist noch stark herabgesetzt.

14. Juli. Die Weichteile sind fest mit der Schädelkapsel verwachsen. Die eingefügte Knochenplatte ist bis auf ein dünnes, halbpfennigstückgroßes Knochenplättchen, welches sich sequestriert hat, eingeheilt. Man fühlt an der Stelle der Verletzung den Defekt fest geschlossen; die Schädelkapsel zeigt hier eine dellenförmige, flache Vertiefung. Druck ist nicht schmerzhaft; ebensowenig besteht Kopfschmerz. Patient fühlt sich vollkommen wohl.

Patient wird am Schluß des Monats als Ganzinvalide entlassen. Es besteht bei der Entlassung abgesehen von der Weichteilnarbe und der Vertiefung der Schädelkapsel kein objektiver Befund. Patient teilte mir vor kurzem auf eine Anfrage mit, daß er sich dauernd wohl gefühlt habe; nur bei tiefem Bücken treten Schwindelerscheinungen und Flimmern vor den Augen auf.

Es handelt sich somit um eine ausgedehnte Schädeldepression mit Zertrümmerung eines Teiles der linken Großhirnhemisphäre. Die klinischen Erscheinungen bestehen in den ersten Symptomen des Hirndrucks: Kopfschmerz, Pulsverlangsamung, Erbrechen. Am Tage nach der Verletzung entwickelt sich eine schon kurz nach der Einwirkung des Traumas angedeutete, die ganze Muskulatur des rechten Vorderarmes sowie die Beuger und Strecker des rechten Oberarmes befallende Parese mit geringen Sensibilitätsstörungen des Armes, welche sich vom zweiten Tag nach der Verletzung zu einer vollständigen

Lähmung der genannten Muskelgruppen steigert. Am sechsten Tage nach der Verletzung stellen sich kurzdauernde klonische und tonische Zuckungen des rechten Armes, sowie der vom rechten Facialis versorgten Muskeln ein. Bereits vom fünften Tage ab beginnt die aktive Motilität des Armes unter allmählicher Rückkehr der Pulsfrequenz zur Norm wiederzukehren. Am zehnten Tage ist die Bewegungsfähigkeit allerdings mit Einschränkung der rohen Kraft, vollständig wiedergekehrt. Die weitere Rekonvaleszenz ist eine vollkommen ungestörte. Der implantierte Knochen ist vollkommen eingeheilt. Die Schädelnarbe ist geschlossen geblieben. Das Befinden ist dauernd ein gutes gewesen. Der Patient ist dauernd arbeitsfähig geblieben und leidet nur bei angestrengtem Vornüberneigen des Kopfes an Schwindelerscheinungen.

Die typischen Erscheinungen des Falles streife ich nur kurz.

Typisch ist zunächst die in der Elastizität der Schädelknochen und in dem elastischen Zurückfedern der eingetriebenen Schädelteile begründete Erscheinung, daß in dem fest aneinander liegenden die tiefste Stelle der Depression darstellenden Bruchspalt Haare fest eingeklemmt waren. Die Eigenartigkeit dieses Mechanismus wird durch die bekannte Beobachtung Bergmanns in eine besondere Beleuchtung gesetzt, welcher bei einem Fall von Schußverletzung die Hälfte eines Suidergeschosses im Marke der Hemisphäre fand. Auf der äußeren Fläche des Schädels befand sich nur ein wenig umfangreicher Ausbruch der Tab. ext. Eine Öffnung im Schädel war selbst bei der Durchleuchtung der Verletzungsstelle nicht festzustellen.

Ein weiteres nicht ungewöhnliches Phänomen liegt in der Beobachtung, daß die Tab. int. etwa 2 cm nach außen vom Bruchrand der Tab. ext. abgesplittert war, typisch insofern, als die Tab. int. bei Einwirkung einer starken Gewalt stets in weiterem Umfang einbricht als die Tab. externa. Die chirurgische Literatur weist sogar eine stattliche Reihe von Fällen auf, bei welchen bei ausgedehnter Zersplitterung der Tab. int. die Tab. ext. sich intakt erwies oder doch nur einige spaltförmige Fissuren zeigte. Der Name „Tab. vitrea“ charakterisiert diese scheinbar größere Brüchigkeit der Tab. int. und noch heute findet diese Nomenklatur in den anatomischen Lehrbüchern in der absoluten größeren Vulnarabilität der Tab. int. vielfach ihre Begründung. Es sind bis jetzt nur wenige Beobachtungen am lebenden Menschen mitgeteilt worden, welche die Lehre Teevans, welcher bekanntlich darauf hinwies, daß die größere oder geringere Zerstörung einer Lamelle der Schädelkapsel entsprechend der größeren Druckfestigkeit und der geringeren Zugfestigkeit des Knochengewebes lediglich von der Richtung der einwirkenden Gewalt abhänge, stützen;

es handelt sich um Fälle von Schußverletzungen, bei welchen die Kugel den Schädel durchbohrte und an der der Einschußöffnung gegenüberliegenden Stelle die Tab. int. zuerst traf. Zu den beiden bisher in der Literatur bekannten Präparaten Teevans und Bergmanns ist in jüngster Zeit eine weitere bemerkenswerte Beobachtung getreten, welche von Lucksch[1]) mitgeteilt wird: die Revolverkugel eines Selbstmörders hatte das rechte Stirnbein, die Stirnlappen des Großhirns durchbohrt und war auf der Innenfläche des gegenüberliegenden Stirnbeins aufgeschlagen ohne dieses zu durchbohren. Die Tab. int. erwies sich makroskopisch an der getroffenen Stelle vollständig intakt; als man das Periost an der entsprechenden Stelle der Außenseite des Stirnbeins ablöste, fand sich eine strahlige, in fünf Schenkel auseinanderlaufende Fissur in der Tab. ext., welche sich über ein 4 qcm großes Terrain der Außenfläche des linken Stirnbeins erstreckte. Auch mikroskopisch zeigte sich, daß die Tab. int. unversehrt war und daß der Sprung nur die Tab. ext. vollständig durchsetzte. Die Höhle der Diploeschicht war vollkommen mit Blut gefüllt.

Es muß auffällig erscheinen, daß derartige Beobachtungen in so geringer Anzahl in der Literatur sich finden; jedenfalls haben sie aber eine zwingende beweisende Kraft für die Annahme, daß die Tab. vitrea ihren Namen mit Unrecht trägt; umsomehr, als bis jetzt kein Fall am Lebenden beobachtet worden ist, welcher die größere Brüchigkeit der Tab. int. zeigt, wenn sie an erster Stelle getroffen worden ist. Andererseits muß allerdings darauf hingewiesen werden, daß die erwähnte Konstanz zwischen Einschuß- und Ausschußöffnung im Schädelknochen, welche bisher so allgemein anerkannt war, daß sie die Grundlage für gerichtsärztliche Begutachtung abgab, nach neueren Feststellungen bisweilen fehlt. Bei den von der Medizinalabteilung angestellten Schießversuchen[2]) fand sich wiederholt, daß die äußere Tafel stärker gesplittert war wie die innere und zwar handelte es sich in diesen Fällen immer um Nachschüsse, also um mit großer Geschwindigkeit begabte Projektile. Ich lasse es dahingestellt, ob die Erscheinung sich nach der Theorie Köhlers durch Keilwirkung beim Nachschuß erklärt; jedenfalls ist für den Gerichtsarzt, wie Köhler[3]) mit Recht betont, die Kenntnis der Tatsache, daß das

1) Lucksch, Isolierte Fraktur der Lam. ext. des Schädels, durch das Anprallen eines Revolverprojektils an der Innenfläche bedingt. Prager med. Wochenschr. 1901. Nr. 11.

2) Schjerning, Die Schußverletzungen. Fortschritte auf dem Gebiete der Röntgenstrahlen. Ergänzungsband 7.

3) Köhler, Die modernen Kriegswaffen. Teil II. S. 226. Berlin 1900.

alte Gesetz der Konstanz des Aus- und Einschusses an den Schädelknochen nur für Geschosse mit mittlerer oder geringerer Geschwindigkeit Geltung hat, ebenso wichtig wie die weitere durch neue Schießversuche gewonnene Erkenntnis, daß in seltenen Fällen auch bei geringerer Geschwindigkeit des Geschosses die Tab. ext. am Einschuß stärker gesplittert sein kann wie die Tab. int., wenn das Geschoß schräg aufgeschlagen ist. Theoretisch ist die Erfahrung, daß am enthirnten Schädel die innere zuerst getroffene Lamelle stärker gesplittert sein kann wie die äußere, von Interesse, weil sie wahrscheinlich macht, daß in der Tat in der Geschoßgeschwindigkeit der Grund für die Trichterform des Schußkanals mit der Basis nach dem Schützen liegt; praktisch hat sie kaum eine Bedeutung, da sie, wie bereits erwähnt, am Schädel des lebenden Menschen nicht zur Beobachtung kommt.

Die auffällige klinische Erscheinung unseres Falles liegt in der Geringfügigkeit der nach der Verletzung auftretenden Symptome. Trotz der durch das Auge gewonnenen Feststellung einer großen Zertrümmerungshöhle des Gehirns stellen sich zunächst nur die ersten Erscheinungen des Hirndrucks ein, welche rasch abklingen. Im weiteren Krankheitsverlauf kommt es zu einer sieben Tage bestehenden Lähmung des rechten Armes, zu rasch vorübergehenden Reizerscheinungen im Gebiet der rechtsseitigen Arm- und Facialismuskulatur, welche wahrscheinlich auf eine bei Intentionen auftretende vorübergehende Hyperämie des Facialis- und Armzentrums bezogen werden müssen. Im übrigen bleibt die Rekonvaleszenz ungestört. Seit drei Jahren besteht vollkommenes Wohlbefinden, so daß auch die Befürchtung des Eintritts zerebraler Spätsymptome (Epilepsie) kaum mehr berechtigt erscheint.

Wie erklärt sich diese auffallende Geringfügigkeit der Symptome?

Über die Art der Störung, welche in unserem Falle zu einer vorübergehenden Lähmung des Armzentrums führte, gibt uns die Beobachtung des weiteren Verlaufs eine befriedigende Erklärung. Es lag zunächst gewiß nahe, als Grund der Lähmung die Contusio cerebri anzusehen. Denn wenn auch gewöhnlich die durch Gehirnkontusionen herbeigeführten Lähmungen sich sofort zeigen, derart, daß wir gerade aus dem sofortigen Eintreten der Lähmung auf eine Gehirnsubstanzläsion schließen, so ist es doch andererseits bekannt, daß sich anfänglich kleine Kontusionsherde nachträglich vergrößern und dadurch Anlaß zu später auftretenden Lähmungserscheinungen geben können. Gegen eine solche Annahme sprach ohne weiteres das Schwinden der bei dem Patienten beobachteten Lähmung. Auch die

Annahme, daß ein Bluterguß den Grund der Lähmung darstelle, mußte fallen gelassen werden; denn abgesehen von der kurzen Dauer der Lähmung sprach gegen eine solche Deutung die durch die Pagenstecherschen Versuche gewonnene Kenntnis, daß ein unter der Dura entstandener Bluterguß nur selten zu isolierten Lähmungen führt, sondern meist diffuse Lähmungserscheinungen hervorruft. Wir müssen vielmehr zur Erklärung auf eine von der Verletzungsstelle ausgehende fortschreitende Störung, welche zur Zeit des Eintritts der Lähmung das betreffende motorische Zentrum erreicht hat, jedoch einer raschen Rückbildung fähig war, zurückgehen und als Grund der Lähmung das kollaterale Ödem in der Umgebung der Zertrümmerungshöhle ansehen. Eine solche Annahme erklärt die Flüchtigkeit der klinischen Symptome sowie das dauernde Freibleiben von schwereren Erscheinungen. Auffallend bleibt jedoch auch bei dieser Erklärung, daß das kollaterale Ödem nur zu lokalisierten Lähmungen Veranlassung gab und erst am Tage nach der Verletzung zu einer ausgesprochenen Lähmung führte.

Was den Sitz der Verletzung anlangt, so erstreckt sich, wenn wir die Lage des Sulcus Rolandi und der Fissura Sylvii nach der Krönleinschen Methode auf der Schädeloberfläche konstruieren, der 7 cm lange, 5 cm breite Knochendefekt, welcher ungefähr der erkennbaren Zertrümmerungszone des Gehirns entsprach, in der Vertikalebene des Schädels vom unteren Drittel der Zentralfurche bis zu einem Punkt, welcher 3 cm von der Sut. sagittalis entfernt lag. In seiner Breite reichte der Defekt vom ersten Drittel der hinteren Zentralwindung bis ungefähr zur Grenze zwischen Gyrus supramarginalis und Gyrus angularis. Die Zertrümmerungshöhle des Gehirns umfaßte somit das hintere Zweidrittel der hinteren Zentralwindung (G. Rol. post.) und die vordere Hälfte des Lob. par. sup. et inf.; der obere Abschnitt der hinteren Zentralwindung war jedoch nicht beteiligt.

Bei dieser Lage der Gehirnverletzung erscheint das Intaktbleiben des Sprachzentrums nicht auffällig, da dieses unterhalb der Verletzung lag; auch das Beinzentrum lag außerhalb des Verletzungsbereiches. Bemerkenswert ist jedoch das Intaktbleiben des Facialiszentrums, da dieses unmittelbar an die Zertrümmerungshöhle angrenzte und vor allem die geringe Beteiligung des Armzentrums, dessen nach der bis jetzt geläufigen Ansicht in der hinteren Zentralwindung liegender Teil augenscheinlich getroffen sein mußte.

Die Kasuistik hat gerade in den letzten Jahren eine erhebliche Bereicherung durch Mitteilung von Fällen erfahren, bei welchen bei

schweren Verletzungen des Gehirns sich unverhältnismäßig geringe klinische Symptome einstellten.

So beobachtete Fröhlich[1]) einen infolge der Verschüttung in einen Schacht entstandenen 6 cm langen, 2 cm breiten Schädeldefekt, welcher von der unteren Hälfte des Vorderrandes des rechten Scheitelbeines und des Hinterrandes des Stirnbeines gegen die Vereinigungsstelle des Scheitel-, Stirn-, Joch- und Schläfenbeins, schräg von oben und hinten nach vorn und unten verlief mit einer umfangreichen Zerstörung des unter diesem Knochenbezirk liegenden Gehirns. Bereits am dritten Tag war die anfangs bestehende Bewußtlosigkeit geschwunden; die komplette Lähmung der linken Körperseite nahm vom Beginn der dritten Woche stetig ab, sodaß sich Patient nach einem Vierteljahr selbst fortbewegen konnte. Nach Ablauf eines Jahres erinnerte außer einer Parese des linken Armes nichts mehr an das erlittene schwere Trauma.

Der 12jährige Patient Gutmanns[2]) erlitt dadurch, daß er mit dem Kopf zwischen die Räder zweier aneinander vorüberfahrender Bauernwagen geriet, eine schwere Quetschung des Schädels. Aus zwei Quetschwunden auf der rechten Schläfengegend entleerten sich drei linsengroße und nach einer späteren Spaltung der zwischen den Wunden bestehenden Weichteilbrücke ein walnußgroßes Stück Gehirn. Nach drei Tagen Auftreten rasch vorübergehender Delirien. Nach drei Wochen vollständige Heilung ohne Zurückbleiben irgendwelcher Funktionsstörungen. Von der vierten Woche ab nahm der Patient wieder an dem regelmäßigen Schulbesuch teil und zeigte auf intellektuellem Gebiet nicht die geringste Störung.

Mathes[3]) sah bei einem jungen Mädchen, welches ein Conamen suicidii unternommen hatte, in der oberen Stirngegend in der Richtung der Pfeilnaht eine runde Einschußöffnung von 1 cm Durchmesser, aus welcher sich Blut und Gehirnmasse entleerten. Der fieberfreie Heilungsverlauf wurde nur durch rasch vorübergehende delirienartige Zustände, welche am 9. Tag auftraten, sowie durch einen einmaligen epileptiformen Anfall ohne Bewußtseinsstörung 6 Wochen nach der Verletzung gestört. Im übrigen war 14 Wochen nach der Verletzung das Allgemeinbefinden ein vollständig gutes. Bis auf ein Auslassen von Silben bestand keine Störung der Motilität, des Intellekts und der Sensibilität.

Delelienne[4]) beobachtete an einem Soldaten, welchem das neben ihm stehende Gewehr sich entladen hatte, eine Durchbohrung des rechten Seitenwandbeines dicht hinter der Coronarnaht und eine entsprechende Ausschußöffnung auf der gleichen Seite rechts von der Mittellinie. Die Richtung des Schusses erstreckte sich über die zweite und dritte Stirn-

1) Fröhlich, Schwere Schädel- und Gehirnverletzung. Ausgang in Genesung. Münchner med. Wochenschr. 1900. Nr. 96.

2) Gutmann, Ein Fall von Schädelverletzung mit Verlust erheblicher Gehirnmassen, ohne nachweisbare Funktionsstörungen geheilt. Deutsche med. Wochenschr. 1900. Nr. 922.

3) Mathes, Schuß ins Gehirn, bedeutender Substanzverlust, ohne wesentliche Störung geheilt. Deutsche med. Wochenschr. 1897.

4) Delelienne, Arch. med. Belg. Nov. 1896.

windung dicht vor der vorderen Zentralwindung. Auch hier fehlte außer einer Bewußtlosigkeit von 1½ Stunden jedes Hirnsymptom.

Alle diese Fälle finden, so seltsam bei der Schwere der Gehirnverletzungen einer oberflächlichen Betrachtung die Geringfügigkeit der Symptome erscheinen mag, ihre Erklärung in dem Umstand, daß die Verletzung des Gehirns das Stirnhirn betroffen hatte. Wenn auch die physiologische Bedeutung dieses Gehirnabschnittes noch nicht sicher festgestellt ist, so wissen wir doch, daß ausgedehnte Verletzungen des Stirnhirns vollständig symptomlos verlaufen können und auch bei doppelseitigen Zerstörungen die zunächst am meisten in die Augen springenden groben Störungen der Motilität nicht auftreten. Die Dignität dieser Region soll bekanntlich in höheren nervösen (psychischen) Leistungen (v. Monakow) liegen. Ob wir das Auftreten derartiger Störungen bei den mitgeteilten Fällen ausschließen sollen, erscheint mir nicht sicher, da solche Anomalien unter Umständen jedenfalls erst im Laufe langdauernder Beobachtung erkannt werden und diese Beobachtungszeit vor der Veröffentlichung der Fälle nicht abgewartet wurde. Jedenfalls ist es bemerkenswert, daß die ab und zu bei ausgedehnten und besonders links gelegenen Zerstörungen auftretenden Alterationen des Charakters, welchen Jastrowitz den Namen Witzelsucht gegeben hat, in keinem der berichteten Fälle beobachtet worden ist. Viel schwerer verständlich als die Geringfügigkeit der klinischen Erscheinungen nach Verletzungen des Stirnhirns ist der leichte Verlauf solcher Fälle, bei denen empirisch als funktionell hochwertig geltende Gehirnregionen getroffen bezw. anscheinend zerstört wurden.

So beobachtete Seydel[1]) bei einem Manne, welchem ein mit Mörtel gefüllter eiserner Kübel auf den Kopf gefallen war, eine 15 cm lange, 1—3 cm breite komplizierte Depressionsfraktur des linken Scheitelbeines, welche an der Coronarnaht begann und parallel mit der Sagittalnaht, ungefähr einen Finger breit von ihr entfernt, nach rückwärts bis zur Lambdanaht verlief. Die frei zutage liegende Gehirnmasse war zertrümmert und butig infiltriert. Die anfangs bestehende Anästhesie sowie die motorische Paralyse der rechten oberen und unteren Extremität begann vom dritten der Verletzung folgenden Tag zu schwinden; im weiteren Verlauf schwanden die Lähmungserscheinungen immer mehr. 7 Monate nach der Verletzung bestand nur noch eine Parese der rechten oberen Extremität ohne wesentliche Herabsetzung der rohen Kraft, sowie eine leichte Parese der vom N. ischiadicus versorgten Muskulatur, so daß ein hahnentrittartiger,

1) Seydel, Komplizierte Depressionsfraktur des Schädels; doppelte Zerreissung des Sin. long. Zertrümmerung von Gehirnsubstanz. Heilung. Münchner med. Wochenschr. 1894. Nr. 39.

den tabischen Gehbewegungen ähnlicher Gang resultierte. Schmerzen im Arm oder in den Füßen waren nicht vorhanden.

Dupont[1]) sah einen Fall von Gaumenschuß, dessen Einschußöffnung in der Mitte des harten Gaumens, dessen Ausschußöffnung im rechten Seitenwandbein dicht an der Sagittalnaht in der Mitte des Schädels sich befand. Die Kugel hatte den Knochen der oberen Schädelkapsel nur zertrümmert, ohne ihn zu durchbohren. Auch hier wurde reaktionslose Heilung ohne Eintritt schwerer nervöser Symptome beobachtet.

Driessen[2]) fand bei einem 15jährigen Schlosserlehrling, dessen Schädel von einem in schnellster Rotation befindlichen Rad eines schweren Frachtkarrens getroffen worden war, eine weit über eßlöffelgroße Impression im linken Parietale, die dicht hinter der Art. coronaria beginnend sich ca. 7 cm weit nach hinten erstreckte. Nach Aufhebung der Depressionsfraktur resultierte ein spaltförmiger Defekt von 1 cm Breite und 5 cm Länge, in dessen Bezirk sich Gehirnbrei befand; ungefähr 2 Eßlöffel entleerten sich bei dem operativen Eingriff. Außer einer Paraphasie leichteren Grades stellten sich Gehirnsymptome nicht ein: es fehlten Sensibilitäts- und Motilitätsstörungen; die Temperatur blieb normal. Es bestand keine intellektuelle Störung. Vollständige Heilung nach vier Wochen.

In dem Falle Driessens erstreckte sich die Zertrümmerung des Gehörs, wie der Autor selbst annimmt, wahrscheinlich auf den unteren Teil der vorderen und hinteren Zentralwindung und auf die hintere Partie der unteren Stirnwindung; in dem Falle Seydels und Duponts war der obere Teil der Zentralfurche sowie der Gyr. par. sup. in Mitleidenschaft gezogen. In meinem Falle war mit hoher Wahrscheinlichkeit die hintere Zentralwindung, der Lob. par. inf. und zum Teil der Lob. par. sup. beteiligt. In allen Fällen handelte es sich demnach um die Verletzung von Gehirnregionen, deren besondere Dignität durch Experiment und Krankenbeobachtung einwandsfrei festgestellt ist bezw. als erwiesen galt. In meinem Falle würde schon nach den bisherigen Erfahrungen die Geringfügigkeit der Erscheinungen eine teilweise Erklärung in dem Umstand finden, daß die hintere Zentralwindung getroffen war, welcher erfahrungsgemäß nicht die hohe Bedeutung an der motorischen Innervation zukommt wie der vorderen (Oppenheim[3])); sie findet ihre volle Begründung in den überraschenden Ergebnissen, welche uns die jüngste Zeit bezüglich der Lokalisation der Zentren in der Gehirnrinde gebracht hat. Grünbaum und Sherrington[4]) konnten bei Experimenten an zehn er-

1) Dupont, Bull. de l'acad. Belgique 1896. Nr. 11.

2) Driessen, Ein Fall von schwerer Schädel- und Gehirnverletzung. Deutsche med. Wochenschr. 1897. Nr. 30.

3) Oppenheim, Lehrbuch der Nervenkrankheiten. 1898. S. 454.

4) Observations on the physiology of the cerebral cortex of tome of the highes apes. Proc. of the Royal Soc. LXIX.

wachsenen und einem erst wenige Monate alten, höheren Affen (Orang, Gorilla, Schimpanse) vermittelst der unipolaren Faradisation der Großhirnrinde zeigen, daß sich die motorische Region über die ganze Breite und Länge der vorderen Zentralwindung sowie über den Sulc. centr. in ganzer Ausdehnung außer dem äußersten unteren und oberen Ende, niemals jedoch auf Hirnteile hinter dem Sulcus erstreckte. Insbesondere konnten sie nachweisen, daß die hintere Zentralwindung vollkommen frei von motorischen Zentren ist.

Dieses Experimentergebnis ist um so interessanter, als Brodmann[3]) durch Versuche, welche allerdings noch nicht abgeschlossen vorliegen, auf anatomisch-histologischem Weg zu dem gleichem Resultate kam. Er konnte durch exakte Untersuchungen zeigen, daß die beiden Zentralwindungen kein einheitlich gebautes Rindenfeld besitzen, sondern zwei verschiedene Hälften darstellen, welche durch die Zentralfurche geschieden sind. Da es feststeht, daß die zytoarchitektonischen und physiologischen Felder im allgemeinen zusammenfallen, so scheint durch den Nachweis eines differenten Baues eine vollständige Verschiedenheit beider Zentralwindungen in funktioneller Beziehung erwiesen — eine Tatsache, welche bereits 1874 von Hitzig erwiesen, aber bisher unbeachtet geblieben ist.

Daß im übrigen die Zerstörung eines jedenfalls beträchtlichen Teiles des Lob. pariet. so geringe Erscheinungen hervorrief, könnte im Sinne eines methodischen Experiments für die geringe Wertigkeit dieses Gehirnabschnittes sprechen, über dessen physiologische Bedeutung ein abschließendes Urteil noch nicht gewonnen ist. Bekanntlich mißt Flechsig dem dort lokalisierten „hinteren großen Assoziationszentrum" eine große psychische Rolle bei. Wenn weiterhin von anderer Seite (Redlich) betont wurde, daß im Lob. par. sup. der Muskelsinn lokalisiert sei, so muß dem gegenüber betont werden, daß in meinem und in Driesens Fall Störungen des Muskelsinns und eine grobe Störung des Intellekts fehlte.

Die Tatsache, daß die Zerstörung einer funktionell jedenfalls nicht unwichtigen Gehirnprovinz nur zu unbedeutenden klinischen Erscheinungen führte, ist bedeutungsvoll. Sie durch die Hypothese erklären zu wollen, daß „gleichartige Bahnen und Zentren vikariierend für die verloren gegangenen eingetreten sind" (Seydel), genügt unserem Erklärungsbedürfnis kaum. Mit größerer Wahrscheinlichkeit können wir noch der Vorstellung Raum geben, daß unterhalb oder innerhalb der Zertrümmerungsstelle des Gehirns einzelne Bahnen erhalten bezw.

---

1) Brodmann, Zur zytohistologischen Lokalisation der Sehsphäre. Neurol. Zentralbl. 1903.

in Verbindung geblieben sind, welche zur Fernhaltung dauernder pathologischer Erscheinungen genügten. Jedenfalls ist die Beobachtung geeignet, unsere prognostische Stellungnahme zu schweren komplizierten Schädel- und Gehirnverletzungen, welche anscheinend durch Zertrümmerung des Gehirns bedingte Lähmungssymptome zeigen, im Einzelfall wesentlich zu modifizieren.

Das therapeutische Handeln mußte in unserem Fall von dem Gedanken geleitet sein, die Zertrümmerungshöhle des Gehirns, welche bei der anschaulichen Art des Mechanismus der Schädelverletzung als infiziert gelten mußte, dem aseptischen Wundverfahren zugänglich zu machen und für eine Drainage der Wundsekrete zu sorgen. Diese Überlegung gab die Veranlassung zur Hebung der Depression, nicht aber die Depression an sich. Wir stehen ja jetzt auf dem Standpunkte, eine Depression des Schädels unberührt zu lassen, falls nicht besondere Indikationen — Wahrscheinlichkeit einer Infektion des Gehirns, lokale Rindensymptome durch Splitterdruck, Besserung der Heilungsbedingungen durch Entfernung schlecht gelagerter Splitter u. a. — vorliegen. Denn einerseits wissen wir, daß die Depressionen an sich kein raumbeschränkendes Moment für Lymph- und Blutbewegung abgeben; andererseits ist die Frage, ob die primäre Trepanation nicht größere Gefahren heraufbeschwört, als sie die Depression bietet, ebensowenig entschieden, wie die Frage, ob die nach der Trepanation zurückbleibende Narbe nicht in gleichem Häufigkeitsverhältnis Anlaß zur Entstehung einer Jacksonschen Rindenepilepsie, gibt wie die Depression an sich. Ein gewisses Risiko muß bei dieser Behandlung zweifellos übernommen werden; denn auch bei scheinbar geringfügigen Fissuren ist, wie wir sahen, die Möglichkeit, daß unter der Depression infektionsfähige Fremdkörper sowie ausgedehntere Gehirnzerstörungen sich finden, nicht mit Sicherheit auszuschließen. So fand Neudörfer bei der Sektion eines an einer Schädelverletzung verstorbenen Husaren unter einer eben sichtbaren Fissur ein Stück des Filzhutes fest im Schädel eingeschlossen. In einer solchen theoretisch schwer zu lösenden Frage müssen wir aber dem Experiment und der Erfahrung, welche für die Zweckmäßigkeit eines konservativen, auf die Indikation bestimmter Symptome wartenden Verfahrens sprechen, einen entscheidenden Wert beilegen.

Eine ganz andere Behandlung fordern die komplizierten, mit erkennbarer Verletzung des Gehirns verbundenen Splitter- und Lochfrakturen! Hier gilt es prinzipiell die Wundhöhle des Gehirns freizulegen, die in das Gehirn eventuell eingedrungenen Fremdkörper und Knochensplitter zu entfernen, für einen Abfluß der stets reich-

lichen Wundsekrete Sorge zu tragen und die meist beträchtliche intrakranielle Blutung zu stillen.

Die Technik der Freilegung war in meinem Falle insofern relativ einfach, als eine Art Sternbruch vorlag, d. h. es verliefen von dem Zentrum des Knochentrichters aus mehrere Sprünge der beiden Schädellamellen in radiärer Richtung, so daß eine stückweise Entfernung der eingetriebenen Knochenstücke verhältnismäßig leicht gelang. Die Hirnhäute, sowie das freiliegende Gehirn zeigten sich in einer dem Knochendefekt entsprechenden Ausdehnung zerstört. Nur am Rande waren einzelne zum Teil nach außen umgeschlagene Durafetzen zu erkennen. Die genaue Ausdehnung und Tiefe der Zertrümmerungshöhle des Gehirns, welche mit einem aus Gehirnmasse, Blutkoagulis und Haaren bestehendem Brei erfüllt war, konnte ich nicht nachweisen, da ich mich bemühte, mit Schere, Pinzette und trockenen Gazetupfern die Fremdkörper und leicht zu entfernenden größeren Blutklumpen zu entfernen, jedoch es streng vermied, eine Säuberung der Wundhöhle mit antiseptischen Spülungen, welche allerdings zweifellos die Größe der Gehirnzertrümmerung zur Anschauung gebracht haben würde, vorzunehmen.

Diese Maßnahmen in ausführlicher Darstellung zu erörtern, könnte überflüssig erscheinen; es geht jedoch aus Publikationen großer Kliniken auch noch der neueren Zeit hervor, daß die Frage der Bedeutung und des Wertes der primären Desinfektion bei frischen Gehirnwunden noch durchaus nicht zu einem allgemein anerkannten sicheren Abschluß gebracht worden ist. So fordert Lübeck[1]) auf Grund der Erfahrungen der Baseler Klinik, von der Annahme ausgehend, daß die lädierten Weichteile sowie der Gehirnbrei eine Brutstätte infektiöser Keime sei, „die Wunde in ihrem ganzen Umfang wie eine Tonne auszufegen." Socin selbst geht noch weiter. Er empfiehlt nach vorausgegangener Trepanation mit Zuhilfenahme von Meißel, Hammer und löffelartigen Instrumenten das extravasierte Blut und die Gewebstrümmer zu entfernen, die zugänglichen Teile der Dura mater bezw. bei Verletzung der Dura mater die Gehirnoberfläche energisch mit Chlorzinklösung zu betupfen und für eine energische Tiefenwirkung des Chlorzinks Sorge zu tragen.

Es muß zugegeben werden, daß die von Lübeck mitgeteilten Erfolge gute sind; trotzdem steht die Behandlungsmethode zu unseren modernen Anschauungen über Wesen und Ausdehnung der Infektion im strengsten Gegensatz. Bei Schießversuchen, welche ich mit in-

1) Lübeck, C., Beitrag zur Behandlung offener Schädelfrakturen. Beiträge z. klin. Chirurgie. 1896. 16. Bd.

fizierten Kugeln ausführte, konnte ich[1]) nachweisen, daß die mit der Kugel eingeführten Keime sich keineswegs nur in der durch den Schuß erzeugten Gewebsdurchtrennung — in dem eigentlichen Schußkanal — sondern auch regellos in weiterer oder näherer Umgebung des Schußkanals entwickeln. Es kamen Kolonien 4 cm vom Schußkanal entfernt, ja sogar am Rande der Gelatineplatte zur Entwicklung. Die Kohle, mit welcher die gefetteten Kugeln bestreut wurden, war in einzelnen Fällen 6 cm vom Schußkanal entfernt nachzuweisen. Ähnliche Beobachtungen machten Koller[2]) und Karlinski[3]) am lebenden Tier. Koller sah, daß eine große Zahl feiner mit der Kugel eingeführter Kohlenpartikelchen in das den Schlußkanal umgebende Gewebe seitlich hineingepreßt wurde. Karlinski konnte beim Abfeuern von Mantelgeschossen gegen lebende Hunde, welche mit grünem Tuch bedeckt waren, Tuchfasern und Hundefasern in einer Umgebung von 3 cm um den Schußkanal herum nachweisen, obgleich eine Zersplitterung von Knochen nicht stattgefunden hatte.

Wir haben keinen Grund zu der Annahme, daß schwere Gewalteinwirkungen, wenn auch anderer Art — die Voraussetzung ausgedehnter Gehirnzertrümmerungen — nicht zu einer ähnlichen Zerstreuung eingeführter Keime führen, um so weniger als Karlinski und ich nachweisen konnten, daß diese Zerstreuung von der Entfernung, aus welcher das Geschoß abgefeuert ist, unabhängig ist, also auch bei matten, mit geringer Kraft begabten Kugeln statthat. Nehmen wir aber diese Ausbreitung der Infektionskeime als Tatsache an, so erscheint es a priori ausgeschlossen, eine Desinfektion der Wundhöhle durch Ätzen, Bespülungen mit desinfizierenden Mitteln zu erreichen. Die bereits 1896 von Bergmann[4]) vertretene Ansicht, „die primäre Desinfektion bei Schußwunden ist überall entbehrlich, weil wahrscheinlich überall zwecklos", erscheint daher in modifiziertem Sinne auf die Quetschwunden übertragbar. Wenn von diesem Gesichtspunkt aus ein energisches aktives Vorgehen bei schweren Quetschungen des Gehirns als zwecklos angesehen werden muß, so erscheint es andererseits nach den vorliegenden neueren klinischen und experimentellen Untersuchungen direkt schädlich.

1) Kayser, Experimentelle Studien über Schußinfektion. Beiträge z. klin. Chirurgie. 26. Bd. Heft 2.

1) Koller, Experimentelle Versuche über die Therapie infizierter Schußwunden. Deutsche Zeitschr. f. Chirurgie. 47. Bd. S. 211.

3) Karlinski, Zur Kleinkaliberfrage. Zentralbl. f. Bakt. u. Parasitenk. 1895. Nr. 74.

1) v. Bergmann, Über die Einheilung von Pistolenkugel im Gehirn. Zentralbl. f. Chirurgie. 1896. S. 459.

Die Untersuchungen Riggenbachs, Büdingers, Wölffers, Brunners, Schloffers u. a. haben erwiesen, daß infektiöse Keime, welche in den Körper eingedrungen sind, nicht notwendig eine Eiterung bezw. Entzündung hervorrufen. Wir wissen, daß der Körper, sei es in seinem zellfreien Serum oder in seinen Zellen, Schutzvorrichtungen besitzt, um einer Infektion Herr zu werden. Bekannt sind die interessanten Versuche von Müller[1]) und Koller[2]): sie behandelten Kaninchen, denen infizierte Wunden beigebracht worden waren, mit Karbolsäure, Jodtinktur und mit dem Thermokauter. Eine Infektion konnte durch diese Behandlung nicht verhütet werden. Im Gegenteil erlagen die mit Karbolsäure und besonders die mit Jodtinktur und dem Thermokauter behandelten Tiere, während die mit Drainage oder gar nicht behandelten Tiere genaßen. Die Erfüllung des Rates Lübecks „den Naturkräften verständnisvoll unter die Arme zu greifen", liegt somit in einem möglichst konservativen Vorgehen, nicht aber in einer Aktivität des Handelns, welches in einer grobmechanischen Auffassung des Wesens der Infektion „die Selbstreinigung der Wunden nach Möglichkeit den Naturkräften abnehmen" (Lübeck) will.

Nach der operativen Freilegung der Zertrümmerungshöhle des Gehirns zeigte sich in unserem Falle die unangenehme Erscheinung, daß das von seinen Hüllen im Bereich des Defektes vollständig entblößte Gehirn während des Erbrechens zu der Schädellücke herausdrängte. Wenn es vielleicht auch gelungen wäre, durch Tamponade einen augenblicklichen Abschluß zu schaffen, so blieb doch die Befürchtung bestehen, daß sich in kurzem ein Hirnprolaps entwickeln würde. Ich hielt daher den Versuch für angezeigt, den Schädeldefekt provisorisch teilweise zu schließen. Da in dem Barackenlazarett anderes Deckungsmaterial nicht zur Hand war, schnitt ich den größten der entfernten Knochensplitter — einen beiderseits spitz zulaufenden Teil der Tab. int. des hinteren linken Seitenwandbeins — mit der Schere zu einem etwas den Querdurchmesser des Schädeldefektes überragenden spitzen Knochenstück zu und schob es, nachdem auf beiden Seiten auf eine Strecke von 1 cm der überragende Teil der Tab. ext., bis zur Tab. int. weggeschlagen war, derart zwischen die beiden durch eine breite Schicht Diploe getrennten Lamellen des Scheitelbeins, daß das vordem querliegende Knochenstück um 90° gedreht erschien,

1) Müller, Experimentelle Untersuchungen über die Infektion von Kaninchen durch Geschosse. Deutsche Zeitschr. f. Chirurgie. 47. Bd. S. 199.

2) Koller, Experimentelle Versuche über die Therapie infizierter Schußwunden. Deutsche Zeitschr. f. Chirurgie. 47. Bd. S. 211.

also parallel der Sagittalnaht verlief. Auf beiden Seiten blieb eine ungefähr 3/4 cm breite Lücke, in welcher das Gehirn vorlag, ohne jedoch, wie der Augenschein lehrte, sich bei Hustenstößen aus der Knochenlücke hervorzuwölben. Der Forderung, die infizierte Wundhöhle offen zu behandeln, war somit trotz dieser partiellen Deckung genügt. Beim ersten Verbandwechsel fand ich das Knochenstück mit frischen blutenden Granulationen bedeckt und rot aussehend. Das Aussehen war überraschend, um so mehr, als ich bei der Annahme einer Infektion der Wundhöhle und wegen der aus dem zertrümmerten Gehirn heraus erfolgenden starken parenchymatösen Blutung das Knochenstück nicht mit Weichteilen bedecken konnte, sondern tamponieren mußte, so daß das eingelegte Knochenstück auf seiner oberen Fläche nicht von ernährtem Gewebe, sondern von einem Fremdkörper — dem Tampon — bedeckt war. Der weitere Verlauf hat gezeigt, daß das Knochenstück vollständig eingeheilt ist und einen dauernden festen Verschluß zustande gebracht hat.

Über die Frage, ob die Knochenplatte sich als lebender Körper dem Organismus einfügte oder nicht, kann uns der Fall keinen Entscheid geben. Die Beobachtung, daß nach fünf Tagen der Knochen anscheinend fest verbunden war und sehr gefäßreiches junges Bindegewebe den Knochen bedeckte, könnte für die erstere Annahme sprechen; sie kann jedoch die beweisende Kraft eines Experiments nicht beanspruchen. Wenn wir nach den Barthschen [1]) Untersuchungen, welche allerdings noch in jüngster Zeit lebhaften Widerspruch erfahren haben [2]) einen Gewebstod des eingefügten Knochens, welcher in dem Kernschwund in den Kernkörperchen, Eindringen jungen Granulationsgewebes und Vaskularisation des toten Knochens seinen anatomisch mikroskopischen Ausdruck findet, annehmen müssen, so ist die Frage nach dem Schicksal des reimplantierten Knochens vom praktisch chirurgischen Standpunkt aus wenig bedeutungsvoll; denn die Tatsache, daß vollkommen aus dem Zusammenhang gelöster Knochen einheilen und einen festen knöchernen und zwar nicht nur vorübergehenden, sondern, wie in meinem Fall nach 3 Jahren

1) Barth, Über histologische Befunde nach Knochenimplantationen. Langenbecks Archiv. 46. 1893. — Histologische Untersuchungen über Knochenimplantationen. Zieglers Beiträge. 17. S. 65. — Zur Frage der Vitalität replantierter Knochenstücke. Berliner klin. Wochenschr. 1894. — Über Osteoplastik in histologischer Beziehung. Archiv f. klin Chirurgie. 48. Bd. 1894.

2) David, Über histologische Befunde nach Replantation trepanierter Knochenstücke des Schädels. Langenbecks Archiv. 53. 1896. — Über die histologischen Vorgänge nach der Implantation von Elfenbein und totem Knochen in Schädeldefekte. Archiv f. klin. Chirurgie. 57. 1898.

konstatiert ist, einen dauernden Verschluß schaffen kann, ist längst bekannt. Die Wahrscheinlichkeit, daß Knochen, wenn seine Lebensfähigkeit erhalten bleibt, zu einem rascheren Defektersatz führt, hat ein untergeordnetes praktisches Interesse.

Diese primäre Einheilung der Knochenplatte war für die Prognose unseres Falles zweifellos von einer nicht zu verkennenden Bedeutung. Es wurde zunächst mit Wahrscheinlichkeit ein Gehirnprolaps vermieden, dessen Entstehungsursachen in der vollständigen Zerstörung der Hirnhäute, in dem Hirnödem, in dem anhaltenden Erbrechen und der dadurch bedingten Steigerung des intrakraniellen Druckes gegeben waren. Wir wissen, daß das Zusammentreffen dieser Momente für die Entstehung eines Hirnprolapses genügt, wenngleich gewiß, wie Krönlein[1]) ausführt, der Grund der Entstehung eines Prolapsus cerebri besonders in früherer Zeit oft in infektiösen Prozessen der Meningitis und Encephalitis mit ihren Folgen gelegen haben mag.

Die Kasuistik ist reich an derartigen unliebsamen Komplikationen traumatischer Schädeldefekte. So beobachtete, um nur an der Hand der wenigen oben besprochenen Fälle Beweise anzuführen, Fröhlich einen pilzförmigen Prolaps, welcher die operative Abtragung notwendig machte; Seydel begegnete einer in der Entstehung begriffenen Hernia cerebri durch eine rasche plastische Deckung des Substanzverlustes. Bei dem Fall von Matthes zeigte sich bereits am zweiten Tage nach der Verletzung ein kleiner Vorfall, welcher sich am 14. Tage zu einem kleinapfelgroßen Prolaps steigerte und die operative Beseitigung erforderte. Nach den Erfahrungen dieser Fälle, welche aus einem bunten Operationsmaterial und zwar nicht von dem Gesichtspunkt einer kasuistischen Zusammenstellung der Hirnprolapse herausgegriffen sind, erscheint die Bemerkung Krönleins[1]) besonders interessant, daß er in einer 30jährigen klinischen Tätigkeit trotz eines ansehnlichen Materials von Kopfverletzungen nur einen einzigen Fall von großem und progredientem Prolapsus cerebri bei einem schweren Hirnschusse erlebt habe.

Die zweite Gefahr, welcher mit der Einheilung des Knochenstücks begegnet wurde, bestand in dem Umstand, daß eine Schädellücke vermieden wurde. Die Lücken des Schädeldaches haben im allgemeinen eine recht verschiedene prognostische Würdigung erfahren. Lübeck[2]) meint, von der Beobachtung ausgehend, daß Defekte der Schädelkapsel bei Neugeborenen in den Bereich des Normalen

1) Krönlein, Hirnausfluß und Hirnprolaps in Chirurgie des Kopfes. Handbuch d. prakt. Chirurgie. 2. Aufl. 1. Bd. S. 279.

2) Krönlein, Ibidem.

gehören, daß eine solche Schädellücke nur die Bedeutung einer leicht verwundbaren Stelle habe, deren Schutz für den Patienten lediglich eine Sache der Gewohnheit sei. Berezowski[1]) kam bei einer Umfrage bei 17 Patienten mit offenen Defekten des Schädels zu der Ansicht, daß keiner der Patienten nachträglich ein Trauma erlitten hatte; er glaubt, daß Bedeckung des Defektes häufiger zu Belästigungen und pathologischen Störungen führt als Offenlassen der Knochenlücken. Auch Fedoroff[2]) meint, daß große Defekte lange Zeit nur mit Haut bedeckt bleiben können, ohne dem Kranken große Gefahren zu verursachen und ihn in seiner Arbeitsfähigkeit zu beeinträchtigen. Demgegenüber steht zweifellos fest, daß der Patient in einem großen Schädeldefekt einen Locus minoris resistentiae besitzt, dessen Schutz schon deshalb nicht unter allen Umständen im Bereich seines Willens liegt, weil die Prothese häufig nicht gutsitzend angebracht werden kann, daß ferner infolge des Defekts eine Reihe schwerer nervöser Zustände — Schwindel, Kopfschmerz, Sensibilitäts- und Motilitätsstörungen — welche zum Teil auf die Blutdruckschwankungen des Gehirns bei wechselnder Körperhaltung teils auf den Zug der mit dem Gehirn in Verbindung stehenden Weichteilnarbe bezogen werden müssen, beobachtet wurden, daß endlich schwere psychische Störungen in größeren Schädeldefekten begründet sein können. Bunge[3]) hat neuerdings darauf aufmerksam gemacht, daß er bei einer Nachuntersuchung der in der Königsberger Klinik behandelten Fälle bei sämtlichen Patienten, welche Schädeldefekte behalten hatten, Beschwerden beobachtet hat, welche um so intensiver auftraten, je länger die Defekte bestanden. Von besonderem Interesse sind in dieser Hinsicht weiterhin die beiden von Bergmann und König beobachteten Fälle.

Bergmann sah bei einem kleinen Patienten, welcher nach einer komplizierten Fraktur des Stirnbeins einen pulsierenden Defekt oberhalb des rechten Tuber frontale behalten hatte, 3 Jahre nach der Verletzung Anfälle von Ohnmachten, Schwindel und Kopfschmerzen auftreten, welche nach Schluß der Schädellücke schwanden. In dem Königschen Falle bestanden epileptiforme Krampfanfälle und eine an Blödsinn grenzende Stumpfsinnigkeit; auch hier trat nach knöcherner Deckung des Defekts vollständige Heilung ein.

1) Berezowski, S., Untersuchung über die Bedingungen und Methodik operativer Druckentlastung des Gehirns (aus Kochers Klinik). Deutsche Zeitschr. f. Chirurgie. 1899. 53. Bd.

2) Fedoroff, Über Kraniektomien nebst einigen Betrachtungen über die Heilung großer Operationsdefekte am Schädel. Archiv f. klin. Chir. 57. Bd. S. 727.

3) Bunge, Über die Bedeutung traumatischer Schädeldefekte und deren Deckung. Vortrag a. d. 32. Versammlung d. deutschen Gesellsch. f. Chirurgie. 1903.

Der Beweis des post hoc ergo propter hoc ist in diesen Fällen einwandsfrei erbracht.

Wenn solche schweren Symptome gewiß nur in seltenen Fällen die Indikation zu einem operativen Vorgehen geben werden, so fordert doch zweifellos die Tatsache der Möglichkeit des Eintritts derartiger Komplikationen zu dem Versuch auf, größere traumatisch entstandene Knochendefekte frühzeitig, d. h. wenn möglich sofort zum Verschluß zu bringen.

Einen spontanen Schluß eines größeren Knochendefektes zu erwarten, sind wir nach den zahlreichen vorliegenden Untersuchungen nicht berechtigt. Lübeck sah bei der Nachuntersuchung seiner zahlreichen Fälle Jahre nach der Verletzung, daß der Defekt sich ziemlich passiv verhält; die Ausdehnung der Defekte war annähernd die gleiche geblieben. Selbst bei den in jungen Jahren operierten Patienten war eine Verkleinerung des Defekts nicht zu konstatieren. Bergmann glaubt, daß ein vollständiger knöcherner Ersatz großer Defekte nur höchst selten vorkommt und hält einen solchen spontanen Schluß bei Defekten von 6—8 cm im Quadrat für unwahrscheinlich. Der Fall Küsters[1]), bei welchem es nach Entfernung eines nekrotisierten Stirnbeins zu einem spontanen Ersatz einer 8 cm breiten, 10 cm langen Knochenplatte kam, stellt ein Unikum in der chirurgischen Kasuistik dar, so daß die Annahme Mertens[2]), daß es sich hier nicht „um die Regenerationskraft eines ungeschädigten Schädelknochens, sondern um das Produkt einer entzündlichen Alteration" handelt, viel Wahrscheinliches hat. Wir dürfen somit, wenngleich spontaner Schluß kleinerer Knochendefekte ab und zu beobachtet wird, im allgemeinen mit der Annahme einer Spontandeckung großer Schädellücken nicht rechnen; es wird vielmehr prinzipiell in diesen Fällen die operative Beseitigung des Schädeldefektes geboten sein.

Ich kann im Rahmen dieser Zeilen die verschiedenen modernen Operationsmethoden, welche in unserer Zeit unter dem Schutz der Anti- und Asepsis eine besondere Ausbildung gewonnen haben, nur kurz berühren. Sie fügen sich in die Einteilung der Homoplastik, d. i. die Übertragung von Knochenteilen von Angehörigen der gleichen Spezies; der Heteroplastik, d. i. die Verwendung von frischem Knochen einer anderen Spezies oder von totem Material und der

1) Küster, Totale Entfernung eines nekrotisierten Stirnbeins. Regeneration desselben. Langenbecks Archiv. 24. Bd. 1879.

2) Mertens, Experimentelle Beiträge zur Frage der knöchernen Deckung von Schädeldefekten. Inaug.-Diss. Königsberg 1900.

Autoplastik im Sinne der Müller-Königschen[1]) Methode oder im Sinne der Reimplantation der losgesprengten Knochensplitter.

Eine vergleichende Kritik der erwähnten Methode zu geben ist nicht möglich, da ein abschließendes bestimmtes Urteil des Wertes der einzelnen Verfahren noch nicht gewonnen ist. Ich gehe hier nur kurz auf die Methode der Reimplantation ausgebrochener Schädelstücke ein, welche in unserem Falle ein so günstiges Heilungsresultat herbeiführte.

Das Verfahren ist keine Errungenschaft der modernen Chirurgie. Ein Anklang an die Methode findet sich schon in einer Mitteilung Job a Meektens, welcher über einen Russen berichtet, dem ein Knochenstück eines Hundeschädels mit Erfolg implantiert worden war; da die Gefahr der Exkommunikation dem Patienten drohte, wurde das Knochenstück wieder entfernt[2]). Auch experimentelle Feststellungen der Brauchbarkeit der Methode an Tieren sind bereits zu Anfang des vorigen Jahrhunderts unternommen worden.

1810 heilte Merrem[3]) bei einem Hunde und bei einer Katze ein austrepaniertes Knochenstück wieder ein. Der gleiche an Hunden unternommene Versuch glückte Philipp v. Walther und Heine[4]). Ollier[5]) unternahm 1858—1860 Transplantationsversuche mit ganzen samt ihrem Periost exstirpierten Knochenstücken mit zahlreichen Modifikationen in der Art, daß er bald frisch entnommene, bald längere Zeit liegende, bald von toten Tieren stammende Knochenstücke in den geschaffenen Defekt einfügte; er hatte allerdings nur bei der ersten Versuchsanordnung eine größere Reihe von Heilungen.

Beim Menschen machte Philipp v. Walther[6]) im Jahre 1820 zuerst den Versuch, das austrepanierte vom Pericranium entblößte Schädelstück wieder einzufügen. Es heilte nach Ausstoßung der Tab. ext ein. Ein gleich gutes Resultat hatten Wolff-Petersburg[7])

---

1) König, Der knöcherne Ersatz großer Schädeldefekte. Zentralblatt für Chirurgie. 1890. Nr. 27. — W. Müller, Zur Frage der temporären Schädelresektion an Stelle der Trepanation. Zentralbl. f. Chirurgie. 1890. Nr. 4.

2) Nach Julius Wolff, Die Osteoplastik in ihren Beziehungen zur Chirurgie und Physiologie. Langenbecks Archiv. 4. Bd. S. 196.

3) Nach J. Wolff.

4) Ibidem.

5) Ollier, Traité expérimental et clinique de la regeneration des os et de la production artificielle du tissu osseux. Paris 1867. Gazette des hôpitaux. 1859. p. 160. Gaz. méd. 1860. No. 4.

6) Ph. v. Walther, Wiedereinheilung der bei der Trepanation ausgebohrten Knochenteile. Gräfe u. Walthers Journal. 2. Bd. S. 571.

7) Nach Großheim, Lehrbuch der operativen Chirurgie. Berlin 1880. 1. Bd. S. 263.

und Wedemeyer[1]) 1842, welcher bei einem Soldaten ein mit Periost bedecktes, austrepaniertes Schädelstück einlegte.

Nach dieser Zeit kommt das Verfahren, welches den Wert einer Operationsmethode nicht gewann, wieder in Vergessenheit und obgleich Julius Wolff (l. c.) 1863 auf Grund zahlreicher Tierexperimente auf die Brauchbarkeit der Methode hinwies, wurde sie erst im Jahre 1885 von Macewen[2]) wieder in der Weise aufgenommen, daß er den Schädeldefekt zwischen Haut und Dura mit zahlreichen kleineren Knochenstücken ausfüllte und einen knöchernen Verschluß herbeiführte.

Trotz seiner Resultate ist die bei Trepanation des intakten Schädels wiederholt geübte Methode der Reimplantation nur in einer geringen Anzahl von Fällen bei komplizierten Schädelfrakturen angewandt worden.

Gerstein[3]) gelang es, ein bei einer Schädelfraktur ausgebrochenes, 4 cm langes, 1,3 cm breites Knochenstück einzuheilen; über ähnliche Erfolge berichten Bramann[4]), Jones, Möller[5]), Justo[6]), Thieme[7]). Brentano[8]) teilt 5 Fälle von komplizierten Splitterfrakturen des Schädels mit, bei denen die Einheilung größerer und kleinerer Splitter gelang. Tubenthal[9]) fügte ein 2 cm langes, 1 cm breites Knochenstück bei einem Schädelbruch ohne Verletzung der Dura mit Erfolg ein.

In jüngster Zeit stellte Wiemuth[10]) zwei ähnliche Fälle vor. In einem Falle brachte er die ausgekochten Knochensplitter zur Einheilung; in dem andern Falle gelang es ihm, nach der Naht des Durarisses einen ein Drittel des Schädeldachs einnehmenden Schädeldefekt durch die mosaikartig eingelegten Knochenfragmente zu dauerndem Verschluß zu bringen.

Die kurze Beobachtungszeit in diesen letzten Fällen gestattet

1) Wedemeyer nach Klencke, Physiologie der Entzündung und Regeneration in organischen Geweben. Leipzig 1842. S. 77.

2) Macewen, Über Chirurgie des Hirns und Rückenmarks. 56. Jahresvers. d. British med. assoc. zu Glasgow. 5. Aug. 1899. Ref. Zentralbl. f. Chir. 1888. Nr. 43.

3) Gerstein, Über Verschluß von Defekten am Schädel. Verhandlg. d. deutschen Gesellschaft f. Chirurgie. 1889.

4) Bramann, Zentralbl. f. Chirurgie. 1891. S. 944.

5) Möller, Deutsche med. Wochenschr. 1893. Nr. 48.

6) Justo, Zentralbl. f. Chirurgie. 1893. S. 891.

7) Thieme, Freie Vereinigung der Chirurgen. 13. März 1893.

8) Brentano, Über traumatische Schädeldefekte und ihre Deckung. Deutsche med. Wochenschr. 1894. 17. 18. 20.

9) Tubenthal, Drei Fälle von offenen Schädelbrüchen. Deutsche militärärztl. Zeitschr. 1899. S. 26.

10) Wiemuth, Freie Vereinigung der Chirurgen. 10. März 1902. Zentralbl. f. Chirurgie. 1902. Nr. 19.

allerdings wohl noch nicht eine Beurteilung, ob ein guter Dauererfolg erzielt ist.

Über die Art der Reimplantation finden sich häufig nur allgemeine ein präzises Urteil nicht gestattende Angaben. An dem von Philipp v. Walther implantierten Knochenstück heilte nur die Tab. int. nach Sequestrierung der Tab. ext. ein; Gerstein brachte ein die ganze Wanddicke fassendes Knochenstück zur Einheilung; Brentano benutzte die Knochensplitter, wie der einzelne Fall sie bot. Macewen füllte, wie bereits erwähnt, den Schädeldefekt mit einer Art Knochenmosaik, welches durch Zerkleinerung der Knochensplitter gewonnen war.

In den meisten Fällen wurde, soweit ich ersehe, das reimplantierte Knochenstück auf die unversehrte oder wieder vereinigte Dura gelegt und dort entweder durch Druck der aufgelegten Schädelweichteile oder des Verbandmaterials fixiert gehalten. In den von Brentano mitgeteilten Fällen wurden die Durawunden entweder vollkommen mit Katgut vernäht oder an einer kleinen zur Drainage dienenden Stelle offen gelassen; nur bei Komplikationen mit Gehirnverletzungen blieb die Dura offen. Auch Wiemuth schloß die Dura, bevor er implantierte. Ich mußte auf die Naht der Dura, welche technisch unausführbar erschien, verzichten; ich beschränkte mich darauf, losgesprengte Stücke der Tab. int. der Gehirnwunde aufzulagern und zwar fügte ich sie — und darin sehe ich das prinzipiell Wichtige des Vorgehens — in der bereits geschilderten Weise fest zwischen die beiden Schädellamellen ein. Daß diese Methode von irgendeiner Seite bisher mit Absicht geübt ist, finde ich in der Literatur nicht erwähnt[1]) und doch gewährt sie nach meiner Ansicht eine Reihe von Vorteilen, welche mir ihre Empfehlung bei geeigneten Fällen gerechtfertigt erscheinen läßt.

Die Frage, welcher Teil des Schädels als der am meisten knochenbildende angesehen werden muß, ist auch heute noch umstritten. Wizel und Borsuk[2]), Küster, Barth[3]) machen in erster Linie das Periost, Willemer, Grekoff[4]), Brentano[5]), Koswowski[5]),

1) Vielleicht ist Bunge (l. c.) in ähnlicher Weise vorgegangen, welcher auf dem diesjährigen Chirurgenkongreß berichtete, daß in einem Fall der Knochen „eingesetzt" wurde.

2) Langenbecks Archiv. 54. Bd. 1897.

3) Barth, Über künstliche Erzeugung von Knocheng. und über die Ziele der Osteoplastik. Berliner klin. Wochenschr. 1896.

4) Grekoff, Über die Deckung von Schädeldefekten mit ausgeglühtem Knochen, bei Mertens (l. c.).

5) Nach Jakimowitsch, Versuche über das Wiederanheilen vollkommen getrennter Knochensplitter. Deutsche Zeitschr. f. Chirurgie. 15. Bd. 1881.

die Diploe, Bergmann, Darkschewitsch, Weidenhammer[1]). Berezowski die Dura für die Neubildung des Knochengewebes verantwortlich. Jedenfalls steht aber außer Zweifel, daß die Tab. int. eine ganz besondere Knochenproduktivität besitzt. Sie äußert sich, wie v. Bergmann betont, u. a. in der Anbildung von Knochen, in der Beobachtung des Auftretens von Osteophyten, vor allem aber in dem recht häufig zu beobachtenden Anwachsen losgesprengter Splitter der Tab. int. Die hohe chirurgische Bedeutung dieser Tatsache liegt in dem Umstand, daß die Lossprengung von Stücken der Tab. int. somit niemals an sich die Indikation für Eröffnung der Schädelhöhle geben kann.

Wenn der reimplantierte Knochen, wie ein Teil der Autoren noch jetzt behauptet, seine Vitalität behält, so würde damit ohne weiteres die besondere Qualifikation der Tab. int. zur Reimplantierung gegeben sein; aber selbst, wenn der Knochen der Nekrose verfällt, eignet er sich zur Einfügung in besonderer Weise, da er infolge seiner geringen Wandstärke nicht nur in der von mir geübten Art zwischen die beiden Lamellen der Schädelkapsel in die Diploe, ein in hervorragendem Maße zur Knochenneubildung befähigtes Gewebe, eingelagert, sondern dort nach fest fixiert werden kann. Diese Fixierung schafft jedoch, wie Experiment und Pathologie zeigen, besonders günstige Momente zur Einheilung.

Es widerspricht dies nur scheinbar der Ansicht von Bergmanns, daß in der Unverrückbarkeit der Bruchstücke der Grund für die unvollkommene und träge Kallusbildung und Regeneration liegt; denn auf die Wirkung der Reibung der Knochenbruchenden können wir bei Schädelbrüchen an sich überhaupt nicht rechnen. Es ist im Gegenteil erwiesen, daß gerade an den Stellen, an welchen der implantierte Knochen den Schädelknochen fest anliegt, am ehesten eine knöcherne Verbindung zustande kommt. Interessant ist in dieser Hinsicht die Beobachtung Gersteins, dessen Patient ein Jahr nach der Reimplantation einer Pneumonie erlag; an den Stellen, an welchen der eingesetzte Knochensplitter Fühlung mit dem Schädelknochen gewonnen hatte, war eine knöcherne Vereinigung erfolgt, während an anderen Stellen nur eine bindegewebige Verbindung eingetreten war. Wahrscheinlich schafft die an diesen Stellen in besonderer Weise ermöglichte starke Durchblutung die knöcherne Vereinigung begünstigende Verhältnisse.

Ein weiterer Vorteil liegt in dem Umstand, daß durch ein fest fixiertes Knochenstück einerseits ein Prolaps des Gehirns verhütet wird

1) Darkschewitsch u. Weidenhammer, Über den Ersatz von Trepanationslücken des Schädels durch entkalkten Knochen. Wratsch. 1892. Ref. Zentralbl. f. Chirurgie. 1892.

und andererseits ein Druck auf das Gehirn nicht ausgeübt werden kann. Wir sehen nicht selten, daß das wieder eingesetzte Trepanationsstück von dem besonders bei Verletzungen der Dura stark nach oben drängenden Gehirn gehoben wird, so daß es türflügelartig nach oben steht und eine in Entstehung begriffene Hernia cerebri nicht zurückzuhalten vermag. Anders die fest in der Diploe fixierte Tab. int., welche trotz ihrer geringen Stärke jedenfalls dem Druck des Gehirns nicht nachgibt.

Brentano hält die Furcht, daß durch die Implantation ein schädlicher Druck auf das Gehirn ausgeübt werden könne, nicht für berechtigt, da er in seinen Fällen, bei denen nachträglich Gehirnerscheinungen auftraten, immer partielle Erkrankungen der Hirnsubstanz am Orte der Verletzung nachweisen konnte. Wenn es auch weiterhin durch die Untersuchungen Barths wahrscheinlich erscheint, daß rasch eine Resorption der Teile der reimplantierten Knochenstücke eintritt, welche für die Ausfüllung der Schädellücke ungeeignet sind, und somit auch ein sekundärer Druck bei der Einheilung neu sich bildender Prominenzen nach der Theorie nicht zu befürchten ist, so steht doch andererseits fest, daß der Druck lose der Dura aufliegender Splitter wiederholt die Indikation für Entfernung der reimplantierten Knochenstücke abgegeben hat. So berichtet u. a. Schloffer[1]) über einen Fall schwerer komplizierter Schädelfraktur, in dem täglich auftretende Krampfanfälle und starke Kopfschmerzen die Entfernung einer reimplantierten, 5 cm langen, 4 cm breiten Knochenplatte notwendig machten. Die Erscheinungen schwanden augenblicklich und blieben dauernd beseitigt. Wir sind eben praktisch nicht imstande, in allen Fällen einen so gleichmäßigen Druck des Kopfverbandes zu. erzielen bezw. auf den bei Gehirnverletzungen durchaus nicht gleichmäßigen von unten wirkenden Druck des ödematösen Gehirns einen derartigen Einfluß auszüben, daß ein Tiefertreten der einen oder anderen Seite des beweglich der Dura aufliegenden Knochenstücks mit Sicherheit vermieden wird. Bei einer ausgedehnten Verletzung der Gehirnoberfläche, sowie der Dura, welche eine Zusammenfügung des Durarisses nicht gestattet, ist ein Auflegen beweglicher Knochenplatten ohnedies an sich ausgeschlossen. Das zwischen die Schädellamellen eingefügte Knochenstück gestattet dem Gehirn, sich bis zum Niveau der Schädelkapsel auszudehnen; ein pathologischer Druck des Knochenstücks kann daher nicht eintreten, wenn es sich nicht um ein hochgradiges Hirnödem handelt, welches

1) Schloffer, Zur Kasuistik der Schädel- und Gehirnverletzungen. Beiträge z. klin. Chirurgie. 22. Bd. Heft 3.

einen Schluß der Schädellücke überhaupt nicht zuläßt und wenn, wie es zumeist geschehen wird, zu beiden Seiten des Knochenstücks ein Defekt bleibt, welcher allerdings zur Verhütung einer Hernie nur klein sein darf.

Weiterhin ist das kosmetische Resultat der Schädelplastik ein gutes, da das Knochenstück im Niveau der Schädelkapsel lagert. Es resultiert eine flache, wenig eingezogene Narbe, welche wahrscheinlich, zumal an behaarten Teilen des Kopfes, nur bei genauer Betrachtung zur Beobachtung kommt.

Von Bedeutung erscheint es ferner, daß bei der Implantation der Tab. int. eine glatte Knochenfläche dem Gehirn anliegt. Wenn auch Brentano aus seinen nur in wenigen Fällen gemachten Beobachtungen den allgemeinen Schluß zieht, daß es kaum von Bedeutung sei, ob die Dura mit der glatten Innenfläche der Tab. int. in Berührung kommt, da die Auflagerung rauher kantiger Teile der Diploeschicht ohne wesentliche Störungen vertragen werde, so darf man sich andererseits nicht verfehlen, daß es bezüglich der resultierenden Verwachsungen besonders bei großen Hirnwunden einen wesentlichen Unterschied bedingen muß, ob eine große Wunde des Gehirns einer glatten Knochenfläche oder einer Knochenwundfläche z. B. der inneren Seite der Tab. ext. anliegt. Theoretisch müssen bei dem Aneinanderliegen zweier Wundflächen ausgedehnte Verwachsungen entstehen; auch Kocher[1]) betont, daß es Prinzip der Schädelplastik bei Duradefekten sein müsse, Zerrungen durch narbige Verwachsungen mit den inneren Hirnhäuten und der Hirnrinde zu vermeiden. Diese Gefahr schädigender Vernarbungsvorgänge ist besonders groß, wenn die Pia verletzt ist, denn wir wissen aus Berezowskys Untersuchungen, daß in der Verwachsung mit der weichen Hirnhaut und nicht in den Verwachsungen zwischen Dura und Schädel der Hauptgrund schwerer zerebraler Erscheinungen liegt.

Von der Wichtigkeit der Bedeutung derartiger Verwachsungen überzeugt hat A. Fränkel eine Zelluloidplatte, Berezowsky die Einfügung einer glatten serösen Haut z. B. der Tun. vag. empfohlen. Auch v. Hacker[2]) sucht die Bedeutung seines neuerdings angegebenen als „subaponeurotische Schädelplastik“ bezeichneten Verfahrens durch unter der Kopfschwarte verschobene oder umgeklappte Periostknochenlappen beziehungsweise Periostlappen einen Schluß des Defekts herbei-

1) Kocher, Spez. Path. u. Ther. v. Nothnagel. 9. Bd. 1901.

2) v. Hacker, Ersatz von Schädeldefekten durch unter der Kopfschwarte verschobene oder umgeklappte Periostknochenlappen bezw. Periostlappen. Beitr. z. klin. Chirurgie. 37. Bd. S. 499.

zuführen zum Teil in der Tatsache, daß bei dieser Methode das Aneinanderliegen zweier Wundflächen, welches eine feste narbige Verwachsung des implantierten Stücks mit den Hirnhäuten und der Hirnoberfläche befürchten läßt, wegfällt.

Bezüglich der Ausführbarkeit des Verfahrens lehrt unser Fall, daß das Postulat Moissons[1]), welcher eine Wiederherstellung der Schädelkontinuität nur unter der Voraussetzung für richtig hält, daß die harte Hirnhaut in sorgfältiger Weise vereinigt ist, nicht unbedingte Voraussetzung der Schädelplastik ist. Störungen derart, wie sie Moisson und später Fränkel für wahrscheinlich halten, haben sich in unserem Fall nicht eingestellt.

Auf Grund dieser Beobachtung möchte ich als besonderen Vorteil der Methode hervorheben, daß sie einen Verschluß der Schädelkapsel selbst dann gestattet, wenn eine Naht der Hirnhaut nicht indiziert oder technisch nicht ausführbar ist.

Ich habe eine große Anzahl von Leichenversuchen vorgenommen und zwar in der Weise, daß ich an Schädeln frischer Leichen Impressionsfrakturen dadurch erzeugte, daß ich mit einem schweren Hammer partielle Zertrümmerungen des Schädels an den verschiedensten Stellen hervorrief. Dabei stellte sich heraus, daß die Splitter der Tab. ext. und Tab. int. fast immer voneinander getrennt waren, sowie daß die Bruchsplitter der Tab. int. stets spitz zuliefen. Es gelang in allen Fällen, selbst an Stellen mit dünner Diploeschicht des Schädeldachs leicht, die Splitter durch Drehung fest in die Diploe zu verlagern; allerdings war es notwendig, das überstehende Stück der in geringerem Umfange zersplitterten Tab. ext. bis zur Bruchstelle der Tab. int. mit der Knochenzange oder dem Meisel wegzunehmen. Versuche an Tieren auszuführen, war ich leider nicht in der Lage, da naturgemäß das Plastikverfahren bei kleineren Tieren wegen der Dünne der Diploe nicht zur Anwendung kommen kann.

Der Umstand, daß auch bei komplizierten durch schwere Gewalt herbeigeführten Schädelfrakturen die Lamellen der Tab. int. und ext. gelöst sind, sowie die bedeutende Größe der Bruchstücke der Tab. int. werden die Technik der Plastik somit meist leicht erscheinen lassen. Man wird die Bruchstücke durch entsprechende Drehung und Zuschneiden leicht herstellen können, wie sie der einzelne Fall fordert. Die eventuell bestehende Differenz des Krümmungsradius des verschobenen Stückes der Tab. int. und des Schädels bedeutet keinen Nachteil, da die Lamellen der Tab. int. biegsam sind; man

1) Moisson, Des différentes méthodes d'oblitération des pertes de substance de crane. Thèse de Paris. 1891. G. Steinheil.

darf im Gegenteil annehmen, daß die unter einer gewissen Spannung eingefügten Knochenlamellen besonders leicht in der Schädelkapsel einheilen werden.

Die Beobachtung Brentanos (l. c.), daß an den Stellen, an welchen eine Deckung mit Knochen nicht stattgefunden hatte, ein knöcherner Ersatz ausblieb und zwar unabhängig davon, ob eine offen bleibende Wunde der Dura bestand oder nicht, weist darauf hin, daß die zur Drainage erforderlichen Knochenlücken möglichst klein zu gestalten sind. Die Möglichkeit, daß, wie in einem von Brentano mitgeteilten Fall, auch unter der unverletzten Dura Zertrümmerungen des Gehirns mit Blutergüssen sich finden, welche eine nachträgliche Entfernung der eingelegten Splitter notwendig machen können, würde es weiterhin zweckmäßig erscheinen lassen, vor der Reimplantation die intakte Dura breit zu spalten, die Gehirnoberfläche dem Auge zugänglich zu machen und dann die Dura durch einige Catgutnähte zu schließen.

Es ist ohne weiteres einleuchtend, daß das von mir geübte Verfahren nur in einer Auswahl von Fällen angewendet werden kann. Es findet sich nicht an allen Stellen des Schädels eine Dicke der Diploe, welche die Einführung selbst dünnster Splitter der Tat. int. gestattet. Es muß jedoch darauf hingewiesen werden, daß gerade die dünnen Teile des Schädelknochens von starken Weichteilen bedeckt und daher relativ geschützt sind und daß im Gegensatz hierzu die Stellen des Schädels, welche nur eine dünne Weichteilbedeckung haben und in besonderer Weise direkten schweren Verletzungen ausgesetzt sind, eine bedeutende Stärke der Diploe zeigen. Außerdem ist die Ausführbarkeit des Verfahrens in gewisser Weise von dem Alter des Patienten insofern abhängig, als die Diploe im allgemeinen im Alter abnimmt bezw. schwindet und in der frühesten Jugend wenig entwickelt ist.

Die Gefahr einer von den Splittern ausgehenden Infektion dürfen wir, glaube ich, nicht hoch veranschlagen, um so weniger, als die Tab. int. wenigstens ihre Innenfläche bei einer Schädelverletzung kaum in derart ausgedehnte Berührung mit Infektionsträgern kommen wird, wie die Tab. ext. Nach den günstigen Resultaten der Untersuchungen Mertens (l. c.) werden wir den Knochen, allerdings unter Verzichtleistung auf eine eventuell fortbestehende Vitalität, auskochen dürfen und uns damit in jedem Fall ein vollständig einwandfreies Deckungsmaterial schaffen können. Jedenfalls dürfte es in den meisten Fällen frischer traumatischer Schädeldefekte gerechtfertigt sein, den Versuch zu machen, den Defekt in der von mir angegebenen Art durch Implantation und Fixierung eines bezw. mehrerer ausgebrochener

Splitter der Tab. int. zu schließen, um so mehr, als der Patient, wenn die Einheilung gelingt, eine zweite eingreifende Operation vermeidet. Mißglückt der Versuch und macht sich eine sekundäre Schließung der Schädellücke erforderlich, so erleidet der Patient durch den Plastikversuch nie einen Nachteil; wohl aber wird er in einzelnen Fällen schwerster, mit Zertrümmerung der Dura und des Gehirns komplizierter Verletzungen bei der wohl immer allmählich erfolgenden Ausstoßung der Splitter der drohenden Gefahr entgehen, eine Hernia cerebri zu erwerben. Von wesentlicher Bedeutung wird es sein, die Reimplantation sofort vorzunehmen; denn nach den Erfahrungen Bunges (l. c.) bleibt eine knöcherne Einheilung der eingefügten Knochenplatten stets aus, sobald die unterliegenden Weichteile mit Granulationen bedeckt sind.

Schlußsätze:

1. Es ist in den meisten Fällen von traumatischen Schädeldefekten unter individueller Würdigung des Befundes der Versuch berechtigt, den Defekt durch Implantation der ausgebrochenen Knochensplitter zu schließen.

2. Zur Deckung eignen sich in besonderer Weise die Bruchstücke der Tab. int., weil sie groß sind, sich durch entsprechende Drehung dem Gebrauch leicht anpassen lassen, und infolge ihrer glatten Innenfläche keine Verwachsungen mit dem Gehirn begünstigen.

3. Die Bruchstücke der Tab. int. sind durch Drehung in die Diploe zu verlagern. Diese Fixierung schafft besonders günstige Einheilungsbedingungen; sie vermeidet den durch lose liegende Splitter leicht ausgeübten Druck auf das Gehirn und verhütet mit großer Sicherheit einen Prolapsus cerebri.

4. Die Methode schafft keine Nachteile; die Ausführbarkeit sekundärer Plastikversuche wird durch das Verfahren nicht beeinträchtigt.

5. Die Deckung des Defektes muß in unmittelbarem Anschluß an die Verletzung erfolgen.

6. Die Methode bietet im Gegensatz zu anderen Plastikverfahren den besonderen Vorteil, daß sie bisweilen bei weitgehender Zerstörung der Hirnhäute und selbst bei einer Zertrümmerung des Gehirns eine sofortige Deckung des Schädeldefekts gestattet.

XVII.

Aus dem städtischen Krankenhaus Moabit zu Berlin, Abteilung des Herrn Geheimrat Prof. Sonnenburg.

Ist das Os naviculare carpi bipartitum und tripartitum Grubers das Produkt einer Fraktur?

Nebst Mitteilung eines Falles angeborener beiderseitiger Teilung des Naviculare carpi.

Von

Dr. **Richard Wolff.**

Assistenzarzt.

(Mit Tafel IV.)

Die durch Röntgens Entdeckung der sogenannten X-Strahlen angebahnte skiagraphische Untersuchung der Knochenverletzungen hat uns die Kenntnis früher meist übersehener oder nur vermutungsweise diagnostizierter Knochenbrüche an der Palpation schwer zugänglichen Regionen vermittelt, unter anderen diejenigen der isoliert nicht zu palpierenden Knochen der Handwurzel.

Von allen Knochen der Handwurzel ist das Os naviculare am häufigsten durch Fraktur verletzt. Das Studium dieser Frakturen[1]) führte mich dazu, der Frage nach den natürlichen Variationen des Os naviculare näher zu treten. Es sind in die chirurgische Literatur Angaben der Anatomen über die Häufigkeit seiner Teilung in 2 resp. 3 Stücke übernommen worden, welche eine genauere Kenntnis derselben bei der Beurteilung der Frakturen notwendig erscheinen ließen. So gibt Oberst[2]) in seinem Atlas der Frakturen und Luxationen der Finger und des Carpus an, daß das Os naviculare carpi in 3—4 Proz. der Fälle aus zwei getrennten Stücken bestehe; er bezieht sich dabei auf Sick, der wieder auf Pfitzners Untersuchungen fußte.

Bei der Durchsicht der Literatur wurde ich zunächst mit den Arbeiten W. Grubers bekannt, welcher an der Hand von 6 Befunden

1) R. Wolff. Die Frakturen des Os naviculare carpi nach anatomischen Präparaten. Deutsche Zeitschrift für Chirurgie. Bd. 69. S. 400—420.

2) Fortschritte auf dem Gebiet der Röntgenstrahlen. Erg.-Heft 5. 1901. S. 10.

den Begriff der Bipartition und Tripartition des Os naviculare aufgestellt und wissenschaftlich begründet hat. Grubers Mitteilungen hatten verschiedene Einzelbeobachtungen anderer Anatomen — Struthers, Turner, Anderson, Leboucq, Auvray, Tellyesniczky — im Gefolge; eine größere Anzahl von Beobachtungen brachte endlich Pfitzner bei.

Aus dem Studium dieser Fälle ergab sich, daß von den Anatomen eine Teilung des Os naviculare gewöhnlich in querer Richtung und in zwei Stücke beobachtet worden ist, welche bezeichnet werden als Naviculare radiale und Naviculare ulnare, die man aber ebenso gut Naviculare distale und proximale benennen kann. Das Naviculare radiale befand sich in Verbindung und Artikulation mit den Multangula, das Naviculare ulnare mit dem Radius und dem Lunatum. Die Gelenkfläche zum Capitatum wurde in eine distale und proximale Hälfte geteilt; die Teilung durchsetzte von hier nach radial den Knochen, um an oder in der radialen Zirkumferenz der proximalen Gelenkfläche zu enden. Zweimal wurde eine Teilung in ein dorsales und volares Stück beschrieben, so daß der Spalt sich mehr in der Längsausdehnung des Knochens befand, beginnend an der volaren radialen Zirkumferenz der Gelenkfläche zum Radius und endend in der distalen Gelenkfläche zu den Multangula (Fall 1 Grubers und Fall Anderson). Bei der Dreiteilung des Knochens lag außer dem radialen und ulnaren Stück ein kleines drittes Knöchelchen vor, dorsal und ulnar entsprechend dem dorsalen ulnaren Ende der rauhen Superficies dorsalis (Gruber, Tellyesniczky), das als persistierendes Centrale carpi gedeutet wurde. Die Teilstücke zusammen substituierten im wesentlichen das Naviculare der Norm nach Form und Größe.

Über die Häufigkeit der Teilung geben zunächst Grubers[1]) Arbeiten Auskunft. Gruber hat jahrzehntelang der Frage seine Aufmerksamkeit gewidmet. Er gibt an, daß er von 1869 bis 1883 3007 Navicularia, ungefähr ebenso viel rechtsseitige wie linksseitige, untersucht hat zur Auffindung des Os centrale carpi; bis dahin hat er 5 Fälle von Naviculare partitum gesehen, 4 Navicularia bipartita (1 davon hatte nur Spuren früherer Bipartition) und ein Tripartitum. Dann fand er 1883 unter 1000 Navicularia noch 1 mit Spuren früherer Tripartition; das würde eine Häufigkeit von ca. 1 Proz. ergeben. Pfitzner berechnet auf Grund eines Studiums von 1450 Händen für die vollständige Teilung eine Häufigkeit von 1/2 Proz.; solche,

1) Virchows Archiv. 94. u. 98. Bd. S. 345 u. 397.

bei denen eine Zweiteilung unbestimmt oder durch Furchen oder Spalten angedeutet war, beobachtete er in einer Häufigkeit von 2 bis 3 Proz.[1]).

Bei näherem Eingehen auf die Fälle Grubers und bei Betrachtung der Abbildungen fand ich nun zunächst bei Fall 5[2]) eine auffallende Übereinstimmung mit einem Präparat von Fraktur des Os naviculare, welches Herr Dr. Dubs bei seinen Präparationen des Bandapparates des Handgelenkes im Laboratorium des Herrn Prof. Hans Virchow gefunden hatte und welches ich bereits als Fraktur beschrieben und abgebildet habe (Bd. 69 dieser Zeitschrift S. 404—406). Auffallend war mir, daß in dem Präparat Grubers seine Navicularia einander offenbar Schlifflächen zukehrten, ganz wie in unserem Präparat von Fraktur, und daß an derselben Stelle wie bei unserem Präparat ein drittes Knochenstückchen sich vorfand, das wir als abgesprengtes Stück angesehen hatten, das aber Gruber als persistierendes Centrale carpi deutete. Gruber hat das Präparat zuerst als Naviculare bipartitum beschrieben, ohne das kleine dritte Stück in Beziehung zum Naviculare zu setzen; in einer zweiten Publikation benutzt er das Präparat, um es als Naviculare tripartitum aufzustellen, das kleine Stück als persistierendes Os centrale carpi deutend, neben einem anderen, das ihm Spuren früherer Tripartition zu haben schien. Auch bei einigen anderen Fällen Grubers fand sich manches, was für eine Fraktur sprach. Endlich ergab sich, daß die theoretische Begründung, die Gruber und Pfitzner der Deutung ihrer Befunde als Navicularia bipartita und tripartita gaben, in vieler Beziehung unsicher und anfechtbar war.

Im folgenden werde ich unter Anlehnung an meine Beschreibung anatomischer Präparate alter Frakturen des Os naviculare und unter Berücksichtigung der neueren Ergebnisse der Röntgen- und operativen Beobachtungen über diese Frakturen eine kritische Besprechung der Lehre Grubers und Pfitzners geben, mit der sie ihre Präparate als Varietäten der Knochenbildung stützen. Zunächst wird uns die von Gruber beigebrachte Kasuistik beschäftigen; ich bespreche sie gesondert, weil er eine besondere Auffassung der Entstehung der Variation vertritt; auch deckt sich seine Ausdrucksweise nicht ganz mit unseren heutigen anatomischen Begriffen und kann deshalb leicht zu Mißverständnissen Veranlassung geben.

Die erwähnten Unklarheiten in den Beschreibungen Grubers betreffen immer die angeblich gelenkige Verbindung der Navicularia. Er

1) Zeitschr. f. Morph. u. Anthrop. 2. Bd. S. 506.

2) Virchows Archiv. 69. Bd. S. 391.

spricht z. B. bei Fall 4 von der Synchondrose zwischen ihnen; man glaubt nun, daß noch eine knorpelige Brücke bestand; aus der detaillierten Beschreibung und den Abbildungen muß man aber entnehmen, daß das nicht der Fall war; ich komme später noch darauf zurück. Die Verbindung zweier Knochenflächen durch Bandmassen, zwischen denen ein Spaltraum besteht und die eine gewisse Verschieblichkeit gestatten, nennt er ebenfalls gelenkig; dabei hebt er dann zuweilen hervor, daß die Bewegungen an Flächen ohne Knorpel vor sich gehen z. B. bei Beschreibung der Lunata partita (Virch. Arch., Bd. 94, S. 351 und Bd. 98, S. 410). Bei Fall 5, wo die Stücke sich offenbar mit Schlifflächen berührten, spricht er von einem Gelenk; von hyalinem Knorpel sagt er nichts, während dessen Vorhandensein sonst immer ausdrücklich betont ist. In dieses Präparat legt er zudem etwas hinein, wofür genügend objektive Anhaltspunkte nicht vorhanden erscheinen. Er sagt: „er habe das, gelegentlich von Operationsübungen gefundene, frische Präparat erhalten, nachdem man die Verbindung bereits getrennt hatte. Die Knorpel der Gelenkflächen zum Radius und Capitatum waren bis zu den Rändern der Verbindungsflächen gesund. An diesen Rändern sei zu erkennen gewesen, daß die Lösung durch einen Schnitt vollbracht sei. Da man nicht annehmen könne, daß die Knorpelüberzüge sich über die Trennungsstelle ununterbrochen fortgesetzt haben, so sei zu vermuten, daß die Verbindung eine band- oder synchondroseartige war." Dem ist entgegenzuhalten, daß die Reste doch zu sehen sein mußten, wenn die Verbindung kurz zuvor mit dem Messer durchtrennt war.

Was Gruber an einer Stelle ein Gelenk nennt, nennt er an anderer selbst eine Art von Gelenk. Es geht also daraus hervor, daß Grubers Angaben über gelenkige Verbindung der Navicularia oder über Verbindung durch Synchondrose in dem heute gebräuchlichen strengeren Sinne nicht verwertet werden dürfen. Da wir die Ungenauigkeiten vielfach ganz ausschalten müssen, verlieren seine Beobachtungen von Navicularia bipartita damit etwas an Wert.

Wie man sich die Genese des geteilt auftretenden Naviculare zu denken habe, ist von Gruber in folgender Weise erörtert worden: „Die Zweiteilung könne schon in der knorpeligen Anlage vorhanden gewesen, somit eine präformierte sein; jeder Teil sei dann später für sich verknöchert. Oder das Naviculare sei im Knorpelstadium einheitlich gewesen; die Teilung sei in diesem Fall das Ergebnis mangelhafter Verknöcherung, welche, von zwei Knochenkernen ausgehend, nicht vollendet sei; es habe zunächst zwischen dem knöchernen radialen und ulnaren Teil noch eine knorpelige Verbindung, eine Synchondrose, bestanden; in dieser sei dann durch Rückbildung des Knorpels ein Spalt oder durch straffe fibröse Vereinigung der Ränder bei sonst getrennten Flächen eine Art Gelenk gebildet worden." Gruber nimmt die letztere Deutung an, wobei er sich darauf stützt, daß von Rambant und Renault[1]) das Auftreten von zwei Knochen-

1) L'origine et développement des os. Paris 1864.

kernen im Naviculare angegeben wird. Der Prozeß, der zur Teilung führt, würde also als pathologische Verknöcherung im extrauterinen Leben verlaufen, da die Ossifikation frühestens im fünften Lebensjahre beginnt.

Was zunächst die Voraussetzung betrifft, daß das Naviculare von zwei Knochenkernen aus verknöchere, so ist dieselbe nicht als vollkommen sichergestellt zu betrachten. Sicher ist sie nicht die Regel, wie Gruber annimmt. Rambaut und Renault sind die einzigen Autoren, welche diese Beobachtung gemacht haben; sie geben nicht an, wie groß die Zahl der von ihnen untersuchten Hände war; sie bilden nach einem Längsdurchschnitt durch die ganze Handwurzel zwei kleine Knochenkerne ab in der Mitte des Naviculare, zwischen denen eine nur ca. 1 mm breite Knorpelzone liegt (Fig. 2, Pl. XXI); sie sagen selbst: „Le scaphoide est formé par deux petits points arrondis, tres-rapprochés".

Bei dieser unmittelbaren Nachbarschaft hat Grubers Theorie der mangelhaften Verknöcherung zwischen ihnen wenig Wahrscheinlichkeit.

Serres stellt drei Knochenkerne im Naviculare auf. Rambaut und Renault zitieren ihn ohne Nennung der Quelle; der dritte Knochenkern solle zwischen den beiden auftreten und jeder der Knochenpunkte solle einer der Gelenkflächen entsprechen. Leboucq hat nie mehr als einen Ossifikationspunkt gesehen (Arch. de Biol., Bd. V, S. 49); seine Angabe ist besonders wertvoll, weil er wichtige Studien über die Entwicklung des Handskeletts gemacht hat. Die Röntgenstrahlen sind wiederholt dem Studium der Ossifikation der Handwurzelknochen nutzbar gemacht worden. Behrendsen[1]) und v. Ranke[2]) erwähnen nichts von zwei Knochenkernen. v. Wyss[3]) sagt, er habe in einigen wenigen Fällen — bei Kretinen — einen deutlichen zweiten Kern im Naviculare gesehen; bei drei der untersuchten Kretinen gibt er kurze Notizen darüber; näheres war daraus nicht zu ersehen. Endlich findet sich bei Wilms[4]) in seinen Untersuchungen über die Entwicklung der Knochen der oberen Extremität von der Geburt bis zum vollendeten Wachstum keine Angabe, daß er zwei Kerne im Naviculare gesehen hat.

Grubers Erläuterungen über die Entstehung der Zweiteilung sollen wohl den gewöhnlich beobachteten Mangel eines verbindenden

1) Behrendsen, Deutsche med. Wochenschr. 1897. Nr. 27.
2) v. Ranke, Münchner med. Wochenschr. 1898. Nr. 43.
3) v. Wyss, Fortschr. a. d. Gebiet d. Röntgenstrahlen. Bd. 3. S. 57, 58, 87.
4) Fortschr. a. d. Gebiet d. Röntgenstrahlen. Erg.-Heft 9. 1902.

Gewebes zwischen den Navicularia erklären und den Punkt beseitigen, welcher der Auffassung derselben als selbständiger Skelettstücke durch Variation hinderlich ist. Es ist in der Tat auffallend, daß den angeblich durch abweichende Bildung entstandenen Stücken eine direkte Verbindung gewöhnlich fehlte; sie waren meist indirekt zusammen gehalten durch die Verbindungen, die jedes einzelne mit den benachbarten Handwurzelknochen hatte, mochten nun ihre Berührungsflächen knorpelig oder knöchern sein. Das ist eine Erscheinung, die sonst zwischen selbständigen normalen Knochen nicht vorkommt. Sie gehört auch durchaus nicht zu den Eigentümlichkeiten derjenigen Knochen, welche als Teilstücke sonst einfacher Knochen auf Grund abweichender Bildung auftreten. Diese sind untereinander oder mit dem Hauptstück entweder gelenkig verbunden und dabei zugleich durch Bänder fixiert, wie die Beschreibungen des Capitatum carpi tripartitum [1]), des Multangulum minus carpi bipartitum, des Cuneiforme I. tarsi bipartitum lehren; selbst bei den kleinsten, frisch untersuchten Centralia carpi werden Verbindungen zum Naviculare, Capitatum und Multangulum minus beschrieben; — oder sie sind fibrös vereinigt an Flächen ohne Knorpelbelag, wie man es z. B. am Trigonum tarsi häufiger sieht. Es besteht also bei ihnen gelenkige Verbindung oder Syndesmose.

Nun finden sich allerdings unter den Navicularia bipartita einige Präparate, bei denen die Autoren die einander zugekehrten Flächen als knorpelig bezeichnen. Hätte man die Sicherheit, daß es sich um Knorpel im histologischen Sinne gehandelt hat, so würde die Auffassung, daß die Knochenstücke selbständige Bildungen sind, dadurch an Sicherheit gewinnen, trotz des auch bei ihnen vorhandenen Mangels von Zwischenbändern. Es fehlt uns aber die mikroskopische Bestätigung der knorpligen Natur des bedeckenden Gewebes. Es ist ja bekannt, daß der Discus articularis des Handgelenks, die Menisci des Kniegelenks makroskopisch wie Knorpel aussehen, während sie sich mikroskopisch als Bindegewebe erweisen. Auch die bindegewebigen Narben bei Knochenbrüchen können wie Knorpel aussehen; das beweist eine Beobachtung von Broca [2]) (Bullet. de la société anat. de Paris 1851): „bei einer Fractura olecrani bestand eine sehr genaue Koaptation und eine sehr dichte fibröse Vereinigung der Fragmente; der Defekt war mit einer sehr glatten, wie Knorpel aussehenden Schicht bedeckt; die mikroskopische Untersuchung lehrte,

1) Vgl. Gruber, Bull. de l'acad. de St. Petersbourg 1871. XV. Bd. S. 449.
2) Vgl. auch Gurlt, Knochenbrüche. 1. Bd. S. 310.

daß sie nur aus Bindegewebe bestand. Bei Pseudarthrosen sieht man ferner, daß die Flächen des falschen Gelenks mit Bindegewebe bedeckt sind; eine zuverlässige Angabe darüber macht Gurlt[1]) auf Grund eines Präparats von Pseudarthrose nach Schenkelhalsfraktur aus dem Edinburger Museum; leider ist das Aussehen dieses fibrösen Gewebes in frischem Zustand nicht näher geschildert. Dieses die Fläche des falschen Gelenks bedeckende Bindegewebe könnte ja auch wie Knorpel aussehen. Für die Pseudarthrosen nach Naviculafrakturen wird diese Möglichkeit durch eine von chirurgischer Seite bei einer Operation gemachte Beobachtung gestützt; dieselbe gehört Kaufmann; sie findet sich im Korrespondenzblatt für Schweizer Ärzte. 1902. Nr. 9:

Fall 4: Pseudarthrosis ossis scaphoidei sin.

Der 39jährige Mann war vor 11 Monaten auf die nach hinten ausgestreckte Hand gefallen; er war lange mit fixierenden Verbänden behandelt worden. Es bestand eine fast völlige Versteifung des Handgelenks in grader Streckstellung, die Funktion der Finger war erhalten, die Kraft der Hand sehr gering. Druck im Bereich des Kahnbeins war überall empfindlich. Das nicht besonders scharfe Röntgenbild zeigt das Os scaphoideum in der Mitte stark verbreitert mit unregelmäßigen Konturen.

Operation am 7. September 1901. Hautschnitt in der Tabatière. Nach Ablösung von Periost und Kapsel an der Beuge- und Streckseite wird das äußere Fragment in toto herausgehebelt; es zeigt auf der dem Proc. styloideus anliegenden Fläche einen über 2 mm tiefen Eindruck, der der Spitze des Griffelfortsatzes entspricht und offenbar von ihr erzeugt worden ist. Die Berührungsfläche mit dem inneren Fragment hat einen glatten Knorpelüberzug. Der freiliegende laterale Rand des inneren Fragments ist gegen den Radius abgeschrägt und wird leicht abgekniffen. Das innere Fragment wird belassen, da die sämtlichen Bewegungen im Handgelenk anstandslos möglich sind. — Bei der Entlassung am 11. Januar 1902 konnten folgende Bewegungen schmerzlos ausgeführt werden: Volar- und Dorsalflexion je 50°, ulnare und radiale Abduktion je 20°; sämtliche Bewegungen betrugen etwa die Hälfte der rechts möglichen. Die linke Hand zeigte keine Seitenabweichung.

In der Krankengeschichte heißt es, daß das eine entfernte Fragment einen glatten Knorpelüberzug hatte. Leider war das Knochenstück, wie mir Herr Dr. Kaufmann freundlichst mitteilte, nicht aufbewahrt worden, so daß eine Nachprüfung und eine Sicherung des Befundes durch eine mikroskopische Untersuchung nicht möglich war. Diese Ausdrucksweise könnte zu der Vermutung veranlassen, daß die eine Hälfte eines Naviculare bipartitum entfernt worden sei und daß der Fall klinisch als Quetschung eines solchen zu deuten

1) l. c. S. 306.

gewesen wäre. Dem ist entgegenzuhalten, daß bei einer einfachen Quetschung nicht die schwere Funktionsstörung des Handgelenks eingetreten sein würde. Auf Grund der klinischen Beobachtung muß man eine Fraktur des Naviculare annehmen; Herr Dr. Kaufmann teilte mir mit, daß er an der Diagnose der Pseudarthrose nach Fraktur keinen Zweifel habe. Ich bin der Überzeugung, daß sich hier ähnlich wie in dem zitierten Fall von Schenkelhalsfraktur die freigelegte Spongiosa bei der Vernarbung mit knorpelähnlichem, weißem Bindegewebe bedeckt hat. Es wäre demnach besser von einem knorpelähnlichen Gewebe gesprochen worden.

Bei einem Präparat, welches ich in Bd. 69 dieser Zeitschrift S. 409—410 als Pseudarthrose nach Navicularfraktur geschildert habe, war ebenfalls ein in frischem Zustand knorpelartiges Aussehen der Gleitflächen vorhanden gewesen. Das Präparat wurde von Herrn Prof. Albert Köhler bei Operationsübungen gefunden und ist damals auf Grund der Angaben der Anatomen als Naviculare bipartitum aufgefaßt worden. Die Diagnose einer alten Fraktur wird bei ihm besonders dadurch gestützt, daß eine seitliche Dislokation des radialen Fragments gegen das ulnare bestand; durch dieselbe war die distale Hälfte der Gelenkfläche zum Capitatum unter den Rand der proximalen Hälfte geschoben und zum größten Teil mit abgeschliffen. Es war jetzt natürlich nicht mehr festzustellen, wie weit sich die knorpelartige Beschaffenheit ausdehnte, man sieht aber, daß die Gleitflächen besonders in der Mitte fein gerillt sind wie Schliffflächen bei Pseudarthrosen. Es mag das knorplige Aussehen wohl da am meisten ausgeprägt gewesen sein, wo die Gelenkfläche zum Capitatum in die Pseudarthrose einbezogen war. Auch Herr Prof. Köhler faßt jetzt das Präparat in dem Sinne auf, wie ich es geschildert habe.

Auf Grund dieser chirurgischen Erfahrungen darf man wohl die Forderung aufstellen, daß in Fällen von Spaltung des Naviculare für die Annahme eines Naviculare bipartitum das Vorhandensein eines normalen Knorpelbelags durch mikroskopische Untersuchung festgestellt sein muß.

Pfitzner gibt bei zwei seiner Fälle an, Knorpel gesehen zu haben. Nun sagt er im allgemeinen Teil seiner Besprechung der Varietäten, daß er an den Berührungsflächen wiederholt nur mikroskopisch Knorpelreste gefunden habe. Wir wollen deshalb auch bei den Navicularia bipartita annehmen, daß er den Knorpel in den genannten zwei Fällen mikroskopisch nachgewiesen hat. Auffällig ist immerhin, daß in einem Fall (Nr. 35) die Flächen uneben, im anderen (Nr. 69) rauh genannt werden. Selbst diesem Befunde gegen-

über ist daran zu erinnern, daß Ziegler[1]) bei regressiven Prozessen im Knochengewebe aus dem Knochen Knorpel und weiterhin Bindegewebe entstehen sah; seine Untersuchungen betrafen Präparate von Arthritis deformans. Nun lehren meine Präparate alter Narvicularfrakturen, daß in der Spongiosa öfters eine Resorption des Knochengewebes stattfindet; wodurch es ersetzt wird, konnte ich leider nicht feststellen, da ich sämtliche Präparate, die diese Erscheinung zeigten, mazeriert bekam. Danach muß man besonders dann, wenn nur Knorpelinseln im Bindegewebe sich finden, die Möglichkeit einer vorangegangenen Fraktur mit in Rechnung ziehen.

Pfitzner[2]) fand an seinen Navicularia bipartita regelmäßig pathologische Veränderungen. „Die Neigung zu pathologischer Entartung der Berührungsflächen, die sich dokumentiere in Schwund der Weichteile, direkter knöcherner Berührung, Knochenschliff und Eburnation, sowie Exostosen, sei geradezu charakteristisch für die geteilten Navicularia." — Er sieht sich dadurch veranlaßt, eine Erklärung dafür zu geben: „Zunächst solle die Verbindung nicht hinreichend fest sein und allmählich gelockert werden. Dann sei der Knorpel bei Trennung sonst einheitlicher Knochenstücke und Verharren auf einer früheren Entwicklungsstufe weniger widerstandsfähig, so daß er schon unter der physiologischen Inanspruchnahme bei den Bewegungen im Handgelenk Schaden nehme, auffasere und allmählich zerstört werde; als Beispiele dienen das Naviculare Nr. 35 und Nr. 69. Auf der anderen Seite bestehe die Möglichkeit, daß trotz ausgebliebener Synostose der Teilstücke die Verknöcherung auf die knorpelige Berührungsfläche übergegriffen habe und so eine direkte knöcherne Berührung zustande gekommen sei; nach Verlust des Knorpels seien die Veränderungen, Knochenschliff usw. gegeben; auch sei nicht zu verwundern, daß sich oft eine Entzündung entwickle, die schließlich auf die anderen Gelenkflächen des Naviculare und das ganze Handgelenk übergreife. Es sei bei Fällen unvollkommener Teilung leicht erklärlich, daß die pathologischen Veränderungen nicht erfolgen." Diese Erklärung kann keinesfalls befriedigen. Es genügt, um sie zu widerlegen, ein Hinweis auf das Os cuneiforme tarsi bipartitum und auf das Trigonum tarsi, die doch sicher mehr unter Druck und Reibung zu leiden haben als ein Naviculare bipartitum. Bei ihnen kennt man diese pathologischen Eigentümlichkeiten nicht; bei ihnen sieht man entweder eine Verbindung durch ein vollentwickeltes Gelenk oder durch Syndesmose.

1) Virchows Archiv Bd. 70 und 73, vergl. auch sein Lehrbuch.
2) Schwalbes morphologische Arbeiten. 4. Bd. S. 489.

Pfitzner gibt der Zweiteilung des Naviculare eine andere Basis als Gruber. Er nimmt an, daß sie durch eine Abweichung in der Anlage schon während der fötalen Entwicklung präformiert sei. Er bezieht sich dabei auf Beobachtungen von Thilenius[1]). Nach den Erörterungen dieses Autors ist es aber nicht sicher, daß die eine Beobachtung, die er gemacht hat, ein getrennt angelegtes Naviculare radiale und ulnare repräsentiert. Es ist Thilenius nicht geglückt, getrennte Knorpelanlagen derselben zu sehen; bei einem Embryo fand er beiderseits unvollendete Verschmelzung; er läßt die Möglichkeit zu, daß sein Befund nicht als Naviculare radiale und ulnare zu deuten ist, sondern als Naviculare und Centrale I, welche miteinander verschmelzen. Nach der kurzen Mitteilung eines Sitzungsberichtes hat allerdings von Bardeleben[2]) die embryonal getrennte Anlage eines Naviculare radiale und ulnare, abgesehen vom Centrale I, beobachtet, worauf sich Thilenius bei der Deutung seines Befundes bezieht. Rosenberg und Leboucq, welche ebenfalls die Entwicklung des Handskeletts beim Fötus studiert haben, erwähnen nichts von dem Vorkommen einer geteilten Anlage des Naviculare. Thilenius und Pfitzner kommen wesentlich durch Rückschluß von den Beobachtungen beim Erwachsenen dazu, die ursprüngliche Selbständigkeit des Naviculare radiale und ulnare als nachgewiesen anzusehen. Thilenius sagt, daß dieselben in genügender Anzahl bekannt geworden seien, um eine lückenlose Reihe zu ergeben, von der vollständigen Selbständigkeit der Stücke bis zu dem einheitlichen Naviculare, dessen frühere Zweiteilung nur noch in einer tiefen, an typischer Stelle verlaufenden Rinne nachzuweisen ist. Ebenso basiert Pfitzner die Annahme der präformierten Teilung auf 20 Fälle vollständiger Selbständigkeit und 35 Fälle unvollständiger Verschmelzung; als solche deutet er 31 Fälle seiner Beobachtung, welche Furchen und seichte Spalten an der Oberfläche des Knorpels aufweisen. — Die weitere Frage, ob die Zweiteilung erst in der fötalen Anlage des Knorpelskeletts ihren Anfang nehme durch eine Entwicklungsstörung derselben oder ob sie aus älterer Zeit stamme und somit die palingenetische Wiederholung eines bei Vorfahren des Menschen normalen Zustandes darstelle, glaubt Pfitzner im letzteren Sinne entscheiden zu müssen. „Zwar läge für die letztere Annahme kein eigentlich direkter Beweis vor. Dagegen sei gegen die erstere Annahme anzuführen, daß als-

1) In der vorläufigen Mitteilung (Anat. Anz. 1894. 9. Bd. S. 667) ist von 4 Beobachtungen an 113 Händen die Rede, doch wird dies offenbar durch die ausführliche Arbeit (Morphologische Arbeiten. 5. Bd. 1896) korrigiert.

2) Jenaische Zeitschr. f. Medizin u. Naturwissenschaften. N. F. 19. Bd. 1886.

dann entweder Stücke von ganz atypischer Formenbildung oder Doppelbildungen auftreten müßten. Beides sei aber nicht der Fall; es finde sich nicht das geringste Anzeichen weder von Entartung noch von Doppelbildung; vielmehr repräsentieren beide Stücke ein ganz regelrechtes, vollkommen normales Naviculare carpi. Wir müssen uns also zu dem Schlusse bequemen, daß wir es wahrscheinlich oder wenigstens möglicherweise mit einem Wiederauftreten eines uralten Zustandes zu tun haben, der frühestens etwa bei den Reptilien Anknüpfung finde." (IV. Beitrag S. 479 und 494.)

Es zeigte sich also aus der Betrachtung des vorliegenden entwicklungsgeschichtlichen Materials, daß wir bisher eine genügende entwicklungsgeschichtliche Basis für die Annahme einer ursprünglich geteilten Anlage des Naviculare nicht besitzen.

Daß ein Rückschluß von den Beobachtungen beim Erwachsenen unzulässig ist, lehren insbesondere die neuen Erfahrungen über die Frakturen des Os naviculare carpi. Es sei mir gestattet, dieselben hier kurz zu erwähnen; eine eingehendere Besprechung des klinischen Materials werde ich in einer besonderen Arbeit geben. Es ist folgendes als erwiesen zu erachten:

1. Die Fraktur des Os naviculare carpi ist die häufigste unter den Frakturen der Carpalknochen. Nach Beck[1]) kommt sie als begleitende Verletzung bei 13 Proz. der Frakturen der unteren Radiusepiphyse vor.

2. Sie findet sich oft als isolierte Fraktur.

3. Die von vornherein vollständig beweglichen Frakturen gelangen nicht zur knöchernen Vereinigung. Die Navicularfraktur gleicht darin den übrigen intrakapsulären Gelenkfrakturen z. B. des Schenkelhalses[2]).

4. Es kommen auch eingekeilte Frakturen und unvollständige Frakturen, Fissuren vor (Flower).

5. Die Frakturen gehen von radial nach ulnar fast immer annähernd quer zur Längsachse des Knochens; sie spalten also den Knochen genau in der Weise, wie die Teilung zwischen dem Naviculare radiale und ulnare der Anatomen verläuft.

6. Die Veranlassungen zu den Frakturen sind häufig relativ geringfügiger Art; die Verletzung wird von den

---

1) C. Beck. Die Röntengenstrahlen im Dienste der Chirurgie. München 1902. Teil 1.

2. R. Wolff (l. c.), S. 412 und S. 416.

Betroffenen dann nicht für erheblich geachtet und von den Ärzten für eine Verstauchung angesehen.

7. Es entwickelt sich im Anschluß an die Fraktur leicht eine deformierende Entzündung im Handgelenk, wie sie Gruber und Pfitzner bei etwa 1/4 ihrer Navicularia bipartita gesehen haben.

8. Es ist mir seit Einführung des Röntgenverfahrens keine Mitteilung begegnet, daß jemand eine Teilung des Naviculare beobachtet hat, von der er geglaubt hat, sie sei angeboren. Die Hand ist zweifellos das am häufigsten untersuchte Glied des menschlichen Körpers; es sind sicher hunderttausende von Händen durchleuchtet und auf der photographischen Platte aufgenommen worden. Wenn die Teilung des Knochens, wie Pfitzner angibt, in 1/2 Proz. der Hände vorkäme, müßte sie wohl öfters bemerkt worden sein.

Die Entscheidung der Frage, wie weit das Naviculare bipartitum Berechtigung hat und wie häufig es ist, werden nur Untersuchungen der Hände Neugeborener bringen; denn schon im ersten Kindesalter können Frakturen des Naviculare entstehen; ist doch der Fall auf die Hand, bei dem der Bruch gewöhnlich erfolgt, im Kindesalter das gewöhnlichste Trauma. Die Fraktur wird sich vielleicht beim Kind nicht so leicht ereignen wie beim Erwachsenen, da der Knochen bis zum fünften Lebensjahre vollständig knorpelig bleibt und die dem Knorpel größere Widerstandsfähigkeit gegen Fraktur besitzt; sie ist auch bisher im kindlichen Alter nicht beobachtet, übrigens vor der Verknöcherung auch nicht sicher erkennbar, da sie röntgographisch nicht darstellbar ist. Doch muß man die Möglichkeit zulassen, da vereinzelte anatomische Beobachtungen von Verletzungen der knorpeligen Carpalia vorliegen; z. B. sah Bardenheuer eine Fraktur des Os triquetrum bei einem einjährigen Kinde an der Leiche neben einer Epiphysenlösung am Radius und einem Abbruch des Processus styloideus ulnae.

Die Bedingungen für die Heilung einer Fraktur des knorpeligen Naviculare wären natürlich ebenso ungünstig wie für die des knöchernen. Bei guter Koaptation wären sie den traumatischen Spaltungen der Epiphysenknorpel parallel zu stellen, den Chondro-Epiphysenlösungen, bei denen die Spaltung mitten durch den Epiphysenknorpel geht; deren Heilung pflegt durch eine bindegewebige Narbe zu erfolgen, die eventuell verkalkt und verknöchert, wobei dann die Proliferation des Knorpels gestört bleibt; der Epiphysenknorpel

regeneriert sich also ebenso wenig wie der Knorpel im allgemeinen.

Das Verhalten des Knorpels bei der Heilung von Wunden hat übrigens auch für das spätere Aussehen von Fissuren Bedeutung. Aseptische Wunden des Gelenkknorpels bleiben klaffend, es erfolgt keine Regeneration des Knorpels; die Lücke wird nicht einmal durch Bindegewebe gefüllt, wenn die Wunde nicht bis in den Knochen geht oder von der Synovialis eine bindegewebige Ausfüllung erfolgen kann. Daran hat man sich zu erinnern, wenn man Furchen in den knorpeligen Gelenkflächen des Naviculare findet.

Auf Grund dieser Erwägungen erscheint mir die Existenzberechtigung des Naviculare bipartitum und tripartitum, wie Gruber und Pfitzner es geschildert haben, in Frage gestellt.

Betrachten wir nun die beschriebenen Fälle und fragen wir uns, ob im einzelnen Falle die größere Wahrscheinlichkeit für präformierte Teilung oder für eine Teilung durch Fraktur spricht. Die Präparate sind fast alle nicht so eingehend beschrieben, wie man es mit Rücksicht auf die Verhältnisse bei Pseudarthrosen nach Frakturen verlangen muß. Die verbindenden Weichteile sind meist garnicht beachtet; man hätte auf sie, soweit sie integrierende Bestandteile des Knochensystems sind, ein größeres Gewicht legen sollen. Pfitzner hat sie prinzipiell außer acht gelassen, weil er meinte, die Variationen derselben müßten Gegenstand eines besonderen Studiums sein. Ein Teil, gegen ein Drittel der Präparate, sind erst im mazerierten Zustand untersucht worden. Bei dieser Sachlage sollen die Präparate als Navicularia bipartita gelten, bei denen die Autoren Knorpel auf den Berührungsflächen sahen und bei denen eine Syndesmose zwischen knöchernen Flächen bestand, also diejenigen, welche das Aussehen normaler Knochen hatten.

Als Frakturen sind dagegen mit größerer Wahrscheinlichkeit diejenigen zu rechnen, die mit pathologischen Veränderungen behaftet waren; als solche kommen hauptsächlich in Betracht Schlifffläche zwischen den Stücken, die das Vorhandensein einer Pseudarthrose dokumentieren, und das vielfach gleichzeitige Bestehen einer deformierenden Gelenkentzündung im Handgelenk.

Ferner gibt es einen gewissen Hinweis auf traumatische Entstehung der Teilung, wenn gleichzeitig andere Veränderungen an den Knochen der Handwurzel und der Mittelhand ein

vorangegangenes Trauma offenbaren oder wahrscheinlich machen; die Beschaffenheit der Radiusepiphyse, deren Verletzung nach klinischen Erfahrungen häufig die Navicularfraktur begleitet, ist leider niemals beachtet worden; dagegen sind Frakturen der Metacarpalien, welche zuerst Struthers in überzeugender Weise bei seinem Präparat für die Annahme einer Fraktur verwertet hat, ebenso wie alle sonstigen Abweichungen an den Knochen der Hand von Pfitzner genau angegeben worden.

Die Beobachtung von Struthers habe ich bereits in der gleichen Auffassung, in welcher der schottische Anatom sie bekannt gegeben hat, nämlich als Fraktur, den von mir beschriebenen Präparaten alter nicht konsolidierter Navicularfrakturen angereiht; es bestand eine typische Pseudarthrose mit Schlifffläche zwischen den Stücken.

Gruber hat sechs Präparate beschrieben, vier als Navicularia bipartita, zwei als Navicularia tripartita. Von ersteren sind 2 — Fall 1 und 3 — im mazerierten Zustand untersucht worden. Im Fall 1 (Fig. 1 und 1a) sagt Gruber, es bestanden glatte Flächen zwischen den Knochen, die eine gleitende Bewegung gestatteten; der Ausdruck glatte Flächen dürfte in dem Sinne von Schlifflächen zu nehmen sein; Knorpelflächen nach der Mazeration erscheinen nicht eigentlich glatt. Danach möchte ich dieses Präparat zu den Frakturen rechnen. Gruber spricht auch hier von einem Naviculare radiale und ulnare, obgleich die Teilung abweichend von fast allen übrigen Fällen von der radialen volaren Peripherie der proximalen Gelenkfläche bis in die distalen Gelenkflächen verläuft; man könnte hier ebensogut von einem dorsalen und volaren Stück sprechen. Ich finde diese Spaltung ähnlich der, welche Anderson gesehen hat; Anderson bezeichnet die Stücke als ein dorsales und ein volares; Gruber, der die Beschreibung Andersons noch gekannt hat, hat dessen Präparat keinem der seinigen ähnlich gefunden; er sagt vielmehr, daß es von allen anderen verschieden sei. Anderson hebt ausdrücklich hervor, daß die Berührungsflächen abgeschliffen waren und daß Schlifflächen auch an den Gelenkflächen des Naviculare zum Radius und am Radius vorlagen. Man kann also aus Anderson's Beschreibung mit Sicherheit eine Pseudarthrose nach Navicularfraktur diagnostizieren. Mit Berücksichtigung von Andersons Fall gewinnt auch der Fall 1 Grubers im Sinne einer Fraktur.

Bei Fall 3 (Fig. 3 und 3a) von Gruber lag nur die Spur einer ehemaligen Trennung vor in Gestalt einer ritzenförmigen Linie;

nach geblieben, weil der gebrochene Knorpel sich nicht regeneriert hat. Es würde hier ursprünglich auch von der Pfanne aus ein Stück bis in das ulnare Ende der Superficies dorsalis durch einen Stoß, der vom Capitatum dorsalwärts wirkte, ausgesprengt oder von den dorsalen Bändern her ausgerissen sein. Die klinischen Erfahrungen lehren, daß gerade für diese Stelle eine besondere Disposition für Absprengung resp. Abriß besteht. So erhob de Quervain bei einer unzweifelhaften Fraktur, die einen operativen Eingriff erforderte, folgenden Befund [1]): Das Naviculare ist in zwei größere und ein kleineres Stück gebrochen, an denen jede Spur von Kallusbildung fehlt; das kleinste mittlere Fragment ist etwas dorsalwärts abgewichen, während das proximale völlig volarwärts liegt und das größte periphere seine normale Stelle einnimmt; gleichzeitig war auch das Lunatum volarwärts disloziert. In einem ähnlichen durch Sektion erhärteten Fall von Forgue [2]) fanden sich zwischen den Fragmenten einige Knochensplitter. Endlich bildet Gallois [3]) in seiner Thèse einen Fall von Fraktur des Naviculare ab, zwischen dessen zwei großen Fragmenten dorsal ein kleines drittes liegt (Obs. XXIV).

Diesen als Naviculare tripartitum beschriebenen Fällen, welche wahrscheinlich ein Naviculare darstellen, das durch Fraktur in drei Stücke gespalten war, reiht sich endlich der Fall von Tellyesniczky an; das dritte kleine Knöchelchen, von ihm als Centrale carpi gedeutet, lag ulnar am Dorsum oberhalb des Multangulum minus zwischen den Hauptteilstücken. (Nach Pfitzner könnte es nur ein entartetes Centrale sein.)

Es erscheint angezeigt, hier mit einigen Worten auf das Centrale carpi einzugehen; dieses beim Menschen zuweilen vorkommende Knöchelchen ist von allen ursprünglich selbständig angelegten Elementen des Carpus am besten studiert; es hat, wie aus den bisher besprochenen Beschreibungen hervorgeht, auch für die Lehre vom Naviculare bipartitum Bedeutung.

Das Centrale ist beim Fötus des zweiten Monats als selbständiges Formelement meist angelegt. Rosenberg [4]), Lebouc q [5]) und Thilenius [6]) haben sein Verhalten während des fötalen Lebens verfolgt. Rosenberg beobachtete, daß es zugrunde geht, während

1) Monatsschr. f. Unfallheilkunde. 1902. S. 69.
2) S. bei de Quervain.
3) Sur les fractures de l'extremité inférieure du radius. Thèse de Lyon. S. 155.
4) Morphologisches Jahrbuch. I. 1876.
5) Arch. de biol. V. Bd.
6) Morphologische Arbeiten. 5. Bd.

Lebouc q es mit dem Naviculare verschmelzen sah, und Thilenius konnte beider Befunde bestätigen. Das Centrale ist dann beim Kind und Erwachsenen frei und artikulierend in den verschiedensten Graden der Rückbildung gesehen worden; es wird partiell mit dem Naviculare verwachsen gefunden und endlich so mit ihm verschmolzen, daß Spuren der Abgrenzung vorhanden sind, oder daß die Verschmelzung nur noch in bestimmten Eigentümlichkeiten der Form des Naviculare ausgeprägt ist. Das Centrale hat seinen Platz zwischen Naviculare, Capitatum und Multangulum minus; es erscheint nur am Dorsum und füllt dort, wenn es frei existiert, einen winkligen Einschnitt an der dorsalen ulnaren Kante des Naviculare aus an der Grenze zwischen den Gelenkflächen zum Capitatum und Multangulum minus. Ist das Centrale ganz verschwunden, so besteht hier ein winkliger Einschnitt; ist das Centrale dem Naviculare verschmolzen, so sehen wir eine gerade Kante. Gruber hat diese beiden Formen bereits unterschieden als das Naviculare von Biskuit- oder Sanduhrform — das ist das Naviculare mit zwei Einschnitten, dorsal ulnar an der genannten Stelle und volar radial an der Basis der Tuberositas — und das Naviculare parallelogrammatischer Form; das erstere, das der Norm, erscheint in einer Häufigkeit von 70 Proz., letzteres in einer von 30 Proz. Lebouc q hat festgestellt, daß das parallelogrammatische Naviculare bei Neugeborenen bei weitem überwiegt. Die dorsale Einschnürung tritt erst im Laufe der Entwicklung des Skeletts mehr hervor und die Spur des Centrale verschwindet entsprechend allmählich. Nach Gruber ist das Centrale auch bisweilen am Naviculare mit dorsalem Ulnarwinkel erhalten in Gestalt eines kleinen Fortsatzes in der Verlängerung der rauhen Superficies dorsalis. Das verschmolzene Centrale ist nicht selten noch beim Erwachsenen durch Furchen und Spalten in der Gelenkfläche zum Capitatum abgegrenzt, nach Lebouc q sogar sehr häufig; sie sind zuerst von Gruber richtig erkannt und in seiner Monographie über das Centrale abgebildet worden. Furche oder Spalt nehmen ihren Ausgang von der dorsalen Umrandung der Gelenkfläche von einem oft persistierenden kleinen Höcker; sie ziehen gewöhnlich nach distal, es kommen aber auch mehr volarwärts verlaufende vor.

Diese Furchen illustriert in ihrer Beziehung zum Centrale sehr gut eine Beobachtung von Lebouc q (Fig. 7), bei der das Centrale an den beiden Händen eines 26jährigen Mannes frei und artikulierend persistierte. Lebouc q sah hier beiderseits an den Gelenkflächen zum Capitatum eine volarwärts ziehende Furche, die ver-

längert die Gelenkfläche halbiert haben würde. Er ist geneigt, dieselbe als letzte Spur einer ursprünglichen Zweiteilung zu deuten. In dieser Auffassung, meint er, wäre das Präparat mit Grubers Navicularia tripartita zu vergleichen, es wäre ein ursprünglich geteilt gewesenes Naviculare mit Centrale. Er setzt aber hinzu, daß es fraglich erscheine, ob die Furche nicht durch die Persistenz des freien Centrale bedingt sei (S. 63); nur weitere Untersuchungen könnten die Frage lösen. An Präparaten, bei denen das Centrale dem Naviculare verschmolzen war, sah er die Abgrenzung meist durch distal verlaufende Furchen markiert. Einmal kam eine distal und eine volar verlaufende Furche nebeneinander vor; solches Präparat wäre möglicherweise auch als ursprünglich in ein Naviculare radiale, ulnare und Centrale geteiltes Naviculare zu deuten. Er bildet ein solches Präparat ab, welches ich hier ebenfalls wiedergebe (Fig. 8, bei Lebouc q Fig. 39). Pfitzner hat die Furchen und Spalten in der Gelenkfläche zum Capitatum ebenfalls beobachtet. Er rechnet diese Fälle als Navicularia imperfecte bipartita. In dem Falle Lebouc qs ist natürlich die Annahme einer Fraktur ausgeschlossen, da das Centrale als ein selbständiges, normales, artikulierendes Knochenstückchen und doppelseitig vorhanden war, ebenso wie die Furche in der dorsalen Hälfte der Gelenkfläche zum Capitatum. Die Ansicht Lebouc qs, daß die Furchen, welche volarwärts ziehen, die Pfanne fast halbierend, vielleicht einen Hinweis auf das Naviculare bipartitum geben, kann man in der vorsichtigen Fassung dieses Autors anerkennen.

Die Untersuchungen über das Centrale haben die ursprüngliche Selbständigkeit der dorsalen Umrandung der Pfanne des Naviculare erwiesen. Diese Tatsache hat vielleicht auch für die Lehre von den Frakturen eine Bedeutung insofern, als die Stelle der Verschmelzung nicht dieselbe Festigkeit besitzt wie die übrige Substanz. Wir sahen bereits an vier anatomischen Präparaten — an den zwei Navicularia tripartita Grubers, an dem Fall Tellyesniczky und meinem Präparat 1 — daß sie, nach meiner Auffassung, ausgebrochen oder ausgerissen war. Die Disposition zur Abspaltung dieser dorsalen ulnaren Kante muß um so größer sein, wenn Spalten und Furchen die Stelle vom übrigen Knochen abgrenzen.

Ließ uns bei den Gruberschen Präparaten die Beschreibung über die Beschaffenheit der Flächen im unklaren, mit denen die geteilten Navicularia sich berührten, so werden uns bei 3 Fällen andrer Autoren darüber bestimmte Angaben gemacht. Auvray und Turner

geben nach dem makroskopischen Aussehen an, daß die Flächen knorpelig waren.

Am reinsten ist die Beobachtung von Auvray. Die Teilung begann im radialen Teil der proximalen Gelenkfläche und ging in die zum Capitatum. Die Gelenkflächen zwischen den Navicularia waren mit vollständig glattem, gesundem Knorpel bekleidet. Auffällig war mir, daß in der Publikation Auvray's eine Gelenkkapsel oder eine fibröse Verbindung nicht erwähnt wurde. Ich wandte mich an den Autor mit einer speziellen Anfrage wegen dieses Verhaltens. Herr Auvray hatte die Freundlichkeit, mir mitzuteilen, daß keine wirkliche Artikulation bestand, welche die Stücke vereinigte, sondern daß die Oberflächen in einfachem Kontakt standen.

Turner gibt ebenfalls bei zwei Präparaten glatte knorpelige Flächen an. Seine Fälle werden aber dadurch unklar, daß beide Male, im einen Fall ein, im anderen zwei Knöchelchen auf der Dorsalfläche des Naviculare vorkamen. Die Deutung, die Turner ihnen gibt, daß sie Ossifikationen in den Bändern seien, dürfte nicht zutreffend sein; entweder handelt es sich um Abnormitäten, die auf Störungen der Knochenentwicklung zurückzuführen sind, oder falls die Teilung des Naviculare durch Fraktur entstanden sein sollte, um abgesprengte Knochensplitter des Naviculare. Bei beiden Präparaten fehlte dem radialen Stück die Tuberositas; dasselbe war auffällig platt. Daß Turner auch traumatisch abgesprengte Knochenstücke als abnorme Bildungen angesehen hat, dafür scheint eine Beschreibung zu sprechen, die er von einem Lunatum bipartitum gibt. Obgleich Turner von dem Knöchelchen sagt, es sei offenbar ein Teil des Lunatum, entnehme ich aus seiner Beschreibung ebenso wie Pfitzner, der es als Naviculare bipartitum rechnet, daß es das Naviculare ergänzt. Die Fläche, welches es dem Naviculare zukehrte, war abgeschliffen und lag auf der korrespondierenden Schlifffläche des Naviculare lose auf. Ich möchte es als ein abgebrochenes Stück der dorsalen ulnaren Kante des Naviculare ansehen. Danach darf man die beiden Navicularia bipartita Turners, obgleich er positiv angibt, knorpelige Flächen gesehen zu haben, nur mit einiger Reserve zu ihnen rechnen.

Von den 14 bisher aufgezählten Beobachtungen geteilter Navicularia würden nach meiner Auffassung nur zwei Fälle von Gruber, zwei von Turner, einer von Auvray als solche mit Wahrscheinlichkeit gelten können; in der Beobachtung von Leboucq waren die Spalten in der Gelenkfläche zum Capitatum jedenfalls ursprünglich vorhanden. Von den übrigen vier Fällen Grubers habe ich zwei als geheilte Frakturen, zwei als Pseudarthrosen nach Frakturen

gedeutet. Zu den Pseudarthrosen nach Frakturen rechne ich die drei Fälle von Struthers, Anderson und Tellyesniczky. Eine Absprengung vom Naviculare, die ebenfalls pseudarthrotisch mit diesem verbunden war, stellt wahrscheinlich das Lunatum bipartitum Turners dar.

Wenden wir uns nun zu der Kasuistik von Pfitzner, welcher 9 vollständig geteilte und 31 unvollständig geteilte Navicularia beschreibt. Diese kamen unter 1450 von Pfitzner selbst auspräparierten Händen vor. Pfitzner hat die Varietäten des Handskeletts systematisch bearbeitet. Er hat meist beide Hände nebeneinander geschildert und die Befunde rechts und links verglichen. Er hat ferner jeden regelwidrigen Befund an den Knochen des Handskeletts hervorgehoben, auch solche, deren traumatische Entstehung sicher war.

Zunächst ist zu bemerken, daß er ebensowenig wie die früher genannten Autoren die vollständige Teilung des Os naviculare carpi beiderseitig gesehen hat.

Einmal sah er an der linken Hand eines Mannes ein nach seiner Auffassung zweigeteiltes Naviculare, während an dessen rechter Hand das Naviculare auf der Dorsalfläche eine tiefe Rinne zeigte, die sich noch etwas auf die dem Capitatum zugekehrte Gelenkfläche fortsetzte. Es sind die Präparate Nr. 150 und Nr. 149. Bei dem vollständigen geteilten Naviculare Nr. 150 verlief die Teilung in der bei Frakturen gewöhnlichen Weise. Die Stücke kehrten einander, wie bei den Pseudarthrosen nach Frakturen, eburnierte Schlifffläche zu; daraus darf man nach unseren heutigen Erfahrungen mit Sicherheit auf eine Fraktur schließen. In demselben Sinne lassen sich folgende weitere Befunde an den Knochen der rechten Hand deuten: „1. Das ulnare Ende der Crista dorsalis des Naviculare trug ein längliches Knochenstück von 6 mm größtem Durchmesser; abgelöste Exostose? 2. auf dem Dorsum des Lunatum lag ein selbstständiges Knochenstück von 6 mm größtem Durchmesser, das dem Lunatum eine spongiöse Oberfläche (Koalescenzfläche) zukehrte und ganz so aussah wie eine abgelöste Exostose". Die selbständigen Knochenstücke darf man als Abrisse von der Dorsalfläche des Naviculare und Lunatum auffassen in der Annahme, daß der Abriß bei Gelegenheit des Traumas erfolgt ist, das die Fraktur des Naviculare verursacht hat. Ob der Befund an dem rechten Naviculare traumatisch entstanden ist oder ursprünglich vorhanden war, wage ich nicht zu entscheiden. Möglich ist auch die Deutung im Sinne einer Fissur, wobei ich an die Fissur erinnere, welche Flower[1]) bei einem Verletzten

1) Wolff, l. c. S. 418.

vom Dorsum her bis fast an die Volarseite eindringen sah. Unter unseren klinischen Beobachtungen fand sich einmal links eine Fraktur, während rechts eine kleine Fissur des Naviculare durch das Röntgenbild zu erkennen war.

Unter seinen 9 Navicularia bipartita gibt Pfitzner, wie bereits früher erwähnt, 2 mal Knorpel auf den Berührungsflächen an; bei dem einen (Nr. 35) waren die Flächen „uneben, aber kongruierend und mit hyalinem Knorpel überzogen; nach der Mazeration zeigten sie ausgesprochene Koaleszenzflächen[1];“ der Ausdruck kongruierend erscheint mir nach dem, was die Abbildung Fig. 7 zeigt, wenig zutreffend; ich habe sie in Fig. 9[2]) wiedergegeben; auf Grund dieser Abbildung würde ich in dem Präparat eher eine Fraktur vermuten; bei dem anderen Präparat (Nr. 69) waren die Flächen „rauh, aber in der Tiefe des Überzugs war noch gesunder hyaliner Knorpel zu konstatieren; nach der Mazeration typische Koalescenz“.

Von den übrigen 7 Fällen zeigten 5 die sicheren Charaktere einer Pseudarthrose nach Fraktur; sie berührten sich mit eburnierten Schiffflächen; es sind die Nrn. 75, 194, 376, 1390 und das an erster Stelle besprochene Präparat Nr. 150. Bei Nr. 75 und Nr. 376 bestanden außerdem Knorpelzerstörung resp. Schlifffflächen zwischen den Navicularia und den benachbarten Skelettstücken als Zeichen einer deformierenden Gelenkentzündung im Handgelenk. Außer dem Präparat Nr. 150 sind von den 5 mit Schlifffflächen versehenen noch 2 andere durch sonstige Zeichen einer traumatischen Einwirkung auf die Hand als Frakturen charakterisiert — Nr. 75, 376; an der Hand Nr. 75 fand sich ein drittes, mit dem Naviculare ulnare bindegewebig verbundenes Knochenstück, das dem Lunatum und Capitatum stark aufgefaserten Knorpel zukehrte; es wird als Epilunatum gedeutet, kann aber mit Wahrscheinlichkeit als Abriß aufgefaßt werden; außerdem war eine geheilte Fraktur des Metacarpale V vorhanden; an der Hand Nr. 376 lag ebenfalls eine schlecht geheilte Fraktur des Meta-

1) Eine Koaleszenzfläche sieht aus wie eine verdichtete Spongiosafläche und ist einer alten Bruchfläche durch einen spongiösen Knochen sehr ähnlich; solche Flächen treten nach Pfitzner auf bei der Verschmelzung regressiver Skelettstücke während der Entwicklung des Knochensystems, sie leiten die Synostose ein; wenn die Synostose nicht erfolgt, bleibt die Koaleszenzfläche bestehen; sie kann mit Knorpel oder mit Bindegewebe bedeckt sein. Näheres bringt die folgende Arbeit.

2) Pfitzner gibt in der Beschreibung an, daß das Centrale frei und artikulierend persistierte; auf der Abbildung ist es nicht zu erkennen; dieser Befund ist deshalb nicht zu verwerten, da auch die Flächen des angeblichen Centrale nicht näher beschrieben sind.

carpale V vor, der ganze Carpus zeigte überall periostitisiche Exostosen als Ausdruck der Arthritis deformans.

Bei 2 Fällen Pfitzners waren die Stücke des Naviculare durch Bindegewebe vereinigt; hier könnte sowohl eine Syndesmose zwischen den ursprünglich selbständigen Stücken des Naviculare wie eine bindegewebige Pseudarthrose nach Fraktur angenommen werden. Nun sagt Pfitzner von dem einen, daß die Berührungsflächen wenig kongruent, von dem anderen, daß sie sehr uneben waren. Dadurch erhalten sie meiner Meinung nach einen pathologischen Charakter, und die Annahme einer Fraktur gewinnt an Wahrscheinlichkeit. Bei dem einen wies außerdem das Naviculare ulnare nach der Mazeration einen durch Bindegewebe ausgefüllten Defekt auf, wie ich ihn an 2 meiner Präparate von Fraktur beschrieben und als Zeichen einer vorausgegangenen Quetschung der Spongiosa gedeutet habe. Bei dem anderen Präparat waren die Oberflächen nur mit einer minimalen Schicht von Weichteilen bedeckt; man darf deshalb kaum von einer Syndesmose sprechen.

Es wären demnach von den 9 Fällen Pfitzners nur 2 als präformierte Zweiteilung zu belassen, wobei aber bei dem zweiten die Fraktur nicht ganz auszuschließen ist, weil nur vereinzelte Knorpelinseln in der Tiefe eines bindegewebigen Überzugs vorhanden waren.

Bei den Navicularia imperfecte bipartita Pfitzners fehlen die pathologischen Erscheinungen am Naviculare und an den übrigen Knochen der Handwurzel, welche auf eine vorausgegangene Fraktur hindeuten, regelmäßig. Auch Frakturen an anderen Knochen der Hand kamen nur zweimal vor, einmal an der rechten Hand eine wahrscheinliche Fraktur des Naviculare (siehe Nr. 149), wo links (Nr. 150) ein Spalt im Naviculare bestand, und das andere Mal bei Nr. 188 an derselben Hand, an der im Naviculare ein Spalt auf der Gelenkfläche für Radius und Capitatum angedeutet war, eine schlecht geheilte Fraktur des Metacarpale V, sowie Ankylosen und Synostosen an Gelenken des dritten, vierten und fünften Fingers.

Bei 20 der Navicularia imperfecte bipartita sind nur unbedeutende Zeichen einer Teilung angegeben; Pfitzner nennt die Teilung unbestimmt angedeutet oder er spricht von schwachen Furchen oder von einem nahtartigen Spalt. Nur 11 zeigten stärkere Abgrenzungen und tiefere Spalten. Er veranschaulicht dieselben durch 3 Abbildungen (Morphol. Arbeiten Bd. IV, Fig. 8, Fig. 9, Fig. 13); daselbst sind auf der Gelenkfläche für das Capitatum Furchen zu sehen, die sich nach Gruber und Leboucq auch auf das unvollkommen verschmolzene Centrale beziehen lassen.

Die unvollkommene Teilung sah Pfitzner mehrfach an der rechten und linken Hand desselben Individuums. Die schwachen Furchen gibt er an 6 Händepaaren an. Stärkere Abgrenzung lag doppelseitig 2 mal vor: Nr. 301 und 302 „rechts schwache Einkerbung auf der Crista dorsalis, die sich auf der Gelenkfläche zum Capitatum als schwache Furche fortsetzt, links tief einschneidender Spalt auf der Crista dorsalis, der sich auf die Gelenkfläche zum Capitatum fortsetzt; eine schwächere Furche grenzt distal vor diesem Spalt das Centrale ab" (vergl. Fig. 9 bei Pfitzner) — und Nr. 834 und 835: „es zieht beiderseits ein tiefer Spalt von der Crista dorsalis auf die Gelenkfläche zum Capitatum herab. Von den 5 einseitigen Spaltbildungen sei noch auf Fall Nr. 394 und 445 hingewiesen, welche durch Fig. 8 und 13 illustriert sind; ich gebe sie in Fig. 10 und 11 wieder.

Geheilte Frakturen oder Infraktionen lassen sich hier, mit Ausnahme des Falles Nr. 149, mit Wahrscheinlichkeit nicht zugrunde legen. Mit Leboucq muß man die Frage aufwerfen, ob die regelmäßig an der Verschmelzungsstelle des Centrale besonders ausgeprägten Furchen nicht auf dieses allein zu beziehen sind. Das möchte ich für die Lehre von den Frakturen noch hervorheben, daß diese Spalten ebenso wie für Abrisse kleiner Stücke aus der Dorsalfläche auch für die Entstehung und für die Lokalisation der vollständigen Frakturen eine Disposition — einen locus minoris resistentiae — bieten. Die Frakturen verlaufen durch die Gelenkfläche zum Capitatum fast regelmäßig so, daß sie dieselben von dorsal nach volar halbieren, also fast in der Verlängerung der Furchen, welche Leboucq und Pfitzner abbilden.

Zusammenfassung:

Alles in allem geht aus dem Studium der Literatur hervor, daß das Naviculare bipartitum und tripartitum in der Weise, wie es von Gruber und Pfitzner als Bildungsanomalie aufgestellt ist, durch die neueren Erfahrungen über Frakturen des Naviculare in Frage gestellt ist. Ein Teil der als Naviculare partitum beschriebenen Fälle ist ohne Zweifel als Produkt einer Fraktur aufzufassen, welche nicht zur knöchernen Konsolidation gelangt ist; es sind diejenigen, bei denen die Stücke des Naviculare sich mit knöchernen Flächen vom Charakter verdichteter Spongiosaflächen oder von Schlifffflächen berührten; die ersteren waren zuweilen durch spärliches Bindegewebe verbunden, gewöhnlich bestand gar keine Verbindung durch Zwischengewebe; die Stücke

standen in unmittelbarem Kontakt. Als Naviculare bipartitum muß man die Fälle gelten lassen, bei denen die selbständigen Hälften sich mit glatten knorpeligen Flächen berührten (Fall Auvray); auffällig ist auch hier die Angabe, daß ein verbindendes Gewebe in Gestalt von Kapsel und Bändern fehlte.

Die Häufigkeit des Naviculare carpi bipartitum ist danach viel geringer anzusetzen als Pfitzner sie berechnet hat. Nach dem bisherigen Ergebnis der Röntgendurchleuchtungen und -aufnahmen von Händen muß es extrem selten vorkommen.

Klinisch wird die Deutung, ob eine Fraktur oder ein zufälliger Befund von natürlicher Teilung vorliegt, keine Schwierigkeit machen, wenn der Fall frisch zur Untersuchung kommt; man hat die Kriterien der Anamnese und der Symptome; man sieht ferner im Röntgenbild bei vollständigen Frakturen die spongiöse Zeichnung der frei liegenden Bruchfläche, bei Fissuren eine unregelmäßig meist zackig verlaufende Bruchlinie. Bei alten Fällen mit Pseudarthrosenbildung haben die Stücke des Naviculare wohl zuweilen das Aussehen, als wären sie 2 selbständige Knochenstücke; auch hier gibt die Anamnese, wenn sie positiv auf traumatische Entstehung hinweist, die Entscheidung für eine alte Fraktur. Man ist nur berechtigt, ein Naviculare bipartitum anzunehmen, wenn jede Möglichkeit einer traumatischen Entstehung ausgeschlossen ist. Bei der Seltenheit des Naviculare bipartitum wäre selbst in zweifelhaften Fällen von Fraktur, besonders bei der Begutachtung von Verletzten, auf diese Varietät kein Bezug zu nehmen; nur wenn zufällig an der anderen gesunden Hand der gleiche Befund vorläge, was bisher noch nie beobachtet ist, wäre man berechtigt, eine abweichende Bildung des Naviculare anzunehmen.

Nachdem ich mir diese Anschauung auf Grund des Studiums der Literatur gebildet hatte, gelangte ich in den Besitz einer Beobachtung, welche ich mich berechtigt glaube, als ein Naviculare bipartitum anzusprechen.

Dieselbe betrifft den 34jährigen Schreiber Albert S., welcher auf der inneren Abteilung des Krankenhauses Moabit vom 14. Januar bis zum 26. Februar 1903 wegen Lungenspitzenkatarrhs behandelt wurde — Journal-Nr. 4037; sie wurde mir von Herrn Geheimrat Prof. Renvers gütigst überlassen.

Auffallend war an dem Manne eine doppelseitige Atrophie der

Muskulatur des Daumenballens. Die elektrische Untersuchung ergab, daß beiderseits der Musculus opponeus und der M. abductor brevis pollicis fehlte; alle anderen Muskeln des Daumens reagierten normal. Die Anomalie war angeboren; diese oder ähnliche Mißbildungen waren sonst in der Familie des S. nicht vorgekommen.

Eine Aufnahme des Handskeletts mittelst des Röntgenverfahrens stellte beiderseitig das Vorhandensein von 9 Handwurzelknochen fest.

Man sieht auf dem Röntgenbilde Fig. 12 und 12a, welches beide Hände gemeinsam aufgenommen zeigt, sowohl an der rechten wie an der linken Hand, an deren radialer Seite vier scharf gesonderte Knochenschatten statt der drei Schatten, welche normal vom Naviculare und den beiden Multangula gebildet werden. Während an der rechten Hand zwischen dem proximalem Knochen, den wir als Naviculare bezeichnen können, und den drei übrigen Schatten ein Knochendefekt, eine Lücke besteht, liegen die vier Knochen links in einer geschlossenen Reihe. Trotzdem die Knochen rechts kleiner sind und der Defekt am Naviculare vorliegt, kann wohl zunächst darüber kein Zweifel sein, daß sie den vier Knochenschatten links gleichzustellen sind. Die Bedeutung, welche wir den letzteren zuerkennen, dürfen wir also auf die ersteren übertragen.

Betrachten wir zunächst die Knochen der linken Hand.

Von den distalen Knochen sind zwei, welche sich an die Basis des Metacarpale 1 und 2 anschließen, ohne Zweifel als Multangulum majus und M. minus zu bezeichnen. Vom Metacarpale 1 ist zu bemerken, daß die basale Gelenkfläche weniger breit erscheint und offenbar nicht in dem Maße als Sattelgelenkfläche entwickelt ist wie in der Norm; das entspricht dem Defekt des M. opponens und M. abductor brevis; im übrigen erscheint aber das Metacarpale 1 nicht wesentlich kürzer oder schwächer als normal.

Das dem Lunatum sich anschließende Naviculare ist entschieden zu kurz. Die Pfanne, welche es dem Capitatum zukehrt, stellt nur die Hälfte der kugeligen resp. elliptischen Höhlung dar, welche das Naviculare der Norm dem Capitatum zukehrt. Die Tuberositas fehlt ihm.

Welche Bedeutung hat nun der 4. Knochen? An der linken Hand würde derselbe im Zusammenhang mit dem Naviculare gedacht, dasselbe zu einem normal langen Naviculare ergänzen. Der Vergleich der Hand mit anderen normalen Händen, die in derselben Haltung und bei ähnlicher Stellung der Röhre aufgenommen sind, ergibt dies. die Gelenkfläche, welche er dem Capitatum zuwendet, ergänzt die

gleiche Gelenkfläche des Naviculare zu einem Ellipsoid und stellt so die Pfanne her, welche sonst das Naviculare dem Capitatum zur Artikulation bietet. Endlich ist zu beachten, daß er sich zwischen Naviculare und beide Multangula schiebt und mit den letzteren beiden in Artikulation steht.

Auf Grund dieser Betrachtung bin ich geneigt, das Naviculare und den sich anschließenden Knochen in Zusammenhang zu bringen und beide als selbständig aufgetretene Stücke des Knochens aufzufassen, den wir aus der Anatomie als Naviculare kennen; das proximale, am Radius artikulierende Stück würde ein Naviculare ulnare, das distale mit den Multangula artikulierende ein Naviculare radiale darstellen. Die beiden Multangula sind im Vergleich zu der kräftigen Entwicklung der übrigen Handwurzelknochen klein.

Es liegt kein Grund vor, den als Naviculare radiale bezeichneten Knochen mit den Multangula in der Weise in Beziehung zu stellen, daß man annähme, er sei durch Teilung eines dieser Knochen gebildet; am Multangulum minus ist bisher eine Teilung stets in ein dorsales und volares Stück gesehen worden; Beobachtungen über ein geteiltes Multangulum majus liegen meines Wissens nicht vor. Man könnte vielleicht in der Anordnung der Knochen der rechten Hand eine Unterstützung dieser Ansicht sehen. Da aber der dem Naviculare radiale entsprechende Knochen dem Capitatum eine leicht ausgehöhlte Gelenkfläche zukehrt, da derselbe gerade an dieser proximal spitz auslaufenden Seite dem Naviculare entgegenzustreben scheint, so möchte ich auch hier aus dem Röntgenbild auf ein in ein ulnares und radiales Stück geteiltes Naviculare schließen, dessen beide Teile mangelhaft entwickelt sind, bei denen die einander berührenden Gelenkflächen fehlen.

Hervorheben möchte ich noch, daß in dem vollentwickelten geteilten Naviculare der linken Hand die Teile untereinander in Artikulation zu stehen scheinen; sie berühren sich mit glatten, scharf begrenzten Flächen; sie zeigen bei der ulnaren Abduktion keine seitliche Dislokation gegeneinander, wie man sie bei vollständigen Frakturen mit verschieblichen Fragmenten regelmäßig sieht.

Der Befund an der linken Hand entspricht nicht ganz dem bei den bisher bekannt gegebenen und hier als wahrscheinliche Naviculare bipartita bezeichneten Fällen. Die Teilung berührt offenbar gar nicht die Gelenkfläche zum Radius, welche der ulnare Teil allein trägt; sie geht quer von radial nach ulnar etwa der crista dorsalis des einheitlichen Naviculare entsprechend. Bei den 2 Fällen Grubers, dem einen Turners, den 2 Pfitzners, dem Auvrays, verlief sie

an der radialen Seite immer durch die proximale Gelenkfläche. Übereinstimmend mit den Fällen Turners fehlt die Tuberositas am radialen Teil; doch ist zu bemerken, daß sie auch an normalen Knochen oft schwach entwickelt ist.

Auf Grund unseres Falles erfahren die Untersuchungsergebnisse über die fötale Bildung des Naviculare carpi aus einer ulnaren und einer radialen Hälfte (Thilenius, von Bardeleben) und über die Verknöcherung von zwei Knochenkernen (Rambaut und Renault, von Wyss) eine Stütze; man darf die Befunde dieser Autoren wohl so auffassen, daß sie ausnahmsweise vorkommen; sie dürften im Sinne Pfitzners einen früheren Zustand in der Beschaffenheit des Handwurzelskeletts dokumentieren.

Der Defekt in der Daumenmuskulatur, die Unfähigkeit der Opposition des Daumens, welche hier die Zweiteilung begleitete, läßt sich gleichfalls als ein Hinweis auf einen früheren und zugleich primitiveren Zustand des Handskeletts und der Hand deuten. Es ergibt sich daraus zugleich, daß Abweichungen der Knochenbildung sich in Abweichungen der Weichteile bis zur Muskulatur hin wiederspiegeln und umgekehrt, wofür sich ja auch manche andere Beispiele beibringen ließen. Es bestätigt sich die Richtigkeit der hier bei Besprechung der Navicularia partita zugrunde gelegten Beweisführung, welche die Bildung der Weichteile berücksichtigte.

Kasuistik.

I. Gruber[1]). Fall 1: Archiv f. Physiol. u. Anatomie. 1866. S. 565.

Mazeriertes Präparat. Teilung beginnt proximal und radial an der radialen volaren Zirkumferenz der Gelenkfläche zum Radius und reicht bis in die distalen Gelenkflächen. Nav. ulnare trägt die ganze proximale, fast die ganze mediale, den größten Teil der distalen medialen, den kleineren Teil der distalen lateralen Gelenkfläche. Nav. radiale trägt den Rest der distalen Gelenkflächen und eine kleinere Gelenkfläche zum Capitatum, sowie die Tuberositas. Angeblich gelenkige Verbindung zwischen den Stücken.

II. Fall 2: Archiv f. Physiol. u. Anatomie. 1870. S. 491.

Die Teilung verläuft ganz in der proximalen Gelenkfläche, sie fast halbierend und vom dorsalen zum volaren Ulnarwinkel, so daß nur ein kleiner proximaler Teil der Fläche zum Capitatum abgeschnitten ist. Nav. ulnare also sehr klein. Die Ränder der Knochen bindegewebig verbunden, zwischen den Knochen große Lücken. Es besteht eine Art gelenkiger Verbindung (ursprünglich Synchondrose); Fläche des ulnaren Stücks halbmondförmig, sehr konvex.

---

1) Die Fälle Grubers sind in Fig. 1 bis Fig. 6 Tafel IV abgebildet.

III. Fall 3: Bull. de l'académie de St. Petersbourg. T. XV. 1871. S. 448.

Linke Hand eines Erwachsenen mit Spuren einer ursprünglichen Teilung. Nach der Mazeration bestand eine streckenweis ritzenförmige Linie über den ganzen Umfang der ulnaren Portion, in ihrem Verlauf entsprechend der Teilung in Fall 2; ihr Verlauf ist unregelmäßig, zackig.

IV. Fall 4: Bull. de l'académie de St. Petersbourg. T. XVII. 1873.

Die Teilung verläuft wieder sehr ähnlich der von Fall 2 und 3, etwas radial von der Mitte der proximalen Fläche und im proximalen Teil der Fläche zum Capitatum. Verbindung von Gruber als Synchondrose bezeichnet. Es bestand nach der Zeichnung an den Rändern der Fläche zum Radius eine Verbindung, während die Ränder der Fläche zum Capitatum klaffen. Am Radius und Capitatum bestanden anormale Knorpelfacetten. Naviculare im ganzen dreieckig durch Mangel des vorderen Ausschnittes und geringe Andeutung des hinteren, deform.

V. Fall 5: Virch. Archiv. Bd. 69. S. 391 und Bd. 94. S. 345.

Teilung in ein Nav. radiale und ulnare, beginnend in der proximalen Gelenkfläche, von ihr das radiale 1/3 abteilend, und endigend in der Mitte der Fläche zum Capitatum. Berührung untereinander durch Schlifflächen, durch eine Art von Gelenk nach Grubers Ausdrucksweise. Am Dorsum zwischen den Navicularia ein drittes Knochenstück mit Schlifflächen, von Gruber erst als in der Synchondrose aufgetretene Ossifikation, später als persistierendes Centrale carpi gedeutet.

VI. Fall 6: Virch. Archiv. Bd. 94. S. 345.

Rechtsseitiges Naviculare von einem jungen Subjekt mit Spuren früherer Tripartition. Radial und dorsal ist die Teilung markiert durch eine schmale schwache Crista, die über die Mitte des Dorsum zieht, die Superf. dorsalis kreuzend. An ihrem Ende an der Fläche zum Capitatum sitzt in einem winkligen Ausschnitt, durch zwei feine Ritzen abgetrennt, ein Ossiculum verwachsen. Durch die Mitte der Fläche zum Capitatum zieht, sie teilend, vor dem Ausschnitt resp. den Ritzen ein Sulcus nach volar. Die Fläche zum Capitatum erscheint in ihrer Mitte wie winklig geknickt und an ihrer radialen Hälfte wie eingedrückt.

VII. Fall Struthers: Journal of anatomy and physiol. Bd. VIII. 1874. S. 113.

Skaphoid von der rechten Hand eines 68jährigen Mannes. Zum Nav. radiale gehört der 4. Teil der Gelenkfläche zum Radius und die kleinere Hälfte von der zum Capitatum, der Spalt liegt senkrecht zur Hauptaxe für das Skaphoid. Schlifflächen zwischen den Stücken, z. T. leicht wellig. Keine Verbindung zwischen den Stücken. — Alte Fraktur des II. und III. Metacarpale in der Mitte, knöcherne Exkreszenzen am Trapezoid und Os magnum, sowie an der Basis des II. und III. Metacarpale. Linke Hand des Mannes und beide Füße gesund.

VIII. W. Turner. Journal of anatomy and physiol. Bd. XVII. 1883. S. 247 β.

Linke Hand eines Mannes. Kleines Nav. ulnare, größeres radiale; von der Oberfläche des ersteren, die dem Nav. radiale zugekehrt war, heißt es, sie war glatt, knorpelig und gewölbt. Das Nav. radiale artikulierte mit Capitatum, an einer kleinen Stelle seines inneren Randes mit dem Lunatum, am Proc. styloideus des Radius, sowie mit den Multangula. Die rauhe Superficies dorsalis war geteilt, denn sowohl das Nav. ulnare hatte eine schmale rauhe Oberfläche für den Ansatz von Bändern, wie das Nav. radiale; an die dorsale rauhe Fläche der letzteren war durch ein Ligament ein unregelmäßiges Knöchelchen befestigt, das — 1,3 Zoll lang und 0,6 Zoll breit — quer auf dem Rücken des Carpus lag, nach Turner eine Ossifikation in den dorsalen Bändern. Ein Tuberculum war am Nav. radiale nicht vorhanden.

IX. Turner, Journ. of anatomy and physiologie. Bd. XVII. S. 248.

8. Linke Hand eines Weibes. Naviculare in ungefähr 2 gleiche Teile gespalten. Nav. radiale artikulierte mit den Multangula, dem Capitatum und dem Nav. ulnare. Die entsprechende Fläche der letzteren wird als knorpelig und konvex angegeben. Die rauhe Superficies dorsalis war so geteilt, daß etwa die eine Hälfte am N. ulnare, die andere am N. radiale haftete. Auf der Dorsalfläche lag ein 3. Knöchelchen, verbunden durch ein Ligament mit dem Dorsum des Nav. radiale von 0,6 Zoll Länge und an diesem ein noch winzigeres Knöchelchen, ihm durch ein Ligament angeheftet (Ossifikation in den Bändern?). Dem Nav. radiale fehlte das Tuberculum.

X. Turner, ibidem, S. 245 b.

Als Lunatum bipartitum beschrieben, von der linken Hand eines Weibes. Knöchelchen, nach Turner offenbar Teil des Lunatum, zwischen diesem und Skaphoid, hatte breite knorpelige Fläche zum Radius, schmale knorpelige Fläche zum Lunatum, glatte eburnierte Fläche zum Naviculare. Korrespondierende Fläche des Skaphoids glatt, eburniert und ebenfalls die dem Radius zugewendete des Skaphoids.

XI. Anderson, Journ. of anatomy and physiol. Bd. XVII. 1883.

Linke Hand eines Mannes; die anderen Carpalia ohne besonderes. Das Nav. bestand aus einem dorsalen und volaren Teil, letzterer an Gestalt und Größe dem Pisiforme ähnlich. Der größere dorsale Teil artikuliert mit dem dorsalen Teil des Radius, den Multangula, dem dorsalen Teil des Lunatum und Capitatum. Das Nav. volare artikuliert mit dem volaren Teil des Radius, des Lunatum und Capitatum. Die Teile des Naviculare wenden einander eburnierte, gerillte Flächen zu, die des dorsalen ist konkav, die des volaren konvex. Von den Gelenkflächen des dorsalen Teils war die zum Radius eburniert; die Gelenkfläche des volaren Teils zum Radius war mit Knorpel bedeckt.

XII. Lebouc q[1]), Archives de Biologie Bd. V 1884 S. 54. Persistance du central aux deux mains.

Bei einem 26jährigen Mann persistiert beiderseits ein freies Centrale. Eine andere Besonderheit hat das Skaphoid auf der Gelenkfläche

1) Siehe Fig. 7 Tafel IV.

für das Capitatum: es findet sich beiderseits im Knorpel eine tiefe Furche, die sich von der Trennungslinie zwischen hinterem Rand des Centrale und Skaphoid einige Millimeter weit fortsetzt, sie scheint die Spur einer tieferen Trennung des Skaphoids zu sein. Sie erinnert an Fig. 5 der Monographie Grubers über das Centrale carpi und an seine Navicularia tripartita.

XIII. Tellyesniczky, Selbstbericht in Schwalbes Jahresbericht 1897, S. 301 (Magyar orvosi arch. 1896).

F. fand ein Naviculare radiale und ulnare und ein 3. Knöchelchen, welches mit beiden Teilaren tikuliert; letzteres lag ganz an der dorsalen Fläche des aus 2 Teilen bestehenden Nav. in der Teilungslinie oberhalb des Multangulum minus, mit dem es aber nicht in Berührung kommt. T. glaubt ein Centrale vor sich zu haben; Pfitzner nennt es ein entartetes Centrale.

XIV. Auvray, Bullet. de la société anat. de Paris 1898 S. 135. Scaphoid double de la main.

Das Skaphoid ist in eine proximale und distale Hälfte geteilt im Niveau seines Halses. Die beiden Hälften artikulieren untereinander durch 2 Gelenkflächen, die mit Knorpel bekleidet, eben und absolut glatt sind. Die Teilung geht von der Gelenkfläche zum Capitatum in die zum Radius, so daß das radio-distale Stück noch an der Artikulation mit dem Radius auf der inneren Fläche des Proc. styloideus radii teilnimmt.

XV. Pfitzner, Schwalbes morphol. Arbeiten Bd. IV, 1895 und Zeitschr. für Morphol. und Anthropologie. Bd. 2. 1900.

a) Navicularia bipartita.

Hand Nr. 35[1]). Nav. bipartitum neben persistierendem freiem Centrale (Fig. 7) an der linken Hand eines 67jährigen Maurers. Die Teilung geht von der Mitte der Fläche zum Capitatum nach radial längs der dorsalen Umrandung der Fläche zum Radius; die freie Dorsalfläche, die zum N. radiale gehört, bildet eine starke Crista. Die einander zugekehrten Flächen waren uneben, aber kongruierend und mit hyalinem Knorpel überzogen; die Knochenflächen nach der Mazeration zeigten ausgesprochene Koaleszenzflächen. An der rechten Hand war die Teilung nicht angedeutet.

XVI. Nr. 69. Linke Hand eines 33jährigen Malers. Die Teilung durchsetzt den Knochen von der Mitte der Fläche zum Capitatum aus nach radial, wo sie nur einen kleinen Teil der proximalen Gelenkfläche abtrennt. Die Berührungsflächen sind rauh, aber in der Tiefe des Überzuges war noch gesunder Knorpel zu konstatieren; nach der Mazeration zeigen sie typische Koaleszenzerscheinungen. Rechts keine Andeutung der Teilung.

XVII. Nr. 75. Linke Hand eines 78jährigen Mannes.

An Stelle des Nav. finden sich 3 Knochenstücke; 2 stellen wie gewöhnlich das Nav. radiale und ulnare dar, nur ist das ulnare kleiner als

1) Siehe Fig. 9 Tafel IV; das persistierende freie Centrale ist auf der Abbildung nicht zu erkennen.

bei Nr. 69, indem es von der Gelenkfläche für den Radius nur ca. $^2/_3$, von der für das Capitatum $^1/_3$ trägt. Das 3. Stück scheint das Epilunatum zu repräsentieren, es ist von Gestalt einer 3 seitigen Pyramide, artikuliert mit Lun., Capit., Nav. ulnare, aber die Knorpelüberzüge waren an ihm sehr stark aufgefasert, bindegewebsartig. Die sonst das Epilunatum repräsentierende dorso-radio-distale Ecke des Lunatum fehlte.

Die Navicularia kehrten einander eburnierte, stark ausgeschliffene Knochenflächen zu. Die Gelenkflächen zum Lunatum und Radius aufgefasert resp. zerstört.

Am Metacarpale V eine mit 5 mm Verkürzung geheilte alte Fraktur. Rechts keine Teilung des Naviculare.

XVIII. Nr. 150. Linke Hand eines 53jährigen Tagners.

Die Trennung beginnt in der Mitte der Gelenkfläche zum Capitatum, geht nach radial längs der Crista dorsalis, so daß die Crista hauptsächlich auf das Nav. radiale, die proximale Gelenkfläche auf das Nav. ulnare entfällt. Die Navicularia kehren sich eburnierte Schlifflächen zu.

Das ulnare Ende der Crista dorsalis trägt ein längliches Knochenstück von 6 mm großem Durchmesser; abgelöste Exostose? — Epilunatum, selbständiges Knochenstück von 6 mm großem Durchmesser, mit Lunatum durch Koaleszenz verbunden, sieht ganz aus wie eine abgelöste Exostose.

An der Basis der Grundphalanx I ist die ulno-volare Ecke ersetzt durch ein selbständiges Knochenstück; es ist mit Grundphalanx I durch Koaleszenz verbunden und kehrt dem Capitulum metacarpi I eine überknorpelte Gelenkfläche zu.

An der rechten Hand dieses Mannes (Nr. 149) war ein Naviculare imperfecte bipartitum vorhanden; auf der Dorsalfläche teilt eine tiefe Rinne das Nav. in ein Nav. radiale und ulnare und setzt sich noch etwas auf die dem Capitatum zugekehrte Gelenkfläche fort.

XIX. Nr. 194. Linke Hand eines 65jährigen Weibes.

Die Trennung beginnt in der Mitte der Fläche zum Capitatum und geht längs der Crista nach radial, so daß die Crista wesentlich dem Nav. radiale zufällt. Die Hälften berühren sich mit eburnierten Schifflächen; sonst keine pathologischen Prozesse. Rechte Hand ohne Besonderes.

XX. Nr. 376. Rechte Hand eines 30jährigen Mannes.

Auf das Nav. radiale entfällt die Crista dorsalis, der radiale Teil der Gelenkfläche für den Radius und der größere Teil der Gelenkfläche für das Capitatum.

Zwischen beiden Navicularia, sowie zwischen ihnen und den angrenzenden Skelettstücken ist der Knorpel zerstört, die Knochenflächen zeigen starke Schliffe; am ganzen Carpus periostitische Exostosen.

Am Metacarpale V eine schlecht geheilte Fraktur. Linke Hand normal.

XXI. Nr. 1356. Rechte Hand eines 45jährigen Mannes.

Auf das Nav. uln. entfällt die Hälfte der Fläche für das Capitatum und $^2/_3$ der für den Radius. Die Navicularia durch Bindegewebe verbunden, kein Knochenschliff, keine Exostosen, aber die Berührungsflächen wenig kongruent, da das Nav. uln. an entsprechender Stelle nach der

Mazeration einen — vorher durch Bindegewebe ausgefüllten — Defekt aufweist. Linke Hand nicht beschrieben.

XXII. Nr. 1387. Linke Hand eines 40jährigen Schlossers.

Das Nav. uln. trägt 1/2 der Capitatumfläche, die ganze Radiusfläche sowie die halbe Crista dorsalis. Berührungsflächen sehr uneben, aber weder Knochenschliff noch Exostosen, mit einer minimalen Schicht von Weichteilen bedeckt. Rechts keine Andeutung einer Zweiteilung, dagegen dieselbe wulstige Form der Crista dorsalis.

XXIII. Nr. 1390. Linke Hand eines 40jährigen Mannes.

Das Nav. uln. trägt 1/2 der Capitatumfläche und 2/3 der Radiusfläche. Die Berührungsflächen zeigen Knochenschliff und Exostosen. Rechts Teilung des Nav. nicht angedeutet.

b) Naviculare imperfecte bipartita bei Pfitzner, im ganzen 21 Fälle.

XXIV. Nr. 149 (siehe bei Fall XVIII) ist die rechte Hand eines 53jährigen Tagners, bei dem an der linken Hand ein Naviculare bipartitum vorlag.

XXV. Nr. 188. Linke Hand eines 65jährigen Schmiedes.

Nav. imp. bip. angedeutet durch Spalt auf der Gelenkfläche für Radius und Capitatum.

Das Metacarpale V zeigt schlecht geheilte Fraktur mit Verlagerung der Bruchenden.

Am 3. Finger bindegewebige Ankylose des Gelenks zwischen End- und Mittelphalanx; am 4. und 5. Finger Synostose zwischen End- und Mittelphalanx, bei 4. in Volarluxation, bei 5. in Flexionsstellung. End- und Mittelphalangen stark atrophisch.

XXVI u. XXVII. Nr. 201 u. 202. Händepaar eines 26jährigen Bierbrauers, typische Teilung unbestimmt angedeutet.

XXVIII. Nr. 213. Rechte Hand eines 46jährigen Tagners, typische Teilung durch schwache Furche auf der dorsalen und ulnaren Fläche unbestimmt angedeutet.

XXIX u. XXX. Nr. 215 u. 216. Händepaar eines 26jährigen Weibes, typische Teilung durch Furche auf der dorsalen Kante und der Fläche zum Capitatum markiert.

XXXI. Nr. 232. Linke Hand eines 48jährigen Fabrikarbeiters, tiefe Einkerbung zieht von der Crista dorsalis auf die Gelenkfläche zum Capitatum, letztere halbierend.

Der ganze linke Arm war atrophisch; rechte Hand ohne Besonderes.

XXXII u. XXXIII. Nr. 258 u. 259. Händepaar eines 40jährigen Tagners, typische Teilung schwach angedeutet.

XXXIV. Nr. 275. Linke Hand eines 52jährigen Schauspielers, typische Teilung unbestimmt angedeutet durch Furche auf dem oberen Teil der Gelenkfläche für das Capitatum; rechts nichts davon.

XXXV u. XXXVI. Nr. 284 u. 285. Händepaar eines 26jährigen Weibes, typische Zweiteilung durch ringsherum laufende Furche angedeutet.

XXXVII u. XXXVIII. Nr. 288 u. 289. Händepaar eines 30jährigen Musikers, typische Zweiteilung ringsherum unbestimmt angedeutet.

XXXIX. Nr. 298. Linke Hand eines 46jährigen Tagners. Eine schwache Furche zieht über die ganze Gelenkfläche für das Capitatum, war schon vor der Mazeration als Furche im Knorpelüberzug sichtbar, setzt sich schwächer fort auf die Gelenkfläche für den Radius, von der sie ein kleines Stück dem Nav. radiale zuteilt. Rechts nicht angedeutet.

XL u. XLI. Nr. 301 u. 302. Händepaar eines 45jährigen Knechtes. Rechts: Schwache Einkerbung auf der Crista dorsalis, die sich auf die Gelenkfläche zum Capitatum als schwache Furche fortsetzt. Links: Tief einschneidender Spalt auf der Crista dorsalis, der sich auf der Gelenkfläche zum Capitatum fortsetzt. Eine schwächere Furche grenzt distal vor diesem Spalt das Centrale ab (Fig. 9); Centrale mit Nav. verschmolzen, deutlich abgesetzt.

XLII u. XLIII. Nr. 378 u. 379. Händepaar eines 50jährigen Mannes. Typischer Verlauf der Abgrenzung. Rechts: Auf der Fläche zum Capitatum seichte Furche, auf der zum Radius schwache, etwas verwischte Furche, welche von der Crista dorsalis zur Volarfläche ziehend, dem Nav. radiale noch einen kleinen Abschnitt der Artic. radio-navicularis zu erteilt. Links: Auf der Fläche zum Capitatum undeutliche, auf der zum Radius scharf gezogene Furche, welche den kleineren Abschnitt dieser Gelenkfläche dem Nav. rad. zuweist.

XLIV. Nr. 394 linke Hand eines unbekannten Individuums, ein kräftiger Spalt zieht von der Crista dorsalis auf die Gelenkfläche zum Capitatum. — Fig. 8 rechte Hand nicht beschrieben — vergl. Fig. 10 Tafel IV.

XLV u. XLVI. Nr. 439 und 440 Händepaar eines 66jährigen Weibes. Naviculare imperfecte bipartitum ohne nähere Angaben.

XLVII. Nr. 445. Linke Hand einer 28jährigen Magd ebenso, vergl. Fig. 11. Tafel IV.

10 analoge Fälle kommen unter den im VIII. Beitrag beschriebenen Händen vor, s. Zeitschr. f. Morph. u. Anthrop. Bd. 2.

Erklärung der Abbildungen auf Tafel IV.

Fig. 1 und 1a = Fall 1 Grubers; Fig. 1, Naviculare gesehen von dorsal-radial mit den übrigen Handwurzelknochen; Fig. 1a, Naviculare allein gesehen von ulnar.

Fig. 2 und 2a = Fall 2 Grubers; Fig. 2, Naviculare gesehen von proximal dorsal mit den übrigen Handwurzelknochen der proximalen Reihe; Fig. 2a, Naviculare allein gesehen von ulnar.

Fig. 3 und 3a = Fall 3 Grubers; Fig. 3, Naviculare gesehen von radial; Fig. 3a, gesehen von ulnar.

Fig. 4 — Fall 4 Grubers; Naviculare mit dem Lunatum gesehen von dorsal proximal.

Fig. 5 — Fall 5 Grubers; Naviculare mit den übrigen Handwurzelknochen der proximalen Reihe, gesehen von distal und volar.

Fig. 6 — Fall 6 Grubers; Naviculare gesehen von ulnar.

Fig. 7 — Beobachtung von Leboucq; Naviculare mit persistierendem freiem und artikulierendem Centrale, gesehen von ulnar.

Fig. 8 — Beobachtung von Leboucq; Naviculare mit persistierendem verwachsenem Centrale, abgegrenzt durch Furchen in der Gelenkfläche zum Capitatum, gesehen von ulnar.

Fig. 9. — Beobachtung Nr. 35. von Pfitzner; Naviculare mit den Multangula, gesehen von radial und dorsal.

Fig. 10 und **11** — Beobachtung Nr. 394 und 445 von Pfitzner; Spalt in der Gelenkfläche des Naviculare zum Capitatum, von dorsal nach volar ziehend.

Fig. 12 und **12a** — Röntgenaufnahme der Hände eines 34jährigen Schreibers in ulnarer Abduction; Fig. 12 linke Hand, Teilung des Naviculare in ein ulnares oder proximales und ein radiales oder distales Stück; Fig. 12a rechte Hand, dieselbe Teilung mit Defekt der einander berührenden Gelenkflächen.

Fig. 1.

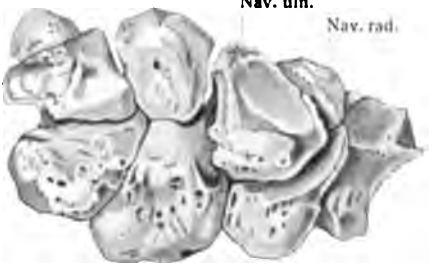

Fig. 1a. Nav. rad.

Fig. 2.

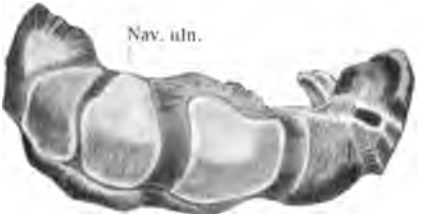

Fig. 2a.

Fig. 3.

Fig. 3a.

Fig. 4.

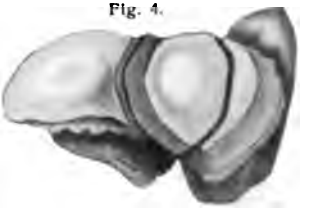

Fig. 5.

Fig. 6.

Nav. rad.

Fig. 7.

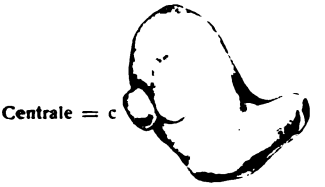

Fig. 8.



Fig. 9.

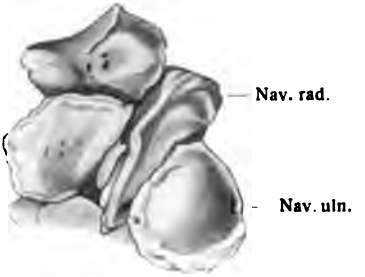

Fig. 10.

Fig. 11.

Fig. 12.

Fig. 12a.

gel in Leipzig.

Druck von Richard Hahn (H. Otto), Leipzig.

XVIII.

Aus dem städtischen Krankenhause Moabit. Abteilung des Herrn Geheimrat Prof. Sonnenburg.

Die Erfahrungen über Handwurzelverletzungen verglichen mit den Ergebnissen der Varietätenstatistik an den Knochen der Handwurzel.

Von

Dr. **Richard Wolff**,
Assistenzarzt.

Die durch Gruber inaugurierte Durchforschung der an Hand und Fuß auftretenden accessorischen Knöchelchen hat durch Pfitzner eine systematische Bearbeitung gefunden, bei der sorgfältig jeder abweichende Befund an den Knochen der Norm, sowie jedes normalerweise nicht vorhandene Knochenstück sorgfältig registriert und beschrieben wurde. Die Befunde wurden im entwicklungsgeschichtlichen Interesse erhoben, um festzustellen, welche ursprünglichen morphologischen Elemente an dem Aufbau der Knochen der menschlichen Hand teilnehmen und wie diese in der Anlage selbständigen Stücke sich zu den als konstant bekannten Knochen vereinigen. Die Ergebnisse einer mühsamen Durcharbeitung von 1450 Handskeletten hat Pfitzner in seiner letzten Monographie[1]) niedergelegt; die am Schluß derselben gegebene systematische Beschreibung charakterisiert eingehend die 33 von ihm aufgestellten morphologischen Elemente der Handwurzel, welche uns hier hauptsächlich beschäftigen werden.

Ich habe die Arbeiten Pfitzners, als ich die Frage der Navicularia bipartita studierte, auch nach Verletzungen der Handwurzelknochen durchgesehen, wobei ich konstatierte, daß Pfitzner sehr wenig traumatisch bedingte Veränderungen beschreibt. Nachdem sich hinsichtlich der Navicularia bipartita im Vergleich derselben mit den Erfahrungen über die Frakturen des

1) Pfitzner, Die morphologischen Elemente des menschlichen Handskeletts. 8. Beitrag zur Kenntnis des menschlichen Extremitätenskeletts. Zeitschrift f. Morph. u. Anthrop. 2. Bd. S. 76—157 u. S. 365—685.

Knochens ergeben hatte, daß dieselben zum großen Teil als alte Frakturen mit Bildung einer Pseudarthrose zwischen den Fragmenten zu deuten seien[1]), lag die Vorstellung nahe, daß er auch unter die übrigen Varietäten manche Frakturen mitgezählt hat und daß demgemäß ein Teil der Kasuistik seiner morphologischen Elemente traumatische Absprengungen darstellt.

Ehe ich auf die Einzelheiten eingehe, werde ich einige Punkte der allgemeinen Ausführungen Pfitzners besprechen, nämlich diejenigen, welche sich auf die charakteristischen Merkmale der accessorischen Knöchelchen und auf ihr Vorkommen nach den verschiedenen Lebensaltern beziehen.

Unsere Kenntnisse über ihr Vorkommen beziehen sich auf Beobachtungen beim Embryo bis zum vierten Monat; hier ist es von Thilenius[2]) systematisch untersucht worden. Dieser Autor fand, daß die Hände um so reicher an isolierten accessorischen Elementen sind und daß letztere eine um so beträchtlichere relative Größe haben, je jünger der Embryo ist. Mit der stärkeren Volumzunahme der konstanten Stücke bleiben die Accessoria im Wachstum zurück, ein großer Teil wird vollständig eingeschmolzen, ein anderer verschmilzt mit einem benachbarten konstanten Skelettstück. Was an accessorischen Knöchelchen beim Neugeborenen vorhanden ist, darüber liegen bisher keine Angaben vor. Diese Lücke ist noch auszufüllen, ehe man entscheiden kann, in welcher Häufigkeit die beim Erwachsenen konstatierten Carpalia accessoria angeboren sind und wie weit sie durch traumatische Produkte vermehrt und vorgetäuscht worden sind. Die Pfitznerschen Untersuchungen sind nur bei Personen vom 13. Lebensjahre an gemacht. Wir wissen demnach nicht einmal, wann die Rückbildung der Accessoria durch Verschmelzung resp. Zugrundegehen beendet ist. Pfitzner glaubt das nach seinen Befunden feststellen zu können, daß etwa vom 14. Lebensjahre an — mit dem Abschluß der vorläufigen Entwicklung des Knochensystems und dem Ersatz alles Knorpels durch Knochen bis auf die Wachstumszonen und den bleibenden Knorpel — keine oder doch keine wesentliche Zahlverringerung der Accessoria stattfindet.

Pfitzner hat an seinem Material statistisch untersucht, ob nachzuweisen ist, ob nach dem 14. Jahr noch Verschmelzungen zwischen

1) Vergl. die vorangehende Arbeit.

2) Thilenius, Untersuchungen über die morphologische Bedeutung accessorischer Elemente am menschlichen Carpus. Schwalbes Morphologische Arbeiten 5. Bd. S. 462—553.

den accessorischen Knöchelchen und den konstanten sich ereignen. Wenn solche sich ereignen, muß die Zahl der Accessoria mit vorschreitendem Lebensalter abnehmen, andererseits muß nachzuweisen sein, daß eine größere Anzahl von Beobachtungen vorliegt, die als den konstanten sich angliedernde, mit ihnen verschmelzende Accessoria zu deuten sind.

Die perfekte Verschmelzung beim Erwachsenen stellt die Synostose dar; es sind gewöhnlich bestimmte Stellen oder Fortsätze der konstanten Skelettstücke, welche durch die verschmolzenen Accessoria dargestellt werden; Furchen und Spalten deuten häufig die frühere Selbständigkeit an. Die selbständigen Accessoria sind mit dem konstanten Skelettstück, dem sie sich anschließen, in Verbindung entweder durch ein echtes Gelenk oder durch Koalescenz; artikulierende Accessoria sind vollentwickelte Exemplare, die koalescierenden solche, welche Verschmelzungstendenz bekunden.

Bevor wir die statistischen Untersuchungen Pfitzners näher ins Auge fassen, sei der von ihm aufgestellte Begriff der Koalescenz erläutert.

Den Vorgang der Verschmelzung nach eingeleiteter Ossifikation der Handwurzelknochen denkt sich Pfitzner so, daß die einander zugekehrten knorpeligen Flächen zerfallen; solche Zerfallserscheinungen sah er wiederholt bei Skelettstücken, die er als Accessoria deutete. Mit dem Zerfall des Knorpels trete die spongiöse innere Substanz an die Oberfläche der Berührungsflächen; dieser Vorgang greife auch an dem konstanten Skelettstück Platz. So entwickele sich aus der Artikulation eine syndesmotische Verbindung, die schließlich verknöchere. Das konstante Skelettstück und das accessorische kehren sich also, wenn die Verschmelzung auf dieser Zwischenstufe zur Synostose stehen geblieben ist, nicht eine dicht gefügte Compacta, sondern eine offene, nur etwas dichtere spongiöse Schicht zu. Den Vorgang der Verschmelzung bezeichnet er als Koalescenz oder koalescierende Synostose; er nennt ihn auch abschlußloses Knochenwachstum im Gegensatz zur epiphysären Verschmelzung, bei der die zur Vereinigung kommenden Skelettstücke einander eine geschlossene kompakte, leicht unebene Fläche zukehren. Die betreffenden Berührungsflächen nennt er Koalescenzflächen. Der Ausdruck Koalescenz wird auch als Bezeichnung für einen Zustand, nämlich für die syndesmotische Verbindung mit spongiösen Flächen und ebenso für die direkte Berührung mit spongiösen (meist verdichteten) Flächen gebraucht. Die Verbindung durch Koalescenz sieht Pfitzner als ein für accessorische Stücke wichtiges Kennzeichen an.

Pfitzner hat bei seinen Beschreibungen wenig Gewicht auf eine detaillierte Beschreibung der Verbindung der selbständigen und accessorischen Knochen durch Gelenkkapsel und Bänder gelegt; das ist ein Mangel, der ihm mehrfach vorgehalten worden ist und gegen den er gelegentlich der Besprechung der Varietäten des Fußskeletts einwendet, er habe es als seine Aufgabe betrachtet, die Varietäten der Knochen zu studieren und zu beschreiben; es müsse einer besonderen Forschung überlassen bleiben, die Varietäten der zu den Knochen in Beziehung stehenden Weichteile zu studieren. Nun sind aber Gelenkkapseln und Bänder integrierende Bestandteile des Knochensystems, welche die Beziehungen der Knochen zueinander herstellen und die Funktion ermöglichen. Wenn nun auch bei den regressiven Elementen die Funktion ganz verloren gegangen sein kann, die Beziehungen zu den Knochen, mit denen sie ursprünglich artikulierten, treten doch nach allen Beschreibungen der Autoren, welche diesen Punkt berücksichtigt haben, zum mindesten durch bestimmte Bandverbindungen hervor; so ist es z. B. bei dem selbständig vorhandenen Centrale außerordentlich charakteristisch, daß selbst bei kleinsten Exemplaren zarte Verbindungen nicht nur zum Naviculare, mit dem es in der Regel verschmilzt, sondern auch zum Capitatum, Trapezoides, Lunatum angegeben sind. Danach scheinen mir die Verbindungen der Knöchelchen als ein unterscheidendes Merkmal gegen traumatische Absprengungen doch Bedeutung zu haben.

Das Vorhandensein einer Koalescenzfläche kann man, wenn man Pfitzners eigene Äußerungen darüber hört, nicht für ein unbedingt charakteristisches Zeichen halten dafür, daß ein Knochenteil von der ersten Anlage selbständig sei.

Daß die Koalescenz eine Vorbereitung zur Synostose darstellt, soll hier nicht bestritten werden; Pfitzner beschreibt alle Übergangsstadien zwischen Gelenk, Koalescenz und Synostose; er fand Koalescenz und Gelenk, Koalescenz und Syndesmose, Koalescenz und Synostose nebeneinander. Andererseits sieht aber die Koalescenzfläche gerade so aus wie die alte Bruchfläche eines spongiösen Knochens. Pfitzner spricht das selbst mehrfach aus, z. B. Zeitschrift für Morph. und Anthrop., Bd. II, S. 124: „Das Aussehen einer koalescierenden Knochenfläche läßt sich am besten mit dem eines nicht ganz frischen Bruchs durch spongiöse Knochenteile vergleichen“ oder in den Morphologischen Arbeiten, Bd. IV, S. 368: „Die Flächen sind sehr rauh, Vorsprünge greifen in Vertiefungen ein und das ganze Bild macht, abgesehen davon, daß die Hohlräume nicht bloßgelegt sind, den Eindruck, als ob es sich um einen gewaltsam hervorgerufenen Bruch

durch eine besonders dichte Spongiosaschicht handle." Pfitzner behauptet nun, daß der Unterschied gegenüber einer Bruchfläche doch so deutlich sei, daß ein geübtes Auge ihn sofort erkenne; er bezieht sich auf seine zahlreichen Beobachtungen des selbständigen Os acromiale, die er Beobachtungen von prinzipieller Bedeutung nennt; er habe an diesem Skelettstück, das er in 70 Proz. der Fälle selbständig und mit der Spina scapulae artikulierend fand, alle Übergänge in charakteristischer Weise beobachtet. An einer Stelle (IV. Beitrag M. A. Bd. IV, S. 368) gibt er die charakteristischen Merkmale etwas näher an; er sagt, bisweilen erwecken Aufwulstungen und Exkrescenzen an den Rändern den Verdacht, es könne ein pathologischer Prozeß bestanden haben; aber in weitaus der Mehrzahl der Fälle ist eine solche Vermutung mit unbedingter Sicherheit auszuschließen. Vor allem spricht das typische Auftreten und das typische Verhalten dieser Erscheinung dagegen; es sind nicht beliebige, sondern ganz bestimmte Stellen, an denen die Koalescenz auftritt, außerdem fast ausnahmslos streng symmetrisch, häufig allerdings in der Form, daß auf der einen Seite Koalescenz, auf der anderen Synostose besteht. Der Vorgang findet sich auch bei Säugetieren und zwar in gleicher Weise als ausgesprochen typische Erscheinung."

Aus allem, was Pfitzner angibt, ist zu entnehmen, daß die angeblich so außerordentlich charakteristisch aussehende Oberflächenbildung der Koalescenzfläche, wenn sie nicht etwa mit Knorpel bekleidet war, von der Bruchfläche durch einen spongiösen Knochen nicht sicher zu unterscheiden ist. Wenn eine solche Bruchfläche nicht zur knöchernen Vereinigung kommt, so verändert sie sich in zweierlei Weise: entweder wird sie rarefiziert, lückenhafter oder sie wird dichter bis zur vollständigen Verdichtung zu einer ununterbrochenen Knochenfläche, wie ich das an meinen Präparaten alter unvereinigter Navicularfrakturen gesehen und beschrieben habe. Wird die Bruchfläche ziemlich gleichmäßig mit Erhaltung der spongiösen Zeichnung verdichtet, so wird sie einer Koalescenzfläche Pfitzners sehr ähnlich sein. Nehmen wir eine unvollständige, nicht konsolidierte Fraktur an oder einen Bruch, der nur zu partieller knöcherner Vereinigung gekommen ist, so kann, wie bei Pfitzners Accessoria, partielle knöcherne Verbindung und ein der Koalescenz ähnlicher Zustand nebeneinander auch nach einer Fraktur vorkommen. Weiter kommt bei unvereinigten Navicularfrakturen partiell vollständige Verdichtung, Eburnisation neben Rarefaktion vor; das würde dem entsprechen, was Pfitzner als partielle Koalescenz zuweilen beobachtete. Endlich liegen die Bruchflächen wie die Koalescenzflächen streng symmetrisch.

Danach muß es meiner Meinung nach unentschieden bleiben, ob nicht eine traumatische Loslösung eines Knochenstücks von dem mit ihm „koalescierenden" besteht, wenn die beiden Stücke des Knorpelüberzugs entbehren und vereinigt sind durch bindegewebiges Zwischengewebe, oder wenn auch sie nur partiell knöchern zusammenhängen. Die Fraktur wird sehr wahrscheinlich oder sicher, wenn überhaupt keine Vereinigung besteht, so daß rauhe Knochenflächen sich direkt berühren oder Schlifffflächen aneinander gleiten.

Die Diagnose einer Fraktur in diesen Fällen ist noch erheblich gestützt, seitdem die klinische Beobachtung besonders am Naviculare erwiesen hat, daß die spongiösen Bruchflächen der Handwurzelknochen geringe Neigung zur Kallusbildung haben und daß eine Vereinigung der Frakturen, sei es durch neugebildeten Knochen oder durch Bindegewebe, sehr oft ausbleibt.

Selbst wenn symmetrisch an beiden Händen die Persistenz eines regressiven Knochenstücks nachgewiesen ist, so beweist eine Verbindung durch Koalescenz auf einer Seite nicht, daß diese immer als End- resp. Zwischenstadium der Verschmelzung bestanden hat. Die regressiven verschmolzenen Knochenelemente sind gewöhnlich durch Furchen an ihrer Basis oder durch Spalten abgesetzt; sie sind infolgedessen einem Trauma gegenüber, mag es in einem Stoß oder in einem von einem Band ausgeübten Zug bestehen, besonders zum Abbrechen geneigt. Da die accessorischen Knochenstücke an den Ecken und Kanten der Knochen aufsitzen, so ist diese Disposition durch ihre exponierte Lage noch gesteigert. Es ist demnach berechtigt, zu behaupten, ein regressives, ursprünglich selbständiges, spät mit einem anderen Skelettstück knöchern verwachsenes Knöchelchen ist ganz besonders disponiert, an der Stelle der Verschmelzung abzubrechen oder abzureißen. Diese Disposition habe ich bereits für die Abbrüche am Naviculare betont und darauf hingewiesen, daß die Verschmelzung des Centrale mit dem Naviculare zu Abbrüchen und Abrissen der ulno-dorsalen Kante der Gelenkfläche zum Capitatum disponiert, einmal weil diese Kante beim Fall auf die dorsalflektierte Hand vom Caput capitati besonders leicht getroffen wird und dann, weil die Verschmelzung oft unvollkommen, durch Spalten und Furchen unterbrochen ist.

Es hat sich also auf Grund dieser Betrachtungen ergeben, daß der Koalescenzfläche Pfitzners keine unbedingt charakteristische

Bedeutung zukommen kann für die Erkennung selbständiger Knochenstücke als präformierter accessorischer Elemente.

Wenden wir uns nun zu der Statistik Pfitzners über das Verhalten der selbständigen Accessoria und der sogenannten Koalescenzen nach dem Lebensalter. Ich erinnere vorerst noch einmal daran, daß Pfitzner hervorhob, daß die Rückbildung der Accessoria durch Verschmelzung oder Zugrundegehen mit dem vorläufigen Abschluß der Entwicklung des Knochensystems, das ist mit dem 14. Jahre, als beendet anzusehen ist und daß also von da keine Verringerung der Zahl derselben eintritt. Wir werden demnach erwarten, daß die Zahl der selbständigen Accessoria und der Koalescenzen in den folgenden Lebensperioden eine konstante bleibt. Das ist nicht der Fall. Im Gegenteil erfolgt eine Zunahme beider vom 50. Lebensjahre an. Ich lasse die Tabellen Pfitzners folgen, mit denen er das festgestellt hat:

Tabelle II. Zeitschr. f. Morph. u. Anthrop. II. Bd. S. 106.

Alter	Fälle	Koalescenzen in Proz.	Styloid in Proz.	Carpalia accessoria in Proz.
14—20	63	6,8	2,7	4,1
21—25	75	7,7	1,5	6,2
26—30	92	8,7	3,3	8,7
31—40	192	8,3	3,6	9,9
41—50	232	7,8	2,6	9,5
51—60	247	15,0	4,0	18,6
61—70	226	10,6	2,2	13,3
71—80	148	7,4	3,4	13,2
81—90	22	—	—	4,5

Die Frequenz des Styloids, des Skelettstücks, welches gewöhnlich in Form des Processus styloides metacarpalis III erscheint und welches am häufigsten selbständig bleibt, ist in allen Lebensaltern ziemlich gleich hoch. Dagegen nimmt die Häufigkeit der übrigen Accessoria und ebenso die der Koalescenzen nach dem 50. Lebensjahr plötzlich zu, um in den höheren Lebensjahren wieder abzunehmen. Die Zunahme der Koalescenzen kann nicht durch eine gehäuftere Verschmelzung bedingt sein, da ja die selbständigen Accessoria nicht ab-, sondern ebenfalls zunehmen. Die Tabelle beweist also zunächst nur, daß, wie schon erwähnt wurde, vom 14. Jahr ab keine Verschmelzungen mehr stattfinden.

Pfitzner hat weiter das Vorkommen der einzelnen Accessoria statistisch geprüft und tabellarisch zusammengestellt in Tab. III, S. 106 l. c:

Alter	Hände	Triangulare	Radiale ext.	Naviculare bipart.	Centrale	Epilunatum	Hypolunatum	Epipyramis	Ulnare ext.	Praetrapezium	Trapezoides secund.	Styloid	Parastyloid	Metastyloid	Os hamuli	Summa
14—20	73	—	—	—	—	—	—	—	—	—	—	2	—	1	—	3
21—25	65	—	—	—	—	—	—	—	—	—	—	1	1	1	1	4
25—30	92	—	—	1	—	—	—	—	—	—	—	3	—	—	4	8
31—40	192	—	—	1	—	1	4	—	—	2	1	7	—	1	2	19
41—50	232	—	1	—	4	—	4	1	—	2	—	6	—	1	3	22
51—60	247	1	—	1	2	3	12	2	—	5	1	10	—	1	8	46
61—70	226	—	1	2	1	5	1	—	1	6	1	5	—	2	5	30
71—80	148	—	—	2	—	3	2	—	—	—	—	5	—	—	4	19
81—90	22	1	—	—	—	—	—	—	—	—	—	—	—	—	—	1

Er bemerkt dazu, nur die Styloidgruppe und das Os hamuli (der selbständige Hakenfortsatz des Hamatum) seien in allen Altersperioden etwa gleichmäßig vertreten, während alle anderen erst nach dem 30. Lebensjahr auftreten, zwischen dem 51. und 60. Lebensjahr ihre größte Häufigkeit erreichen und von da an gleichmäßig wieder abnehmen. Man könne nun in den Tabellen den Beweis erbracht sehen, daß die accessorischen Carpalia erst während des individuellen Lebens erworben werden; aber darunter würde auch das „geheiligte" Centrale zu leiden haben, denn dieses tritt nach der Tabelle II auch erst im höheren Alter auf. Er glaubt die Schwankungen folgendermaßen erklären zu können:

1. entweder seien die Mittelwerte wegen des noch relativ kleinen Materials noch nicht genügend ausgeglichen, oder

2. sie seien durch den Einfluß irgendwelcher anderweitiger Momente bedingt.

Daß das erstere Moment nicht vorliege, beweise die Statistik des Vorkommens der metacarpo-phalangealen Sesambeine, die in der gleichen Lebensperiode an demselben Material eine plötzliche Steigerung zeigen, sowie die Statistik des Vorkommens der selbständigen accessorischen Tarsalia, welche wie die Carpalia im 6. Dezennium plötzlich anwachsen.

Betrachten wir die Tabelle VII, welche die Häufigkeit der Carpalia accessoria, der Sesambeine und der Tarsalia accessoria pro 100 Hände resp. Füße nebeneinander stellt (S. 114 l. c.):

Alter	Carpalia accessoria in Proz.	Metacarpophal. Sesambeine	Tarsalia accessoria	Koalescenzen im Tarsus
13—20	4,2	333	21,5	21,5
21—25	6,2	320	20,9	11,9
26—30	8,7	331	26,6	15,6
31—40	9,9	330	32,2	19,1
41—50	9,5	334	31,5	10,6
51—60	18,6	340	38,4	12,8
61—70	13,3	332	32,2	13,9
71—90	11,8	339	34,1	15,9

Zunächst ist die plötzliche Steigerung der Sesambeine minimal, wie Pfitzner selbst an einer anderen Stelle sagt, und vielleicht zufällig, da die Zahl der untersuchten Hände eine etwas höhere ist, Dagegen liegt für die Tarsalia accessoria ein ähnlicher Anstieg mit dem höheren Lebensalter vor, doch sind die Schwankungen nicht so erheblich für die verschiedenen Dezennien wie bei den Carpalia accessoria.

Pfitzner glaubt nun, daß die Unregelmäßigkeiten der Zahlen durch anderweitige Momente bedingt seien und diese sucht er in Ausleseerscheinungen, welche das Material eines Seziersaales zu einem ganz besonderen gestalten: die Auslese sei bedingt durch Spital resp. Gefängnis, Armut, Tod; er erörtert die Mitwirkung solcher Momente an Beobachtungen, welche er über die Haar- und Irisfarbe an den Leichen der Anatomie gemacht hat. Die Übereinstimmung zwischen Hand und Fuß erscheint ihm besonders beweisend für diese Annahme. Er kommt zu dem Schluß: wenn die Rubriken zwischen dem 13. und 30. Jahr weniger Carpalia und Tarsalia accessoria aufweisen, so sei dies nicht dahin zu deuten, daß der Mensch in diesem Lebensalter weniger selbständig gebliebene Accessoria besitze als später, sondern daß Individuen mit stärker reduziertem, mehr vereinfachtem Carpus und Tarsus eine stärkere Jugendsterblichkeit besitzen. Dieser Schluß ist überraschend; besitzt doch die Mehrzahl der Menschen der Jetztzeit einen stärker reduzierten, mehr vereinfachten Carpus und Tarsus.

Diesen Schlüssen und der Deutung der Tabellen durch Pfitzner kann man meines Erachtens nicht zustimmen. Ich glaube, die Tabellen sind klarer und folgerichtiger zu deuten, wenn man ein anderes Moment in den Vordergrund stellt, das Pfitzner zwar auch mehrfach erwähnt, das er aber gänzlich verwerfen zu können glaubt, nämlich das Trauma. Die Traumen, welche Verletzungen der Handwurzelknochen bedingen, haben zu der größeren oder geringeren Sterblichkeit der einzelnen Lebensdezennien keine Beziehung. Dagegen kann man wohl behaupten, daß mit der längeren Lebensdauer die Möglichkeit einer traumatischen Veränderung des Handwurzelskeletts durch Absprengung von Stücken und sonstige Frakturen steigt, zumal bei der niederen arbeitenden Bevölkerung, aus der die Leichen einer Anatomie stammen. Es würde sich damit sowohl die steigende Zahl der selbständigen Accessoria wie der Koalescenzen erklären, wobei dann natürlich die Accessoria sowohl als die Koalescenzen als bindegewebig oder gar nicht vereinigte Frakturen mit mehr oder weniger veränderter Bruchfläche aufzufassen wären, zunächst wenigstens

insoweit sie ein Plus über den konstanten Durchschnitt der wirklichen Accessoria resp. Koalescenzen der verschiedenen Dezennien ergeben. Es bliebe dann noch die geringe Abnahme der Frequenz vom sechzigsten Jahre an zu deuten, wobei das letzte Dezennium von 81—90 Jahren nicht berücksichtigt zu werden braucht, weil nur 22 Hände gegen 148, 226 und 247 der vorhergehenden Dezennien untersucht sind. Es ergibt sich zwischen 6. und 7. Dezennium eine Differenz von 5 Proz. Carpalia accessoria und Koalescenzen zuungunsten des 7. und 8. Dezenniums und zwischen 6. und 8. Dezennium eine Differenz von 5 Proz. Carpalia accessoria und 7,5 Proz. Koalescenzen zuungunsten des 8. Dezenniums; bei letzterem fällt wieder die um 100 geringere Anzahl der untersuchten Hände ins Gewicht. Dabei bleiben aber die Carpalia accessoria und die Koalescenzen beider Dezennien noch häufiger resp. ebenso häufig als die des 5. und der vorhergehenden Dezennien. Nun unterliegt das Centrale, das allgemein als präformiert anerkannte accessorische Element des Carpus, denselben Schwankungen wie die übrigen. Da müßte man allerdings zu der Erklärung greifen, daß die geringe Anzahl der Befunde — 7 an 5 Leichen unter 1450 im ganzen untersuchten — die Annahme einer zufälligen Erscheinnng zulasse.

Die Besprechung der von Pfitzner beschriebenen Präparate wird auf Grund meiner obigen Ausführungen nach demselben Maße geübt werden, das ich bereits bei meiner Untersuchung über die Navicularia bipartita angewandt habe; danach gelten artikulierende Accessoria als sichere Befunde; von den nicht artikulierenden Accessoria erscheinen diejenigen, die sich Koalescenzflächen, d. h. ausgesprochen spongiöse Flächen zukehren, verdächtig als Frakturen, auch wenn sie bindegewebig mit dem konstanten Knochen verbunden sind; finden sich anderweitige, offenbar traumatische Veränderungen oder ist das Knochenstück ganz außer Zusammenhang oder artikuliert es pseudarthrotisch, so darf die Fraktur als sehr wahrscheinlich gelten; partiell knöchern verwachsene Teile können auch partiell verheilte Frakturen sein, sind also auch keine sicheren Befunde. Weiter wird zu erwägen sein, ob die indirekten Traumen des Handgelenkes geeignet sind, gerade an Stellen Absprengungen zu bewirken, an denen die accessorischen Knöchelchen zu verwachsen pflegen. Die entwicklungsgeschichtliche Basis wird zur Identifizierung zweifelhafter Befunde nicht herangezogen werden; wie ich bereits hervorhob, werden die Ergebnisse entwicklungsgeschichtlicher Forschung durchaus nicht berührt, wenn dieses oder jenes bei einem Erwachsenen beobachtete selbständige Knochenstück als Absprengung

oder Fraktur in Anspruch genommen wird. So weit die bis jetzt noch spärliche chirurgische Literatur über die Verletzungen der Handwurzelknochen eine Auskunft gibt, geeignet die in Rede stehenden Befunde zu beleuchten, wird sie herangezogen werden.

Im folgenden werde ich alles hervorheben, was chirurgisches Interesse hat. Ich kann das große kasuistische Material Pfitzners nicht im einzelnen durchgehen. Ich werde mich darauf beschränken, die Accessoria Pfitzners kurz zu charakterisieren nach Sitz und Vorkommen und bei den einzelnen auf die Beobachtungen aufmerksam machen, die sich auch als Frakturen rechtfertigen lassen. Es kommt mir bei dieser Besprechung hauptsächlich darauf an, für die sich entwickelnde Lehre der Frakturen der Handwurzelknochen Hinweise zu geben, an welchen Stellen man auf Verletzungen zu fahnden hat; denn da die Handwurzelknochen bei der Röntgenuntersuchung, welche diese Frakturen allein sicher nachweisen kann, sich vielfach mit ihren Schatten decken, so sind kleinere Verletzungen, wie die oft schräg verlaufenden Absprengungen, sehr schwer zu entdecken. Es wird eher gelingen, wenn man weiß, wo sie eventuell sitzen und wie sie verlaufen.

Zwischen Vorderarm und Handwurzel ist nur das gegenüber Lunatum und Triquetrum distal vom Ligamentum triangulare gelegene Triangulare[1]) (in der 1. Publikation Triquetrum secundarium genannt) 2 mal von Pfitzner selbständig beobachtet; einmal war es von beträchtlicher Größe, 13 mm lang, 5 mm dick. Von Interesse ist, daß das Triangulare, wenn es nicht zugrunde geht, nach Thilenius embryonal mit dem Processus styloideus ulnae verschmilzt. Pfitzner beobachtete ringförmige Einschnürungen am Processus styloideus ulnae, welche auf die Verschmelzung hindeuten würden; er gibt die Abbildung eines Präparates[2]). Derartige Einschnürungen haben vielleicht für die Abbrüche dieses Knochenstücks Bedeutung. Auf Grund der Röntgenuntersuchungen sind dieselben als die häufigste Komplikation der Fraktur der karpalen Radiusepiphyse erkannt worden, die sie nach Oberst-Kahleyß in 80 Proz., nach Beck in 31 Proz. der Fälle begleiten. Ist der Processus styloideus an seiner Basis abgebrochen, so erklärt sich die Fraktur durch die Zugwirkung von seiten des Discus articularis (s. Ligamentum triangulare). Den Abbruch distal von der Insertion desselben läßt man in der Regel durch Zugwirkung von seiten des Ligamentum collaterale ulnare eintreten; nun ist aber dieses

1) l. c. S. 499.
2) l. c. S. 501.

Ligament nach den Untersuchungen von Prof. H. Virchow[1]) nicht vorhanden; es existiert hier nur eine längs gerichtete, aber lockere Fasermasse. Wenn nun gewöhnlich nicht diese Fasermasse reißt, sondern durch sie ein Abriß kleinerer und auch größerer Stücke des freien Teils des Processus styloideus bewirkt wird, so erklärt sich das vielleicht aus einer geringen Festigkeit des proc. styloideus an der Verschmelzungsstelle. — Es sei noch ein eigenartiger Befund erwähnt, den Pfitzner an der rechten Hand des Mannes erhob, an dessen linker Hand die genannte Einschnürung bestand: vom Processus styloideus war nur ein kurzer Stumpf da; in der Nähe des Triquetrum und Pisiforme, aber nicht in gelenkiger oder Gleitverbindung mit ihnen, lag ein Skelettstück, das nach Lage und Bandverbindung den Proc. styloideus ulnae darstellen mußte. Das Ligamentum triangulare heftete sich am Stumpf des Proc. styloideus an. Die Verbindung zwischen dem überzähligen Knöchelchen und dem Stumpf mußte sehr locker gewesen sein; sie artikulierten mittelst hyalinknorpeliger Flächen (nach der Mazeration im Zentrum beider Koalescenzflächen) und waren den Resten nach zu urteilen durch eine anscheinend vollständig abgeschlossene Gelenkkapsel vereinigt. Pfitzner will das Knochenstück als Triangulare deuten; es ist die einzige derartige Beobachtung, die er gemacht hat. War es vielleicht eine alte Fraktur?

In der ersten Handwurzelreihe gliedern sich die Accessoria um das Naviculare als Radiale externum und Centrale radiale, um das Lunatum als Epilunatum und Hypolunatum, um das Triquetrum als Centrale ulnare (Epipyramis Pfitzner) und Ulnare externum; an den betreffenden Carpalia selbst wurden Zerfallserscheinungen am Naviculare und Triquetrum in ein radiales und ulnares Stück beobachtet.

Vom Naviculare habe ich bereits dargelegt, daß unter die Fälle von Bipartition Frakturen aufgenommen sind, ebenso daß die pathologisch veränderten Centralia, welche immer Fälle von Teilung durch Fraktur begleiteten, als Absprengungen der dorsalen Umrandung der Pfanne zum Capitatum aufzufassen sind; es fällt dabei ins Gewicht, daß die unzweifelhaften Centralia, darunter alle von Pfitzner beschriebenen, artikulierende und mit den Nachbarknochen durch Bandmassen vereinigte Knöchelchen waren. Das Radiale externum, welches der Tuberositas navicularis aufsitzt und zweimal artikulierend mit Naviculare und Trapezium und einmal als ein der Tuberositas straff verbundenes Knochenstück gesehen wurde, bietet für die An-

1) Verhandlungen d. anat. Gesellschaft zu Halle. 1902. S. 117. S. A.

nahme von Absprengungen an dieser Stelle keine Veranlassung, zumal auch die Beobachtungen von frakturierten Navicularia bisher gezeigt haben, daß die massive und durch Bandmasse stark gestützte Tuberositas nicht zum Abbrechen neigt — ebensowenig ist dies, um es gleich zu erledigen, bei dem Ulnare externum der Fall, welches dorso-distal dem Triquetrum aufsitzend einmal mit ihm artikulierend gesehen wurde.

Es wird uns hier zunächst eingehender das Lunatum mit dem Epilunatum und Hypolunatum beschäftigen.

In einem Fall beschreibt Pfitzner eine Fraktur des Lunatum.

Hand Nr. 131 (VI. Beitrag), rechte Hand eines 54jährigen Mannes. Das Lunatum war in 2 annähernd gleichgroße Stücke, ein dorsales und ein volares, zerfallen, die sich mit eburnierten Schlifflächen berührten; alle Carpalia zeigten mannigfache Exostosen und Abschleifungen, das Carpo-metacarpalgelenk des Daumens war infolge solcher Prozesse vollständig volar verlagert; ferner bestand eine mit massigem Kallus geheilte Fraktur des Metacarpale V. Auch an der linken Hand des Mannes zeigten Grundphalanx II und III schief verlaufende, schlecht geheilte Frakturen.

Pfitzner begründet die Diagnose Fraktur 1. durch die gleichzeitige Fraktur des Metacarpale, und 2. damit, daß er sonst nie eine ähnliche Zweiteilung beobachtet hat; auf die Schlifflächen will er keinen Wert legen. Die Beobachtung hat eine besondere Bedeutung, weil sie meine hinsichtlich der Navicularia bipartita vertretene Auffassung stützt; sie rekapituliert die Befunde bei den Naviculafrakturen vollständig 1. durch den Mangel einer Konsolidation, 2. durch die Abschleifung der berührenden Flächen, 3. durch die Entwicklung einer auf das rechte Handgelenk beschränkten deformierenden Arthritis.

Pfitzner beobachtete dann am Lunatum in 4 Fällen Veränderungen, die er als pathologisch deuten möchte, als einen Zerfall durch Entartungserscheinung.

VIII. Beitrag, Hand Nr. 12, rechtsseitiges Lunatum eines 31jährigen Mannes: die distale, radiale und ulnare Gelenkfläche sind normal; an der proximalen Fläche ist der Knorpel ganz zerfetzt, in ihm steckten ein größeres und viele kleinere Knochenfragmente; auf dem Radius ist die Facette für das Naviculare normal, die für das Lunatum zeigte Knorpelusur und Knochenschliff — sonstige etwa traumatische Veränderungen bestanden nicht.

VI. Beitrag, Nr. 115, linke Hand eines 55jährigen Mannes: Lunatum in der Weise zerfallen, daß die distale Hälfte mit der Gelenkfläche für das Capitatum ziemlich gut erhalten war und das größte Fragment bildete, während die proximale Fläche aus mehreren ungestalten Stücken

bestand; die einzelnen Fragmente waren durch Bandmassen ziemlich locker verbunden. Das Verhalten des Radius konnte nicht festgestellt werden. Sonst keine Andeutung von Verletzungen oder entzündlichen Prozessen. Rechte Hand normal.

VIII. Beitrag, Nr. 1360. Rechte Hand eines 51jährigen Mannes: Lunatum pathologisch in mehrere Stücke zerfallen, die ihm zugekehrten Flächen des Capitatum und Radius zeigen ebenfalls Knochenschliff. — — Os hamuli selbständig, klein, 7 mm gr. Durchm., gleitet auf einem halblangen Stumpf. — Linke Hand normal.

VIII. Beitrag, Nr. 1388, rechte Hand eines 56jährigen Mannes. Lunatum in 2 große und mehrere kleine Stücke zerfallen; die ursprüngliche distale, radiale und ulnare Gelenkfläche sind fast intakt, die proximale dagegen ist ganz zerstört; die distale Gelenkfläche des Radius ist ganz intakt. — Sonstige etwa traumatische Veränderungen bestanden nicht.

Diese Veränderungen lassen sich sehr wohl als traumatische auffassen. Die Annahme einer isolierten pathologischen Entartung ist mir unwahrscheinlicher. Ich glaube, daß es sich um Kompressionsfrakturen des Lunatum handelt, die alle in der Weise verlaufen sind, daß die proximale gewölbte Gelenkfläche zwischen Capitatum und Radius zerquetscht wurde. Die Kompressionsfrakturen des Lunatum sind öfters von Radiusfrakturen begleitet; leider hat Pfitzner niemals beachtet, ob die carpale Radiusepiphyse Spuren einer Fraktur zeigte.

Ich finde eine 4 Jahr alte Zertrümmerung des Mondbeins röntgographisch bei Oberst (Fig. 62)[1]) abgebildet; wie in den Beschreibungen Pfitzners erscheint in diesem Röntgenbilde die proximale Fläche platt gedrückt und der Knochen hauptsächlich radial und proximal in kleinere Stücke zerfallen. In der älteren Literatur sind mir nur 2 am Präparat beobachtete frische Frakturen des Lunatum begegnet:

M. Peste beobachtete bei einem Kranken, der infolge eines komplizierten Schädelbruchs gestorben war, eine Luxationsstellung im rechten Radiocarpalgelenk (Luxation du poignet) mit Abriß des Processus styloideus radii et ulnae; ein Knochen der ersten Handwurzelreihe, das Lunatum, war zugleich der Sitz eines doppelten Bruches. Der Verletzte war aus der 4. Etage auf das Trottoir gefallen. Bulletins de la Société anatom. de Paris. Bd. XVIII. 1843. S. 170.

W. Hunt. Specimens of recent fracture of the lower end of the radius. Annals of the anatomy and surgery society 1881. Bd. III.

Ein 25jähriger Mann war aus dem Fenster des 2. Stocks 20 Fuß hoch herabgefallen; wegen einer Ellenbogengelenksverletznng mußte die Amputation gemacht werden. Es fand sich bei der Sektion des Armes eine Fraktur des unteren Endes des Radius, des Lunatum

1) Die Frakturen und Luxationen der Finger, des Carpus usw. Fortschr. a. d. Geb. d. Röntgenstrahlen. Erg.-Heft 5 1901.

und des Prozessus styloideus ulnae. Am Radius begann die Fraktur in der Gelenkfläche entsprechend der Kante, welche die Facetten für Lunatum und Naviculare trennt und verlief nach oben und außen zur Basis des Proc. styl.; dieses Fragment ist außerdem in 3 Fragmente zersplittert. Das Lunatum ist quer in seiner Mitte gebrochen, sein volares Fragment ist an der entsprechenden Partie des Gelenkendes des Radius sowie an der Ulna hängen geblieben.

Schmiz[1]) gibt unter 27 Handwurzelverletzungen 2 mal eine Beteiligung des Mondbeins an und zwar war es meist platt und breit gedrückt Unter Annahme dieser 5 Pfitznerschen Beobachtungen als Frakturen des Lunatum würde ihre Häufigkeit, wenn wir sie in Beziehung zu den 9 Fällen von Navicularia bipartita Pfitzners setzen (dieselben sämtlich als Frakturen gedacht), etwa dem klinischen Verhältnis der röntgographisch zur Beobachtung kommenden Frakturen des Lunatum entsprechen, die nach denen des Naviculare am häufigsten als isolierte Frakturen im Handgelenk vorkommen. Übrigens zeigte einer der 4 letzten Fälle ein selbständiges Os hamuli, das eventuell auch einmal durch eine Fraktur des Hamulus entstanden sein kann (siehe später). Die sämtlichen Veränderungen fanden sich bei Männern, 4 mal an der rechten Hand, 1 mal an der linken Hand.

In Beziehung zum Lunatum und mit ihm allein meist bindegewebig verbunden, beobachtete Gruber und Pfitzner selbständige Knöchelchen, von Pfitzner Epilunatum und Hypolunatum genannt (Lunatum bipartitum nach Gruber); das sind selbständige Teile des Lunatum, durch die es seine normale Form erhält und die mit ihren Flächen zum Capitatum und Lunatum die gleichen Flächen des Lunatum ergänzen. Das Epilunatum stellt die dorso-disto-radiale Ecke, das Hypolunatum die volo-disto-radiale Ecke des Lunatum dar.

Pfitzner gibt eine Häufigkeit des selbständigen Vorkommens des Epilunatum von 1 Proz. an. Hören wir, wie er es charakterisiert: „es ist stets stark rückgebildet, häufig von geradezu entartetér Form, so daß man zweifelhaft sein könnte, ob man es nicht etwa mit einer abgelösten Exostose zu tun habe". Pfitzner findet dafür die gleiche Erklärung wie für die pathologische Entartung der Navicularia bipartita: „seine exponierte Lage lasse es von mechanischen Insulten leichter erreicht werden; es sei im Selbständigbleiben des Epilunatum geradeso wie im Getrenntbleiben der Navicularia ein Zustand gegeben, der den mechanischen Aufgaben des menschlichen Handskeletts nicht

1) Über Frakturen und Luxationen der Handwurzelknochen. Deutsche militärärztliche Zeitschrift. 1902. Heft 6. S. 311.

mehr gewachsen sei und somit notgedrungen zu pathologischen Prozessen prädisponiere. Unter diesen Umständen könne man vielleicht seine Existenzberechtigung in Zweifel ziehen, aber das verbiete sein Auftreten bei anderen Säugetieren und beim menschlichen Embryo, wo es Thilenius an 2 Händen fand.“ Gegen diese Begründung zweifelhafter Befunde durch embryologische Tatsachen ist von neuem zu erinnern, daß Absprengungen von den Handwurzelknochen in der Regel wieder anheilen; ferner ist zu berücksichtigen, daß die dorsoradiale Ecke des Lunatum durch eine Stoßwirkung, die beim Fall auf die dorsalflektierte Hand vom Kopf des Capitatum übertragen wird, leicht abgebrochen, ebenso wie sie von den an ihr inserierenden Bändern abgerissen werden kann. Nachdem sich ferner gerade für die pathologisch entarteten Navicularia bipartita ergeben hat, daß sie durch alte Frakturen vorgetäuscht worden sind, gewinnt die gleiche Vermutung für die pathologisch entartete Epilunata an Wahrscheinlichkeit. Kam doch sogar 2mal eine Kombination einer Fraktur des Naviculare mit einem Epilunatum vor (Hand Nr. 75 und 150), wobei jedesmal die Annahme einer Absprengung durch Fortleitung der Gewalt vom ulnaren Fragment des Naviculare her berechtigt war; in beiden Fällen bestanden — nach der hier vertretenen Auffassung — zugleich mehrfache traumatische Veränderungen; bei Nr. 75 eine Fraktur des Metacarpale V, bei Nr. 150 außer der queren Fraktur eine Absprengung des ulnaren Endes der Crista dorsalis des Naviculare, ein Abbruch des Hamulus ossis hamati und eine Absprengung der ulno-volaren Ecke der Basis der Grundphalanx I. Einmal endlich kam ein Epilunatum (Nr. 156, rechte Hand eines 62jährigen Mannes) neben einer Varietät an der Grundphalanx des Daumens vor, nämlich der Selbständigkeit der ulnaren Kante der Basis, wobei das Knochenstück mit der Grundphalanx koalescierte; Pfitzner deutet diese Befunde als regressive Skeletteile; hier in der Kombination mit dem Epilunatum erscheinen sie verdächtig als Absprengungen. Ein dem embryologisch nachgewiesenen Epilunatum analoges Knöchelchen persistiert nur sehr selten vollwertig; der einzige Fall, in dem es artikulierend bestand, rührt von Leboucq her (s. Pfitzner Z. f. M. und A. Bd. II S. 536). Pfitzner sah unter seinen 1450 Leichen 12 Fälle selbständiger Epilunata bei 9 Männern und 2 Weibern, einmal bei einem Manne doppelseitig (Nr. 435 und 436) und im übrigen an 5 rechten und 5 linken Händen. Es bestand fast regelmäßig eine Verbindung mit dem Lunatum, wobei es demselben eine Koalescenzfläche zuwandte; 2mal sind kleine Knochenstücke, die dem Naviculare verbunden waren und mit ihm koales-

cierten, als Epilunata bezeichnet; sie würden als Absprengungen aufgefaßt, natürlich vom Naviculare abgesprengt sein (nach Pfitzner synostosiert das ursprüngliche Epilunatum zuweilen mit der dorsoulnaren Kante des Naviculare). Nach den Grundsätzen also, die ich oben angegeben habe, würden 3 Befunde als Frakturen, die meisten übrigen als zweifelhaft anzusehen sein.

Das Hypolunatum ist das volare Gegenstück des Epilunatum. Entartungserscheinungen, wie sie beim Epilunatum so häufig sind, fehlen ihm vollkommen. Statt der Folgen mechanischer Reizung („Knochenschliff, Exostosen") fand Pfitzner sehr häufig eine weitgehende Lockerung der Verbindungen zwischen Hypolunatum und Lunatum. Mit einer traumatischen Erklärung der Befunde würde sich diese Erscheinung ohne weiteres vereinigen, wenn wir einen Abriß durch die Bänder beim Fall auf die dorsalflektierte Hand zugrunde legen; für einen direkten Abbruch liegt die volare Fläche des Lunatum zu geschützt; ein Abbruch durch Stoß vom Kopf des Capitatum her würde nur beim Fall auf die volarflektierte Hand erfolgen können; dieser Mechanismus würde aber selten stattfinden; es wäre dabei nicht zu verstehen, daß das Hypolunatum doppelt so häufig gefunden wurde als das Epilunatum, nämlich selbständig in 2 Proz. der Fälle. Andere Varietäten, die eventuell als gleichzeitig entstandene Produkte von Verletzungen zu deuten sind, fanden sich 2 mal, Nr. 1033 und 1195, VIII. Beitrag.

Beide Male fand sich ein selbständiges os hamuli:

1. 65jähr. Knecht, Hypolunatum klein (6,5 mm gr. Durchm.), koalesciert frei beweglich mit Lunatum, artikuliert mit Nav. und Capit., zerfällt bei der Mazeration in 1 Hauptstück und 1 sehr kleines radiales, mit ersterem koalescierendes Nebenstück. — Os hamuli selbständig, groß (12 mm gr. Durchm.), abgewandert. — An der linken Hand bestand ein kleines kugeliges Epilunatum, das ganz abgewandert im Bindegewebe lag.

2. 53jähr. Maurer, Hypolunatum von 3 mm gr. Durchm., liegt ganz frei, nur volar an die Kapselwand angeheftet. — Os hamuli selbständig, groß, sitzt locker auf einem ca. 6 mm hohen Stumpf; nach der Mazeration Koalescenzflächen. Triangulare s. Intermedium antibrachii selbständig, platt scheibenförmig, stark rudimentär, 2,5 mm gr. Durchm., artikuliert mit Proc. styloideus ulnae, liegt distal von der Cartilago triangularis. — Linke Hand normal.

Von dem Hypolunatum ist weiter zu bemerken, daß unter 27 Fällen nur 2 mal eine Verbindung mit dem Lunatum durch echtes Gelenk bestand, während 25 mal Koalescenz vorlag. Von den selbständigen Hypolunata entfielen 25 auf das männliche Geschlecht, 2 auf das weibliche, während in der Gesamtzahl der untersuchten Hände das Verhältnis zwischen männlichem und weiblichem Geschlecht = 2 : 1 war. 15 mal kam es an der linken Hand, 12 mal

an der rechten Hand vor; in 3 Fällen war es beiderseits selbständig, in einem links selbständig, rechts unvollständig verschmolzen. Das Hypolunatum ist von Thilenius als selbständiger oder in Verschmelzung begriffener Knorpel aufgefunden worden. Während die auffällige Bevorzugung des männlichen Geschlechts sich für eine traumatische Herleitung der Knöchelchen verwerten ließe, spricht das häufigere doppelseitige Vorkommen dagegen. Es würden nur die beiden zitierten Befunde mit Wahrscheinlichkeit als Absprengungen zu deuten sein.

Durch klinische Beobachtungen sind den Epi- und Hypolunata ähnliche Befunde meines Wissens nicht erhoben worden. Dagegen sah ich bei experimentellen Versuchen, Frakturen der Handwurzelknochen durch forzierte Flexionsbewegungen zu erzeugen, gewöhnlich kleine Abrisse am dorsalen und volaren Horn des Lunatum; ich habe sie seiner Zeit nicht genau registriert, weil ich damals die Pfitznerschen Arbeiten noch nicht kannte. Übrigens gibt Delbecq an, dieselbe Beobachtung gemacht zu haben, wie Auvray[1]) in seiner Arbeit über die Naviculafrakturen bemerkt; es gelang D. nicht, vollständige Frakturen der Handwurzelknochen zu erzeugen, sondern nur immer Abrisse kleiner Knochenstücke. Das gleiche beobachtete Hönigschmied[2]) bei Dorsalhyperflexion in der Vola manus an den Stellen der Knochen, wo die Bänder inserieren.

Am Triquetrum ist eine Teilung oder Fraktur von Pfitzner nicht beobachtet worden. Einmal sah er doppelseitig bei einem 83jähr. Weibe eine offenbar präformierte Einschnürung des Triquetrum, durch die ein ulnarer mit Hamatum und Pisiforme artikulierender Teil abgeteilt war; man sieht solche Einschnürungen auch in normalen Röntgenbildern nicht selten. Erwähnen will ich, daß von Gruber ein Triquetrum imperfecte bipartitum an der rechten Hand eines Mannes beschrieben wird, bei dem auf der freien Dorsalfläche eine tiefe Einziehung, auf den Gelenkflächen für Hamatum und Pisiforme ein tiefer Spalt vorhanden war. Die Frakturen des Triquetrum können ganz ähnlich den beschriebenen Einschnürungen annähernd in der Längsachse des Armes verlaufen, so daß der Knochen in einen radialen und ulnaren Teil gespalten wird. In dem Atlas von Oberst zeigt Fig. 59 Tafel XII eine solche Fraktur durch direkte Gewalt, die eine volare Luxation des Hamatum begleitete; mit dem ulnaren Fragment ist das Pisiforme in Zusammenhang. Bardenheuer[3]) bildet eine Längsfraktur

1) Gazette des hôpitaux. 1898.

2) Deutsche Zeitschr. f. Chirurgie. 10. Bd.

3) Deutsche Chirurgie. Die Verletzungen der oberen Extremitäten. Teil II 1888. S. 235.

am knorpeligen Triquetrum ab, die eine Abtrennung der Radiusepiphyse komplizierte. Maisonneuve[1]) gibt bei der Schilderung einer Luxation im Carpocarpalgelenk an, daß der ulnare Teil des Triquetrum und das Pisiforme der dorsalen Reihe im Zusammenhang mit dem Hamatum dorsalwärts gefolgt war. Eine isolierte Fraktur des Triquetrum ist mir in der chirurgischen Literatur nicht begegnet.

Zum Triquetrum gehört das Centrale ulnare (Epipyramis Pfitzner). Es liegt an der dorso-disto-radialen Ecke des Triquetrum zwischen Triquetrum, Hamatum und Lunatum und kommt selten vor. Von Gruber sind vier gut entwickelte artikulierende Exemplare beschrieben. Pfitzner sah drei selbständige Knöchelchen, die dem Triquetrum nur aufsaßen; zweimal sind sie als abgewandert, resp. sehr klein bezeichnet; sonstige traumatische Abweichungen lagen nicht vor. Im 3. Fall kehrte das ziemlich große Stück (10 : 6 : 4 mm) dem Triquetrum eine typische Koalescenzfläche zu; es lag zugleich eine alte Exartikulation im proximalen Interphalangealgelenk des Zeigefingers vor. Da die dorsalen Kanten des Naviculare und Lunatum Abrissen und Absprengungen unterliegen, so ist die Vermutung nicht unberechtigt, daß auch an der dorsalen Kante des Triquetrum Abrisse vorkommen; so sah de Quervain bei einer interkarpalen Luxation ein isoliertes Knochenstück zwischen Triquetrum und Ulna, das wohl eine solche Absprengung vorstellen könnte.

Vom Pisiforme beschreibt Pfitzner nur Formabweichungen, die charakterisiert sind durch Ausbildung eines abgesetzten radialen Fortsatzes, der bis an das Lunatum reichen und mit ihm artikulieren kann, oder durch rudimentäre Entwicklung (Rückbildung der freien Außenfläche und der Gelenkfläche).

An der distalen Handwurzelreihe kommen am Trapezium vor: ein Epitrapezium, ein Paratrapezium, ein Prätrapezium.

Brüche des Trapezium, die es in zwei Teile spalteten, oder Kompressionsfrakturen wurden von Pfitzner nie gesehen.

Auch das Epitrapezium ist in der Untersuchungsreihe Pfitzners nicht vorgekommen; es ist einmal von Zuckerkandl[2]) als ein Stück der Dorsalfläche des Trapezium an der Kante gegenüber dem Naviculare selbständig gesehen worden. Die Trennung begann in der Gelenkfläche für das Naviculare, das Knöchelchen war durch Bindegewebe fixiert; bei Anthropoiden erhob Pfitzner ähnliche Befunde.

Ebenso ist das Paratrapezium nicht von Pfitzner, sondern ein

1) S. bei R. Wolff. Über die Luxationen des Handgelenks. Monatsschrift für Unfallheilkunde 1903. Heft 8.

2) S. bei Pfitzner, VIII. Beitrag. S. 524.

einziges Mal von Cuyer[4]) als ein Knöchelchen beobachtet worden, das mit dem Trapezium an der radio-disto-dorsalen Ecke artikulierte; auch mit dem Metacarpale I artikulierte es. Die Befunde haben somit in Hinsicht auf Frakturen am Trapezium kaum eine Bedeutung.

Eher interessiert das Prätrapezium. Pfitzner nennt es ein accessorisches volares Element, das mit der Tuberositas trapezii und der Basis des Metacarpale I artikuliert und bei seiner Verschmelzung sich dem Trapezium so angliedert, daß es einen kräftigen Vorsprung am distalen Ende des Tuberositas bildet. 6 mal wurde es doppelseitig selbständig konstatiert, andererseits wurde es 6 mal einseitig klein und abgewandert beobachtet; im ganzen kamen 20 selbständige Exemplare vor. Einen Fall, Nr. 3, darf man wohl mit dem gleichen Recht, mit dem es Pfitzner als Varietät deutet, als Fraktur der Tuberositas trapezii ansehen:

„Die ganze Tuberositas ist selbständig; sie und das Trapezium kehren einander rauhe Flächen zu, keine ausgesprochenen Koalescenzflächen; pathologisch? — Os hamuli, der kräftig gebaute Hamulus ist samt seiner ganzen Basis selbständig, der volare Saum der Gelenkfläche für Metacarpale V entfällt auf dieses selbständige Knochenstück. Hamatum und Os hamuli kehren einander ausgesprochene Koalescenzflächen zu. Selbständigkeit aus pathologischen Ursachen? An verschiedenen Gelenken starke Exostosenbildung."

Die einfachste Erklärung der Befunde dürfte sein, daß eine pathologische Selbständigkeit durch Trauma vorliegt, sowohl der Tuberositas trapezii wie des Hamulus ossis hamati, den wir nun schon wiederholt beteiligt trafen, wo eine traumatische Veränderung der Handwurzelknochen anzunehmen war; die Exostosen sind dann die Produkte einer traumatisch entstandenen deformierenden Handgelenksentzündung.

Hier war nicht der disto-volar am meisten vorspringende Fortsatz, der das ursprüngliche Prätrapezium darstellt, sondern die ganze Tuberositas selbständig, resp. gebrochen. Da die Tuberositas trapezii beim Fall auf die Hand den Stoß vom Boden eventuell direkt empfängt, so kann es nicht wundernehmen, wenn sie gelegentlich abbricht, besonders wenn sie stark entwickelt ist; auch ist es sehr wahrscheinlich, daß ein durch Furchen und Spalten abgesetztes, unvollkommen synostosiertes Prätrapezium an seiner Verschmelzungsstelle leicht abgesprengt werden kann. Man ist demnach berechtigt, wenn man einmal röntgographisch einen Befund erhebt, der ein Prätrapezium darstellen könnte, sich ebenso gut für einen Abbruch zu entscheiden, wenn der Hergang der Verletzung die Möglichkeit zuläßt.

Als Trapezium secundarium benennt Pfitzner die ulno-distale Ecke des Trapezium, welche er 5 mal, 2 mal doppelseitig, durch Furchen

4) Bull. de la soc. d'anthrop. de Paris. 1897. S. 303.

auf den Gelenkflächen für Metacarpale I und Trapezoid, und auf der freien Volar- und Dorsalfläche abgesetzt sah; selbständig wurde das Stück nicht beobachtet. In dem Fall, wo die Abgrenzung doppelseitig vorkam, hatte Pfitzner den Eindruck einer geheilten Fraktur (VI. Beitrag Nr. 108 und 109); links waren die Grenzen noch etwas deutlicher, namentlich auf der Gelenkfläche für das Metacarpale I, wo es geradezu den Anschein hatte, als sei die Fraktur mit einer geringen, ulno-proximal gerichteten Dislokation des Fragments geheilt. Da indessen die Erscheinung an beiden Händen symmetrisch auftrat und sonst Spuren mechanischer Beeinflussung nicht da waren, glaubt Pfitzner, daß eine Bildung palingenetischer Natur nicht ganz auszuschließen sei. Ich habe den Befund wiedergegeben, weil er auch für den Chirurgen von Interesse werden kann und weil er zeigt, wie schwierig die Beurteilung und die Entscheidung sein kann.

Am Trapezoides kommt eine Teilung in ein dorsales und volares Stück vor; in den fünf in der Literatur bekannt gewordenen Beobachtungen artikulierten die Stücke miteinander. Pfitzner sah nur Andeutungen dieser Teilung. Ferner ist dorsal zwischen Trapezoides, Trapezium und Metacarpale II ein selbständiges, artikulierendes Skelettstück beobachtet, von Pfitzner 3 mal selbständig und artikulierend, von Eisler 1 mal doppelseitig.

Styloidgruppe: Styloid, Metastyloid, Parastyloid.

Das Styloid ist ein knorpelig präformiertes Skelettstück, das sich gewöhnlich dem Metacarpale III angliedert und den Processus styloideus desselben repräsentiert; seltener verschmilzt es mit dem Capitatum oder dem Trapezoid und bildet einen Fortsatz dieser Knochen. Selbständig vorkommend liegt es in dem Winkel zwischen Trapezoid, Capitatum, Metacarpale II und III; die Selbständigkeit wurde von Pfitzner in einer Häufigkeit von 3 Proz. beobachtet. Neben artikulierenden Stücken lag eine überwiegende Anzahl vor, bei denen das Styloid einem seiner Nachbarn durch Koalescenz verbunden war; auf 78 Fälle aus der gesamten Literatur kommen 44 Koalescenzen mit Metacarpale III, 3 mit Trapezoid, 1 mit Capitatum, auf 46 Fälle Pfitzners 38 Koalescenzen mit Metacarpale III, 1 mit Trapezoid, 1 mit Capitatum. Es könnten also auch Abbrüche als selbständige Ossa styloidea mitgezählt sein; andere Veränderungen, welche die Möglichkeit eines Traumas nahe legten, bestanden am Handskelett in den Fällen Pfitzners nicht. Das selbständige Styloid ist rechts doppelt so häufig wie links, so daß rechts 31, links 15 Fälle vorkamen. Es waren damit 26 Männer und 16 Weiber behaftet; bei Männern kamen rechts 17, links 9 Fälle vor, bei Weibern rechts 11, links 5 Fälle. Vielleicht

kommt diese auffällige Bevorzugung der rechten Hand daher, daß das bereits synostosierte Styloid während des individuellen Lebens wieder abgebrochen ist; auch das häufigere Vorkommen bei Männern ließe sich dadurch erklären.

Metastyloid und Parastyloid haben für uns kein Interesse; es sind außerordentlich selten vorkommende kleine Knöchelchen, auf dem Dorsum gelegen, ersteres zwischen Trapezoid, Capitatum und Spitze des Processus styloideus metacarpalis III, letzteres zwischen Trapezoid, Proc. styl. metac. III und Metacarpale III; sie kamen einmal nebeneinander vor; sie artikulierten immer mit den Nachbarknochen.

Am Capitatum sah Pfitzner nie eine Teilung. Er verweist auf den von Gruber als Capitatum tripartitum beschriebenen Fall, den er als Capitatum deutete, das mit einem selbständigen Styloid und einem Capitatum secundarium artikulierte. Auf Grund der Gruberschen Beobachtung läßt er das Capitatum sich aus 3 Elementen aufbauen, dem Capitatum proprium, dem Capitatum secundarium, d. i. die disto-dorso-ulnare Ecke des normalen Capitatum, und dem Subcapitatum, d. i. die disto-volare Partie des normalen Capitatum; die letzteren Partien des Capitatum seien zuweilen selbständiger entfaltet und deutlicher abgesetzt. Außerdem wurde einmal von Gruber und einmal von Pfitzner dem Capitatum volar aufsitzend ein Knöchelchen gefunden, das außer mit dem Capitatum mit Hamatum, Metacarpale III und IV artikulierte; Pfitzner hat es Ossiculum Gruberi genannt.

In chirurgischer Hinsicht können wir also konstatieren, daß unvereinigt bleibende Absprengungen oder Frakturen am Capitatum nicht vorzukommen scheinen.

Am Hamatum unterscheidet Pfitzner das Hamatum proprium und das Os hamuli, welch letzteres dem Hamulus ossis hamati entspricht. Irgend eine Fraktur oder Absprengung des Hamatum hat er nicht beschrieben. Die Variationen, die er schildert, betreffen den Hamulus.

Von den Variationen des Hamulus sagt Pfitzner, daß sie dem Verständnis außergewöhnliche Schwierigkeiten böten. Der Hamulus sei in 90 Proz. der Fälle hinsichtlich seiner Länge, Dicke, Breite und Gestaltung ziemlich gleichmäßig entwickelt. Zuweilen werde eine Abnahme der Breite oder Länge und ein Verschwinden der Flächenkrümmung beobachtet, was Pfitzner als Rückbildungserscheinungen ansieht. In 2 Proz. der Fälle kommen Selbständigkeitserscheinungen vor:

1. Es werde der Hamulus samt seiner Basis selbständig gefunden; er berühre sich mit dem Hamatum mittelst planer Flächen, mittelst Koalescenz oder unvollständiger, durch Spalten und Nahtlinien mar-

kierter Synostose. Diese Form der Selbständigkeit komme nur bei normal entwickeltem Hamulus vor.

Von diesem selbständig auftretenden Hamulus sei das selbständige Os hamuli total verschieden.

2. Das Os hamuli habe folgende Besonderheiten: a) es sei nie radialwärts hakenförmig gekrümmt; b) es erreiche in dorso-volarer Richtung die Dimension eines normalen Hamulus nie ganz, übertreffe sie aber bedeutend in proximo-distaler Richtung; c) es lege sich nicht selten auf die Basis der Metacarpale V hinauf, der Hamulus nie; d) es sei unmittelbar an seiner Basis am umfangreichsten, ein besonders kräftiger Hamulus dagegen am freien Ende.

Daraus schließt Pfitzner, daß der Hamulus und das Os hamuli zwei Gebilde sind, die einander vertreten, indem das eine an Stelle des anderen vorkomme, die aber nicht identisch seien. Auch das Os hamuli sei zuweilen rückgebildet; a) es werde kleiner und kleiner unter Bewahrung seiner Grundform; b) es könne entarten, unregelmäßige eckige Formen annehmen, diese Abortivformen seien stets abgewandert. Hamulus und Os hamuli kämen endlich gleichzeitig vor; dabei finde man, wenn das Os hamuli gut entwickelt sei, den Hamulus entweder als halblangen, plan abgesetzten Stumpf oder der Stumpf sei mehr abgerundet oder gar auf einen kleinen Höcker reduziert; niemals fehle aber die Basis selbst und ein solches höckerartiges Rudiment des Schaftes; wenn das selbständige Os hamuli aber rudimentär sei, so erreiche der Hamulus doch nur die Ausbildung eines halblangen Stumpfes; sei endlich das Os hamuli synostosiert, so sei es an Volumen stets sehr rudimentär, während der Hamulus gewöhnlich von normaler Größe und Form sei; nur an seiner Spitze hebe sich das verschmolzene Knöchelchen ab.

Um diese Verschiedenheiten der Variation deuten zu können, läßt Pfitzner den Hamulus aus 2 Elementen aufgebaut werden, aus dem Hamulare basale und terminale.

Ich habe nun ein Vorkommen von selbständigem Hamulus resp. Os hamuli kombiniert mit anderen Veränderungen, welche eine Fraktur darstellen oder die Annahme einer solchen sehr wahrscheinlich zu lassen, bereits mehrfach erwähnt:

1. Neben einem pathologisch veränderten Naviculare bipartitum — Nr. 150, 3 selbständige Stücke des Naviculare; Epilunatum von dem Aussehen einer abgelösten Exostose; Os hamuli proprium plattes Knochenstück, mit einem schwachen Höcker am Hamatum durch Koalescenz verbunden; an der Basis der Grundphalanx I selbständiges Knochenstück.

Nr. 376, pathologisches Naviculare bipartitum; deformierende Ent-

zündung im Handgelenk; Fraktur des Metacarpale V; Hamulus inkl. seiner Basis selbständig, mit dem Hamatum durch typische Koalescenz locker verbunden.

2. Neben einem pathologisch veränderten Lunatum, das ich für eine Kompressionsfraktur ansehe, s. dort Nr. 1360.

3. Neben einem Hypolunatum, s. dort Nr. 1033 und 1195.

4. Neben einer selbständigen Tuberositas trapezii s. unter Prätrapezium Nr. 3.

Wenn wir uns nun vor Augen führen, daß beim Fall auf die dorsal flektierte Hand der Hakenfortsatz des Hakenbeins in erster Linie die Gewalt des Stoßes auffängt, so erscheint es nahe liegend, daß er dabei abbrechen kann, zumal er zugleich durch die gespannten Bandmassen einer starken Zerrung unterliegt. Nun habe ich allerdings in der chirurgischen Literatur eine Fraktur des Hamulus nur einmal erwähnt gefunden als Komplikation einer dorsalen Luxation des Hamatum bei Eigenbrodt[1]). Ich bin aber der Meinung, daß das Vorkommen des Abbruchs nur deshalb so selten beobachtet ist, weil man ihn bei der Flächenaufnahme der Hand in pronierter Stellung, die wohl am häufigsten gemacht wird, gar nicht erkennen kann und weil auch seitliche Aufnahmen den Bruchspalt nur dann erkennen lassen, wenn man speziell auf ihn resp. auf das Hakenbein einstellen würde. Auch daß der Abbruch aus klinischen Symptomen nicht diagnostiziert wurde, wird erklärlich, wenn wir uns erinnern, daß wir den Abbruch des Processus styloideus ulnae, der die Radiusfraktur sehr häufig begleitet, vor der Zeit der Röntgenbilder meist übersehen haben, weil wir nicht speziell darauf geachtet haben. Vielleicht würden manche Schwierigkeiten in der Deutung der Varietäten des Hamulus beseitigt werden, wenn bestimmte Formen als Frakturen auszunehmen wären, z. B. die Formen, in denen der ganze Hamulus selbständig ist, oder in denen nur kleine Stücke an der Spitze selbständig und abgewandert sind. Übrigens sei noch darauf hingewiesen, daß auch bei Fraktur Formveränderungen des Hamulusstumpfes, z. B. Abrundung des abgebrochenen Endes oder Verlagerung oder Veränderung durch atrophische Prozesse, vorkommen könnten.

Der ganze Hamulus samt Basis wurde selbständig beobachtet bei 5 Männern, 3 mal links, 2 mal rechts, einmal war er gleichzeitig rechts in gleicher Ausdehnung durch eine nahtartige Linie abgesetzt. Das Os hamuli war selbständig, während die Hamulusbasis mit dem Hamatum verschmolzen war, in 27 Fällen bei 21 Männern und 5 Weibern, darunter doppelseitig 6 mal bei 7 Männern, während bei

1) Eigenbrodt, Über isolierte Luxationen der Karpalknochen. Beiträge z. klin. Chirurgie. 30. Bd. S. 816.

einem Weibe einmal links ein selbständiges Os hamuli vorlag und rechts in gleicher Höhe der Hamulus durch eine schwache Naht abgesetzt war; einseitig existierte ein selbständiges Os hamuli bei 9 Männern 8 mal rechts, 1 mal links, bei 5 Weibern 3 mal rechts, 2 mal links.

Als letztes, zuweilen selbständiges Element des Carpus ist das nach dem Entdecker Os Vesalianum genannte zu nennen, welches die Tuberositas metacarpalis V repräsentiert. Pfitzner sah es 2 mal durch Spalten abgesetzt.

An den Metacarpalien wurden Abweichungen nicht beobachtet.

Es interessieren den Chirurgen endlich Befunde, welche an der Basis der Grundphalangen erhoben wurden, nämlich Selbständigkeit in Form eines keilförmigen Knochenstücks an den ulnaren oder radialen Kanten und Ecken der Basis: an Grundphalanx I die radiale Ecke rechts 2 mal, die ulnare Ecke 2 mal je rechts und links, wobei eine Berührung durch Koalescenz stattfand; im übrigen waren die betreffenden Stellen durch Furche oder Spalt abgesetzt: an Grundphalanx II die ulnare Ecke 2 mal beiderseitig, an Grundphalaux III die ulno-volare Ecke 1 mal (16jähriger Mann mit selbständigen Epiphysen), an Grundphalanx V die radio-volare Ecke 1 mal. Das Stück liegt stets innerhalb des Bereichs der Basalepiphyse. In dem Fall, wo doppelseitig bei einem 80jährigen Mann eine Absetzung der Grundphalanx II vorlag, sagt Pfitzner von der rechten Hand (Nr. 813), die Absetzung mache ganz den Eindruck einer verheilten Fraktur. Also Täuschungen nach einer oder der anderen Seite mögen leicht vorkommen. — Einmal ist uns bei einem Naviculare bipartitum (Hand Nr. 150) die Abweichung in Form eines selbständigen Stücks der ulno-volaren Ecke der Basis der Grundphalanx I begegnet und einmal bei einem großen, entarteten Epilunatum die gleiche Abweichung, wobei Pfitzner das Knochenstück etwas abortiv vergrößert nennt. Bei der Annahme einer ursprünglichen Selbständigkeit der Teile erscheinen auch sekundäre Absprengungen nicht ausgeschlossen. Die Deutung dieser Befunde gerade an der Grundphalanx I finden eine Stütze in 2 Beobachtungen, die Oberst[1]) mitteilt: es waren 2 Verletzungen, über deren Entstehungsweise bestimmte Angaben nicht erhalten werden konnten; in beiden Fällen war ein kleines Knochenstück an der Streckseite der Basis des Daumengrundgliedes abgesprengt oder abgerissen; beidemal war das kleine abgerissene Knochenstück leicht nach oben disloziert. In dem einen Fall handelte es sich um eine frische, in dem anderen um eine mehrere Jahre alte Verletzung.

1) Atlas. S. 4. Fig. 3 u. 26.

Wenn ich nun die Bemerkungen zusammenfasse, die ich vom chirurgischen Standpunkt an Pfitzners Varietäten-Untersuchungen zu knüpfen hatte, so ergibt sich folgendes:

Durch klinische Untersuchungen mit Hilfe des Röntgenverfahrens ist festgestellt worden, daß Handwurzelverletzungen häufiger vorkommen als man vordem annahm und daß dieselben nach klinischer Beobachtung und nach operativen Befunden die Eigentümlichkeit bekunden, daß die Frakturen unvereinigt und Absprengungen als selbständige Stücke bestehen bleiben.

Demnach ist bei Untersuchungen auf Varietäten am Handskelett die Erwägung, ob solche auch durch Frakturen und Absprengungen erzeugt werden, mehr in Rechnung zu ziehen, als es früher nötig erschien, wo man derartige Verletzungen nicht kannte.

Nun berühren sich accessorische und konstante Skelettstücke nach Pfitzner häufig durch Flächen, welche gerade so aussehen, wie die Fläche eines alten Bruchs durch einen spongiösen Knochen. Ferner wurden diese accessorischen Knöchelchen in größerer Anzahl erst bei älteren Leuten beobachtet, die den niederen arbeitenden Ständen angehörten, bei denen also die Gelegenheit zu traumatischen Veränderungen des Handskeletts eine sehr günstige ist. Demnach legen auch die Ergebnisse der Varietätenstatistik an sich den Gedanken nahe, daß eine größere Anzahl accessorischer Knochenstücke, als tatsächlich existiert, durch traumatische Produkte vorgetäuscht worden ist.

Die Beschaffenheit vieler accessorischer Stücke war so, daß Pfitzner sie als pathologisch verändert schildert; die pathologischen Veränderungen waren aber immer derart, daß sie auch die Folge eines Traumas sein konnten. So kommt gerade bei den pathologisch veränderten Stücken die Fraktur in erster Linie in Betracht.

Auf Grund der bereits vorliegenden chirurgischen Erfahrungen war es möglich, eine Reihe von Befunden als Frakturen hervorzuheben; bei anderen, besonders denen, welche als Absprengungen kleiner Stücke zu deuten wären, lagen klinische Erfahrungen nicht vor; wegen ihrer Kleinheit und versteckten Lage konnten sie aber bisher der röntgographischen Darstellung leicht entgehen; bei diesen letzteren war es, wenn man sich die Wirkung der gewöhnlichen Traumen des Handskeletts vergegenwärtigte, leicht, sich klar zu machen, daß vieles für traumatische Entstehung spricht, nämlich die exponierte Lage der betreffenden Skeletteile und ihre Beziehungen zu dem Bandapparat, dem sie als Ansatz dienen.

Nehmen wir ferner dazu, daß an den Stellen, wo die ursprüng-

lich selbständigen Accessoria den konstanten Knochen des Handskeletts zu verwachsen pflegen, häufig noch eine Naht oder eine Furche eine gewisse Absetzung erzeugt, so liegt vielleicht in der späten Verschmelzung der Accessoria, die auch manchmal unvollkommen ist, noch eine besondere Disposition, daß in ziemlich regelmäßiger Wiederholung bestimmte Stücke der Knochen an fast der gleichen Stelle abbrechen.

Im einzelnen ergab sich für die Lehre von den Handwurzelverletzungen folgendes:

Am Naviculare erfolgen am häufigsten Frakturen durch die Mitte des Knochens, die ein proximales oder ulnares und ein distales oder radiales Stück bilden; Absprengungen kommen häufiger an der dorsalen Umrandung der Pfanne zum Capitatum, zuweilen an der dorso-ulnaren Kante zum Lunatum (Turner) vor.

Das Lunatum bricht seltener ganz durch, einmal lag eine quere Fraktur vor, aus der eine dorsale und volare Hälfte resultierte; häufiger ist die Kompressionsfraktur, bei der die gewölbte proximale Fläche zum Radius eingedrückt und zerquetscht wird; Absprengungen resp. Abrisse erfolgen an der radio-distalen Kante des dorsalen und volaren Horns.

Das Triquetrum wurde nicht frakturiert gesehen; nach klinischen Erfahrungen scheint es meist nur in Begleitung ausgedehnter Verletzungen der Handwurzel in der Längsrichtung zu brechen in ein radiales und ein ulnares, mit dem Pisiforme zusammenhängendes Stück.

Frakturen des Pisiforme kamen nicht vor.

An den Knochen der distalen Reihe lagen Frakturen der Körper der Knochen niemals in der Weise vor wie an den Knochen der proximalen, daß nämlich eine Konsolidation ausgeblieben und die Stücke nur bindegewebig oder unvereinigt waren. Das ist ein bemerkenswerter Unterschied; derselbe findet seine Erklärung darin, daß die Knochen der distalen Reihe durch feste Bandmassen zu einem unbeweglichen Ganzen verbunden sind; der Kontakt nach einer Fraktur und somit die Bedingungen zu knöcherner Verheilung sind also günstiger als an den Knochen der proximalen Reihe, welche die Rolle eines intraartikulären Meniscus haben, dabei aber zugleich gegeneinander sehr beweglich sind. Es wurde von Pfitzner ein Befund bemerkt, der einer Fraktur sehr ähnlich war, nämlich an der disto-ulnaren Ecke des Trapezium; derselbe war aber doppelseitig vorhanden, also wohl als natürliche Abweichung der Form anzusehen; es waren also auch geheilte Frakturen unter den 1450 Händen Pfitzners an den Knochen der distalen Reihe nicht zu konstatieren. Nur Absprengungen resp. Abrisse kommen wohl gelegentlich an 2 Stellen vor, an der Tuberositas trapezii und am Hamulus des Hamatum.

XIX.

Aus dem pathologischen Institut der Universität Leipzig.
(Direktor: Geheimrat Prof. Dr. Marchand.)

Beiträge zur Geschwulstlehre.

Von

Dr. Otto Bender,
Assistenzarzt der Universitäts-Poliklinik für orthop. Chirurgie.

(Mit Tafel V. VI.)

Folgende beiden Tumoren, welche aus der chirurgischen Privatklinik von Herrn Professor Kölliker stammen und für deren gütige Überlassung ich mich zu besonderem Dank verpflichtet fühle, boten schon vom klinischen Standpunkte aus kein gewöhnliches Bild dar. Da die Geschwülste sich auch für die mikroskopische Untersuchung als relativ seltene und sehr interessante Objekte erwiesen, so scheinen mir die Resultate einer Mitteilung wert.

I. Solides Adenom der Mamma mit Zystenbildung und schleimiger Entartung. (Hierzu Tafel V. VI. Fig. 1.)

Frau H., 57 Jahre alt, aus Leipzig, wurde am 2. Dezember 1901 in die Privatklinik aufgenommen. Vater der Patientin starb mit 84 Jahren an Altersschwäche, Mutter mit 52 Jahren an unbekannter Krankheit. Von 10 Geschwistern leben 7 gesund, 3 starben an Pocken, Lungenschwindsucht, Gehirnleiden (Hydrocephalus). Patientin selbst hat nur Kinderkrankheiten gehabt. Menses stets regelmäßig, die Menopause trat im 48. Lebensjahre ein. Mit 34 Jahren heiratete Patientin, sie hat niemals konzipiert. Zwei Jahre nach Eintritt des Klimakteriums, also vor nunmehr sieben Jahren, begann das jetzige Leiden mit leichter Schwellung, Verhärtung und Schmerzhaftigkeit der linken Mamma um die Mammilla herum; eine Ursache hierfür kann Patient nicht angeben. Bald darauf Absonderung einer spärlichen, rötlich gefärbten Flüssigkeit aus der Brustwarze, welche in der Folgezeit bestehen blieb, so daß Patientin beständig einen aufsaugenden Verband tragen mußte; sie hatte oft das Gefühl, als ob sich eine große Blase langsam entleerte. Dieser Zustand währte sechs Jahre lang, die Absonderung hörte mal auf, begann wieder, bis vor etwa

½ Jahre die Geschwulst schnell größer wurde; gleichzeitig rötete sich die Haut seitlich unterhalb der Brustwarze. Vor 5 Monaten wurde hier ärztlicherseits ein Einschnitt vorgenommen und massenhafte, dünne, fleischwasserähnliche Flüssigkeit abgelassen; die Absonderung aus der Schnittwunde blieb. — Das Allgemeinbefinden hat sich nicht verschlechtert, besonders ist keine Abmagerung eingetreten.

Status vom 3. Dezember 1901: Gut genährte Frau von blasser Gesichtsfarbe, Fettpolster reichlich entwickelt. Innere Organe ohne Besonderheiten. Die linke Mamma ist in eine kindskopfgroße Geschwulst umgewandelt, über welcher die Haut verdünnt erscheint, aber nicht stärker vaskularisiert, nirgends mit dem Tumor verwachsen ist. Nur an der erwähnten Inzisionsstelle ist die Haut gerötet und an dem Tumorgewebe anscheinend adhärent. Die Geschwulst ist auf ihrer Unterlage frei verschieblich, überall deutlich abzugrenzen, von meist fester oder teigiger Beschaffenheit; nur an der Fistel Fluktuation. Aus dieser Öffnung entleert sich spontan reichliche serös-schleimige Flüssigkeit. In der Achselhöhle einige vergrößerte, schmerzhafte Lymphdrüsen.

Die Diagnose wurde auf einen primär gutartigen, in letzter Zeit maligne gewordenen Tumor, wahrscheinlich eine Mischgeschwulst mit Übergang in Karzinom, gestellt.

Operation am 4. Dezember 1901. (Prof. Kölliker): Amputatio mammae mit Ausräumung der Achselhöhle. Der Tumor, welcher die ganze Brustdrüse einnimmt, ist überall durch eine derbe Kapsel abgegrenzt und läßt sich leicht auslösen; darauf Entfernung mehrerer erbsen- bis bohnengroßer Achseldrüsen von ziemlich weicher Konsistenz. — Der größte Teil der Wunde konnte durch Naht geschlossen werden, ein kleiner dreieckiger Defekt heilte per granulationem. Nach 3 Wochen wurde Patientin aus der Behandlung entlassen. Bis jetzt, 1¼ Jahr nach der Operation, kein Rezidiv.

Protokoll vom 5. Dezember 1901. (Geh. Rat Marchand): Mamma stark vergrößert. Haut größtenteils ohne Veränderung und über der Geschwulst verschiebbar, nur an einer Stelle, unweit der Mammilla, nach außen und unten fester adhärent, glatt. Hier findet sich eine kleine weiche, an der Oberfläche rötliche, von Epidermis entblößte Vorwölbung (Ulzeration) von etwa 5 Pfennigstückgröße. Die Mammilla bildet einen tief eingezogenen Trichter, in dessen Bereich aber die Haut vollständig weich ist. Auf dem Durchschnitt zeigt sich die ganze Mamma durch umfangreiche Geschwulstmassen eingenommen, die fast allseitig von der Umgebung ziemlich scharf abgegrenzt sind, und zwar findet sich am größten Teil des Umfanges eine derbe Bindegewebsmembran, die mit der Nachbarschaft mehr oder weniger fest zusammenhängt, aber sich doch ohne Schwierigkeit herauspräparieren läßt. In der Unterfläche hängt die Masse in ihr mit dem Fettgewebe zusammen. Die ganze Geschwulstmasse ist auf dem Durchschnitt sehr deutlich groblappig, die einzelnen Lappen sind voneinander teilweise durch derbe Bindegewebssepta getrennt. In der Mitte findet sich ein größerer, unregelmäßig gestalteter Hohlraum, dessen Wandung überall höckerig nach innen vorragt, und größtenteils von rötlicher Farbe, stellenweise von ablösbaren, schmutzig grau-weißlichen Auflagerungen bedeckt ist. In der Höhle findet sich ein

umfangreiches, augenscheinlich ganz frisches Blutkoagulum. Von der äußeren Ulzeration gelangt man mit der Sonde in einige oberflächlich gelegene Hohlräume der Geschwulstmasse, die augenscheinlich mit der Haupthöhle in Verbindung gestanden haben. Die Masse der einzelnen Lappen hat eine hellgelblich-weiße Farbe, ist größtenteils ziemlich homogen, stellenweise etwas locker, fein porös. An vielen Stellen sieht man die höckerige Oberfläche der einzelnen Lappen in größere Spalträume (zystenartige Hohlräume) hineinragen, wodurch eine gewisse Ähnlichkeit mit Zystofibrom entsteht, von dem sich aber die Geschwulstmasse durch die viel dichtere, homogene, leicht zerreißliche Beschaffenheit unterscheidet. Am oberen Umfange der Geschwulstmasse, nach der Achselhöhle zu, schließt sich an die Geschwulst etwas zähes Bindegewebe an, das etwas an Reste von Mammagewebe erinnert, doch sind die Drüsenacini nicht zu erkennen.

Mikroskopischer Befund. Nach Untersuchung ungefärbter Zupfpräparate bestehen die Geschwulstmassen aus sehr dicht gedrängten, teilweise verästelten, drüsenschlauchartigen Wucherungen, die mit deutlichem Lumen versehen sind.

Celloidinschnitte von allen Gegenden des Tumors, nach Härtung in Müller-Formol resp. Alkohol nach den gebräuchlichsten Methoden gefärbt, ermöglichen zunächst einen Überblick über die Zusammensetzung. Den Grundstock der Geschwulst bildet ein bindegewebiges Gerüst, welches von der den Tumor rings umgebenden derben Kapsel zwischen die Geschwulstmassen ausstrahlt und deren lappigen Bau bedingt. Das Fachwerk des Gerüstes füllen drüsige Wucherungen aus, welche, außerordentlich dicht gedrängt, oft nur durch feine Ausläufer des Zwischengewebes voneinander getrennt sind. Letzteres ist fast durchweg entweder in kernarme, gequollene, homogene Balken umgewandelt oder besteht aus einem feinen Netzwerk mit zahlreichen Maschen; stellenweise stößt man auf mehr fibröses Gewebe, welches jedoch auch meist ödematös aussieht und mit Hämatoxylin eine bläuliche Färbung annimmt. Alle Lymphräume innerhalb dieses hyalin-schleimigen Bindegewebes sind erweitert und manchmal zu größeren Spalten ausgedehnt; desgleichen erscheinen die Blutgefäße dilatiert, prall mit Blut gefüllt und oft von kleinen Ansammlungen ausgetretener weißer Blutzellen umgeben.

Neben erwähnten Hauptbestandteilen des Tumors bemerkt man zahlreiche große Zysten und unregelmäßige Hohlräume, in welche zuweilen niedrige, breite oder lange verästelte Zapfen von Tumorgewebe hineinragen und bei flüchtiger Betrachtung an intrakanalikuläre Wucherungen erinnern können. — Wieder an anderen Stellen ist der Charakter der Geschwulst schwerer zu bestimmen, hier handelt es sich um scheinbar regellose Zellwucherungen zweifelhafter Abkunft

in einer schleimigen Grundsubstanz, so daß man bald an endotheliale Neubildung, bald an krebsige Umwandlung epithelialer Zellen denken kann. — In der bindegewebigen Umgrenzung der Geschwulst endlich fanden sich in der der Achselhöhe benachbarten Gegend Reste von Mammagewebe, dessen Verhalten für die Auffassung der Geschwulst entscheidend wurde.

Der Tumor scheint also auf den ersten Blick von ziemlich kompliziertem Bau, bildet aber, wie wir sehen werden, trotzdem eine klare Illustration zu der Ansicht, welche in neuester Zeit von Benecke[1]) vertreten worden ist, daß in diesen scheinbar so komplizierten und meist den Mischgeschwülsten zugerechneten gutartigen Mammatumoren das Drüsenepitel das einzig aktive wuchernde Element darstellt, während alle übrigen Veränderungen sekundärer Natur sind und nur in Abhängigkeit und unter dem Einfluß des Epithels erfolgen. Ich verzichte deshalb auf eine getrennte Beschreibung der einzelnen Bilder, die außerordentlich schwierig und doch nicht erschöpfend sein würde und beschränke mich auf eine fortlaufende Darstellung der einzelnen Stadien, wie sie, wenn auch morphologisch sehr verschieden, im Verlaufe der Geschwulstbildung auseinander hervorgegangen zu sein scheinen und demnach auf einen einheitlichen Prozeß zurückzuführen sind.

Die Zellen der schlauchförmigen Wucherungen sind ein- und mehrschichtig, zylindrisch, kubisch, rundlich oder ganz platt, am häufigsten findet sich eine mehrfache Schicht in ihrer Form wechselnder Zellen mit basalen, meist ovalen Kernen und fein granuliertem, oft mit Vakuolen durchsetztem Protoplasma. Ein Lumen ist stets vorhanden oder es kann mit Sicherheit auf ein solches geschlossen werden; zuweilen sind die Zellen allerdings so gewuchert, daß sie das Lumen fast ganz ausfüllen und solide Zellzapfen vortäuschen können. In solchen Fällen ist die Begrenzung des Lumens sehr unregelmäßig, während sie bei Einschichtigkeit gleichmäßig und scharf hervortritt.

In zystisch erweiterten Schläuchen zeigen die oberflächlichen Lagen stets Zerfallserscheinungen, sind abgestoßen und liegen mit hyalinen und schleimigen Massen im Lumen verstreut; besteht nur eine Zelllage, so sind die Zellen um so niedriger, je größer die Cyste oder Spalte; schließlich wird die Zystenwand nur noch von einer einfachen Lage zirkulär verlaufender platter Zellen gebildet. Schwindet auch diese, so können mehrere Zysten konfluieren. Andere Hohl-

1) Benecke, Zur Histologie der fötalen Mamma und der gutartigen Mammatumoren. Orth-Festschrift. 1903.

räume sind unregelmäßig teils von meist gequollenen, niedrigen, epithelartigen Zellen, teils von Bindegewebe begrenzt und enthalten häufig breite einfache oder baumförmig verzweigte Gewebsteile, welche mehr oder weniger weit in die Zysten vorspringen oder sie auch brückenförmig durchziehen. Diese Bildungen bestehen nicht nach Art intrakanalikulärer Wucherungen aus einem bindegewebigen Grundstock mit Epithelüberzug, der sich kontinuierlich in die Auskleidung der Zyste fortsetzt, sondern enthalten alle Bestandteile des Tumors, massenhafte Schläuche mit feinem interstitiellem Gewebe und sind hier mit zerfallenden epithelialen Zellen überkleidet, dort bildet ödematöses Bindegewebe ihre Oberfläche.

Während die Abgrenzung der Zellen nach dem Schlauchlumen zu überall deutlich ist, fehlt nach außen, gegen das hyalinschleimige Stroma, häufig eine scharfe Grenze. Vielmehr bemerkt man so intime Beziehungen zwischen den Schlauchzellen und dem Stroma und mit Immersion eine so weitgehende morphologische Ähnlichkeit vieler Zellen im Bindegewebe mit solchen der Schlauchwandungen, daß der epitheliale Charakter der Tumorzellen wieder sehr zweifelhaft wird.

Man vermißt nämlich fast immer eine Tunica propria mit angelagerten spindelförmigen Zellen, wie sie für die Milchdrüse charakteristisch sind. Nur vereinzelt gewahrt man hier und da ovale oder spindelige, gequollene, mattgefärbte Kerne oder Kernreste, welche auf eine kurze Strecke einen Schlauch zirkulär umlagern. Haben sich die Schläuche durch Schrumpfung etwas von der Umgebung retrahiert, so haften die verschwommenen Kerne stets dem Zwischengewebe an; durch den so entstandenen zirkulären Spalt ziehen einzelne Protaplasmafäden von den Schlauchzellen zum Stroma hin. Wenn aber, wie fast überall, auch diese Andeutungen einer Abgrenzung fehlen, so sind die Schläuche ganz unvermittelt in das schleimige Zwischengewebe eingelagert, ja es hat vielfach den Anschein, als ob die Tumorzellen durch kürzere und längere Fortsätze in direkter Verbindung mit dem Stroma stünden. Wo das hyaline Balkenwerk oder das bläulich gefärbte Schleimnetz des Zwischengewebes bis dicht an die Schlauchwandungen heranreicht, zeigen die Zellen derselben auffallende Formveränderungen. Meist sind sie langgestreckt, an den Polen zugespitzt und rosettenförmig radiär um das Lumen herum angeordnet, ihre Enden ragen weit in die Schleimmassen hinein, in welchen sie sich unmerklich verlieren, während das Schleimnetz seinerseits vielfach zwischen die Zellen dringt. Kurz, die Zellen der schlauchförmigen Wucherungen besitzen

hier dasselbe Aussehen wie in Endotheliomschläuchen und das um so mehr, als sich dank den myxomatösen Veränderungen scheinbar viele Übergänge zu den Zellformen des Stromas beobachten lassen, in welchem gleichfalls ovale, durch Quellung am Zelleib und -kern vergrößerte Zellen vorherrschen. Andere Schlauchzellen sind unregelmäßig polyedrisch, oft sternförmig und mit Fortsätzen versehen, gleichfalls Formen, welche man auch im schleimigen Stroma bemerkt. Ganz täuschend wird diese Ähnlichkeit, wenn die schleimige Umwandlung auch die Zellen der Schlauchwandungen ergreift, wenn um den Kern herum Vakuolen auftreten, an Stelle der feinen Granulierung eine weitmaschige, fädige Protoplasmastruktur tritt und der Kern blasig aufgetrieben wird.

Schließlich findet neben Formveränderung und Quellung auch vollständiger Zerfall einzelner Zellen und Zellkomplexe statt, welche in den benachbarten Schleimmassen untergehen. Kern und Protoplasmastruktur schwinden und man sieht dann einen Teil der Schlauchwandung durch leere Fächer eingenommen, welche noch von der Zellmembran umgeben und die Zellform noch inne halten, aber ganz von Vakuolen und einem groben Fadennetz ausgefüllt sind; die übrigen Zellen erscheinen unverändert. Andere Tumorzellen erwecken den Eindruck, als ob sie durch Quellung aus ihrer drüsenförmigen Anordnung herausgedrängt wären und dann zu Grunde gingen. Kommt es auf diese Weise zum Schwund ganzer Teile einer Schlauchwandung, so geht der drüsige Bau völlig verloren. Statt der Schläuche sieht man solide Zellstränge, welche sich mit hyalinen Bindegewebsbalken beliebig durchkreuzen, also Bilder, welche an die seit Billroth[1]) unter dem Namen „Cylindrom" bekannten Geschwülste erinnern.

Von diesen Partien führt dann ein weiterer Schritt zu den ganz unregelmäßigen Komplexen ovaler endothelartiger Zellen, welche ohne irgendwelche erkennbare Anordnung oder Abgrenzung innerhalb der schleimigen Grundsubstanz auftreten. In der Nähe dieser Stellen sieht man manchmal kleinzellige Infiltration und gewinnt den Eindruck, als ob hier eine nicht mehr schlauchförmige, sondern atypische Wucherung von Endothelzellen statthätte.

Nach der vorstehenden Untersuchung war also aus den Zellformen allein kein sicherer Schluß auf die Genese der Neubildung möglich. Es wurden deshalb von in Rablscher oder Flemmingscher Lösung fixierten Tumorpartikeln 3—5 μ starke Paraffin-

1) Billroth, Untersuchungen über den feineren Bau und die Entwicklung der Brustdrüsengeschwülste. Virchows Archiv. 18. Bd.

schnitte angefertigt, mit van Gieson, Methylenblau, Magentarot resp. Saffranin gefärbt und nochmals mit Immersion untersucht. Nun ergaben sich trotz des scheinbar unmittelbaren Überganges der Geschwulstzellen in das Stroma und der weitgehenden morphologischen Ähnlichkeit beider Zellarten doch Unterschiede. Die Zellen der drüsigen Schläuche sind, wenn gut erhalten, stets deutlich granuliert, besitzen großen Protoplasmakörper und großen durchsichtigen Kern mit Kernkörperchen. Nicht gequollene Stromazellen sind kleiner, nicht granuliert, ihr Zellkörper läßt sich nur undeutlich von der Interzellularsubstanz abgrenzen, ihre Kerne sind kleiner und dunkler; auch färben sie sich nach van Gieson rot oder bei hohem Schleimgehalt der Umgebung bläulich, während die intakten Zellen der Schläuche stets die braungelbe Färbung epithelialer Zellen annehmen. Man kann auch dort, wo die mattroten hyalinen Balken durch klumpige homogene Fortsätze bis dicht an die Tumorzellen oder zwischen dieselben hineinreichen und letztere ihrerseits feine Ausläufer in die Nachbarschaft entsenden, dieselben von dem Stroma stets abgrenzen; selbst wenn von einer drüsigen Anordnung nichts mehr zuerkennen ist, sondern solide Zellbalken oder ganz unregelmäßige Zellkomplexe unvermittelt in den Schleimmassen liegen, sind jetzt diese Unterschiede deutlich. Nur dort, wo die schleimige Umwandlung Stroma und Tumorparenchym in gleicher Weise ergriffen hat, sind alle feineren Merkmale verwischt und fast gleiche Zellformen geschaffen.

Gegen die endotheliale Abkunft der Tumorzellen sprach ferner die Retraktion der Zellschläuche von ihrer Umgebung, sodaß zwischen letzterer und Schlauchwandung häufig ein zirkulärer Spalt zu sehen war. Etwa erhaltene, verquollene Spindelzellen, Andeutungen einer Membrema propsia, hafteten dabei stets dem Zwischengewebe an, standen also mit den Tumorzellen nicht in organischem Zusammenhang.

Ferner wurde vergeblich nach einem Ursprungsort endothelialer Neubildungen gesucht. Alle Endothelien der Kapillaren und Lymphräume waren frei von Wucherungserscheinungen und nirgends ließ sich ein Zusammenhang der Tumorzellen mit Blutgefäßen oder Saftkanälen feststellen. Häufig dagegen melden sich auch an den Endothelien der Kapillaren Anzeichen schleimiger Degeneration, Quellung und undeutliche Färbung.

Den Beweis für die epitheliale Natur der Tumorzellen lieferte die Untersuchung der Reste von Mammagewebe und der Vergleich mit Endotheliompräparaten von Rud. Volkmann[1]) welche mir

1) Volkmann, Über endotheliale Geschwülste usw. Deutsche Zeitschr. f. Chirurgie. 41. Bd. 1895.

Herr Geheimrat Marchand in freundlichster Weise zur Durchsicht überließ.

Das Bindegewebe der Kapsel ist zunächst den Tumormassen kernarm, gequollen, fast homogen. Dann folgt eine Zone derberen fibrillären Bindegewebes, in welcher man Reste von Brustdrüsengewebe und kleinzellige Infiltrationsherde antrifft. Die Drüsenschläuche sind, besonders in Anbetracht des Alters der Patientin und des Mangels jeglicher Laktation in früheren Jahren, gewuchert, zeigen viele fingerförmige Ausläufer und Verzweigungen, welche gegen das Bindegewebe andrängen und dünnere Streifen desselben vorwölben. Überall läßt sich eine lebhafte Proliferation des Epithels feststellen, die jedoch nirgends die Tunica propria durchbricht, sich vielmehr in den Grenzen adenomatöser Neubildung hält; die Spindelzellen der Tunica sind nicht vermehrt. Morphologisch gleichen die Epithelzellen den Tumorzellen, wechseln wie diese in der Form, nur sind sie meist besser konturiert und gefärbt, die Zellschläuche stets mit einer deutlichen Tunica propria umgeben. Auch in dieser Randzone sind die Gefäße zahlreich und erweitert.

An einigen Stellen dieser Drüsenreste ist auch das Einsetzen myxomatöser Veränderung bereits zu bemerken: das Bindegewebe sieht ödematös aus, die Faserung wird undeutlich, die Färbung matt; in einzelnen Epithelzellen treten Vakuolen auf, das Protoplasma erscheint schleimig-fädig, Zelleib und Kern quellen und wechseln in der Form. Manche Alveolen sind schon ganz mit gequollenen abgestoßenen Epithelien angefüllt und erheblich erweitert, die ersten Anfänge der Zystenbildung. Man kann also an diesen Drüsenresten Wucherung und sekundäre Veränderungen in ihrem Beginn ebenso nachweisen, wie allenthalben im Tumor selbst.

Die Untersuchung mehrerer der vergrößerten Achseldrüsen ergab nirgends Geschwulstelemente, dagegen entzündliche Veränderungen mit zahlreichen Bakterien, besonders Diplokokken. Es lag also nicht Metastasenbildung, sondern entzündliche Schwellung der regionären Lymphdrüsen durch Infektion von der Ulzeration aus vor.

Zum Vergleich unseres Tumors mit Endotheliomen der Mamma bot mir die Literatur wenig Anhaltspunkte. Die zahlreichen und ausführlichen Arbeiten über diese Geschwulstart behandeln fast ausschließlich Endotheliome anderer Körpergegenden (vgl. Statistiken von Franke[1]), v. Hippel[2]), Verzeichnis von Volkmann[l. c.] u. a.).

1) Franke, Beiträge zur Geschwulstlehre. Virchows Archiv. 121. Bd. 1890.

2) v. Hippel, Beiträge zur Kasuistik der Angiosarkome. Zieglers Beitr. XIV. 1893.

11 Fälle von Angiosarkom der Mamma, welche Schmidt[1]) beschrieb, sind wegen des unzureichenden histologischen Teiles der Arbeit nicht zu verwerten und bereits mehrfach angefochten worden. Später berichtete Monski[2]) über einen angeblich endothelialen Tumor der Brustdrüse. Ziegler[3]), in dessen Lehrbuch ein mikroskopischer Schnitt aus einem Mammaendotheliom abgebildet ist, betont auch die Seltenheit dieser Geschwülste.

In Ermangelung völlig analoger Fälle verglich ich Präparate von Parotisendotheliomen von Volkmann mit meinen Schnitten und fasse kurz die wichtigsten histologischen Unterschiede zusammen, welche sich ergaben. Zunächst ließ sich zweifellos eine große Ähnlichkeit der mehr langgestreckten ovalen Epithelzellen unseres Tumors mit wuchernden Endothelien erkennen. Die Verbindung des Parenchyms mit dem Stroma ist jedoch in den Endotheliomen viel fester, wie in unserem Tumor; eine Retraktion der Geschwulstzellen vom Stroma durch Alkoholwirkung tritt niemals ein. An vielen Stellen kann ein direkter Zusammenhang zwischen endothelialer Wucherung und den Endothelzellen der Lymphgefäße und -spalten nachgewiesen werden. Die Endothelzellen selbst werden größer, polymorph und wuchern deutlich in Form von Schläuchen mit verdickter Wandung oder solider Stränge. Niemals bemerkt man irgendwelche Beziehung der wuchernden Endothelien zu den epithelialen Elementen der Drüse, lauter Merkmale, welche unserem Tumor abgehen und ihn vom Endotheliom unterscheiden.

Die Geschwulst geht demnach vom Drüsenepithel aus, wie auch schon klinisch die erste Schwellung um die Mammilla und die frühzeitige abnorme Sekretion aus der Warze anzeigen. Die Drüsenschläuche sind so mächtig gewuchert, wie man es bei Mammaadenomen selten sieht. Die Proliferation betrifft ausschließlich das Parenchym und erfolgt stets unter Beibehaltung des drüsigen Typus und innerhalb einer Kapsel; das Stroma verändert sich offenbar nur unter dem Einfluß des Epithels. Der ganze reiche Wechsel der sonstigen Erscheinungen im Tumor erklärt sich aus sekundären regressiven Veränderungen des Parenchyms und Stromas, vornehmlich schleimiger und hyaliner Degeneration und Verflüssigung oder kann auf das Alter der Geschwulst bezogen werden.

---

1) Schmidt, Über das Angiosarkom der Mamma. Langenb. Arch. 36. Bd. 1888.

2) Monski, Untersuchungen über nichtkarzinomatöse Geschwülste der weiblichen Brustdrüse. Inaug.-Diss. Freiburg 1894.

3) Ziegler, Lehrbuch. 10. Aufl. 1901. 1. Bd. S. 451.

Obgleich die Geschwulst sich also hauptsächlich aus gewucherten Drüsenschläuchen und schleimigem Stroma zusammensetzt, unterscheidet sie sich dennoch wesentlich von dem bekannten und viel häufigeren Myxadenom der Brustdrüse, worauf noch besonders hingewiesen sei. In diesem tritt die Neubildung der Drüsenschläuche weniger hervor und ist im Vergleich zu vorliegendem Tumor spärlich zu nennen. Im Vordergrund steht dagegen die Wucherung des myxomatösen Stromas, welches meist in Form halbkugeliger Knollen von den verschiedensten Seiten gegen die Schläuche andrängt und deren Epithel gegen das Lumen zu vorwölbt, so daß plumpe intrakanalikuläre Papillen entsehen, durch welche das Lumen bald zu schmalen Spalten verengt, bald in unregelmäßige Zysten umgewandelt wird.

Wie entsteht nun die schleimig-hyaline Beschaffenheit des Zwischengewebes? Zunächst wurde an Zirkulationsstörungen mit nachfolgender ödematöser Durchtränkung und Quellung des normalerweise scheimhaltigen Bindegewebes gedacht. Hierfür sprechen vereinzelte, aber nicht genügende Tatsachen; dagegen spricht besonders die jahrelange massenhafte Sekretion aus der Drüse, durch welche eine starke Stauung ihren Ausgleich hätte finden müssen. Daß trotzdem lokale Zirkulationsstörungen innerhalb des gequollenen Gewebes genannte Veränderungen noch verstärken müssen, kann nicht bestritten werden Entsprechend der ganzen Genese des Tumors aber, welche, wie wir gesehen haben, in letzter Linie immer wieder auf die alleinige Aktivität der Epithelzelle hinweist, erscheint die Annahme besser begründet, daß die Schleimmassen von den pathologisch veränderten Epithelzellen selbst in das Zwischengewebe abgesondert werden; die Epithelien gehen in dem schleimigen Zwischengewebe selbst zugrunde. Der gleichen Entartung unterliegt die Tunica propria. Die Ursache dieser abnormen Schleimbildung ist ebenso unbekannt, wie diejenige der mächtigen Epithelwucherung und Geschwulstbildung überhaupt.

Alle Phasen der schleimigen Degeneration kann man nebeneinander im Tumor beobachten: Schläuche mit verquollenen Tunicaresten oder ganz ohne Abgrenzung; schleimige Umwandlung des Protoplasmas; erst kleine, dann größere Defekte der Schlauchwandungen durch Untergang einzelner Zellen; Entstehung solider Zellbalken und -stränge, welche ein hyalin-schleimiges Balkenwerk durchkreuzen; endlich Bildung großer unregelmäßig, begrenzter Zysten durch totalen Zerfall und Verflüssigung ganzer Tumorpartien; zuweilen bleiben innerhalb dieser Hohlräume einzelne Brücken und Fortsätze

von Tumorgewebe länger erhalten, werden später jedoch ebenfalls eingeschmolzen, wie aus ihrer gequollenen und mazerierten Oberfäche ersichtlich.

Besondere Beachtung verdienen die Formveränderungen der Epithelzellen, welche die Diagnose anfänglich so erschwerten. Ganz abgesehen von den Quellungs- und Zerfallserscheinungen, welche als schleimige Degeneration bekannt sind, bemerkt man an den Epithelien eine weitgehende Polymorphie; sie sind zylindrisch, kubisch, rundlich, spindelig, sogar sternförmig und tragen vielfach lange Fortsätze. Metaplasie nach der Definition Virchows[1], d. h. Persistenz der Zellen mit Veränderung des Gewebscharakters liegt nicht vor, denn die Epithelien produzieren zwar vermutlich die Schleimmassen, gehen aber dabei selbst unter. Besonders Spindel- und Sternform mit Fortsätzen trifft man nur dort, wo die abgrenzende Membran fehlt und Parenchymzellen und schleimiges Stroma scheinbar ineinander übergehen. Es scheint demnach, daß die Formveränderungen der Epithelien erst nach Degeneration und Schwund der Tunica propria eintreten, und daß dann die veränderten Feuchtigkeitsverhältnisse im Stroma, wie sie die Schleimablagerung bedingt, auf die ihrer ernährenden Basis beraubten Epithelzellen einwirken können.

Auf ähnliche sekundäre Einflüsse führt Ernst[2] gewisse Zellveränderungen in Karzinomen (Umwandlung von Zylinder- in Plattenepithelzellen) zurück. Ob als Vorbedingung der Formveränderung ein vollständiger Schwund der Tunica propria eintreten muß oder ob dieselbe nur durch Quellung unsichtbar geworden ist, vermag ich nicht zu entscheiden. Es kann jedenfalls nach dem mikroskopischen Befund in unserem Falle nicht zweifelhaft sein, daß Quellung resp. Schwund der Tunica propria in Verbindung mit längerem Bestehen abnormer physikalischer Verhältnisse die Polymorphie der Epithelzellen vorbereitet. Diese hat also nichts Selbständiges an sich, tritt vielmehr nur vorübergehend als Folge genannter Einflüsse auf, vermag jedoch den Zellen ein sehr abweichendes Gepräge zu verleihen.

Derartige Umwandlungen epithelialer Zellen bei schleimiger Degeneration sind mehrfach beschrieben worden. Koester[3] hat ähnliche Bilder in epithelialen Parotisgeschwülsten gesehen: „epitheliale Zellen, welche bei der Aufquellung der Substanz zerspalten und

1) Virchow, Über Metaplasie. Sein Archiv. 97. Bd. 1884.

2) Ernst, Ein verhornender Plattenepithelkrebs des Bronchus usw. Zieglers Beitr. 20. Bd. 1895.

3) Zit. n. Rumler, Über Myxom und Schleimgewebe. Inaug.-Diss. Bonn 1881.

auseinandergezerrt werden"; die zerstreuten Epithelien sollen sich dann in sternförmige Bindegewebszellen umwandeln. Die Erklärung, welche Koester für diese Befunde gibt, stimmt mit der unsrigen nicht überein. Über die gleichen Formveränderungen der Epithelzellen und Mangel der Tunica propria in schleimigen Mammaadenomen berichten Steudener[1]), Leser[2]), Kürsteiner[3]) u. a.; hyaline Degeneration der Tunica sahen z. B. Jüngst[4]), Dreyfuß[5]), Sasse[6]).

Zu erörtern wäre noch die Möglichkeit eines Überganges in Karzinom. Aus zahlreichen Mitteilungen wissen wir, daß diese Mammatumoren durch das Stadium des Adenoma malignum destruens in Karzinom ausarten können; Schimmelbusch[7]), Elsässer[8]), Langhans[9]), Sasse[10]) u. a. berichten darüber. Als solche Übergänge könnten höchstens jene unregelmäßigen Zellhaufen angesprochen werden, die mangels anderer Erklärung den Eindruck atypischer maligner Wucherung erwecken könnten. Gegen eine atypische Wucherung der Tumorzellen spricht jedoch klinisch das absolute Fehlen von Metastasen selbst in den Achseldrüsen trotz 7jährigen Bestehens der Geschwulst, das Ausbleiben von Rezidiven und der jetzt ausgezeichnete Gesundheitszustand der Patientin; mikroskopisch der Mangel jeglichen Kriteriums der Malignität: keine aktive Polymorphie der Epithelien, kein aktiver Durchbruch der Tunica propria, keine selbständige Bildung solider Zellzapfen und -Nester; dagegen überall die Symptome verminderter Ernährung und die Möglichkeit, alle sekundären Veränderungen der Drüsenschläuche in zeitlicher Reihenfolge durch Degeneration und Akkommodation erklären zu können. Therapeutisch würde trotzdem bei einem derartigen Tumor stets die Aus-

1) Steudener, Adenom. Virchows Archiv. 42. Bd. 1868.

2) Leser, Beitr. zur pathol. Anat. der Geschwülste der Brustdrüse. Zieglers Beitr. II. 1888.

3) Kürsteiner, Adenom. Virchows Archiv. 136. Bd. 1894.

4) Jüngst, Ein intrakanal. Myxom der Mamma mit hyalin. Deg. Virchows Archiv. 95. Bd. 1884.

5) Dreyfuß, Zur pathologischen Anatomie der Brustdrüse. Virchows Archiv. 113. Bd. 1888.

6) Sasse. Über Zysten und zyst. Tumoren der Mamma. Archiv f. klin. Chirurgie. 54. Bd. 1897.

7) Schimmelbusch, Fibroadenom und Zystadenom. Langenbecks Archiv. 44. Bd. 1894.

8) Elsässer, Zwei Fälle von Fibrom der Mamma mit Übergang in Karzinom. Virchows Archiv. 82. Bd. 1880.

9) Langhans, Pathologische Histologie der weiblichen Brustdrüse. Virchows Archiv. 58. Bd. 1873.

10) Sasse, l. c.

räumung der Achselhöhle mit der Amputation zu verbinden sein, da eine karzinomatöse Entartung jederzeit einsetzen kann.

Unter den früheren Autoren auf diesem Gebiet, von welchen ich nur einen kleinen Teil anführte, ist Schimmelbusch der einzige, welcher auf die prinzipielle Einheit der scheinbar so mannigfaltigen gutartigen Brustdrüsengeschwülste hingewiesen hat. Das wesentliche Ergebnis aus der Untersuchung unseres Tumors bildet gerade die Zurückführung dieser Mannigfaltigkeit auf eine Einheit, d. h. der Nachweis, daß trotz des bunten Wechsels verschiedenster Bilder, auf die man eine ganze Reihe der gangbaren Bezeichnungen anwenden könnte, in dem wuchernden Epithel der Drüsenschläuche die einzige treibende Kraft bei Entstehung dieses Tumors liegt, welcher erst sekundär unter dem Einfluß schleimiger Degeneration seines Parenchyms und Stromas ein so kompliziertes Aussehen gewinnt und eine Mischgeschwulst vortäuscht. Das Adenom illustriert also besonders deutlich die Ansicht, welche Benecke jüngst für die gutartigen Mammatumoren ausgesprochen und in Parallele mit den fötalen Entwicklungsvorgängen in der Brustdrüse gesetzt hat.

II. Rezidivierendes Lipomyxom. (Hierzu Tafel V. VI. Fig. 2—4.)

L. H., 52jähriger Landmann aus Podelwitz in Sachsen. Vater des Patienten ist mit 59 Jahren verunglückt, Mutter starb 56 Jahre alt aus unbekannter Ursache; 3 Geschwister leben gesund, 2 starben im Alter von etwa 60 Jahren. Geschwülste sind angeblich in der Familie nicht vorgekommen. H. ist verheiratet, hat 13 Kinder bald nach der Geburt verloren, 2 Söhne von 17 und 19 Jahren leben.

Vor 9 Jahren litt Patient nach Beschreibung an einer Phlegmone am rechten Vorderarm, die auf Inzision heilte. Vor 8 Jahren wurde er wegen einer Geschwulst unterhalb der linken Achselhöhle, die damals bereits 3½ Jahre lang bestand, außerhalb zum ersten Male operiert. Der exstirpierte Tumor setzte sich aus mehreren Knollen zusammen, wog 3½ Pfund und wurde vom Arzt als Fettgeschwulst bezeichnet. Nach zweijähriger Pause trat wieder eine Geschwulst an derselben Stelle auf und dehnte sich nach dem Rücken zu aus. Die zweite Operation förderte einen Tumor von 1½ Pfund Gewicht und gleicher Beschaffenheit zutage. Das dritte Rezidiv begann etwa im Sommer 1900 und führte Patient im Januar 1902 in die Behandlung von Herrn Prof. Kölliker.

Der allgemeine Status enthält wenig Bemerkenswertes. Patient besitzt kräftigen Knochenbau und Muskulatur, schwach entwickeltes Fettpolster, gesunde Gesichtsfarbe. Innere Organe ohne Besonderheiten. — Unterhalb der linken Achselhöhle ein aus mehreren Knollen bestehender Tumor von höckeriger Oberfläche, welcher nach unten bis zur 8. Rippe, nach vorn bis unter den Pectoralis major, nach hinten bis zum Rande des Schulterblattes reicht. Der Tumor ist kaum verschieblich, scheint mit seiner Umgebung allenthalben verwachsen und stellenweise unter die

Muskulatur (Pect. maj. und Latiss. dorsi) sich zu erstrecken. Die Konsistenz ist ziemlich weich, elastisch, wie bei Fettgewebe, die Haut über der Geschwulst papierdünn, im Bereich der unregelmäßigen kreuzweisen Operationsnarben an der Unterlage adhärent. Am ganzen Körper finden sich sonst keine Geschwulstbildungen, keine Drüsenschwellungen.

Die Diagnose lautete Lipom, vielleicht von den Achseldrüsen ausgehend. Operation am 14. Januar 1902 in Chloroformnarkose: kreuzförmiger Hautschnitt mit Lappenbildung, Auslösung eines fast kindskopfgroßen Tumors, der aus zahlreichen erbsen- bis gänseeigroßen Knollen von bräunlich-roter Farbe mit stellenweise gelber Sprenkelung besteht, welche leicht abreißen und wegen ihrer Schlüpfrigkeit schwer zu fassen sind. Die Geschwulst dehnt sich peripher bis zum Proc. coracoid. unter den Pectoralis aus, der teilweise eingeschnitten wird, dann in die Achselhöhe, wo die Vene in größerer Ausdehnung freigelegt wird, nach hinten bis unter die Scapula und bis zum unteren Schulterblattwinkel; der Latiss. dorsi wird gleichfalls teilweise durchtrennt. 40—50 Unterbindungen, insbesondere sehr großer Venen in der Achselhöhle und an der Scapula. Nach Exstirpation sieht man an vielen Stellen der großen Wunde noch eigentümlich ödematös-schleimige Fettträubchen haften. Drainage, Naht, Verband. Heilung ohne Störung, nach 3 Wochen Entlassung aus der Klinik. Der Bericht über die histologische Untersuchung des Tumors erfolgt im Zusammenhang mit dem des Rezidivs.

Ende November 1902 sucht Patient wieder die Klinik wegen eines bereits faustgroßen Rezidivs auf. Erst Anfang Januar 1903 entschließt er sich zu einer abermaligen Operation, die am 5. Januar in gleicher Weise, wie früher, von Prof. Kölliker ausgeführt wird. Der Tumor ist ebenso groß, nimmt dieselbe Stelle und Ausdehnung ein wie vor einem Jahre. Bei der Exstirpation findet sich, daß diesmal meist kleinere, aber zahlreichere Knollen mit viel reichlicherem Fettgehalt vorhanden sind. Die ganze Geschwulst ist traubenförmig, polypös gebildet, bei der Herausnahme bleiben viele kleine, leicht zerreißbare Beeren am Boden der Wunde zurück, die alle einzeln herausgenommen werden müssen. Es ist fast unmöglich, die massenhaften, von ihrer Umgebung nur schwer abgrenzbaren kleinen Träubchen vollständig zu entfernen. Wundversorgung, Nachbehandlung wie früher, Heilung reaktionslos.

Protokoll vom 5. Januar 1903. (Geh. Rat Marchand): Lipomyxoma malignum. Vierte Operation. Geschwulstmasse, die aus einer sehr großen Anzahl von weichen, rundlichen Knoten besteht, die in ihrer Größe zwischen der eines Stecknadelkopfes und der eines Enteneis wechseln. Zum Teil sind diese Knoten von kugeliger oder länglich-runder Form und glatter Oberfläche in das lockere, gefäßhaltige Bindegewebe eingelagert, aus dem sie sich ganz herausschälen lassen, doch scheinen sämtliche durch einen Stiel mit Gefäßen im Zusammenhange zu stehen, die sich im Innern und an der glatten Oberfläche fein verästeln. Viele dieser Lappen sind miteinander durch etwas festere Bindegewebsmassen zu größeren Konvoluten vereinigt, an einer Stelle hängen sie mit derbem, mehr narbigem Bindegewebe zusammen, an dem noch ein kleines Hautstückchen sitzt, augenscheinlich ein Teil der alten Narbe; hier findet sich auch etwas reichliches Fettgewebe, dessen Läppchen sich aber ganz scharf von den rundlichen

Läppchen der Geschwulst abgrenzen, ohne daß man deutliche Übergänge zwischen beiden erkennen kann. An anderen Stellen sind Fettläppchen in dem die Geschwulst umgebenden lockeren Gewebe nur spärlich vorhanden. Die kleineren und größeren Geschwulstknoten sind meistenteils von mattgelber Farbe, nur die größeren stellenweise etwas durchscheinend, rötlich; die kleineren auf dem Durchschnitte zum Teil gelblich, in der Mitte durchscheinend, gallertig oder ganz opak hellgelb. Die größeren sind meist mit einer schmalen gelben Randzone versehen.

Mikroskopischer Befund. Die histologische Untersuchung, welche an beide Operationen angeschlossen wurde, kann wegen der Übereinstimmung der Befunde gemeinsam besprochen werden; auf einzelne Unterschiede sei gelegentlich hingewiesen. In beiden Fällen werden Knollen jeder Größe in Müller-Formol und Alkohol, mehrere der kleinsten stecknadelkopfgroßen, ganz gelben Beeren in Flemmingschem Gemisch fixiert, in Celloidin oder Paraffin eingebettet und in der üblichen Weise gefärbt.

Übersichtsschnitte durch einen apfelgroßen Komplex zusammenhängender Knollen jeder Größe lassen um jeden einzelnen derselben stets eine sehr zarte Bindegewebshülle erkennen, von welcher sich feine Ausläufer in unregelmäßiger Weise besonders in der Randzone der Knollen verzweigen. Zuweilen kann man zarte elastische Fasern in diesen Septen nachweisen. Größere Knollen sind vorwiegend schleimig, nur an der Peripherie zunächst der Kapsel trifft man immer eine, wenn auch schmale Schicht von fetthaltigen Rundzellen, welche einzeln oder gruppenweise von einem gequollenen schleimigen Bindegewebsnetz umsponnen sind und nach Extraktion des Fettes durch Alkohol diesen Partieen ein siebartiges Aussehen verleihen. In dem rein schleimigen Zentrum liegen auffallend zahlreiche, erweiterte, prall mit Blut gefüllte Gefäße, in ihrer Nachbarschaft hier und da kleine Hämorrhagien. In mittelgroßen Beeren wechselt die Zusammensetzung; neben schleimigem Zentrum mit etwas breiterer fetthaltiger Rinde scheinen einzelne Felder im Schnitt ganz aus großen runden Zellen von vakuolärem Bau, daneben andere fast durchweg aus schleimigem Gewebe zu bestehen, und beide Gewebsarten liegen, nur durch ein schmales Bindegewebsseptum getrennt, dicht nebeneinander. Das Reticulum zwischen den vakuolären Zellen ist gleichfalls bläulich gefärbt, schleimig. Die kleinsten Träubchen von Erbsengröße und darunter enthalten meist nur letztgenannte Zellen und ein feines retikuläres Stützgerüst. Viele derartige kleinste Beerchen wurden untersucht, welche alle ausschließlich aus dieser Zellart zusammengesetzt waren; nur ganz selten trifft man allerdings auch kleine Beeren, welche außerdem Schleimgewebe enthalten.

Diese kleinsten Knollen dienten zum Studium der vakuolären Zellen. Neben Osmium wurde auch Alkohol zur Fixierung verwendet, da bei völliger Osmierung des Fettes alle Einzelheiten verdeckt waren. Die fraglichen Zellen sind groß, rundlich, bei dichter Lagerung polyedrisch, ihr großer ovaler Kern liegt meist etwas exzentrisch. Bei schwacher Vergrößerung erscheint das Zellprotoplasma zuweilen granuliert, bei stärkerer läßt sich aber die scheinbare Granulierung überall auf ein feines Netzwerk zurückführen, in welches Vakuolen eingeschlossen sind. In Osmiumpräparaten ist der Inhalt dieser Vakuolen in ganz nahe benachbarten Zellen teils ungefärbt geblieben, teils mehr oder weniger kräftig geschwärzt. Wenn hierfür auch stellenweise mangelhaftes Eindringen des Osmium beschuldigt werden kann, so muß doch für die meisten Zellen angenommen werden, daß die oft innerhalb einer Zelle nur partielle Osmierung auf verschiedenem Inhalt der Vakuolen beruht. Diese sind anscheinend nur zum Teil von Fetttröpfchen, zum Teil von einer eiweißhaltigen serösen Flüssigkeit ausgefüllt.

Diese vakuolären Zellen, wie sie in sehr ähnlicher Ausbildung auch in Xanthelasmen und in der Winterschlafdrüse mancher Säugetiere vorkommen, worauf mich Herr Geheimrat Marchand besonders aufmerksam machte, entsprechen ganz den Zellformen, welche bei der Neubildung des Fettgewebes im Embryo und bei Wucherungsvorgängen dieses Gewebes auftreten, und können deshalb mit jugendlichen Fettzellen identifiziert werden. Aller Wahrscheinlichkeit nach füllen sich die von seröser Flüssigkeit eingenommenen Vakuolen später mit Fetttröpfchen und so findet allmählich ein Übergang zu Fettzellen statt. An Stelle zahlreicher kleiner Fetttropfen treten weiter wenige größere, und schließlich trifft man auch auf vereinzelte ausgebildete Fettzellen mit großem Fetttropfen und wandständigem Protoplasmarest; doch nimmt die Mehrzahl der vakuolären Zellen in dieser Geschwulst offenbar einen anderen Entwicklungsgang, wie den zur ausgebildeten Fettzelle. In den Abbildungen sind zahlreiche Übergangsformen wiedergegeben, welche in ziemlich lückenloser Reihe die einzelnen Stufen dieser Entwicklung zur Anschauung bringen.

Diese Tumorzellen, welche also in histologischer Beziehung als jugendliche Fettzellen bestimmt werden können, treten vornehmlich im Verlaufe der Kapillarverzweigung auf und zwar auch in größeren Knollen, wo sie, wie erwähnt, nur am Rande in der Nähe der Kapsel, als der Stelle der besten Gefäßversorgung, auftreten. Mehrkernige Exemplare mit 2—3 Kernen sind häufig, Riesenzellbildung habe ich nicht beobachtet. Ihre Anordnung und die Art ihrer Wu-

cherung weicht jedoch von der des physiologischen Fettgewebes ab. Man vermißt zunächst im großen eine deutliche Läppchenbildung, statt dieser hat man lauter runde, isolierbare Knollen vor sich. Im einzelnen ist ferner die Lagerung der Zellen durchaus unregelmäßig. Mehrere junge Fettzellen, epithelartig um den Fetttropfen einer alten Zelle angeordnet und von einer gemeinsamen Membran umschlossen, habe ich nicht mit Sicherheit beobachtet. Häufig läßt sich ja eine Membran streckenweise um eine Zellgruppe herum verfolgen, aber durchschnittlich erhält man den Eindruck, als ob die Wucherung zwar im Anschluß an die Kapillarverzweigung, nicht aber mit Einhaltung der verschiedenen Stadien des physiologischen Vorganges stattfände, als ob dieselbe so rapide erfolgte und so rasch metaplastischen Veränderungen unterliege, daß es nicht zur Ausbildung sogenannter endogener Zellteilungsbilder und späterhin fertiger Fettzellen komme.

In größeren Knoten findet man am häufigsten Übergangsformen, welche zwischen den Elementen der fett- und der schleimhaltigen Partien stehen und mehr der einen oder anderen Zellform zuneigen.

Viele vakuoläre Zellen enthalten eigentümlich homogene, glänzende Einschlüsse, welche sich von dem feinblasigen Protoplasma scharf absetzen und deutlich von der Zellmembran umgeben sind. Diese homogenen Klümpchen treten auch zu mehreren an verschiedenen Polen der Zelle auf, oder dieselbe ist bei wohlerhaltenem Kern auch ganz von homogenen Massen ausgefüllt. Diese Einschlüsse scheinen auch aus den Zellen auszutreten, finden sich jedenfalls auch extrazellulär und grenzen sich dann als runde Gebilde scharf von dem umgebenden Schleim ab; Eosin färbt sie kräftig rosa, van Gieson leuchtend rot. Später verschwinden die homogenen Massen im Schleim, dessen Färbung sie mehr und mehr annehmen. Vermutlich handelt es sich um hyaline Einschlüsse.

Wichtiger sind zahlreiche Übergangsformen vom Typus der sogenannten serösen Fettzellen, wie sie im atrophischen Fettgewebe vorkommen. Diese Zellen haben ein ödematös-schleimiges Aussehen, Körper und Kern sind noch erhalten, aber blasig aufgetrieben, ersterer statt feinster Fetttröpfchen von einem weitmaschigen, bläulich gefärbten Schleimfadennetz eingenommen. Man kann nicht feststellen, ob die Maschen dieses Netzes vor der Alkoholwirkung durch Fetttropfen ausgefüllt waren, oder ob es sich um Gerinnung schleimhaltiger Flüssigkeit handelt. Das Zwischengewebe stellt hier ein kräftig gefärbtes Schleimnetz dar. Einzelne dieser Zellen scheinen

zu zerfallen, wie aus der Auffaserung des Zellleibs und undeutlicher Kernfärbung zu schließen ist.

An anderen Stellen liegen die Zellen weiter auseinander, sind geringer an Zahl und erheblich kleiner; ihre früher offenbar runde Form ist durch die umgebenden Schleimmassen abgeplattet und sie enthalten nur spärliche kleine Fetttröpfchen. Diese fehlen oft ganz, der Protoplasmakörper schrumpft noch mehr, umgibt nur noch als schmaler dunkler Saum den länglichen dunklen Kern und unterscheidet sich nur schwer von dem schleimigen Zwischengewebe. Auch der Kern dieser Zellen ist kleiner, das Chromatingerüst zusammengerückt, die Kernfärbung infolgedessen dunkler.

Besonders im Zentrum größerer Knollen beherrschen diese Übergangsformen das mikroskopische Bild, bis man auf reines Schleimgewebe stößt. Dieses zeigt die bekannten spindel- und sternförmigen Zellen, welche in bald mehr fädige, bald homogene schleimige Grundsubstanz eingebettet sind. Die plumpen Fortsätze der dunkel tingierten Zellen verlieren sich unmerklich in den bläulichen Schleimmassen. Kernarme Bezirke wechseln mit kernreicheren; die Kapillarversorgung ist etwas spärlicher, wie in den Randbezirken, man bemerkt vereinzelte kleine Hämorrhagien. Manche Zellen in der Nähe der Gefäße enthalten wenige kleinste Fetttröpfchen.

Durchschnittlich sind die kleinen Knollen viel fettreicher, wie die größeren. Die kleinsten Beeren von der Größe eines Stecknadelkopfes bestehen meist aus jenen teilweise fetthaltigen vakuolären Zellen mit spärlichem Stroma; erst wenn sie größer werden, tritt, fast stets zuerst im Zentrum, Schleimgewebe auf, während die Randzone mit der reichsten Gefäßversorgung bezeichnenderweise überall von den vakuolären Zellen beherrscht wird. Diese Eigentümlichkeit wurde nach beiden Operationen bemerkt; im ersten Falle vorwiegend große Myxomknollen, im zweiten u. a. massenhafte ganz kleine, welche meist nur aus vakuolären Zellen bestehen. Ganz selten beobachtet man, daß in sehr kleinen Knötchen das Schleimgewebe bereits überwiegt. Berechtigt also schon der makroskopische Befund zu der Annahme, daß die Vakuolenzellen primär auftreten und sich in Schleimgewebe später umwandeln, so bezeugen auch mikroskopisch die zahlreichen mehrkernigen Formen derselben, ihre Wucherung im Anschluß an die Kapillaren und in der Peripherie der Knollen, also an den Stellen der lebhaftesten Proliferation in Tumoren, daß diese Zellform als Matrix der Neubildung angesehen werden muß. Dabei soll nicht geleugnet werden, daß das aus diesen Zellen hervorgehende Schleimgewebe auch selbständig weiter wuchert, wie z. B. aus dem früh-

zeitigen und ausschließlichen Vorhandensein von Schleimgewebe in vereinzelten kleinsten Knollen ersichtlich ist. Die beschriebenen Übergangsformen scheinen den Weg der Entwicklung zu Schleimgewebe anzuzeigen. Der Übergang geht, soweit man das aus den Zellformen feststellen kann, so vor sich, daß die jungen Fettzellen ihr Fett verlieren, und statt dessen Schleim produzieren, den sie ins Zwischengewebe abscheiden. Hierbei ändern sie allmählich ihre Gestalt, die von der rundlichen resp. von der polyedrischen in die Spindel- oder Sternform übergeht. Die vakuolären Zellen stellen offenbar eine embryonale Zellform dar, welche eine Vorstufe sowohl für Fettgewebe, wie für Schleimgewebe bildet, mag man dieselben nun von einem versprengten Keim ableiten oder als eine Rückbildung des Fettgewebes zu embryonalen Formen bei krankhafter Geschwulstbildung auffassen. Normalerweise würden sich diese Zellen, welche, wie bereits mehrfach betont wurde, die größte Ähnlichkeit mit jungen Fettzellen haben, zu fertigem Fettgewebe ausbilden. Bei pathologischer Proliferation aber nehmen die Zellen nicht diesen Entwicklungsgang, es kommt nur stellenweise zu Andeutungen einer Fettgewebsentwicklung; die Tumorzellen verharren statt dessen in der Jugendform, resp. bilden sich zu typischen Schleimgewebszellen aus, behalten also stets einen embryonalen Charakter bei.

Wegen des Beginnes der Geschwulst in der Achselhöhle, ihrer weiteren Ausdehnung und der äußeren Form der einzelnen Knollen wurden anfangs die Lymphdrüsen für den Ausgangspunkt der Neubildung gehalten. Denselben Gedanken äußert Virchow[1]) bei Besprechung eines Myxolipoms des Oberschenkels, welches unserer Beobachtung gleicht. Lymphoides Gewebe war jedoch in keinem der vielen untersuchten Knollen zu finden. Auch würde die Lokalisation und Anordnung der fetthaltigen Zellen weder dem bekannten Typus des Lipoma capsulare Virchows[2]), noch den Mitteilungen Askanazys[3]) entsprechen, welcher in Lymphdrüsenlipomen stets eine Wucherung der Fettzellen vom Hilus zur Peripherie feststellte, so daß schließlich nur ein schneller Saum lymphoiden Gewebes am Rande der Drüse bestehen blieb. Ursprungsort vorliegender Geschwulst muß demnach das Unterhautfettgewebe sein, doch entsteht die Frage, ob dieselbe von bereits ausgebildetem Fettgewebe

1) Virchow, Die krankhaften Geschwülste. 1. Bd. 1863. S. 418.

2) Ibidem. S. 373 ff.

3) Askanazy, Zur Entstehung der multiplen Lipome. Virchows Archiv. 158 Bd. 1899.

ausgegangen ist, welches bei pathologischer Wucherung wieder embryonale Formen angenommen hat, oder ob sie auf einen Rest embryonalen Fettgewebes zurückzuführen ist. Diese Frage dürfte nicht bestimmt zu entscheiden sein, wir konnten nur so viel feststellen, daß der Tumor, mag er aus embryonalem Fettgewebe hervorgehen oder einen Rückfall in dasselbe darstellen, von einer Zellform gebildet wird, die wir nur als jugendliche Fettzelle bezeichnen können. Diese Tatsache ist deshalb von hervorragendem Interesse, weil sie den Gedanken nahelegt, daß wir in beschriebener vakuolärer Zelle vielleicht eine eigenartige Bildungszelle des Fettgewebes (resp. Schleimgewebes) vor uns haben, welche von jugendlichen Bindegewebszellen wesentlich verschieden wäre. Diese Geschwulstbildung würde also eventuell dafür sprechen, daß das Fettgewebe ein Gewebe sui generis darstellt, wie Toldt, Rollet, Ranvier u. a. annehmen, und nicht mit dem Bindegewebe gleichzustellen ist.

Die Geschwulst entsteht demnach durch Wucherung junger Fettzellen; die vakuolären Zellen fasse ich als die jüngeren, lebhafter proliferierenden Zellformen auf, aus welchen sekundär das fertige Schleimgewebe hervorgeht, das aber auch seinerseits, wenn auch weniger intensiv, weiter wuchert. Daß die jugendlichen Fettzellen bei pathologischer Wucherung nur andeutungsweise fertiges Fettgewebe, vorwiegend aber Schleimgewebe erzeugt haben, kann bei dem bekannten Parallelismus der beiden Gewebsarten nicht verwundern. Ob die Spindel- und Sternzellen wieder Fett aufnehmen, wie mehrfach beschrieben wurde, konnte ich nicht feststellen, jedenfalls geschieht es in diesem Falle nur in sehr beschränktem Maße.

Von besonderem klinischen Interesse ist noch das Ausbleiben von Metastasen. Obgleich der Tumor jetzt seit 11 Jahren besteht, resp. zur Zeit als fünftes Rezidiv an gleicher Stelle wieder auftritt, haben sich an keiner Stelle des Körpers Metastasen gezeigt. Trotzdem wird die Neubildung durch ihre lokale Multiplizität zu einer malignen.

Virchow hat bekanntlich das Myxom als Geschwulst sui generis aufgestellt und unterschied heteroplastische und hyperplastische Formen. Erstere führt er auf kongenitalen Ursprung zurück, ihr Hauptsitz ist die Schädelhöhle, das zentrale und periphere Nervensystem, das Herz, sie erzeugen Metastasen, rezidivieren häufig lokal, verhalten sich überhaupt wie maligne Neubildungen. Diese Form trennt auch Lubarsch[1]) von den hyperplastischen Myxomen, welche im spä-

1) Lubarsch und Ostertag, Ergebnisse der pathologischen Morphologie und Physiologie. 1895.

teren Leben gewöhnlich im Zusammenhang mit Lipomen, Fibromen, Sarkomen usw. auftreten. Ein Myxom besteht nach Virchow entweder aus embryonalem, gewuchertem Schleimgewebe oder wird aus einem durch akquirierte Metaplasie entstandenen sekundären Schleimgewebe gebildet. Virchow beschreibt ein bereits angeführtes, unserem Tumor sehr ähnliches Oberschenkelmyxom folgendermaßen: „Auf dem Durchschnitt bestand die Geschwulst aus zahlreichen bis taubeneigroßen Lappen, von sehr weicher Beschaffenheit, so daß ich sie anfangs für eine Geschwulst der Lymphdrüsen hielt. Manche Lappen waren ganz gallertig, durchscheinend, gelblich, zitternd, andere hatten ein trüberes, weißlichgelbes, maschiges Aussehen“ .... Die feinere Untersuchung ergab, daß die gallertigen Stellen ganz aus Schleimgewebe bestanden, die gelben reichlich Bildung von Fettzellen erkennen ließen. Offenbar hatten hier die Myxomzellen sekundär Fett aufgenommen, während man in unserem Tumor, wie erwähnt, kaum ausgebildeten Fettzellen, sondern nur die Vorstufen der Fett- resp. Schleimzellen fand.

Der Ansicht Virchows, welche die meisten Autoren (Marchand[1]) Orth[2]) u. a.) teilen, sind Koester[3]) und nach ihm Rumler[4]), Kickhefel[5]) entgegengetreten. Da die Anwendung der Koesterschen Lehre auf unseren Fall manches Bestechende haben könnte, möchte ich dieselbe kurz besprechen. Koester führt, wie bekannt, jede Myxombildung auf Zirkulationsstörungen in den meist gestielten Tumoren zurück. Je größer und schwerer ein Myxomknollen werde, desto stärker müsse er an seinem Stiel ziehen. Die Folge sei eine Verlängerung und Querschnittsverminderung des Stiels und der in ihm verlaufenden Gefäße, es komme zu venöser Stauung, Fettschwund aus den Zellen, ödematöser Durchtränkung und Quellung des Gewebes. Es muß zugegeben werden, daß jeder einzelne Knollen unseres Tumors gestielt war und daß dieser Stiel sehr zart ist, daß ferner bei der Mehrzahl der Tumoren wenigstens anfangs die fetthaltigen Zellen, erst beim Größerwerden das Schleimgewebe überwiegt. Demgegenüber ist aber hervorzuheben, daß die Knollen in situ nicht an ihren Stielen hingen, sondern ein großes zusammen-

1) Marchand, Berliner klin. Wochenschr. 1894. Nr. 1. Fall I.

2) Orth, Über Schleim und Schleimgeschwülste usw. Nachr. d. kgl. Ges. d. Wiss. z. Göttingen. 1895.

3) Koester, Über Myxom. Sitzungsbericht d. niederrhein. Gesellschaft. Bonn 1881.

4) Rumler, Über Myxom und Schleimgewebe. Inaug.-Diss. Bonn 1881.

5) Kickhefel, Zur Histologie und zur systematischen Stellung der schleimigen und gallertigen Gewebe des Menschen. Virchows Archiv. 129. Bd. 1892.

hängendes Paket bildeten, in welchem alle Knollen mit ihren Kapseln in großer Ausdehnung aneinander hafteten und Halt gewannen. Eigentlich gestielt wurden die Knollen erst, wenn man nach der Exstirpation die einzelnen mechanisch voneinander ablöste und isolierte. Erst dann hingen die Tumoren an ihren Stielen; man kann demnach nicht behaupten, daß eine Zerrung der Stiele bestanden und Stauung bewirkt habe. Sodann geht aus dem mikroskopischen Befund hervor, daß das Schleimgewebe nicht durch Quellung und ödematöse Durchtränkung von Fettgewebe entstanden sein kann. Vor allem kommt es garnicht zur Entwicklung einer fertigen Gewebsart, welche aufquellen könnte; wir haben vielmehr reines typisches Schleimgewebe vor uns, welches sich sowohl vom ödematösen Binde- oder Fettgewebe, wie vom degenerativ schleimig gewordenen Gewebe wesentlich unterscheidet. Seine Zellen erscheinen nicht spärlich in ödematösem Stroma verteilt, sind nicht blasig aufgetrieben, matt gefärbt, sondern wohl konturiert, teilweise dicht gelagert und offenbar in Wucherung begriffen. Als einziges Moment, welches für lokale Stauung und deren etwaige Mitwirkung bei den Gewebsveränderungen sprechen könnte, wären die stellenweise etwas erweiterten Gefäße und vereinzelten kleinen Hämorrhagien im Schleimgewebe anzuführen, doch ist dieser Befund zu unbedeutend, um ihm in der Genese des Tumors die Hauptrolle zuzuerkennen.

Um vermutlich kongenital angelegte Tumoren handelt es sich in den Mitteilungen von Marchand, Berthenson[1]), Robin[2]), Terrier[3]) u. a., welche besonders primäre Myxome des Herzens betreffen. Andererseits führen Czapek[4]), Jürgens[5]), Salzer[6]) die Bildung der von ihnen beobachteten Myxome des Herzens und der Nierenkapsel auf Zirkulationsstörungen innerhalb primär andersartiger Geschwülste zurück. Wieder andere Autoren z. B. Jakobsthal[7]), welcher zuletzt die Myxome des Herzens zusammengestellt und um eine Beobachtung bereichert hat, läßt die Frage nach der Entstehung offen.

1) Berthenson, Zur Frage von der Diagnose primärer Neoplasmen des Herzens. Virchows Archiv. 132. Bd. 1895.

2) Zit. nach Lubarsch und Ostertag, Ergebnisse . . . 1895.

3) Terrier, Enorme myxome lipomateux de la paroi thoracique. Revue de Chir. XIV. 6. 1894.

4) Czapeck, Zur pathologischen Anatomie der primären Herzgeschwülste. Prager med. Wochenschr. 1891.

5) Jürgens, Zur Kasuistik der primären Herzgeschwülste. Berliner klin. Wochenschr. 1888.

6) Salzer, Myxoma lipomat. capsul. adipos. ren. Wiener klin. Woch. 1888.

7) Jakobsthal, Kasuistische Mitteilungen. Virchows Archiv. 159. Bd. 1900.

Ribbert[1]) und Lubarsch haben für die Erklärung der durch akquirierte Metaplasie entstandenen sekundären Myxome einen Mittelweg eingeschlagen, indem sie zu dem Bilde des Myxoms außer dem Ödem auch ein lebhafteres Wachstum der Zellen selbst annehmen, da von ihnen die Änderung bezw. Bildung der Zwischensubstanz abhänge. In der Literatur über diese kombinierten Myxomformen sind allerdings manche oft wiederkehrende Angaben enthalten, welche den Gedanken an etwaige Stauung aufkommen lassen; ich erinnere nur daran, daß die Mehrzahl dieser Tumoren in Polypenform wächst oder wenigstens nur eine schmale Basis hat, so daß man an die Möglichkeit einer Stieldrehung oder -Abknickung denken kann, wie bei manchen mit Lipom, Fibrom und Sarkom verbundenen Schleimgeschwülsten des Herzens, der Harnblase, des subkutanen Fettgewebes. Man wird nach Hansemann[2]) vor allem feststellen müssen, ob derartige Tumoren echtes Schleimgewebe enthalten und zwar als Parenchym, nicht als Stroma. Ob Zirkulationsstörungen bei der Entwicklung dieser sekundären Myxome mitwirken, müssen weitere Untersuchungen lehren; in derjenigen unseres Lipomyxoms spielen dieselben keine Rolle.

Herrn Geheimrat Marchand spreche ich auch an dieser Stelle für die vielfache Anregung und Förderung bei Anfertigung dieser Arbeit meinen aufrichtigen Dank aus.

Erklärung der Abbildungen auf Tafel V. VI.

Alle Abbildungen sind mit Leitz Oc. 1. Imm. 1/12 angefertigt.

Fig. 1. Adenom der Brustdrüse. Querschnitte mehrerer Drüsenschläuche in ödematös-schleimigem Stroma; Tunica propria fehlt meist, sehr wechselnde Form der Epithelzellen. *a.* Spindelförmige, *b.* gequollene, *c.* zerfallende Epithelien mit Vakuolen und Kerntrümmern. *d.* Reste der Tunica propria. *e.* Schleimiges Stroma.

Fig. 2. Lipomyxom der Achselhöhle. *a.* Vakuoläre Zellen (junge Fettzellen), unregelmäßig angeordnet, in den Vakuolen wahrscheinlich noch kein Fett. *b.* u *c.* Vakuoläre Zellen mit kleinen und größeren Fetttropfen. *d.* Ausgebildete Fettzellen. *e.* Gefäß mit roten Blutkörperchen.

Fig. 3. Dasselbe, mit Flemmingscher Lösung fixiert, mit Saffranin gefärbt. *a.* Vakuoläre fettfreie Zellen. *b.* Vakuoläre Zellen, in einzelnen Vakuolen Fett. *c.* Ausgebildete Fettzelle. *d.* Gefäß. *e.* Stroma.

Fig. 4. Übergänge junger Fettzellen (vakuolärer Zellen) zu Schleimzellen. *a.* Vakuoläre Zellen. *b.* Seröse Fettzellen. *c.* Sternförmige Schleimzellen in schleimiger Zwischensubstanz.

1) Ribbert, Lehrbuch der pathologischen Histologie.

2) Hansemann, Diagnose der Geschwülste. Berlin 1897.

Fig. 1.

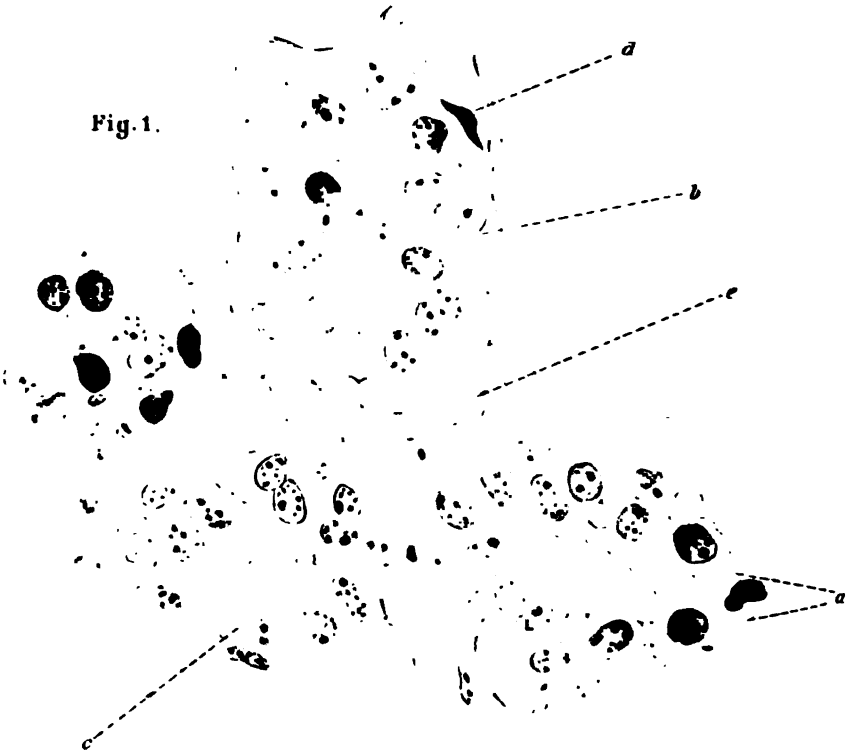

Fig. 2.

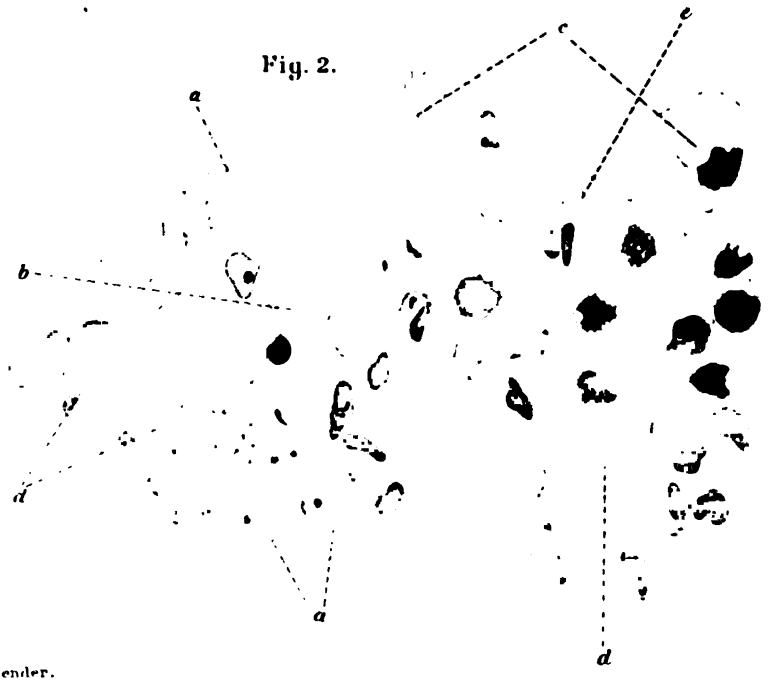

Fig. 3.

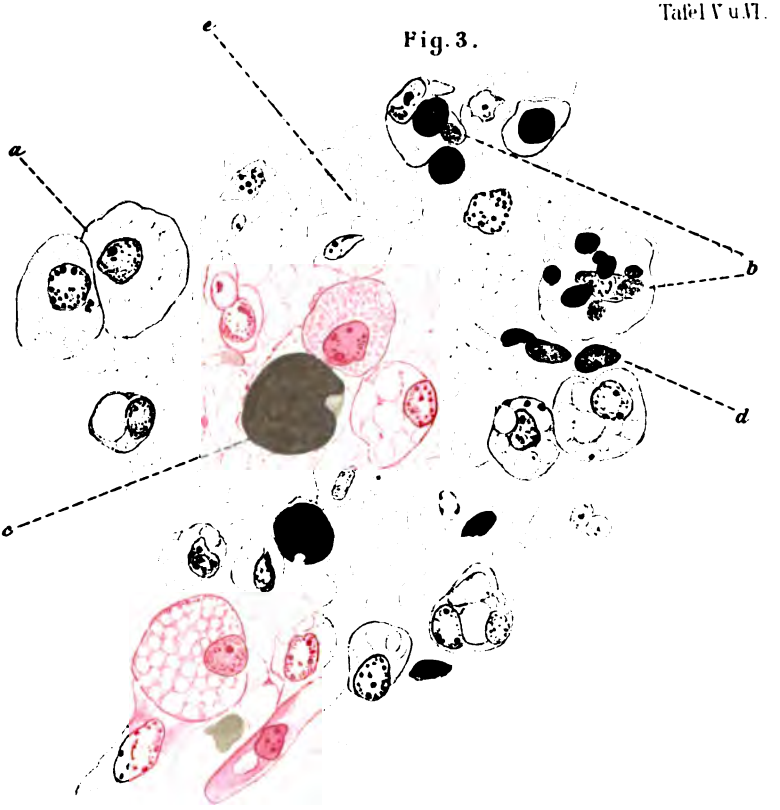

Fig. 4.



XX.

Aus der chirurgischen Abteilung des städtischen Krankenhauses Moabit zu Berlin. (Direktor: Geh. Med.-Rat Prof. Dr. Sonnenburg.)

Über doppelseitige Oberschenkelamputation bei embolischer Gangrän.

Von

Dr. **Richard Mühsam.**

(Mit 4 Abbildungen.)

Auszugsweise vorgetragen am 13. Juli 1903 in der Sitzung der freien Vereinigung der Chirurgen Berlins.

Gegenüber der Häufigkeit der Arteriosklerose als ätiologisches Moment für die Entstehung der Gangrän, sei es nun der gewöhnlichen Gangraena senilis oder des bei gleichzeitigem Vorhandensein von Diabetes auftretenden diabetischen Brandes, treten die entzündlichen Prozesse in den Gefäßen als Ursache des Brandes sehr erheblich zurück. Hier sind es Entzündungen der Intima — meist der Arterien, seltener der Venen, welche zu einer Verstopfung des Lumens und zu nachfolgender Gangrän führen. In diesen Fällen kann es infolge einer im Verlaufe oder nach einer akuten Infektionskrankheit auftretenden Endarteriitis acuta zu einer Thrombenbildung in einem der großen Gefäße des Gliedes kommen.

Derartige von Gangrän begleitete Thrombosenbildung in Arterien sind bei den verschiedensten Infektionskrankheiten wie Typhus, Influenza, Pneumonie, Scharlach von Autoren wie von Leyden, Eichhorst, von Wartburg u. a. beobachtet worden, während Estländer, annahm, daß die von ihm bei einer Reihe von Kranken nach Flecktyphus gesehene Gangrän auf embolischer Basis beruhe. Ich selbst verfüge über eine Beobachtung, über Venenthrombose nach Typhus, bei der es zwar nicht zu einer Gangrän, aber infolge von Thrombose der Vena cava inferior zu einer sehr ausgedehnten Entwicklung des Kollateralkreislaufes kam.

Auf der Photographie ist gut zu erkennen, wie die erweiterten Venen der Bauchdecken, insbesondere die Vv. epigastricae für die thrombosierte Vena cava inferior eingetreten sind. Der Kranke kam wegen irgend einer andern Erkrankung mit dieser ausgeprägten Venenerweiterung ins Krankenhaus, er war völlig arbeitsfähig, der Gefäßbefund war ein rein zufälliger. Erst bei genauem Nachforschen stellte es sich heraus, daß die Venen sich während der Rekonvaleszenz nach einem Typhus in dieser Weise ausgedehnt hatten, um die Funktion der verstopften Vena cava zu übernehmen. Das Bild des Krankheitsbefundes ist dem von Lipmann-Wulff veröffentlichten ähnlich.

Thrombose der Vena cava nach Typhus.
Fig. 1.

Anders als bei der durch Arterienthrombose entstandenen Gangrän der Extremitäten verhält es sich bei dem durch eine Entzündung der Gefäßintima verursachten Brand, welcher infolge Verengerung des Gefäßlumens entsteht. Hier erstreckt sich die Gefäßerkrankung oft über größere Strecken hin, es sind meist die Arterien, bisweilen die Venen, gelegentlich auch beide befallen. Die Krankheit befällt gewöhnlich verhältnismäßig jugendliche Individuen.

Die Ätiologie ist nicht ganz klar. Thermische Schädlichkeiten, häufige Erkältungen, schlechtes Klima, Syphilis, familiäre Einflüsse, früher überstandene Infektionskrankheiten werden als ursächliche Momente angeführt. Für die infolge von Endophlebitis aufgetretene Gangrän bei seinen Patienten vermutet Wulff einen kausalen Zusammenhang mit Nikotinmißbrauch, und jüngst teilt von Wartburg mit, daß einer von den 3 infolge Endarteriitis an Gangrän erkrankten Patienten der Züricher Klinik Zigarrenarbeiter war; vielleicht wirkt demnach die chronische Nikotinvergiftung auf die Intima der Gefäße.

Ganz kurz sei hier auf die sogenannte Raynaudsche Krankheit hingewiesen, eine symmetrische Gangrän, welche wahrscheinlich infolge einer durch neurotische Einflüsse bedingten Gefäßverengerung auftritt und meist die oberen Extremitäten, besonders die Fingerspitzen befällt.

Während bei der Ätiologie dieser Arten von Gangrän das Herz eine mehr sekundäre Rolle spielt, und die Ursache des Brandes in einer Erkrankung der Gefäße zu suchen ist, ist bei einer weiteren Gruppe eine durch Erkrankung des Herzens bedingte Embolie als Grund zu betrachten.

Die hierher gehörigen Fälle sind selten, und es dürfte daher von Interesse sein, 2 derartige Fälle, welche ich im Krankenhaus Moabit beobachtete, näher zu beschreiben.

Der erste Patient, August G., 48 Jahre alt, wurde am 5. Februar 1897 aufgenommen. Er starb am 27. Februar 1897.

Anamnese: Vater starb an den Pocken, Mutter an Schlaganfall. Geschwister leben und sind gesund. Patient hat früher Lungenentzündung und Herz- und Nierenleiden gehabt. Seit 1 Jahre empfand Patient in Intervallen Reißen im rechten Bein, welches zuerst in den Zehen und im Fuße auftrat, später strahlten dann auch die Schmerzen auf die ganze Extremität über; die Schmerzen traten anfallsweise auf mit relativ schmerzfreien Intervallen; seit 8 Tagen hat sich nun die Intensität der Schmerzen sehr gesteigert, sodaß Patient nicht mehr gehen konnte. Seit 10 Jahren besteht links ein Unterschenkelgeschwür, es hatte sich aus einer kleinen Abschürfung entwickelt. Patient ist wegen dieses Geschwürs im Jahre 1893 und 1896 im Krankenhaus Moabit gewesen, auch in anderen Krankenanstalten behandelt worden. Potus und Infektion werden negiert.

Status praesens: Kräftiger Mann mit reichlich entwickeltem Fettpolster. Temp. 37,7°.

Lungen etwas emphysematös. Herzdämpfung trotz des Emphysems etwas vergrößert nachweisbar. Herztöne dumpf; erster Ton an der rechten Seite des Sternums etwas unrein, über der Mitralis leichte präsystolische Geräusche.

Haut des rechten Beines zyanotisch, fühlt sich kälter an als die des linken; insbesondere ist die Haut des Unterschenkels gegen die

des Oberschenkels stärker bläulich gefärbt. Die oberflächlichen Hautvenen sind geschlängelt und erweitert; jedoch sind größere Varicen nicht vorhanden. Die Haut ist überall intakt, ohne Geschwür. An der Innenseite des Oberschenkels ist die Haut im Verlaufe der Vena saphena bläulich verfärbt; daselbst läßt sich auch im Verlauf derselben ein harter, derber Strang fühlen. Sonst sind ähnliche Stränge nicht festzustellen. Die Pulsation der Arterie ist nicht zu fühlen. Die Sensibilität und Schmerzempfindung ist herabgesetzt.

Die aktive Bewegungsfähigkeit des Beines ist ebenfalls geringer; Patient vermag weder die Zehen noch den Fuß im Fußgelenk zu bewegen, noch das Knie beugen.

Links ist die Haut des Unterschenkels bläulich verfärbt, straff. In der Mitte des Unterschenkels befindet sich ein ca. handtellergroßes Geschwür mit eitrigem Belag. Die Venen sind links sehr erweitert, doch weniger als rechts. Sonst normale Verhältnisse. Sensibilität normal.

Therapie: Feuchter Verband für das Geschwür. Das rechte Bein ist erhöht zu legen, mit Watte einzuwickeln. Morphium.

6. Februar 1897. Die Sensibilitätsstörung geht bis zum oberen Rand der Patella; hinten nicht so hoch, etwa 3 Finger breit unterhalb der Kniekehle; Nadelstiche werden verlangsamt empfunden. Das Bein ist livide zyanotisch verfärbt, insbesondere zeigt der Fuß die bläuliche Farbe; es fühlt sich immer noch kalt an: bei der Palpation läßt sich ein über die ganze vordere Fläche des Oberschenkels ziehender derber Strang erkennen, welcher nach oben in der Leistenbeuge verschwindet und in der Kniekehle endigt. In der Mitte der Oberschenkel läßt sich eine diffuse Anschwellung von ziemlicher Resistenz fühlen, zu welcher der Strang hinzieht. Diese Stelle ist auch sehr druckempfindlich.

Die Pulsation der Femoralis ist oben in der Inguinalgegend schwach zu fühlen, in der Kniekehle nicht.

7. Februar 1897. Die livide Farbe des rechten Beines hat zugenommen. Die Temperatur der Haut noch immer herabgesetzt; die Intensität der Schmerzen hat nicht abgenommen. Temp. 37,8°, 38,2°.

9. Februar 1897. Der Puls der Arteria femoralis ist in der Inguinalgegend beiderseits nicht mehr zu fühlen. Die livide Farbe des Beines hat zugenommen; insbesondere sind auch jetzt die Zehennägel völlig blau gefärbt. In der äußeren Kniegegend hat sich die Grenze der warmen Haut gegen die kalte nach distaler Richtung etwas verschoben. Patient klagt heute über Kriebeln und taubes Gefühl in den Zehen des linken Beines.

10. Februar 1897. Am Unterschenkel, ca. 3 Finger unterhalb der Kondylen, beginnt sich eine Demarkationslinie zu bilden. Patient erhielt steigend Morphium. Temperatur unter 38°.

12. Februar 1897. Die bläuliche Verfärbung des rechten Beines hat wiederum bedeutend zugenommen; auch das andere fühlt sich im unteren Drittel kühl an. Das Geschwür sieht sehr torpid aus, fast ohne Sekretion.

13. Februar 1897 status idem; keine Abnahme der Schmerzen. Die Zehen des rechten Fußes sind trocken (gangraena sicca); die Haut ist in straffe Falten gelegt.

16. Februar 1897. An der Außenseite des rechten Unterschenkels beginnende Blasenbildung mit sero-sanguinolentem Inhalt. Die Schmerzen

haben an Intensität nicht abgenommen. Linker Fuß fühlt sich kalt an: auch hier ist die Haut livide, die Sensibilität herabgesetzt. Das Ulcus cruris zeigt noch immer den torpiden Charakter. Temperatur 38, 38,5°.

17. Februar 1897. Die Wärme des linken Beines ist wieder bis handbreit unterhalb des Knies zurückgekehrt; auch die Sensibilität hat sich gebessert; die Grenze der anästhetischen Zone reicht bis zur Mitte des Condylus tibiae. Die Schmerzen haben nicht abgenommen.

18. Februar 1897. Demarkationslinie im rechten Bein deutlich ausgeprägt. Unterhalb derselben Haut des Unterschenkels in Blasen abgehoben. Sensibilität unterhalb der Demarkationslinie aufgehoben. In der Mitte des Oberschenkels eine ca. handgroße, diffuse, sehr schmerzhafte Anschwellung, über welcher die Haut bläulich rosa gefärbt ist. Links Status idem.

19. Februar 1897. Die Schmerzen sind wieder sehr intensiv. Blaufärbung beider Beine bedeutend zugenommen.

20. Februar 1897. Ulcus cruris hat schwarze, gangränartige Farbe angenommen. Blaufärbung links wieder etwas weniger; rechts noch Status idem.

22. Februar 1897. Die Epidermis des rechten Unterschenkels hat sich in Blasen mit bräunlichem Inhalt abgehoben, welche teilweise geplatzt sind. Patient klagt über Heiserkeit und Trockenheit im Munde: Aussehen sehr blaß und elend. Links noch Status idem. Die Schwarzfärbung des rechten Beines hat zugenommen. Putrider Geruch. Unregelmäßige Temperaturen, abends meist über 38°.

25. Februar 1897. Gangrän des rechten Beines schreitet fort; fast die ganze Epidermis des Unterschenkels hat sich abgehoben; darunter das Corium von bräunlich-roter Farbe, bräunliche Sekretion. Puderverband. Links sind jetzt auch die Zehennägel bläulich verfärbt; die Weichteile der Zehen beginnen auszutrocknen. Die Schmerzen sind noch ebenso intensiv.

Urin wird spontan, wenn auch etwas erschwert gelassen; auch der Stuhlgang ist bedeutend erschwert; doch erfolgt derselbe auf Einlauf.

Abends: Patient hat erbrochen, reichliche Schweißsekretion. Pupillen sind sehr eng (Morphium); leichte Zuckungen der Muskulatur des Armes. Urin muß mittelst Nélaton geholt werden. (Morphiumintoxikation?) Albumen im Urin.

26. Februar. Patient ist sehr verfallen. Außerordentlich starke Schweißsekretion. Urin muß durch Nélaton abgelassen werden.

Rechts zeigt der untere und mittlere Lungenlappen tympanitisch verkürzten Schall, Bronchialatmen; wässeriges braunes Sputum. Temperatur 39,3°; Puls sehr klein, fadenförmig.

27. Februar 1897. Die Dämpfung hat sich über die ganze rechte Lunge ausgedehnt; überall Bronchialatmen. Patient atmet stertorös, phantasiert. Urin trübe. Urindrang. Hochgradige Tympanie des Leibes. Um 10¼ Uhr vormittags Exitus letalis unter Temperaturanstieg auf 40,3°.

Bei der Sektion wurde folgender Befund erhoben. Für die Revision und Überlassung des Protokolls bin ich dem Prosektor, Herrn Prof. Dr. Langerhans, zu Dank verpflichtet.

Großer, muskulöser männlicher Leichnam in gutem Ernährungszustand mit reichlichem Fettpolster. Um das rechte Bein bis 2 handbreit über dem Kniegelenk ein Verband. Das Bein ist geschwollen bis zur Leistenbeuge. Die vordere Hälfte des Fußes ist trocken, sehr dünn, schwarzrot. Die dunkelbläuliche Verfärbung setzt sich nach oben bis handbreit über das Knie fort; hier schließt sich eine rote Färbung der Haut an. Das linke Bein zeigt bis zum Kniegelenk gleiche, jedoch im ganzen etwas schwächere Veränderungen.

Brusthöhle: Zwerchfellstand: Links unterer Rand der 4. Rippe, rechts oberer Rand der 5. Rippe.

In den Pleurahöhlen kein fremder Inhalt. Die Pleurablätter sind rechts in den mittleren Partien leicht verwachsen, links über der Spitze in geringem Grade.

Im Herzbeutel: 75 ccm klare, gelbe Flüssigkeit. Pericardium ist überall glatt, feucht-glänzend. Herz ist etwas größer als die Faust. Atrioventricularklappen für 2 Finger bequem durchgängig. Aorta und Pulmonalis beim Aufgießen von Wasser schlußfähig.

Rechter Ventrikel leicht dilatiert. Muskulatur 6—7 mm dick, schlaff, blaß, graurötlich, stark getrübt. Linker Ventrikel dilatiert, faßt ca. 150 ccm, ist in halber Höhe 13—14 mm dick. Das Endokard ist im Bereich des linken Randes bis auf die Papillarmuskeln verdickt. Muskulatur blaßgraurot, trübe, schlaff.

Aortenklappen ohne Veränderung. Mitralis zeigt am Schließungsrande nur geringe weißliche Verdickungen mit glatter Oberfläche. Zwischen den beiden Papillarmuskeln am linken Rande ein großer, beweglicher, 5—6 cm langer und bis 2 cm dicker, leicht gelblicher Parietalthrombus mit unebener Oberfläche. Die Papillarmuskeln sind dünn, spitz, atrophisch; desgleichen die Trabekel an der Herzspitze. Die Muskulatur am linken Rande ist auffallend dünn, bis 9 mm dick, überall mit grauweißen Massen durchsetzt, so daß nur wenig Muskelgewebe sichtbar bleibt. Im Bereich dieser Verdünnung (zwischen Basis und Spitze, vom vorderen zum hinteren Papillarmuskel) ist die ganze Wand nach außen leicht vorgebuchtet. In dieser Ausbuchtung sitzt der oben beschriebene, an der Oberfläche rauhe Parietalthrombus.

Lungen: Oberfläche glatt, feucht-glänzend. Schnittfläche glatt. Das Lungengewebe ist überall lufthaltig, ödematös.

Halsorgane leicht zyanotisch.

Bauchhöhle: Wenig klare, gelbe Flüssigkeit.

Milz: groß, weich, Oberfläche glatt. In der Mitte ein walnußgroßer, leicht prominenter, ziemlich derber, dunkelroter Knoten, der keilförmig in die Tiefe reicht. Von der Schnittfläche läßt sich graurote Pulpa abstreifen.

Beide Nebennieren ohne Veränderungen.

Linke Niere: geschwollen, schlaff, graurötlich; am oberen Pol zwei gelbliche Partien mit rotem Hof. In der Schnittfläche erstrecken sich die gelben Stellen keilförmig in die Tiefe, sie haben überall einen roten Hof. Sonst ist die Schnittfläche blaßgraurot, stark getrübt, Rinde etwas verbreitert, Markkegel leicht zyanotisch.

Rechte Niere wie die linke, aber ohne gelbe Stellen. In der Oberfläche einige kleine, tiefeingezogene Narben.

Blase: kontrahiert, Trigonum etwas zyanotisch.
Hoden: ohne Befund.
Rektum, Darm und Prostata: ohne Veränderung.
Pankreas: zyanotisch.
Radix: sehr fettreich.
Duodenum: voll galligen Inhalts.
Magen: Schleimhaut geschwollen, trübe, blaß.
Leber, groß, dick, Oberfläche glatt, graurötlich gelb, Schnittfläche gelblich. Zeichnung der Acini nicht zu erkennen. Messer mit Fett beschlagen.
Aorta zeigt geringe Verdickungen der Intima. In der rechten Coronararterie ist die Wand dicht hinter der Abgangsstelle aus dem Sinus verdickt und das Lumen dadurch verengt. Die rechte Art. iliaca communis ist gefüllt mit gelblichen, etwas trockenen Gerinnseln, welche dieselbe Beschaffenheit haben, wie der Herzthrombus. Die Gerinnsel lassen sich bis in die Art. femoralis hinein verfolgen. In der linken Art. hypogastrica ein gleicher Embolus. Unterhalb des linken Ligament. Poupartii ebenfalls ein Embolus in der Art. femoralis sin. In der Vena femoralis dextra ein Thrombus.
Kopf und Rückenmark negativer Befund, Basisgefäße leicht verdickt.

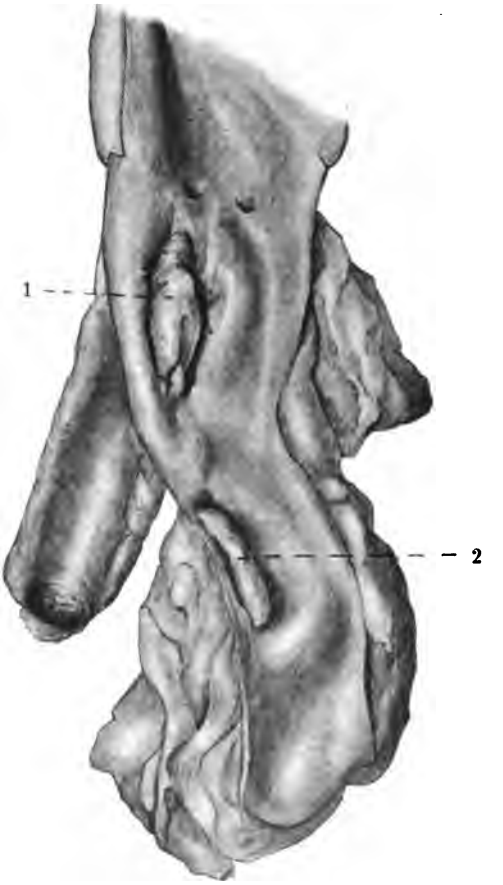

1. Embolus in der rechten A. iliaca communis.
2. Embolus in der linken A. hypogastrica.
Fig. 2.

Anatomische Diagnose.

1. Myocarditis fibrosa gravis ventriculi sin.
2. Aneurysma ventriculi sin. (lateris sin.).
3. Thrombus parietalis magnus aneurysmatis ventriculi sinistri.
4. Embolia arteriae iliacae dextrae, hypogastricae et femoralis sinistrae.
5. Gangraena pedis utriusque, incipiens cruris utriusque.

6. Endocarditis parietalis fibrosa partis ventriculi sin.
7. Dilatatio et hypertrophia ventriculorum.
8. Myocarditis parenchymatosa gravis.
9. Oedema pulmonum.
10. Adhaesiones pleurarum.
11. Cyanosis faucium, vesicae urinariae, pancreatis levis.
12. Infarctus renum.
13. Cicatrices renum.
14. Infarctus lienis.
15. Hepar adiposum.
16. Nephritis et gastritis parenchymatosa levis.
17. Arteriosclerosis levis.

Es handelte sich also hier um einen herzleidenden Mann, welcher früher an Lungenentzündung gelitten hatte, und bei dem die Gangrän allmählich sich entwickelte. Die als Reißen im rechten Bein bezeichneten Schmerzanfälle wurden immer heftiger und häufiger, bis sie schließlich den Kranken in stationäre Behandlung führten. Hier entwickelte sich nun zunächst die Gangrän des rechten Beins, und erst in unserer Beobachtuug kam es zu den Ernährungsstörungen auch des linken Fußes. Dieser langsame Verlauf deutete eigentlich mehr auf einen thrombotischen als auf einen embolischen Prozeß hin. Auch von Wartburg hebt hervor, daß bei Gangrän infolge Thrombose der Verlauf ein mehr schleichender, allmählicher ist, und daß dabei Prodromalerscheinungen beobachtet werden. So neigten auch wir bei Lebzeiten des Kranken zu der Ansicht, daß es sich um eine Thrombose der Iliacae handelte, und erst die Obduktion klärte uns über die wahre Ursache, Embolie durch einen aus dem Herzaneurysma stammenden Embolus, auf. Dieser Embolus war, wie wir annehmen, an die Teilungsstelle der Aorta geschleudert worden und hatte zunächst einen allmählich immer vollständiger werdenden Verschluß der Iliaca communis dextra bewirkt. Dann sind wohl die Stücke von ihm losgerissen, welche in die Iliaca sinistra hineinragten, und haben die Aa. hypogastrica und femoralis der linken Seite verstopft. Will man diesen Mechanismus nicht annehmen, so würde man sich vorzustellen haben, daß nacheinander zu verschiedenen Zeiten Embolieen aufgetreten seien, eine Annahme, welche jedoch weniger wahrscheinlich ist.

Mikroskopische Untersuchungen des Rückenmarks sind leider nicht vorgenommen worden. Helbing fand in einem Falle von innerhalb 39 Tagen tödlich verlaufender Thrombose der Aorta abdominalis an ihrer Teilungsstelle Degeneration der hinteren und vorderen Wurzel sowie der grauen Substanz, in beiden Vorderhörnern Veränderungen der Ganglienzellen, starke Degeneration der Hinter-

stränge und geringe diffuse der Vorderseitenstränge, in den übrigen Teilen des Rückenmarks aufsteigende Degeneration des rechten Gollschenstrangs (rechts war Gangrän eingetreten). Der Befund ähnelte also dem nach Amputationen erhobenen.

Glücklicher und darum besonders bemerkenswert verlief der zweite Fall, dessen Krankengeschichte zunächst mitgeteilt sei.

W., Gustav, 41 Jahre alt; aufgenommen am 18. November 1901. Operiert am 28. November 1901. Geheilt entlassen am 27. März 1902.

Anamnese: Vater an Gicht gestorben, Mutter an Leberkrebs. Als Kind Masern. War sonst nie krank. Gestern morgen plötzlich während des Gehens Müdigkeit und Schmerzen in den Beinen, die sich so verschlimmerten, daß Patient innerhalb einiger Minuten nicht mehr gehen konnte. In der Nacht sehr starke Schmerzen in den Beinen, Unempfindlichkeit bei Berührung, Kriebeln. Patient gibt auf nähere Fragen an, vor 1 Woche Husten gehabt und einige Zeit auch blutigen Auswurf in geringer Menge entleert zu haben, dabei gleichzeitig etwas Beklemmungsgefühl auf der Brust.

Status: Großer, kräftiger, gesund aussehender Mann in vorzüglichem Ernährungszustand.

Lungen: Über dem l. Unterlappen hinten neben der Wirbelsäule feines Knisterrasseln. Sonst keine Veränderung der Atemgeräusche. Sputum jetzt nicht vorhanden.

Herz: nicht verbreitert, Töne leise, rein, 2. Ton etwas akzentuiert. Puls etwas gespannt, regelmäßig; Arterie deutlich geschlängelt und verhärtet.

Puls an der Kruralarterie links zu fühlen, rechts nichts. Puls in der Kniebeuge beiderseits nicht zu fühlen.

Abdomen: Milz etwas geschwollen, weich, sonst nichts. Keine Druckempfindlichkeit.

Urin: dunkel, spärlich, enthält Eiweiß, granulierte Zylinder und Blut in mäßiger Menge; kein Zucker.

Stuhlgang ohne Besonderes.

Beide Oberschenkel ohne Besonderes. Sensibilität erhalten, Haut warm, von gesunder Farbe. Beide Unterschenkel bis fast zum Knie, vorn etwas weniger hoch als hinten kalt, Haut blaß, zyanotisch, zum Teil dunkelblaurot, etwas ödematös. An der Wadengegend auch die tieferen Teile fester und angeschwollen, besonders rechts. Überhaupt sind alle Erscheinungen am rechten Bein viel stärker ausgeprägt als am linken. Rechts fehlt der Patellarreflex, links ist er sehr lebhaft. Sensibilität an der zyanotischen Partie aufgehoben, nach oben hin abgeschwächt für alle Qualitäten. Am l. Fußrücken in Zweimarkstückgröße oberflächlicher, blutroter Epidermisdefekt. Beugung mit dem rechten Bein im Knie nur wenig möglich, gar nicht im Fußgelenk. Ebenso links im Fußgelenk, Knie hier besser zu beugen.

21. November. Starke Schmerzen. Parästhesieen. Schlaf gut, ebenso Nahrungsaufnahme. Lungen unverändert. Sputum schleimig, etwas geballt, spärlich.

24. November. Gangrän jetzt scharf abgegrenzt am rechten Bein, weniger deutlich links. Ganzer Unterschenkel bis zu 2/3 Höhe tief blaurot. Große Blasen mit übelriechendem hellem Serum gefüllt. Starker Verwesungsgeruch.

Therapie: Wismuthpuderung. Täglich 0,01—0,02 Morphium in Lösung.

26. November. Etwas Fieber. Lungen hinten unten links feines Rasseln, rechts auch, aber spärlich.

27. November. Patient hat die Nacht hindurch phantasiert und ist unruhig trotz Morphium und Chloral. Puls weich. Milz deutlich geschwollen. Seit gestern sehr verfallen aussehend. Gangränöse Partien trockener. Puls in der linken Cruralis zu fühlen, rechts seit heute auch angedeutet. Oberschenkel und Kniegegend völlig warm und nicht zyanotisch. Reflex wie oben. Sensibilität wie oben.

Gangrän beider Unterschenkel. Vor der linksseitigen Amputation.
Fig. 3.

Zur Vornahme der Operation zur chirurgischen Station verlegt. Blutentnahme (5 ccm auf Platten) ergibt 128 Kolonieen Staph. alb.

28. November 1901. Operation (Geh. Rat Sonnenburg). Amputation des rechten Oberschenkels zwischen mittlerem und unterem Drittel ohne Esmarchsche Blutleere und ohne erhebliche Manschettenbildung. Die Femoralis nicht thrombosiert, spritzt. Unterbindung. Silberschürze und Jodoformgaze. Keine Naht. Trockener Verband. Hochlagerung. Vor der Amputation Blutentnahme (5 ccm auf Platten) ergibt 126 Kolonieen Staph. alb.

29. November 1901, nachmittags 3 Uhr. Da die Gangrän des l. Beines Fortschritte macht, wird in derselben Weise der linke Oberschenkel in gleicher Höhe wie rechts amputiert (Dr. Mühsam). Keine Manschettenbildung. Keine Esmarchsche Blutleere. Silberschürze. Trockener Verband. Vor der 2. Amputation Blutentnahme (5 ccm auf Platten) 7 Kolonieen Staph. alb.

1. Dezember 1901. Temperaturen 37,8°. Puls 140°. Allgemeinbefinden befriedigend. Verbandwechsel.

4. Dezember 1901. Allgemeinbefinden äußerst befriedigend. Verbandwechsel. Der rechte Stumpf stark eitrig belegt, der l. wenig, Appetit, Schlaf, Stuhlgang gut. Es wird täglich Verband gewechselt. Urin frei. Im Blut finden sich bei wiederholter Untersuchung anfangs noch vereinzelte Staph. alb.-Kolonieen, später traten Verunreinigungen auf, welche die Befunde störten. Im Eiter der Amputationsstümpfe ebenfalls Staph. alb.

9. Dezember 1901. Befinden gut. Wunde reinigt sich.

Heilung nach doppelseitiger Oberschenkelamputation.
Fig. 4.

19. Dezember 1901. Wunde granuliert sehr gut. Allgemeinbefinden befriedigend.

21. März 1902. Die Stümpfe bis auf 3 Markstückgröße überhäutet. Subjektives Befinden gut.

27. März. Wird als geheilt entlassen.

Die Stümpfe sind noch nicht völlig überhäutet, so daß eine eventuelle Nachoperation in Aussicht gestellt wird. Hierzu kommt es nicht, denn es trat, wenn auch langsam, eine völlige Vernarbung ein (Mai 1902). Patient hat jetzt einen vom Bandagisten Pfister in Berlin gebauten Apparat bekommen, auf welchen er mit Hilfe von Krücken leidlich umhergeht. Er ist im übrigen natürlich auf fremde Hilfe angewiesen, seinen Unterhalt verdient er als Leierkastenmann und läßt sich in einem Wagen, an dem vorn der Leierkasten befestigt ist, umherfahren.

Der Fall ist in mehr als einer Richtung interessant.

Zunächst die Ätiologie:

Es kann bei dem plötzlichen, fast blitzartigen Beginn der Erkrankung kein Zweifel sein, daß es sich hier um eine Embolie gehandelt hat. Woher stammte nun der Embolus? — Der Kranke hatte etwa 8 Tage vor Beginn seines Leidens offenbar eine Infektionskrankheit, wahrscheinlich eine Influenza, ambulant durchgemacht. Man darf annehmen, daß sich im Verlauf derselben eine Endokarditis mit Thrombenbildung entwickelt habe, welche klinische Symptome, da sie wohl nicht an den Klappen saß, bei seiner Aufnahme im Krankenhaus nicht gemacht hat.

Während der Kranke umherging, löste sich ein Thrombus und versperrte die Beckenschlagader. Dies Ereignis trat so plötzlich und heftig auf, daß Pat. schon nach einigen Minuten nicht mehr weiter konnte. Als er ins Krankenhaus kam, bildete sich alsbald die Gangrän mit Demarkation unterhalb des Knies heraus, und es trat, da septische Anzeichen vorhanden waren, die Frage an uns heran, soll man noch amputieren oder den Kranken als hoffnungslos verloren betrachten.

In der Tat war der Zustand ein höchst bedenklicher. Pat. fieberte und die Blutuntersuchung ergab die Anwesenheit zahlreicher Keime im Blut. Das Herz war geschwächt, die Pulsfrequenz hoch. Der Fall schien also aussichtslos.

Trotzdem entschloß man sich zur Operation, zunächst am rechten Bein, da man nicht wagte, in einer Sitzung beide Oberschenkel zu amputieren.

Den ersten Eingriff überstand Pat. so gut, daß man 24 Stunden später den zweiten Oberschenkel amputierte und hierdurch den Kranken retten konnte.

Wie günstig die erste Amputation gewirkt hatte, zeigte später die Blutuntersuchung. Vor der ersten Amputation waren in 5 ccm Blut 126 Keime enthalten, 24 Stunden später, vor der zweiten Amputation enthielten 5 ccm Blut nur noch 7 Keime.

Nach Ausschaltung einer so großen Infektionsquelle, wie es ein gangränöser Unterschenkel war, wurde der Organismus wieder in Stand gesetzt, erfolgreich den Kampf mit den im Blute kreisenden Bakterien, dem wohl verhältnismäßig wenig virulenten Staphylokokkus albus, aufzunehmen.

Daß die Infektion aber trotzdem eine sehr schwere war, bewies die noch wochenlang bestehende hohe Pulsfrequenz von über 100 Schlägen in der Minute.

Nun zur Amputation selbst!

Bei der Unsicherheit, ob man in genügend ernährtem Gewebe operierte, konnte von irgendeiner genauen Stumpfversorgung nicht die Rede sein.

Der Oberschenkel wurde durch Zirkelschnitt an der Grenze des unteren Drittels amputiert, die Wunde einfach tamponiert. Die rechte Femoralis war nicht völlig verschlossen, sie spritzte etwas, aus der linken kam kein Blut.

Die nach der Operation auftretende sehr reichliche Sekretion und Gewebsabstoßung zeigte, daß dies Verfahren richtig gewesen war. Ein Nachteil war natürlich vorhanden, da sich die Überhäutung des Stumpfes nur sehr langsam vollzog.

Immerhin ist es schließlich doch zu einer völligen Vernarbung gekommen, und man konnte von einer Reamputation absehen, einem Eingriff, der bei dem schlechten Herzen des Kranken wohl nicht gleichgültig gewesen wäre.

Auch die Ausdehnung der Amputation ist bemerkenswert, sie dürfte wohl ungefähr bis an die Grenzen des Möglichen gehen, nimmt man doch im allgemeinen an, daß Verbrennungen zweiten Grades beider Beine tödlich sind infolge des Ausfalls eines zu großen Teils der Haut. Vielleicht verhält es sich aber bei dem völligen Fortfall der Extremitäten doch anders.

Die mikroskopische Untersuchung von Stücken der Gefäße aus den amputierten Beinen hat nur Veränderungen kadaveröser Natur ergeben.

Endlich ist vor allem der glückliche, durch die Operation bedingte Ausgang der Erkrankung zu beachten. Meines Wissens sind bisher sämtliche Patienten mit ausgedehnter doppelseitiger Gangrän der Beine gestorben, der hier beschriebene dürfte also der erste sein, welcher diese schwere Krankheit überstanden hat. Patient hat schon gelernt, einigermaßen auf seinen Stelzfüßen umherzugehen, und eine weitere Besserung des Ganges ist zu erwarten. Die Stümpfe stecken frei in den Hülsen, der Kranke sitzt mit den Tubera ischii auf dem oberen Rand der Apparate. Mit Rücksicht auf die äußeren Verhältnisse des Kranken ist von komplizierteren Apparaten Abstand genommen worden, und wurden billige Stelzfüße gewählt, welche wenig Reparaturen erfordern und doch ihren Zweck erfüllen.

Wenn es gestattet ist, aus meinen Beobachtungen einige Schlüsse zu ziehen, so wären es folgende:

1. Langsamer Beginn der Gangrän spricht nicht unbedingt gegen die embolische Natur der Erkrankung.

2. In jedem Fall von embolischer Gangrän soll, sobald eine Demarkation unterhalb des Knies eingetreten ist, die Doppelamputation am Oberschenkel (je nach dem Zustande des Patienten in einer oder zwei Sitzungen) versucht werden.

3. Von einer Stumpfversorgung ist abzusehen; die Wunde ist zu tamponieren.

4. Das durch die Blutuntersuchung nachgewiesene Vorhandensein von Bakterien im Blut ist keine Kontraindikation gegen die Operation.

XXI.

Aus dem Garnisonlazarett Brandenburg a. H.

Über Cholesteatome (Epidermoide) der Schädelknochen.

Von

Stabsarzt Dr. Blecher.

(Mit 2 Abbildungen.)

Den Namen Cholesteatom gab zuerst Joh. Müller[1]) einer Gruppe von Geschwülsten, deren Hauptkennzeichen ihre Zusammensetzung aus feinen, perlmutterartig glänzenden, geschichteten Blättern war, die selbst aus polygonalen, flachen, kernlosen Zellen mit dazwischen gelagerten Cholestearintafeln bestanden. In der Folgezeit haben die Benennungen der Geschwülste und die Anschauungen über ihre Entstehung noch mehrfach gewechselt, während viele Autoren sie nach wie vor unter die Atherome oder Dermoide rechneten. Virchow[2]) nannte sie nach den tumeurs perlées von Cruveilhier Perlgeschwülste und zählte sie in Analogie der Cancroide zu den heterologen Bildungen, deren epidermoidale Zellen an Orten, die normal weder Epidermis noch epidermisähnliche Elemente führten, aus den zelligen Elementen des Bindegewebes hervorgingen. Er trennte sie scharf von den Atheromen, stellte sie aber neben die Haar- und Fettzysten, mit denen sie aber nicht ohne weiteres zu vereinigen seien. Glaeser[3]) nahm dann nach den Untersuchungsergebnissen eines Cholesteatoms an der Gehirnbasis an, daß die Cholesteatomzellen durch Umwandlung der proliferierten Endothelzellen entständen, in seinem Falle aus den auf Subarachnoidalbälkchen gelegenen. Neuerdings hat ihren endothelialen Ursprung Nehrkorn[4]) vertreten.

Andererseits fehlte es von vorneherein nicht an Autoren, die ebenso wie für die Epithelialkrebse auch für das Cholesteatom einen epider-

1) Über den feineren Bau der Geschwülste. Berlin 1838. S. 52ff.

2) Virchows Archiv. VIII. S. 372ff.

3) Ebenda. 122. S. 395.

4) Zieglers Beiträge zur pathologischen Anatomie. XXI. S. 73.

midalen Ursprung verfochten, so Remak[1]), der es von einer Epithelabschnürung in einer früheren embryologischen Entwicklungsstufe herleitete. Franke[2]), der im Gegensatz zu Virchow für den größten Teil der Atherome die Entstehung aus während des intrauterinen Lebens abgeschnürten Epidermiszapfen nachwies und sie deshalb Epidermoide nannte, nahm auch für die ähnlichen Cholesteatome dieselbe Art der Entstehung an.

Auch der Name ist dann später auf sie übertragen worden, namentlich nachdem es Borstroem[3]) und in Anschluß an dessen Veröffentlichung Beneke[4]) gelang, in der Wand von Cholesteatomen eine Epithelschicht mit deutlich ausgebildeten Papillen nachzuweisen, die aus 3 Schichten, kubischen Basalzellen, abgeplatteten polygonalen und abgestorben kernlosen, zum Teil verhornten Zellen bestand.

Über die Herkunft der ursprünglichen Epithelkeime gehen die Ansichten auseinander. Borstroem und Beneke nehmen an, daß sie von Hautepithel kommen — teilweise von der Schleimhaut der Wundbucht (Beneke) — Benda[5]) dagegen vom Ependymepithel; für erstere Annahme spricht, daß an den intrakraniellen Fundstellen der Cholesteatome ihnen sonst völlig gleichende Geschwülste vorkommen, deren Wand aber Haare und Talgdrüsen enthält — also Dermoide[6]). Das Cholesteatom unterscheidet sich also genetisch von diesen nur dadurch, daß eine Abschnürung entweder nur eines Teils desselben Mutterbodens oder in einer früheren Zeit stattfand, als dieser sich zu den einzelnen Hautorganen noch nicht differenziert hatte.

Die meisten Cholesteatome wurden in Verbindung mitder Pia — hauptsächlich an der Basis, aber auch im Innern der Ventrikel und andern Stellen des Gehirns — einmal im Brustteil des Rückenmarks — gefunden; häufig waren es zufällige Obduktionsbefunde, seltener gingen unbestimmte Gehirnsymptome dem Tode vorher — klinisches, speziell chirurgisches Interesse hat ihnen noch nicht gegolten. Weniger war dies der Fall bei den seltenen Cholesteatomen der Schädelknochen; ich schließe das sogenannte Cholesteatom des Schläfenbeins von meiner Betrachtung aus; einmal haben sie ein speziell ohrenärztliches Interesse, dann sind sie — wenn überhaupt — nur zum kleinsten Teil durch intrauterine Abschnürung entstanden,

1) Deutsche Klinik. 1854. S. 170.
2) Langenbecks Archiv. 34. S. 934.
3) Zentralblatt f. Pathologie u. pathol. Anatomie. VIII. S. 1ff.
4) Virchows Archiv. 149. S. 95ff.
5) Berliner klin. Wochenschr. 1897. S. 167.
6) Literatur darüber bei Borstroem l. c.

meist sind es wohl passive Epithelialprodukte, hervorgerufen durch Proliferation der in Epidermis umgewandelten Paukenhöhlenschleimhaut bez. der nach Zerstörung des Trommelfells von außen hineingewucherten Epidermis. Dagegen gehören hier wohl her das von Dupuytren[1]) beobachtete Cholesteatom im Innern des Unterkiefers, das die beiden Tafeln desselben auseinandergedrängt und teilweise durchbrochen hatte und das von Mikulicz[2]) beschriebene Dermoid des Unterkiefers.

Bei einem 19jährigen Mädchen bestand ein kastaniengroßer Tumor im Innern des rechten Unterkiefers, der in den letzten zwei Jahren langsam gewachsen war. Bei der Operation fand sich eine taubeneigroße Höhle, gefüllt mit feinblättrigen, geschichteten Massen, die Innenhöhle war mit einer faserigen Membran ausgekleidet, die Knochenwände zu Kartenblattdicke verdünnt. Der feinblättrige Inhalt bestand nur aus Zellen und Cholestearintafeln. Die Wandmembran zeigte eine dreischichtige Epithellage, deren innerste verhornt war. Papillen fanden sich nicht, auch keine Haare und Talgdrüsen. Heilung.

Von Cholesteatomen in Schädelknochen sind bisher 4 Fälle bekannt. Ein in der Schuppe des Hinterhauptbeins gelegenes beschreibt Joh. Müller[3]); es hatte die beiden Tafeln des Knochens auseinandergedrängt, hauptsächlich die innere, die äußere nur an einer ganz kleinen Stelle zerstört und war durch eine sehr feine Haut von der Knochensubstanz des Schädels geschieden.

Im Stirnbein ist die Geschwulst 3 mal beobachtet und durch Operation entfernt worden.

1. Esmarch[4]). 24jähriger Mann hat in der linken Stirnhälfte eine hühnereigroße Geschwulst, die seit dem 10. Lebensjahr besteht und allmählich gewachsen ist. Es bestehen Kopfschmerzen und Abnahme des Gedächtnisses. Die Geschwulst fluktuierte und war von einem Knochenwall, der mit scharfem Rand endete, umgeben. Der Rand zeigte oben und unten einen leistenartigen Vorsprung. Bei der Operation fand sich, daß der feste, fibröse Balg der Geschwulst in das Periost des Stirnbeins überging; im Innern fand sich eine perlmutterartig glänzende, fein geschichtete Masse. Die Knochenhöhle, die am Boden 2 stecknadelkopfgroße Durchbohrungen der inneren Tafel zeigte, an denen die Dura freilag, war von einer bläulichweißen, durchscheinenden Haut ausgekleidet, die sich nur in kleineren Fragmenten abziehen ließ. Heilung.

2. Weinlechner[5]), 45jähriger Mann. Ist im 10. Lebensjahre auf die Stirn gefallen, seit 12 Jahren bestehen zerebrale Symptome: Par-

1) Dupuytren zit. b. Joh. Müller l. c. S. 52.
2) Wiener med. Wochenschr. 1876. Nr. 39, 40, 41.
3) Joh. Müller l. c. S. 51—54.
4) Virchows Archiv. X. S. 307 ff.
5) Wiener klin. Wochenschr. 1889. S. 137.

ästhesien, epileptoide Anfälle, Zwangsbewegungen. Vor 4 Monaten bildete sich an der Stirn eine Eiterung, nach Inzision eine Fistel. Bei der Operation findet sich in der Tabula externa ein etwa 1 cm großes Loch, nach Entfernung der Geschwulst, die aus den geschichteten Lamellen bestand, die Interna in größerer Ausdehnung usuriert. Heilung.

3. Wotruba[1]). 22jähriger Mann, zeigt eine gänseeigroße Geschwulst der rechten Stirnhälfte. Sie ist vor 7 Jahren zuerst bemerkt und langsam gewachsen. Es bestehen Kopfschmerzen. Verdrängung des rechten Auges nach unten und Herabsetzung der S. auf ihm. Über der Geschwulst verlaufen Knochenspangen der Tabula externa, ein Knochenrand besteht nicht. Nach Ausräumung der Cholesteatommassen findet sich eine vielbuchtige Knochenhöhle; die sie auskleidende feine Membran läßt sich nur in Fetzen abziehen. An einer Stelle ist die Tabula interna durchbrochen, die Dura liegt frei. Heilung.

Ich selbst habe nun ein Cholesteatom des Scheitelbeins beobachtet; die Krankengeschichte lasse ich folgen:

Der 23jährige frühere Arbeiter, jetzige Füsilier, wurde am 23. Mai 1902 im Lazaret aufgenommen. Er gab an, daß er als Kind auf die linke Kopfseite gefallen sei und seitdem dortselbst eine kleine Geschwulst habe; diese sei seit kurzem gewachsen, er habe manchmal Kopfschmerzen, vor allem mache sie beim Helmtragen Beschwerden. Man fühlt auf dem linken Scheitelbein des sonst gesunden Mannes eine hühnereigroße, fluktuierende Geschwulst; sie ist rings von einem Knochenwall umgeben, der von außen leicht ansteigt und um die Geschwulst mit einem deutlichen scharfen Rande endigt. Aus diesem Knochenbett ist die Geschwulst nicht herauszuheben. Ihr Längsdurchmesser in horizontaler Richtung mißt $4^1/_2$ cm, ihr Querdurchmesser 4 cm; ihr unterer Rand ist ca. einen Finger breit vom Rande der Schläfenbeinschuppe entfernt, sie nimmt die untere Hälfte des Scheitelbeinhöckers ein. Pulsation besteht nicht, auf Druck wird sie nicht kleiner. Bei der Operation werden durch einen bogenförmigen Schnitt am oberen Rande die Weichteile bis auf den Knochen durchtrennt. Beim Versuch, den so gebildeten Hautperiostlappen von der Geschwulst abzulösen, reißt ihre Wand ein, in ihr findet man eine trockene, weißliche Masse, die aus großen, zwiebelartig geschichteten Lamellen besteht. Nach Entleerung des Inhalts sieht man im Schädelknochen eine große Höhle; auch die Innenwand ist nach dem Gehirn zu vorgetrieben, an der Stelle der stärksten Vorwölbung fehlt in Pfennigstückausdehnung der Knochen. Die Höhle ist ebenso wie das Periost an der Außenseite mit einer zarten, bläulichweißen Haut ausgekleidet, die sich nur stückweise mit Pinzetten und scharfem Löffel entfernen läßt. Man sieht dann in der Lücke der Innenwand die Dura frei liegen, die allerdings nicht pulsiert. Naht der Wunde, Druckverband. Heilung per primam. Der Kranke klagte später noch längere Zeit über Kopfschmerzen, die manchmal den Verdacht auf einen Gehirntumor erweckten; jetzt — Juli 1903 — ist er jedoch völlig gesund. Die Knochendelle ist etwas flacher geworden, eine Lücke fühlt man in ihrem Boden nicht.

1) Wotruba, Wiener klin. Wochenschr. 1889. S. 899ff.

Die Untersuchung der Lamellen ergab, daß sie fein geschichtet waren; die äußersten, der Innenhaut nächsten Schichten bestanden aus glatten, großen, polygonalen Zellen mit — nach Essigsäurezusatz — sichtbaren Kernen. Die inneren machten zunächst einen homogenen Eindruck, nach Einwirkung von 20 proz. Kalilauge erkannte man aber, daß sie ebenfalls aus den Zellen zusammengesetzt waren, die dann selten nur noch einen Kern zeigten. Zwischen den einzelnen Schichten fanden sich reichlich Cholestearintafeln.

Die entfernte Innenhaut bestand aus zwei Schichten, einer äußeren Bindegewebsschicht und einer inneren Zellschicht. Die erstere die meist die 3- bis 4fache Dicke der letzteren hatte, setzte sich aus mehr oder minder dichtgelagerten, wellig verlaufenden Bindegewebs-



Fig. 1.

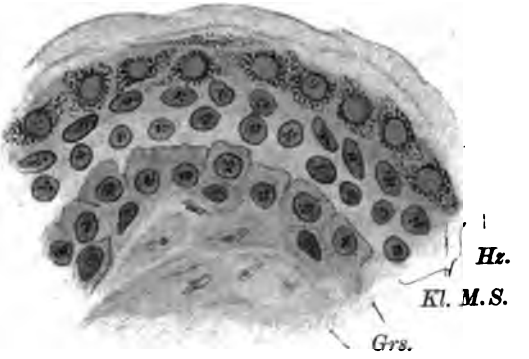

Fig. 2. *B.*

B. Bindegewebsschicht. *Grs.* Grundschicht, *M. S.* mittlere Schicht, *Kl.* Körnerlinie, *Hz.* Hornzellenschicht des Epithels.

fasern mit spärlich eingelagerten Kernen zusammen. In ihren tieferen Lagen verlaufen an einer Stelle größere Gefäße. Die Zellschicht liegt der Bindegewebsschicht unmittelbar und innig auf, eine Kernvermehrung an der Grenze besteht nicht. In der größten Ausdehnung des untersuchten Stückes ist die Grenzlinie fast gerade, an einzelnen Stellen zeigte sie einen starkwelligen Verlauf; ich werde darauf später zurückkommen. Die Zellschicht zeigt wieder eine Zusammensetzung aus 3 Sonderschichten; die unterste, der Bindegewebsschicht aufsitzende, besteht aus kubischen Zellen mit dunkelgefärbten ovalen, meist senkrecht zur Bindegewebsschicht und dicht nebeneinanderstehenden Kernen. In der zweiten Schicht sind die Kerne zunächst runder, blasser und weiter auseinanderliegend; in den oberen Lagen dieser Schicht nimmt dann Zahl und Färbung der Kerne ab, zugleich werden sie flacher. Es finden sich hier auch vereinzelte Kappenzellen, in

denen durch Vakuolenbildung der Kern an die Seite gerückt ist. Die dritte Schicht besteht aus völlig abgeplatteten, kernlosen, anscheinend abgestorbenen Zellen. An der Grenze der beiden letzten Schichten findet sich eine dunkle Linie, die bei stärkerer Vergrößerung aus feinen, dunkeln Körnchen besteht (Hämatein-Färbung). Solange die Grenzlinie zur Bindegewebsschicht gerade verläuft, behält die Zellschicht ihre gleichmäßige Dicke, die Basalzellen eine Lage, die mittleren 3 bis 4 Lagen. Zuweilen verläuft sie nun wellig. An einzelnen Stellen sind solche Epithelwellen schräg vom Schnitt getroffen, man sieht dann, wie die Körnerschicht von glatten, polygonalen Zellen gebildet wird, in denen die Körner rings um den blassen Kern gelagert sind. Sie haben eine auffallende Ähnlichkeit mit denen des Stratum granulosum einer dicken Epidermis. Papillen oder in die Tiefe gehende Epithelfortsätze waren dagegen, trotzdem mehrere Stücke der Wand untersucht wurden, nicht festzustellen. In letzterem Punkte besteht also ein Unterschied gegen den Befund, den Borstroem von der Wand der pialen Cholesteatome gegeben hat, im übrigen gleicht er ihm und stimmt völlig mit dem der Mikuliczschen Unterkieferdermoids überein, dessen Wand gleichfalls keine Papillen zeigte.

Auch hier handelt es sich um eine unzweifelhafte Epithelschicht, aus mehreren Zelllagen bestehend, deren Zellen sich nach oben allmählich abflachen und unter Aufnahme von Keratohyalinkörnchen verhornen. Diese Epithelschicht hat also die Eigenschaften der Epidermis, was sich mit der Annahme ihrer epidermoidalen Entstehung deckt und sie begründet.

Die Membran kleidete, was ja auch in den übrigen Fällen von Knochencholesteatomen beschrieben wird, die Geschwulsthöhle vollständig tapetenartig aus und zeigte makroskopisch an allen Stellen dieselbe Beschaffenheit; ebensowenig ferner, wie man nach Entfernung der Geschwulstmassen kleinere Ausbuchtungen an der Innenseite sah, die als das Negativ von Perlen hätten angesprochen werden können, fand sich Perlenbildung an der Außenseite, die Knochenoberfläche war ebenfalls völlig glatt; auch in den übrigen Fällen von Knochencholesteatomen wird, wenngleich die Knochenhöhle zuweilen größere Ausbuchtungen aufwies, nie eine eigentliche Perlenbildung erwähnt.

In diesen zwei Punkten besteht also ein weiterer Unterschied gegen die pialen Cholesteatome; dort findet sich Perlenbildung aber keine völlige Auskleidung der Geschwulsthöhle, die zellenproduzierende Epithelschicht findet sich nur plattenförmig in Verbindung mit der

Pia; die Verschiedenheit erklärt sich wohl ungezwungen aus den Ernährungs- und Druckverhältnissen der Grundgewebe, auf welche die versprengten Epithelkeime verpflanzt wurden. Während sie dort, auf die Fläche der Pia angewiesen, und dieser folgend, sich nur flächenhaft ausdehnen können, werden sie hier — von dem sich bildenden Knochen rings umschlossen und allseits gleichmäßig ernährt, aber auch konzentrischem Druck ausgesetzt, von Anfang an Kugelform annehmen müssen; auch bei weiterem Wachstum, dessen Ausdehnung durch die Beziehung zwischen Innendruck und Festigkeit des umgebenden Gewebes bestimmt wird, muß die Geschwulst eine mehr oder minder kugelförmige Gestalt behalten. Während andererseits die weiche Gehirnmasse die Perlenbildung, die durch in kleiner, umschriebener Ausdehnung gesteigerter Epithelproduktion und Vordrängen der Zellhaufen in die Umgebung bedingt wird, gestattet, erlaubt dies die feste Knochenmasse, bezw. das gespannte Periost nicht. Der allseitige starke Druck, dem die Wand des endostealen Cholesteatoms ausgesetzt ist, und der zu einer gleichmäßigen Abflachung derselben führen muß, verhindert wohl auch die Bildung von Papillen seitens der Epithelschicht und bedingt so den ersten obenerwähnten Unterschied vom pialen Cholesteatom.

Bei den Cholesteatomen der Schädelknochen — dasselbe gilt auch von den noch seltenen des Unterkiefers — handelt es sich um sehr langsam wachsende Geschwülste — vielfach dauert es ein Jahrzehnt und darüber, ehe sie Hühner- bis Gänseeigröße erreichen und zu Beschwerden Veranlassung geben; meist werden sie im 10. bis 15. Lebensjahr zuerst bemerkt und kommen dann anfangs des 20. Lebensjahres erst in ärztliche Behandlung. Die Knochenhöhle, die sie ausfüllen, läßt ihre endosteale Entstehung deutlich erkennen, die äußere Tafel des Knochens ist nach außen, die innere nach innen vorgewölbt, der Innendurchmesser der Knochenhöhle ist stets größer wie die etwaigen Wanddefekte, die durch den Druck der Geschwulst allmählich entstehen. In der Bildung derselben herrscht keine Gleichmäßigkeit: Dreimal war der Defekt der äußeren Wand wesentlich größer, wie der inneren, zweimal war es umgekehrt. Im letzteren Falle liegt die Geschwulst der Dura breit an und übt naturgemäß auf das Gehirn einen stärkeren Druck aus; Durchbruch durch die Dura ist noch nicht beobachtet. Von außen fühlt man nach Zerstörung der äußeren Tafel entweder noch schmale Knochenspangen über die weiche fluktuierende Geschwulst hinwegziehen — oder diese liegt innerhalb eines Knochenwalles, der von außen ansteigt

und mit scharfem Rande endigt. Der Rand zeigt zuweilen unregelmäßig vorspringende Leisten.

Pulsation scheinen die Cholesteatome, auch wenn sie nach Usurierung beider Knochentafeln zwischen Dura und Periost liegen, nicht zu zeigen, sie ist wenigstens bisher noch nicht beobachtet worden; in meinem Falle pulsierte sogar nicht einmal die Dura, was ich darauf zurückführe, daß sie durch die nach innen vorgetriebenen Ränder des Knochendefektes zu stark gespannt war, um die Pulsation weiter leiten zu können. Die Beschwerden, welche die Cholesteatome der Schädelknochen verursachen, sind meist gering; nur in dem Weinlechnerschen Falle bestanden bei ausgedehnter Zerstörung der inneren Tafel schwere Hirnerscheinungen, sonst wurden lediglich geringe Kopfschmerzen, einmal Abnahme des Gedächtnisses angegeben. Was die Kranken zum Arzte führte, war das Wachstum der Geschwulst an sich, entweder die dadurch herbeigeführte Verunstaltung oder — in unserem Fall — die Behinderung im Tragen der Kopfbedeckung. In allen operierten Fällen trat Heilung ein. Bemerkenswert ist übrigens noch, daß in 4 Fällen vom Schädelknochencholesteatomes es sich um Männer handelte, im 5. Fall war das Geschlecht nicht zu ermitteln.

Der langsame Verlauf und die geringen Beschwerden stempeln die Cholesteatome im allgemeinen zu gutartigen Geschwülsten; der Umstand, daß aber auch nach Zerstörung der inneren Tafel und Anlagerung an die Dura keine bedrohlichen Komplikationen beobachtet wurden, selbst nicht als die Geschwulst sekundär vereiterte, begründet einen wesentlichen klinischen Unterschied gegen die sog. Cholesteatome des Schläfenbeins, die doch unbestritten durch die Häufigkeit, mit der sie zu Meningitis und Pyämie führen, ein sehr gefährliches Leiden bilden — einen Unterschied, der wahrscheinlich durch die gänzlich verschiedene Entstehung begründet wird.

Was die Diagnose anlangt, so unterscheiden sich die Cholesteatome durch ihren Sitz — lateral und in der Substanz des Knochens —, das Fehlen von Pulsation und respiratorischen Schwankungen, die Unmöglichkeit, sie in die Schädelhöhle zurückzudrücken, von den außerdem angeborenen Encephalocelen und Meningocelen; durch ihr langsames Wachstum und die Fluktuation von bösartigen Geschwülsten des Knochens und der Dura; durch den Knochenwall mit seinem scharfen Rande von den subperiostalen Dermoiden, die auch wohl meist eine geringe Beweglichkeit gegen ihr Knochenbett zeigen. Schwieriger wird sich die Diagnose vielleicht gestalten, wenn ein Cholesteatom sekundär vereitert, spontan aufgebrochen oder inzidiert

ist; der Knochendefekt wird dann leicht zur Annahme einer Karies — wie in dem Weinlechnerschen Falle — Veranlassung geben; hier kann nur der Befund von charakteristischen Lamellen im Eiter auf die richtige Spur leiten.

Die Therapie muß in der sorgfältigen Exstirpation der dünnen Wandhaut bestehen; eine Entfernung der Geschwulst in toto ist unmöglich, der feine Balg, der dem Knochen fest aufsitzt, reißt stets ein und muß dann stückenweise mit Pinzette und scharfem Löffel entfernt werden. Ein Zurückbleiben von Membranteilen würde ein Rezidiv zur Folge haben müssen — das allerdings bei dem langsamen Wachstum erst sehr spät zur Beobachtung kommen würde; bisher ist in den operierten Fällen keines aufgetreten. Bei größeren Defekten der inneren Tafel empfiehlt sich dringend die sofortige Deckung durch einen Knochenperiostlappen; andererseits muß man wohl annehmen, daß nach Wegfall des Druckes der Geschwulst das Periost seine Funktion wieder aufnehmen wird und es, namentlich wenn man auch das äußere Periost erhält, zu einem allmählichen Verschluß der Knochenlücke kommt, den man bei kleineren Defekten daher wohl abwarten kann. Bei meinem Kranken hat sich wenigstens die Lücke anscheinend knöchern verschlossen, ebenso bemerkte Esmarch (l. c.) nach einiger Zeit neugebildetes Knochengewebe in der Knochenhöhle.

In zwei Fällen wurde als Ursache der Geschwulst, beziehentlich der ersten Beschwerden, eine Verletzung angegeben — Fall auf die betreffende Kopfseite. Nachdem, was wir von der Entstehung der Cholesteatome bisher als sicher annehmen können, ist ein direkter Einfluß des Traumas darauf wohl auszuschließen; es erscheint aber auch unwahrscheinlich, daß es etwa als Wachstumsreiz auf die schlummernden Epithelkeime gewirkt hat; zeitlich wenigstens war keine Beschleunigung des Wachstums festzustellen.

Die Erörterung des Zusammenhanges zwischen Trauma und Cholesteatom hat insofern eine gewisse Berechtigung, als es ja subkutane Epidermoide gibt — die sog. traumatischen Epithelzysten —, die durch eine Verletzung in die Unterhaut verpflanztem Epithel ihre Entstehung verdanken. Ferner hat nun C. Maier[1]) anläßlich der Veröffentlichung eines primären Plattenepithelkarzinoms der Ulna, das im Anschluß an eine Kontusion entstanden war, es als möglich erscheinen lassen, daß Epidermiszellen, die durch das Trauma losgelöst wären, durch einen wohl vorhandenen Spalt in das Innere

1) Beiträge z. klin. Chirurgie. 26. S. 553 ff.

des Knochens gelangt und dort atypisch weitergewachsen seien. Eine ähnliche Entstehungsweise könnte nun ja auch für die endostealen Cholesteatome in Frage kommen, bei denen anamnestisch eine vorausgegangene Verletzung festgestellt ist. Befriedigender aber wohl, als dieser etwas gewaltsame Erklärungsversuch ist die Annahme, daß die Verletzung nur die Aufmerksamkeit auf den betroffenen Körperteil gelenkt und damit zur ersten Beobachtung der schon vorhandenen Geschwulst geführt hat.

XXII.

Aus der Rostocker chirurgischen Universitätsklinik des
Prof. Dr. W. Müller.

Klinische und pathologisch-anatomische Beiträge zur Lehre von den Gelenkmäusen.

Von

Dr. E. Boerner,
Oberarzt im Inft.-Regt. 52, kommandiert zur Klinik.

(Mit 3 Abbildungen im Text und Tafel VII.)

Seitdem König (1)*) im Jahre 1887 unter dem Namen der Osteochondritis dissecans aufs neue ein Krankheitsbild der artikulierenden Gelenkenden beschrieb, das in ähnlicher Weise bereits von Broca (2), Virchow (3), Poulet und Vaillard (4) u. a. beobachtet worden war, und den größten Teil der echten, nicht durch Arthritis deformans bedingten freien oder gestielten Gelenkmäuse durch einen eigentümlichen, von ihm selbst nicht zu erklärenden dissezierenden Prozeß entstanden wissen wollte, ist die Frage der Genese der Corpora mobilia wieder ein Gegenstand lebhafter Diskussion unter den Chirurgen geworden und auch heute noch nicht erledigt. Eine Reihe wertvoller Untersuchungen und Arbeiten beschäftigt sich mit der Frage, gibt es eine Osteochondritis dissecans im Sinne einer spontanen Lösung eines umschriebenen Teiles der Gelenkfläche, oder lassen sich die Corpora mobilia bezüglich ihrer Genese sämtlich in 2 Kategorien, erstens in die arthritischen, d. h. auf Arthritis deformans beruhenden und zweitens in die traumatischen einteilen. In den hauptsächlich in Betracht kommenden Arbeiten ist die Literatur und Geschichte der Gelenkkörper bereits systematisch besprochen, und ich werde daher nur insoweit auf dieselbe eingehen, als es die Behandlung des Stoffes mit sich bringt. Im wesentlichen kommt es mir darauf an, eigenes

*) Die in Klammern befindlichen Ziffern beziehen sich auf das am Schlusse angefügte Literaturverzeichnis.

Material und die dabei von mir gewonnenen Beobachtungen mitzuteilen.

Die Frage nach der Entstehung der echten Gelenkkörper ist seit Königs Arbeit sehr verschieden beantwortet worden, und es sind der Osteochondritis dissecans namhafte Gegner entstanden. Unter diesen ist in erster Linie Barth (5 a—c) zu nennen, der auf Grund seiner interessanten experimentellen und histologischen Untersuchungen zu dem Schluß kommt, daß harte Gelenkmäuse nur auf traumatischem Wege oder durch Arthritis deformans entstehen. Er hielt der Königschen Anschauung vor allem entgegen, daß der Knorpel, wie aus seiner mikroskopischen Untersuchung hervorgehe, nicht nur am Leben bleibe, sondern sogar in weitem Maße Proliferationserscheinungen darbiete. „Ein Körper", sagt er wörtlich, „der zum größten Teil aus normalem, lebendem Gelenkknorpel besteht, kann nicht durch einen Nekrosierungs- oder Eliminationsprozeß entstanden sein, man müßte denn unsere ganzen Begriffe vom Leben und Tod der Körpergewebe beiseite schieben" (5c S. 516).

1899 lenkte König aufs neue durch seine Mitteilungen auf dem Kongreß der deutschen Gesellschaft für Chirurgie (6) und durch die Veröffentlichung seines Materials durch Martens (7) das Interesse auf die Genese der freien Gelenkkörper. Er hält Barth gegenüber an der Osteochondritis dissecans fest, da Aussprengungen aus der Mitte einer sonst gesunden Gelenkfläche ohne ein erhebliches Trauma sich nicht erklären ließen, dieses Trauma in der Anamnese aber allzuoft fehle und da auch die Leichenversuche für seine Auffassung sprächen.

Eine Einigung über die Genese der Gelenkmäuse ist also bis jetzt nicht erzielt.

Ein beim Operationskurs zufällig gewonnenes Präparat eines noch nicht völlig gelösten Körpers aus der Gelenkfläche des Condyl. internus femoris gab mir Veranlassung, das Material an Gelenkmäusen, welches mein Chef, Herr Prof. Müller, in Aachen und in Rostock gewonnen hat, einer klinischen und histologischen Bearbeitung zu unterziehen und vor allem auch die mikroskopischen Angaben Barths nachzuprüfen; hinzukommen noch einige Fälle, die meine früheren Chefs, Prof. Garré (Königsberg) und Prof. Graser (Erlangen) in Rostock operiert haben.

Mich leitete dabei der Gedanke, daß nur weitere klinische Beobachtungen und histologische Untersuchungen jedes größeren Materials vielleicht einmal zu einer einwandfreien Erklärung der Genesis der Corpora mobilia führen können und daß die Frage, Trauma oder

genuine Erkrankung, ganz abgesehen von dem wissenschaftlichen Interesse, in unserer Zeit der Unfallgesetzgebung auch eine nicht zu unterschätzende praktische Bedeutung habe.

Wie wohl jeder Autor, der sich mit den Corpora mobilia beschäftigte, erfahren haben wird, stellen sich der Untersuchung und richtigen Beurteilung der einzelnen Fälle dadurch gewisse Schwierigkeiten entgegen, daß uns fast ausschließlich nur die Gelenkkörper selbst zur Verfügung stehen, und daß wir bei dem im Interesse des Kranken meist kleinen Schnitt kaum etwas von dem Gelenk selbst zu sehen bekommen, wie dies König in drastischer Weise geschildert hat (6 S. 6). Die Schwierigkeiten werden dadurch erhöht, daß das Corpus mobile einerseits im Gelenk sekundäre Veränderungen hervorrufen kann, die an Arthritis deformans erinnern, andererseits selbst oft eine z. T. recht bedeutende Umgestaltung erfährt. Daß Anamnese und erster, nach einem Trauma erhobener Status ebenfalls oft zu wünschen übrig lassen, ist klar. Gelenkpräparate aber werden dank dem aseptischen Operieren wohl für alle Zeit eine Seltenheit bleiben und nur zufällige Leichenbefunde bei den Sektionen können uns einmal ein geeignetes Präparat in die Hand spielen, wie das auf S. 399 der Arbeit näher beschriebene, von Herrn Prof. Müller auf dem diesjährigen Chirurgenkongreß demonstrierte Kniegelenkspräparat.

Um so mehr gilt es deshalb, das vorhandene Material nach Möglichkeit auszunützen, was nur durch klinische und histologische Untersuchung geschehen kann, ein Prinzip, dem ich in meiner Arbeit gerecht zu werden suchte.

Bevor ich aber an die Mitteilung meines Materials von sogenannten echten Gelenkmäusen gehe, will ich die wenigen von uns beobachteten Fälle besprechen, in denen klinisch zwar die Erscheinungen eines Corpus mobile verhanden waren, bei der Operation aber kein Knorpel- oder Knorpelknochenkörper gefunden wurde, sondern andere Gebilde. Ich habe sie in den Bereich meiner Beobachtungen gezogen, da es oft nicht möglich ist, dieselben vor der Operation von einem wahren Corpus mobile zu unterscheiden und man daher unvermeidlichen Täuschungen ausgesetzt ist.

Zunächst finden sich in meinem Material 4 Fälle, in denen ein Lipom Gelenkmauserscheinungen hervorrief.

Fall 1. J. Bl., 35 Jahre, aufgenommen 27. Juni 1898.

Anamnese: Vor einem Jahre Fall auf das linke Knie; seitdem zeitweilig heftige, stechende Schmerzen in demselben, besonders beim Treppensteigen, mit nachfolgender Schwellung. Gefühl der Schwäche in dem befallenen Gelenk dauernd vorhanden.

Status: Bei der Untersuchung fühlt man an der unteren äußeren Seite der Patella einen bohnengroßen, beweglichen Körper.

Diagnose: Corpus mobile.

28. Juni. Eröffnung des Gelenkes an der Außenseite der Patella. Es fließt etwas seröse Flüssigkeit ab und dabei drängt sich ein traubenförmiges, etwa bohnengroßes, ungestieltes Lipom hervor. Exstirpation. Naht. 9. Juli. Ohne Beschwerden entlassen.

Fall 2. Frau D., 41 Jahre, aufgenommen 4. November 1899. Vor 12 Jahren Stoß gegen die Patella. Seitdem öfters typische Gelenkmaussymptome. Bei der Arthrotomie finden sich an der lateralen Seite der Kapsel 2 gestielte Lipome, die exstirpiert werden.

Fall 3. Frl. H., 21 Jahre. Aufgenommen 28. Dezember 1900. Seit längerer Zeit typische Symptome eines Corpus mobile im linken Kniegelenk. Trauma nicht bekannt. Bei der Arthrotomie findet sich ein gestieltes Lipom der Kapsel.

Fall 4. H. L., 51 Jahre, Kaufmann. Aufgenommen 14. Oktober 1901.

Anamnese: Bei einem kleinen Sprunge vor ca. 1/2 Jahr fühlte Patient einen heftigen Schmerz im linken Kniegelenk und fiel zu Boden. Nach 5 Minuten konnte er wieder aufstehen und ohne Beschwerde umhergehen; diese Anfälle wiederholten sich seitdem mehrmals in derselben Weise.

Status: Geringer Hydrops genu sin. Zwischen Patella und Condyl. fem. lat. bald mehr bald minder deutlich eine Resistenz fühlbar.

Diagnose: Corpus mobile.

15. Oktober 1901. Arthrotomie an der lateralen Seite des Kniegelenks. Abfließen von Gelenkflüssigkeit. Man sieht ein der Synovialis gestielt aufsitzendes, halbwalnußgroßes Lipom in den Gelenkspalt hineinhängen und sich bei Bewegungen zwischen die Gelenkenden einklemmen. Abtragen des Lipoms. Naht. Verband.

26. Oktober. Mit fixierendem Verband nach Heilung p. p. entlassen.

Mikroskopisch erweist sich das Präparat als eine Hyperplasie der Synovialis, die vorwiegend aus Fettgewebe besteht.

Diese isolierten Lipome, welche klinisch die Erscheinungen eines Gelenkkörpers machen, sind verschiedentlich beobachtet und beschrieben worden. Schuchardt (8) erklärt sie dadurch, daß einzelne Fettzotten der Sitz lebhafter Fettzellenbildung werden und hat sie bei rein synovialen chronischen Gelenkerkrankungen mehrfach beobachtet. König (9) hat jedoch darauf aufmerksam gemacht, daß sie auch durch ein Trauma entstehen können, indem letzteres einen Riß der Synovialis verursacht, durch den das Fett in das Gelenk hineingepreßt wird. In der Tat muß es auffallen, wie oft ein Trauma als Ursache angegeben wird, unter meinen 4 Fällen zweimal!

In Fall 1 ist das Lipom zum freien Körper geworden, die übrigen waren gestielt. Alle drei Lipome finden sich am Kniegelenk und geben somit ein neues Beispiel dafür, daß gerade dieses von ihnen bevorzugt wird. Martens (l. c.) sucht diese Tatsache durch die reichliche Fettpolsterung desselben zu erklären.

Außer einem Lipom kann ferner eine einzelne stark gewucherte Zotte bezw. ein Fibrom der Kapsel Gelenkmaussymptome hervorrufen, wie folgender Fall beweist.

Fall 5. E. M., Gymnasialprofessor, 49 Jahre. Aufgenommen 19. Mai 1903.

Anamnese: Vor 18—20 Jahren fühlte Patient plötzlich beim Kegeln einen äußerst heftigen Schmerz im rechten Kniegelenk, der ihn zur Ruhelage zwang und noch einige Tage ein Gefühl der Schwäche im Gelenk zurückließ. Vor 3 Jahren wiederholte sich der Anfall und es blieb danach ein lange bestehender Hydrops zurück. Vor 1½ Jahren stellte sein Barbier eine Gelenkmaus fest. Vor 14 Tagen beim Aufstehen plötzlich heftiger Schmerz im Kniegelenk und starke Anschwellung desselben; Patient war bis heute zur Bettruhe genötigt.

Status: Geringer Erguß im rechten Kniegelenk. An der lateralen Seite des oberen Recessus fühlt man einen kleinhaselnußgroßen, sehr verschieblichen harten Körper.

Diagnose: Corpus mobile.

20. Mai. Gelenkschnitt an der Stelle des freien Körpers. Derselbe ist kleinhaselnußgroß und sitzt mittelst eines langen, dünnen Stiels an der Gelenkkapsel fest; er wird mit der Schere abgetragen und exstirpiert. Naht. Verband.

28. Mai. Heilung p. p. Entlassung.

Das Präparat stand mir zur Verfügung. Es besteht aus einem bohnenförmigen, kleinhaselnußgroßen, mäßig harten Körper, der anscheinend aus Fett besteht und der von einer deutlichen Bindegewebskapsel umgeben ist. Ein Stiel nicht zu sehen. Mikroskopisch besteht das Präparat aus kernreichem Bindegewebe mit zahlreichen Blutgefäßen und ist von einer Kapsel derbfaserigen Bindegewebes allseitig umschlossen.

Im vorliegenden Fall konnte ein Corpus mobile anscheinend mit Sicherheit diagnostiziert werden, da ein Trauma sichergestellt, Einklemmungen mehrfach beobachtet und der harte bewegliche Körper deutlich zu fühlen war.

Schließlich stehen mir noch 2 Fälle zu Gebot, in denen ein mehr oder weniger gelöstes Stück eines Meniscus Gelenkmaussymptome hervorrief.

Fall 6. Herr L., 41 Jahre. Aufgenommen 5. Mai 1898. Patient ist vor einem Jahre auf das Kniegelenk gefallen und verspürt seitdem häufig plötzlichen Schmerz in demselben, wobei ein kleiner Körper seitlich aus dem Gelenkspalt hervortritt.

Bei der Arthrotomie fand sich ein abgetrenntes Stück Meniscus, das mit dem übrigen Teil des letzteren durch einen dünnen Stiel verbunden war und sich bei Bewegungen im Kniegelenk leicht nach außen luxierte. Exstirpation des abgelösten Stückchens. Naht. Verband.

Fall 7. W. K., 26 Jahre, Leutnant a. D. Aufgenommen 27. Juli 1901. Seit einigen Jahren hat Patient, der schon früher wegen Meniscuszerreißung am rechten Kniegelenk operativ behandelt worden war,

wieder Schmerzen in demselben und fühlt einen kleinen beweglichen Körper, der bald hier bald dort palpabel ist. Gelenkkörper bei der Untersuchung nicht zu fühlen; da aber die Anamnese so bestimmt lautete, wurde am 10. August 1901 die Arthrotomie gemacht und ein kleiner, freier Gelenkkörper exstirpiert. Naht. Verband. 14. August. Wundheilung p. p. Entlassung mit Verband.

Nach der Beschreibung bestand das Corpus liberum aus einem halberbsengroßen, kantigen Knorpelstück, offenbar ein Stück des früher zerrissenen Meniscus.

Wie schon gesagt, wird in Fällen wie den eben mitgeteilten oft die Fehldiagnose Corpus mobile gestellt, die um so begreiflicher ist, als sich in der Anamnese fast stets ein veranlassendes Trauma findet. Auch das Röntgenbild versagt hier, wie ich selbst in Fall 4 erfahren habe, und ich möchte bei dieser Gelegenheit betonen, daß man nicht allzuviel Gewicht auf den negativen Befund eines Röntgenbildes bei der Indikationsstellung legen darf. Ohne Kalkablagerungen oder Knochenbestandteile erhalten wir eben keinen deutlichen Schatten auf der Platte und doch kann ein Lipom usw. vorhanden sein, durch dessen Exstirpation wir den Kranken von seinem quälenden Zustand befreien würden. Trotzdem erkenne ich die Wichtigkeit der Röntgenuntersuchung selbstverständlich an und komme darauf noch zu sprechen.

Ich gehe nunmehr zur Besprechung der echten, d. h. der aus Knorpel oder aus Knorpel und Knochen bestehenden Gelenkmäuse über, von denen sich 28 in meinem Material finden. Bei einem Teil meiner Fälle, es sind dies Fall 8—16, kann die Mitteilung aber leider nur eine unvollkommene sein, weil mir das Präparat zur histologischen Untersuchung fehlte; ich sage mit Absicht „unvollkommen", weil ich der Ansicht bin, daß eine kritische Besprechung der Anamnese und des klinischen Befundes allein uns der Klärung der Genese der freien Gelenkkörper nicht näher bringen kann. Gibt uns ja nur die mikroskopische Untersuchung Aufschluß über den Bau und die Bestandteile der Gelenkmaus, sowie über sekundäre Veränderungen derselben; ohne sie sind wir den verschiedensten Täuschungen ausgesetzt.

Ich stehe daher auch auf dem Standpunkte, daß nur Arbeiten mit histologischen Untersuchungen für unsere Frage von Wert sind und muß Schmieden Recht geben, wenn er die sonst so interessante Arbeit Vollbrechts (10) von diesem Gesichtspunkte aus als unzureichend bezeichnet. Wenn ich trotzdem auch die Fälle mit aufführe, bei denen die mikroskopische Untersuchung fehlt, so geschieht

dies einmal, weil sie z. T. interessante Details boten und ferner, um unser Material möglichst lückenlos mitzuteilen. Ich verfüge danach über 9 Fälle, von denen ich nur die Krankengeschichte geben kann, ferner über 19 nicht arthritische Gelenkmäuse mit klinischer und histologischer Besprechung und über 4 arthritische Gelenkmäuse mit derselben Bearbeitung.

Die Gelenkkörper waren z. T. in Alkohol, z. T. in 1 proz. Formalinlösung konserviert. Sie wurden 3—4 Tage in 10 proz. Salpetersäure-Formalinlösung entkalkt und dann mittelst Gefriermethode auf dem Jungschen Hobelmikrotom geschnitten. Zum Gefrieren benutzte ich flüssige Kohlensäure und kann dies Verfahren für gleiches Material sehr empfehlen. Selbst der Knochen friert schnell und gründlich durch, man erhält gute 15 und 20 μ dicke Schnitte; das Verfahren hat den Vorzug großer Schnelligkeit. Die Färbung geschah mit van Gieson und Hämalaun.

Kurz eingehen muß ich auf die Einteilung derjenigen Corpora mobilia, bei denen ich die mikroskopische Untersuchung machen konnte. Da ein freier Körper Veränderungen im Gelenk hervorruft, die eine primäre Arthritis deformans vortäuschen, so läßt sich das klinische Bild zur Unterscheidung nicht benutzen. Ich glaubte dagegen mit folgender histologischer Einteilung auszukommen, die sich der Schmiedenschen eng anschließt.

I. Gelenkkörper, welche mikroskopisch Teile der normalen Gelenkfläche enthalten und nicht der Arthritis deformans zuzurechnen sind.

II. Gelenkkörper, die mikroskopisch keine Teile der normalen Gelenkfläche enthalten, sondern Wucherungen in einem an Arthritis deformans erkrankten Gelenk darstellen.

Die erste Gruppe zerfällt dann noch in zwei Unterabteilungen:

1. Fälle, in denen ein Trauma als veranlassendes Moment in der Anamnese figuriert.

2. Fälle, in denen die Kranken sich keines Traumas entsinnen können.

Da ich notgedrungen auf die Frage „Trauma“ eingehen muß, so schien mir diese Einteilung nötig, wenn ich nicht präjudizieren wollte. Ich halte mich allerdings nur an ein Trauma schlechtweg, und glaube, daß eine Einteilung, wie Martens sie gewählt hat, in Gelenkmäuse, bei denen ein die Absprengung erklärendes Trauma, und ferner in solche, bei denen keine oder keine erhebliche Verletzung nachzuweisen, unmöglich ist, da der subjektiven Anschauung zuviel Spielraum gelassen wird, eine wirkliche Grenze nicht zu ziehen ist.

Wir stützen uns bei dieser Untereinteilung allerdings auch auf die Anamnese, von der König meint, sie werde dem Patienten hineinexaminiert. Ich glaubte ihr aber, besonders bei intelligenten Personen, doch mehr Gewicht beilegen zu dürfen, als König geneigt ist. Es gibt doch Fälle genug, nach unserer Erfahrung die Mehrzahl, in denen von den Patienten spontan ein Trauma, sei es auch nur ein geringes, als Ursache ihrer Beschwerden angegeben wird.

Auch die Fälle, in denen der mikroskopische Befund fehlt, habe ich nach dem Gesichtspunkt des Traumas eingeteilt.

Nach diesen einleitenden Bemerkungen sollen nunmehr erst die Krankengeschichten der nur klinisch beobachteten Fälle folgen und dann diejenigen der Gruppe I mit makroskopischer und mikroskopischer Beschreibung des Gelenkkörpers, woran sich eine einheitliche Besprechung schließen wird.

Gelenkkörper mit nur klinischer Beobachtung.

1. Fälle, in denen ein Trauma als veranlassendes Moment in der Anamnese figuriert.

a) Ellbogengelenk.

Fall 8. A. N., 27 Jahre, Kaufmann. Aufgenommen 2. April 1898.

Anamnese: Vor 11 Jahren verspürte Patient beim Schneeballwerfen plötzlichen Schmerz und Krachen im rechten Ellenbogengelenk; es soll gleich ein kleines „Knöchelchen" an der Seite desselben hervorgetreten sein. Seitdem kann Patient den rechten Vorderarm weder völlig beugen noch strecken und hat öfters Schmerzen im Ellenbogengelenk, die aber nicht blitzartig auftreten.

Status: Rechtes Ellenbogengelenk nicht deformiert, extreme Streckung unmöglich. An der hinteren Seite des Gelenkes bisweilen ein kleiner beweglicher Körper zu fühlen.

Diagnose: Corpus mobile.

Bei der Eröffnung des Gelenks an der Rückseite findet sich mäßiger Hydrops und man sieht zwischen Radius und Humerus einen der Synovialis gestielt aufsitzenden, bohnengroßen Gelenkkörper. Derselbe besteht aus Knochen mit knorpligem Überzug und trägt eine Delle, in der ein zweiter linsengroßer freier, platter Knorpelkörper liegt. Keine Zeichen von Arthritis deformans. Exstirpation. Naht. Verband.

7. April. Entlassung.

b) Handgelenk.

Fall 9. F. W., 32 Jahre. Aufgenommen 28. Dezember 1896.

Anamnese: Im November 1894 und März 1895 fiel Patient auf die ausgestreckte linke Hand. Seitdem Anschwellung und Schmerzhaftigkeit des Handgelenks bei verminderter Funktionsfähigkeit derselben.

Status: Das linke Handgelenk ist in seiner radialen Hälfte auf der dorsalen und volaren Seite verdickt. Haut daselbst unverändert.

Beugung und Streckung im Handgelenk normal, seitliche Bewegungen dagegen beschränkt und schmerzhaft.

Am 28. Dezember Eröffnung des Intercarpalgelenks auf der dorsalen Seite, wobei sich reichlich seröse Flüssigkeit aus dem Gelenk entleerte. Zwischen dem Os naviculare und dem Os multang. minus liegt frei im Gelenk ein kleines Knorpelstück. Das Multang. min. ist teilweise von Knorpel entblößt und von Bindegewebswucherungen bedeckt. Die Synovialis ist verdickt und zottig entartet.

5. Januar. Entlassung. Heilung p. p.

c) Kniegelenk.

Fall 10. F. Th., 32 Jahre, Lehrer. Aufgenommen 22. Januar 1897.

Anamnese: Beim Niederbücken am 2. September 1896 plötzlich heftiger Schmerz im rechten Knie, wobei der Unterschenkel in gebeugter Stellung stehen blieb. Patient konnte erst nach 14 Tagen wieder 1 Stunde gehen. Vor einigen Tagen wieder typische Einklemmungserscheinungen.

Status: Leichter Hydrops. Freie Beweglichkeit des Kniegelenks. An der Außenseite der Patella im oberen Rezessus ein mandelgroßer, sehr beweglicher, harter Körper.

Diagnose: Corpus mobile.

22. Januar 1897. Gelenkinzision auf dem mit den Fingern fixierten Körper; Exstirpation eines Corpus liberum. Naht. Verband.

27. Februar 1897. Mit geringem Gelenkerguß entlassen.

In der Krankengeschichte findet sich folgende Beschreibung des Präparates: „An dem Gelenkkörper läßt sich eine glatte, rundliche, rein knorpelige Fläche von einer unebenen Fläche unterscheiden; letztere zeigt in der Mitte einen längs gestellten Knochenkern, dessen Oberfläche rauh ist".

Fall 11. E. K., 46 Jahre, Weber. Aufgenommen 11. Juni 1899.

Anamnese: Vor 6 Jahren Fall auf das rechte Knie und Patellarfraktur, die in 6 Wochen heilte. Seit dieser Zeit bei Bewegungen öfters blitzartige, heftige Schmerzen im Kniegelenk mit Anschwellung desselben.

Status: Hydrops des rechten Kniegelenks. Am inneren Condyl. femoris ein beweglicher Körper fühlbar.

Diagnose: Corpus mobile.

15. Juni. Gelenkschnitt am Condyl. int. fem. Reichlicher Abfluß von Synovialflüssigkeit. An der Tibia, neben dem Lig. patellae, sitzt ein gestielter Knorpelkörper. Abtragen und Exstirpation desselben. Naht. Verband.

8. Juli. Entlassung. Patient klagt noch über Schwäche im rechten Bein.

Fall 12. F. G., 25 Jahre, Destillateur. Aufgenommen 13. Juli 1899.

Anamnese: Am 11. Juli 1899 sprang Patient von einer Kiste und verstauchte sich dabei das linke Kniegelenk. Seitdem öfters heftige, aber nicht anfallsweise eintretende Schmerzen im Gelenk beim Gehen.

Status: Linkes Kniegelenk stark geschwollen infolge Hydrops. Am medialen Rand der Patella fühlt man deutlich einen beweglichen Körper von etwa Bohnengröße.

Diagnose: Corpus mobile.

14. Juli. Arthrotomie am medialen Rand der Patella. Es fließt reich-

lich Gelenkflüssigkeit ab und man sieht einen bohnengroßen, mit einem Stiel der Synovialis aufsitzenden Gelenkkörper. Abtragung und Exstirpation desselben. Naht. Verband.

25. Juli. Wundheilung p. p. Entlassung.

Fall 13. K., 35 Jahre, Stellmacher. Aufgenommen 22. Juli 1901.

Anamnese: Vor mehreren Jahren Fall auf das linke Knie, das damals stark angeschwollen war. Vollkommene Heilung in einigen Wochen. Vor 1½ Wochen plötzlich ohne besondere Veranlassung heftiger Schmerz im linken Knie, der aber schnell wieder schwand; einige Tage geringe Nachwirkungen. Seitdem noch 2 solcher Anfälle. Dann und wann fühlte Patient einen beweglichen kleinen Körper im Gelenk.

Status: Hydrops genu sin. An der Innenseite des Gelenks zuweilen ein kleiner, sehr beweglicher Körper palpabel.

Diagnose: Corpus liberum.

26. Juli. Arthrotomie an der Innenseite des Gelenks und Exstirpation eines freien Körpers. Tamponade mit Jodoformgaze. Sekundäre Naht am 29. Juli.

8. August. Entlassung mit geringem Gelenkerguß, sonst aber ohne Beschwerden. Der exstirpierte Körper wird als bohnengroß und leicht höckerig beschrieben. Er besteht angeblich zu ¾ Teilen aus Knorpel, während ein kleiner, rauher Teil wie Knochen aussieht.

Fall 14. J. R., 41 Jahre, Arbeiter. Aufgenommen 14. Juli 1901.

Anamnese: Vor 10 Jahren Fall auf das linke Knie, während zugleich infolge Fixierung des Fußes eine Verdrehung im Kniegelenk stattfand. Patient lag 6 Wochen zu Bett. Ein Jahr später, bei einem Fehltritt, plötzlicher heftiger Schmerz im linken Knie, Anschwellung desselben und Bewegungsbehinderung. Nach einer Stunde Gelenk wieder frei, Nachwirkungen noch 8 Tage, Patient bemerkte jetzt einen beweglichen Körper im Gelenk. Solche Anfälle wiederholten sich; zuletzt am 10. Juli 1901. Der Körper soll im Laufe der Jahre erheblich gewachsen sein.

Status: Linkes Kniegelenk etwas verdickt. Bei Druck auf die Patella fühlt man bald an der Außen-, bald an der Innenseite derselben einen harten, etwa markstückgroßen, sehr verschieblichen Gelenkkörper. Gelenk frei beweglich.

Diagnose: Corpus liberum.

17. Juli. Arthrotomie an der Innenseite des Kniegelenks, Extraktion eines freien, talergroßen, flachen Gelenkkörpers. Naht. Verband.

3. August. Heilung p. p. Alle Beschwerden geschwunden. Die Gelenkmaus wird in der Krankengeschichte als scheibenförmig, höckerig und überall aus Knorpel bestehend geschildert.

Fall 15. Frau Dr. D., 35 Jahre. Aufgenommen 30. Oktober 1900. Im 11. Lebensjahre vom Karussel auf das linke Knie gefallen; sofort starke Schmerzhaftigkeit desselben bei Bewegungen und bedeutende Schwellung. Zunächst langsame Besserung. Noch in demselben Jahre Einklemmungserscheinungen, die sich in den nächsten Jahren wiederholten und von immer heftigeren Schmerzen begleitet waren. Frühjahr 1900 Gelenkmaus ärztlich festgestellt. Bei der Operation im Herbst 1900 fand sich eine scheibenförmige 2:1,5:0,4 cm große, freie Gelenkmaus aus Knorpel und Knochen mit starken, sekundären Proliferationen.

2. Fälle, in denen die Kranken sich keines Traumas entsinnen können.

Fall 16. L. G., 32 Jahre, Arbeiter. Aufgenommen 16. Januar 1899.

Anamnese: Vor ca. 1 Jahr verspürte Patient ohne besondere Veranlassung beim Gehen plötzlich einen heftigen Schmerz im linken Kniegelenk und hatte das Gefühl, als ob sich in demselben ein Stückchen hin und her bewege. Die Schmerzanfälle wiederholten sich und eines Tages konnte Patient den Unterschenkel nicht mehr vollkommen strecken und es wurde ein kleines Corpus mobile festgestellt. Patient arbeitete jedoch nach 4 Tagen Bettruhe weiter, hatte aber sehr häufige Einklemmungserscheinungen mit fehlender Streckfähigkeit. Er konnte bisher stets die Maus aus ihrer ungünstigen Lage durch Streichen mit den Fingern befreien und war dann wieder imstande, zu gehen.

Status: Linkes Kniegelenk kann nicht vollkommen gestreckt werden. An der lateralen Seite des oberen Recessus 2 kleine, sehr bewegliche Körper in demselben palpabel.

Diagnose: Corpora libera.

19. Januar 1899. Arthrotomie, Extraktion zwei freier Gelenkkörper; keine Zeichen von Arthritis deformans. Naht. Verband.

29. Januar. Frei von allen Beschwerden entlassen. Kniegelenk auch objektiv normal.

Es findet sich in der Krankengeschichte folgende Beschreibung: „Beide Gelenkkörper sind auf der einen Seite etwas abgeplattet, auf der anderen konvex. Sie haben die Größe einer halben Bohne bezw. Erbse und sind von derber Konsistenz.

Bezüglich dieser 9 Corpora mobilia soll an dieser Stelle nur hervorgehoben werden, daß sie anscheinend zu ihrem größten Teil den nicht arthritischen Gelenkkörpern zuzurechnen sind.

Es folgt die Mitteilung meiner mikroskopisch und klinisch beobachteten Fälle echter Corpora mobilia.

I. Gelenkkörper, welche mikroskopisch Teile der normalen Gelenkfläche enthalten und nicht der Arthritis deformans zuzuzählen sind.

1. Fälle, in denen ein Trauma als veranlassendes Moment in der Anamnese figuriert.

a) Schultergelenk.

Fall 17. N. S., 24 Jahre. Aufgenommen 14. März 1894.

Anamnese: Patient ist Epileptiker, hat sich vor 3 Jahren im Anfall eine Verrenkung des linken Schultergelenkes zugezogen und leidet seitdem an habitueller Luxation desselben.

Status: Bei Rotationsbewegungen deutliches Krachen im linken Schultergelenk.

19. März 1894. Resectio humeri zur Beseitigung der habituellen Luxation. Im Gelenk ziemlich reichlicher Hydrops, Synovialis sammetartig und gerötet. Am hinteren äußeren Rand des Caput humeri ein scharfrandiger, ca. $^3/_4$ cm tiefer, 2 cm langer und 1 cm breiter, fein über-

knorpelter Defekt, von dessen Rande sich mehrere kleine Fissuren in die Umgebung erstrecken. Im Gelenk findet sich ein freier Körper, der genau das Positiv des Defektes darstellt und auf der einen Seite glatten Knorpel, auf der andern eine knöcherne Bruchfläche zeigt.

Das Präparat stellt einen 1,5 : 0,8 : 0,6 cm großen, unregelmäßig gestalteten, harten Gelenkkörper dar, an dem sich makroskopisch nur Knochen erkennen läßt.

Mikroskopisch besteht der Gelenkkörper größtenteils aus nekrotischem Knochengewebe, dessen zentral gelegene Markräume leer sind, während die peripheren zum Teil von Faserknorpel ausgefüllt werden. Auch sind die Markräume nach außen überall durch Faserknorpel oder Bindegewebe abgeschlossen. Die Zellen des Faserknorpels weisen viel Vakuolenbildung auf, die Kerne sind gut gefärbt. An der einen Schmalseite des Präparates findet sich ein Stück Gelenkknorpel, dessen Zellen keine Kerne mehr, sondern nur intensiv gefärbte Chromatinkörnchen erkennen lassen. Die Zellen sind zum Teil in Fragmentation begriffen und weisen ebenfalls reichlich Vakuolenbildung auf. Der Gelenkknorpel ist fast ganz von wucherndem jungem Faserknorpel überdeckt.

b) Ellenbogengelenk.

Fall 18. N. T., 15 Jahre alt. Aufgenommen am 20. Januar 1901.

Anamnese: Vor drei Monaten wurde dem Patienten im Gedränge der rechte Arm im Ellenbogengelenk „umgedreht", wobei heftiger Schmerz empfunden wurde. Das Gelenk schwoll sofort an und Patient kann seitdem den rechten Vorderarm nicht vollkommen strecken.

Status: Der rechte Arm ist im Ellenbogengelenk nicht vollkommen streckbar, der Versuch dazu ist schmerzhaft; die übrigen Bewegungen sind normal. An der medialen Seite des Olecranons fühlt man einen kleinen, beweglichen Körper.

Diagnose: Corpus mobile.

20. Januar 1901. Eröffnung des Gelenkes neben dem Olecranon und Extraktion eines gestielten, etwa bohnengroßen Gelenkkörpers an der hinteren Fläche der Trochlea.

Das Präparat hat die Form einer halben Scheibe von 0,2 cm Dicke und 1,2 cm Durchmesser. Auf der einen leicht konvexen Seite sieht man glatten Knorpel, auf der andern leicht konkaven hinter einer dünnen Schicht Bindegewebe oder Knorpel anscheinend eine Knochenbruchfläche.

Mikroskopisch findet man keinen Knochen, sondern nur typischen Gelenkknorpel; an einzelnen Stellen liegen Kapseln mit 5—6 kleinen Zellen mit sehr dichten, tiefgefärbten Kernen ohne Chromatinnetz nebeneinander. Das Protoplasma ist tiefrot gefärbt und homogen, selten scharf begrenzt. Teilweise Vakuolenbildung. Die in der Peripherie normale Grundsubstanz wird nach der Tiefe hin immer homogener, und die Kapseln fehlen fast ganz; ebenso vermissen wir in den tieferen Schichten die Zellen, dagegen bleiben die kleinen Chromatinkörnchen, in welche die Kerne hier zerfallen sind, sehr gut gefärbt und dieser Zustand bleibt bis zum Bruchrand. An der Oberfläche des Körpers zum Teil kernreiches Bindegewebe als Kapsel.

Fall 19. E. v. H., 16 Jahre alt. Aufgenommen am 1. Februar 1901.

Anamnese: Seit einem leichten Trauma des rechten Ellenbogengelenkes vor 3 Wochen kann Patient den Vorderarm nicht mehr vollkommen strecken. Bei Bewegungen empfindet Patient zuweilen einen blitzartigen, heftigen Schmerz im genannten Gelenk und dasselbe schwillt danach stets an (Erguß).

Status: Deutlicher Erguß im rechten Ellenbogengelenk; Streckung in letzterem unvollkommen; zwischen Ulna und Radius fühlt man einen etwas verschieblichen Körper.

Diagnose: Corpus mobile.

2. Febr. 1901. Arthrotomie an der lateralen Seite zwischen Radius und Olecranon. Der Gelenkkörper liegt gleich vor und wird extrahiert.

Das Präparat stellt einen harten Körper von der Form einer regelrechten runden Scheibe mit einem Durchmesser von 1,3 cm, einer Dicke von 0,3 cm dar. Derselbe ist auf der einen Seite leicht konvex und besteht hier aus glattem Knorpel. Am Rande findet sich gewucherter Knorpel, der sich über das Niveau des übrigen erhebt und auch auf die andere Seite übergreift; letztere ist flach und läßt in der Mitte hinter einer dünnen Bindegewebsschicht anscheinend eine Knochenbruchfläche erkennen. An einer Stelle des Randes anscheinend ein 0,6 cm breiter Stiel.

Mikroskopisch besteht der Gelenkkörper nur aus Gelenkknorpel. Die Zellen desselben sind geschrumpft und stellen hauptsächlich Fragmentationsbilder dar, wobei sie polymorph gegeneinander abgedrückt erscheinen. Die Kerne sind stark geschrumpft, sehr dunkel gefärbt und haben keine Struktur. Das Protoplasma fehlt meist, oder ist violettrot gefärbt und hat zackige Form. Mehr nach dem Zentrum zu finden sich in der körnig getrübten Grundsubstanz (Verkalkung?) die Zellen noch stärker geschrumpft, ohne Protoplasma und ohne deutliche abgesetzte Kapselräume; auch die Kerne sind hier noch mehr geschrumpft. Der Stiel besteht aus Bindegewebe, Gefäße in demselben nicht vorhanden.

Fall 20. J. O., 14 Jahre alt. Aufgenommen 16. Juni 1903.

Anamnese: Im September 1902 warf Patient mit großer Kraft einen Stein nach vorn, als er ganz plötzlich einen stechenden Schmerz im rechten Ellenbogengelenk empfand. Der Arm hatte „alle Kraft verloren", und konnte nur unter starken Schmerzen bewegt werden. Am andern Tage waren alle Erscheinungen geschwunden und auch eine Gelenkschwellung fehlte. Seit dem Unfall tritt aber ziemlich häufig bei irgend einer Bewegung plötzlich ein nicht sehr heftiger, schnell vorübergehender Schmerz im Gelenk ein, meist ohne folgende Gelenkschwellung.

Status: Muskulatur des rechten Armes leicht atrophisch. Im Ellenbogengelenk kein Hydrops, Flexion bleibt um ca. 20 Grad gegen die linke Seite zurück. Eine Corpus mobile nicht zu fühlen.

Diagnose: Corpus mobile?

26. Juni 1903. Arthrotomie am Radio-Humeralgelenk. Nach Eröffnung desselben sieht man in der Gelenkfläche der Eminentia capitata ein ca. 1 cm im Durchmesser betragendes, kreisrundes Knorpelstück, das über das Niveau der Gelenkfläche hinausragt, zwar ziemlich beweglich, aber in der Tiefe noch adhärent ist. Der Rand desselben wie auch

der des Defektes ist etwas aufgefasert. Mit einem Meißel wird das Corpus mobile in Zusammenhang mit dem Defekt herausgeschlagen. Naht, Verband.

Das Präparat bildet ein 2,4 : 1,2 bis 2,0 : 0,5 großes Knorpelknochenstück. Es besteht aus dem eigentlichen scheibenförmigen, 1,2 cm im Durchmesser betragenden und in der Tiefe des Defekts noch festsitzenden Gelenkkörper, aus dem Defektgrund und aus einem Stück Defektrand, der sich noch in ein ziemlich breites, dünnes Stück Gelenkknorpel fortsetzt.

Mikroskopisch sieht man, daß der eigentliche Gelenkkörper nur aus einer Platte vollkommen nekrotischen, aber als solcher noch erkennbaren Gelenkknorpels besteht. Die Grundsubstanz ist hyalin degeneriert, nur hier und da erkennt man leere, unbestimmt begrenzte Kapseln. An einer Seite biegt der Gelenkknorpel etwas in die Tiefe um und sitzt hier normal aussehendem Knochen auf, der in die Tiefe weitergeht und dann plötzlich in scharfer Linie (Meißelfläche) aufhört. Er hat normale Knochenzellen, die Markräume sind nach der Meißelfläche zu offen und enthalten ein Fadennetz mit Kernen, aus dessen Maschen das Fett ausgefallen ist. Blutgefäße mit Sicherheit nicht nachzuweisen. An den Knochen, der größtenteils dem Boden des Defektes entspricht, schließt sich seitlich Faserknorpel mit dicht stehenden, kernlosen Zellen an, der allmählich nach oben aufsteigt bis an das Stück Gelenkknorpel, welches am Rande des Defekts mit abgemeißelt wurde; Gelenkknorpel hier normal. Die untere Bruchfläche des gelösten Knorpelstücks ist nicht von Faserknorpel bedeckt, sondern es geht hier ein breiter Spalt zwischen ihm und dem Defektboden hinein; nur einzelne bindegewebige Fäden stellen eine gewisse Verbindung zwischen beiden dar.

c) Kniegelenk.

Fall 21. M. B., 29 Jahre alt. Aufgenommen am 26. Oktober 1896.

Anamnese: Wurde vor 20 Jahren von einem Wagen überfahren und dabei namentlich am linken Kniegelenk verletzt. Seit dieser Zeit bemerkt Patient einen beweglichen Körper in demselben, der aber bisher wenig Beschwerden machte. Erst seit 14 Tagen treten beim Gehen stärkere Schmerzen auf.

Status: Im linken Kniegelenk ein mäßiger Erguß; an der lateralen Seite fühlt man einen rundlichen, harten, sehr beweglichen Körper, Zeichen einer Knochenverletzung fehlen.

Diagnose: Corpus liberum.

26. Oktober. Arthrotomie an der lateralen Seite und Exstirpation eines reichlich pflaumenkerngroßen, freien Gelenkkörpers. Naht. Verband.

Verlauf aseptisch. 17. November geheilt entlassen.

Das Präparat stellt einen nahezu viereckigen, 2,7 : 2,0 : 1,2 cm großen, flachen Körper dar; derselbe ist sehr hart und besteht an seiner Oberfläche makroskopisch aus Knorpel; er ist auf der einen Seite ziemlich glatt, auf der andern sehr uneben; der Knorpel scheint hier gewuchert zu sein und hat an den Rändern auf den glatten Knorpel übergegriffen, dessen Niveau er um ein Weniges überragt.

Mikroskopisch stellt sich der glatte Knorpel als Gelenkknorpel dar.

Nächst der Oberfläche sieht man in demselben ziemlich eng liegende kleine Zellen zum Teil mit gut erhaltenen und gut gefärbten Kernen zum Teil mit dunkleren Chromatinkörnchen. Die Grundsubstanz erscheint hier normal. Weiter nach dem Zentrum aber kommt eine Schicht, in der sich keine Zellen mehr finden, nur Kapseln in starker Verkleinerung; hierauf kommt weiter eine Zone mit blasig vergrößerten, unregelmäßig angeordneten Zellen und mit besonders dunkel gefärbten Chromatinkörnchen. Noch weiter in der Tiefe wird die Grundsubstanz immer homogener, die Kapselgrenzen verschwommener, Inhalt der Kapseln hier nicht mehr zu differenzieren. An den Gelenkknorpel schließt sich wuchernder Faserknorpel, fast ohne Grundsubstanz und mit zahlreichen leeren Kapseln und sehr seltener Chromatinfärbung an. Auf beiden Seiten greift der Faserknorpel auf den Gelenkknorpel über. Das Ganze wird von einer kernlosen Bindegewebsschicht überzogen, die auf der Lösungsfläche des Gelenkknorpels sehr dick ist. In letzterem einzelne Lücken mit fädiger Substanz (Verkalkung?).

Fall 22. A. S. 18 Jahre alt. Aufgenommen am 6. Januar 1899.

Anamnese: Vor 8 Monaten auf das rechte Knie gefallen; Patient mußte 3 Monate zu Bette liegen. Seit dem Aufstehen dauernd Schmerzen im Gelenk beim Gehen.

Status: Im lateralen Teile des Gelenkspaltes fühlt man einen scheibenförmigen, beweglichen Gelenkkörper. Flexion im Kniegelenk schmerzhaft, aber nicht behindert.

Diagnose: Corpus mobile.

9. Januar. Arthrotomie. Gelenkmaus ist breit adhärent. Exstirpation. Naht. Verband.

Das Präparat stellt einen 2,8 : 2,3 : 0,4 cm großen, flachen, harten, scheibenartigen Gelenkkörper dar. Derselbe ist auf einer Seite leicht konvex und besteht hier aus glattem Knorpel. Auf der andern, unbenen Seite, sieht man durch eine feine Faserknorpel- oder Bindegewebsschicht hindurch eine Knochenbruchfläche. An der einen schmalen Seite befinden sich breit ansetzende Bindegewebsmassen, die als Stiel gedeutet werden können.

Mikroskopisch sieht man auf der einen Seite des Körpers typischen Gelenkknorpel; die Zellen desselben sind stark geschrumpft, ebenso die Kerne, die keine Struktur haben und tief gefärbt sind. Protoplasma ebenfalls geschrumpft, homogen, violettrot gefärbt.

Auf den Gelenkknorpel folgt nekrotischer Knochen, in dessen Markräume zum Teil Faserknorpel mit dicht stehenden normalen Kernen hineingewuchert ist. Die Markräume sind nach außen durch Bindegewebe und Faserknorpel abgeschlossen. Der Stiel besteht aus derbem Bindegewebe ohne Blutgefäße.

Fall 23. 40 Jahre alter Tagelöhner. Aufgenommen am 10. Juni 1902.

Anamnese: Vor 3/4 Jahren heftiger Schlag mit der Deichsel gegen das linke Kniegelenk, seitdem Schmerzen in demselben beim Gehen und mehr oder weniger großer Erguß. Nach einiger Zeit bemerkte Patient selbst einen beweglichen Körper im Gelenk und bekam typische Einklemmungserscheinungen.

Status: Starker Hydrops genu. Streckung aktiv nicht vollkommen. Corpus mobile nicht palpabel.

Diagnose: Corpus mobile?

13. Juni 1902. Arthrotomie an der lateralen Seite der Patella. Beim Abfließen der Synovialflüssigkeit springt eine freie Gelenkmaus vor und wird extrahiert. Naht. Verband.

25. Juni 1902. Heilung p. p. Ohne Beschwerden entlassen.

Das Präparat ist ein sehr harter, knackmandelförmiger 1,7 : 1,2 : 0,5 cm großer, ungestielter Gelenkkörper. Auf der einen Seite sieht man eine glatte Knorpelfläche, anscheinend Gelenkknorpel, die an den Rändern etwas gewulstet erscheint; auf der entgegengesetzten Seite befindet sich ebenfalls Knorpel, der aber nicht glatt, sondern gewulstet ist.

Mikroskopisch besteht das Präparat zum größten Teil aus stark verändertem Gelenkknorpel. An der Oberfläche desselben finden sich schmale, längsgestellte Zellen ohne Protoplasma und fast alle ohne Kerne. Es folgen dann zum Teil geschrumpfte, zum Teil erweiterte Kapseln meist ohne Protoplasma. Die Zellen sind vielfach fragmentiert und zeigen meist gar keine Chromatinsubstanz mehr, nur an einzelnen Stellen finden sich sehr stark geschrumpfte Kerne. Die Grundsubstanz ist zum Teil faserig entartet. Auf den hyalinen Knorpel folgt eine Schicht Faserknorpel mit zum Teil leeren Kapseln (Peripherie) zum Teil sehr gut erhaltenen Zellen mit normal gefärbten und gestalteten Kernen. Stellenweise findet sich der Faserknorpel in Wucherung. Der ganze Gelenkkörper ist anscheinend von einer bindegewebigen Kapsel umgeben.

Fall 24. F. M., 26 Jahre alter Maurer. Aufgenommen am 23. September 1902.

Anamnese: Beim Sprunge vom Wagen 1894 Stauchung des rechten Knies und Umknicken in demselben mit folgendem starken Gelenkerguß. Nach 5 Wochen wurde ein freier Gelenkkörper bemerkt, der sich öfters einklemmte. Die Streckung im Kniegelenk war stets stark behindert, ein Erguß fast stets vorhanden. Patient arbeitete trotzdem weiter.

Status: Starker Hydrops genu. Kapsel verdickt. Funktion — einschließlich Streckung — zur Zeit normal. An der Innenseite des Gelenks ein freier Körper palpabel.

Diagnose: Corpus liberum.

29. September 1902. Arthrotomie, Extraktion einer freien Gelenkmaus.

3. Oktober. Heilung der Wunde p. p. Entlassung in ambulante Behandlung.

Das Präparat ist ein sehr harter, länglicher, flacher Gelenkkörper, der 2,8 : 1,7 : 0,4 cm groß ist. Auf der einen Seite desselben sieht man im Zentrum glatten Knorpel, anscheinend Gelenkknorpel, der am Rande von unregelmäßig gewuchertem Knorpel überragt wird. Letzterer geht auf die andere Seite über, die ganz von unregelmäßigem, Vertiefungen und Höcker aufweisendem Knorpel gebildet wird.

Mikroskopisch besteht der Gelenkkörper aus einer breiten Schicht Gelenkknorpel, aus einer ganz schmalen Schicht nekrotischen Knochen und einer breiten Schicht Faserknorpel. In der peripheren Schicht des Gelenkknorpels sind die Kapseln stark erweitert und enthalten mehrere Zellen ohne erkennbares Protoplasma, dagegen sieht man sehr tief gefärbte, stark geschrumpfte Kerne. Weiter zentral sind die Kapseln ge-

schrumpft und die Zellen zeigen Vakuolenbildung neben gut erkennbarem Protoplasma. Normale Kerne fehlen auch hier; sie sind geschrumpft, zum Teil schlecht gefärbt. An den Gelenkknorpel schließt sich ohne scharfe Grenze der nekrotische Knochen und an diesen, in die leeren Markräume hineinreichend, Faserknorpel mit dichten Zellen, die nirgends Kerne oder Chromatinsubstanz, dagegen viel Vakuolenbildung erkennen lassen. Zu beiden Seiten greift der gewucherte Faserknorpel auf den Gelenkknorpel über.

Fall 25. F. Sch., 45 Jahre, Kutscher. Aufgenommen 3. Nov. 1902.

Anamnese: Vor ca. 19 Wochen wurde Patient vom Pferde gegen das rechte Knie geschlagen; er arbeitete unter mäßigen Schmerzen weiter, als 14 Tage später plötzlich starke Schwellung des Gelenkes eintrat. Nach Bettruhe schwand dieselbe, es blieb aber eine mangelhafte Streckfähigkeit des Unterschenkels zurück, und seit 5 Wochen bemerkt Patient einen freien Körper im Kniegelenk, der von der Außen- zur Innenseite und umgekehrt wandert.

Status: Geringer Hydrops des rechten Kniegelenks, Kapsel verdickt, Streckung unvollkommen. An der medialen Seite fühlt man einen freien Körper.

Diagnose: Corpus mobile.

5. November. Arthrotomie an der medialen Seite des Gelenks. Geringer Hydrops fließt ab. In der Mitte des Condyl. med. fem. ein pfennigstückgroßer, überknorpelter Defekt sichtbar. Im Gelenkspalt liegt ein flacher Gelenkkörper, der an seinem einen Ende adhärent ist. Lösung mit der Schere und Extraktion. Naht. Verband. Heilung, abgesehen von einer Stichkanaleiterung p. p. Erguß schwindet nicht. Am 24. November 1902 wird ein zweiter beweglicher Gelenkkörper festgestellt.

25. November. Arthrotomie an der lateralen Seite des oberen Recessus und Extraktion eines zweiten freien Gelenkkörpers. Naht. Verband.

12. Dezember. Entlassung.

Es stand mir nur das 1. Präparat zur Verfügung. Dasselbe stellt einen 1,3 : 1,0 : 0,4 cm großen Gelenkkörper dar, der auf der einen, von glattem Knorpel gebildeten Seite konvex ist. Auf der entgegengesetzten flachen Seite sieht man eine Knochenbruchfläche. An der einen Schmalseite findet sich ein bindegewebiger Stiel. Mikroskopisch besteht der Körper fast ganz aus Gelenkknorpel. Auf der Oberfläche desselben erkennt man eine dünne Lage Bindegewebe. Die Zellen des Gelenkknorpels liegen nahe der Oberfläche in typischer Anordnung und sind nur wenig geschrumpft. Die Kerne sind normal gefärbt und zeigen gute Strukturbilder. Weiter zentralwärts verlieren die Kapseln ihre deutlichen Konturen und sind stärker geschrumpft; trotzdem erkennt man noch teilweise Protoplasma und Chromatinkörnchen, aber keine Kerne mehr. An dem einen schmalen Ende ist die Grundsubstanz sehr schwach gefärbt und die typischen Knorpelzellen fehlen. An der unteren Seite des Gelenkknorpels finden sich zahlreiche, unregelmäßige Buchten und in diese ist, sie vollkommen ausfüllend, Faserknorpel mit normalen Kernen hineingewuchert. An einer Schmalseite ein Stiel aus derbem, kernlosem Bindegewebe ohne Blutgefäße. Die Fibrillen derselben gehen eine Strecke weit in das Knorpelgewebe hinein.

Fall 26. F. M., 25 Jahre, Arbeiter. Aufgenommen 15. Dezbr. 1902.

Anamnese: Am 25. November 1902 stieß Patient kräftig mit dem linken Knie gegen eine Krippe; er empfand heftige Schmerzen im Gelenk, arbeitete aber trotzdem weiter, bis die Beschwerden so groß wurden, daß er sich zu Bett legen mußte. Aufgefallen ist dem Patienten die zuweilen vorhandene Behinderung in der vollkommenen Streckung des Unterschenkels.

Status: Geringer Hydrops genu. Funktion z. Z. normal. An der lateralen Seite der Patella fühlt man einen harten, etwas verschieblichen Körper.

Diagnose: Corpus mobile.

17. Dezember. Arthrotomie an der lateralen Seite der Patella und Extraktion der vorspringenden freien Gelenkmaus.

31. Dezember. Wunde p. p. geheilt. Entlassung.

Das Präparat stellt einen flachen, schalenförmigen 2,2:1,1:0,3 cm großen, allseitig aus Knorpel bestehenden Gelenkkörper dar.

Mikroskopisch besteht derselbe zum allergrößten Teil aus Gelenkknorpel, nur auf der einen Seite findet sich eine schmale Zone jungen Faserknorpels, der auch in die Buchten des hier ausgezackten (Bruchfläche!) Gelenkknorpels hineingewuchert ist.

Die Grundsubstanz des Gelenkknorpels ist nach der einen Schmalseite zu faserig verändert. Die Zellen liegen in der peripheren Schicht, meist zu mehreren, in deutlich begrenzten Kapseln, die zu einem guten Teil erweitert sind und Protoplasma nur selten erkennen lassen. Die Kerne der Gelenkknorpelzellen sind hier zum Teil normal, zum Teil geschrumpft und intensiv gefärbt. Weiter nach dem Zentrum zu findet man in den nur zum Teil gut begrenzten Zellen bald normales Protoplasma, bald zeigt sich Vakuolenbildung. Die Schrumpfung der Kerne und Kapselräume nimmt nach der Tiefe zu, zum Teil findet man statt der Kerne nur noch Chromatinkörnchen, meist mehrere zusammen.

Die Zellen des Faserknorpels sind in starker Wucherung begriffen und zeigen normale Kerne. Protoplasma meist gut erkennbar, stellenweise Vakuolenbildung. (S. Fig. 2 u. 3 auf Tafel VII.)

Fall 27. J. R., 27 J., Stationsarbeiter. Aufgenommen 17. Febr. 1903.

Anamnese: Patient fühlte bei einem Sprunge über die Leine während seiner Dienstzeit einen plötzlichen Schmerz im rechten Knie, lag deswegen 14 Tage im Lazarett und will schon damals einen freien Körper bemerkt haben, später nicht mehr. Ende Januar d. J. trat ohne Veranlassung eine Anschwellung des rechten Kniegelenks ein und Patient fühlte wieder den Gelenkkörper; hin und wieder Einklemmungserscheinungen. Die Streckung ist dauernd behindert.

Status: Im rechten Kniegelenk deutlicher Hydrops. An der lateralen Seite der Patella ein sehr beweglicher Körper von etwa Bohnengröße fühlbar. Die Streckung ist fast normal, Flexion beschränkt.

Diagnose: Corpus mobile.

19. Februar. Arthrotomie an der lateralen Seite der Patella; es fließt leicht getrübte Gelenkflüssigkeit ab und mit ihr ein erbsengroßes Blutkoagulum. Dabei springt ein bohnengroßer, flacher, freier Körper vor, der extrahiert wird. Im Condyl. med. fem. sieht man im medialen Teile

seiner Gelenkfläche einen von Bindegewebe oder Faserknorpel fein überzogenen Defekt, dessen Größe dem Gelenkkörper entspricht. Naht. Verband.

Das Präparat ist ein dattelkernförmiger, 1,4 : 1,2 : 0,5 cm großer, harter Gelenkkörper, der allseitig aus Knorpel besteht, welcher auf der einen Seite ziemlich glatt, auf der entgegengesetzten unregelmäßiger gestaltet ist.

Mikroskopisch besteht der Gelenkkörper an seiner Peripherie aus gewuchertem Faserknorpel und Bindegewebe. Von ihnen eingeschlossen liegt in der Mitte ein Stück Gelenkknorpel, mit der einen Seite sich dem neugebildeten Gewebe eng anlegend, an der anderen durch einen Spalt von ihm getrennt. Letzterer enthält nur wenige fädige Massen und war bei dem Durchsägen nicht vorhanden; er scheint somit die Stätte ausgedehnter Kalkablagerungen gewesen zu sein. Was die einzelnen Bestandteile angeht, so ist die Grundsubstanz des Knorpels gut erhalten; die Knorpelzellen sind geschrumpft, zeigen keine Kerne oder nur Chromatinkörnchen und sind zum Teil fragmentiert. Die Zellen des Faserknorpels sind gewuchert und seine Kerne sind nur undeutlich als Chromatinreste zu erkennen.

Fall 28. W. Sch., 25 Jahre, Arbeiter. Aufgenommen 22. Juni 1903.

Anamnese: Patient war stets gesund gewesen, als er am 19. März 1903 mit dem rechten Bein bei gebeugtem Knie nach vorn ausrutschte und sich nur durch eine kräftige Extensionsbewegung im rechten Knie aufrecht erhielt. Patient empfand dabei einen intensiven Schmerz im Gelenk, welcher nach einigen Stunden nur noch mäßig war; das Knie schwoll stark an. Patient ging, unter Schmerzen und sehr langsam, den ca. 1 Meile langen Weg nach Hause. Auf diesem Wege bemerkte er das Überspringen („Knupsen") eines Körpers unter der Kniescheibe, ein Gefühl, welches seitdem niemals geschwunden ist. Nach Ablauf der akuten Erscheinungen beim Gehen „heimliche" Gelenkschmerzen. Vor 14 Tagen fand Patient zum erstenmal einen sehr beweglichen, kleinen Körper an der Innenseite des Kniegelenks, den er in den Gelenkspalt zurückschob und der seitdem nicht wieder hervorgetreten ist.

Status: Hydrops genu gering. Funktion normal. Ein Gelenkkörper nicht zu fühlen. Die Röntgenaufnahme zeigt einen Defekt im Condyl. int. femoris und in demselben 2 Gelenkkörper (s. Fig. 2, S. 402).

Diagnose: Corpora mobilia.

28. Juni 1903. Arthrotomie an der Innenseite der Patella. Nach Eröffnung des Gelenks, wobei etwas Gelenkflüssigkeit abfließt, bot sich folgendes, der Röntgenaufnahme entsprechendes Bild. Ungefähr in der Mitte der Condyl. internus femoris sieht man einen kreisrunden, im Durchmesser etwa 1 1/2 cm großen Gelenkkörper vollkommen gelöst in einem ihm genau entsprechenden Defekt liegen. Letzterer zeigt nach Herausnahme des Körpers überall einen feinen, weißen Überzug neugebildeten Gewebes; der Defekt ist etwa 1 cm tief und setzt sich, dabei etwas an Tiefe und Breite abnehmend, noch etwa 1 1/2 cm nach medial fort. Dieser Teil des Defekts ist genau ausgefüllt von einem zweiten Körper, welcher in seinem lateralen Teile aus Knorpel und Knochen besteht, in seinem medialen anscheinend nur aus Knorpel, der durch eine schmale Brücke

am Rande der Fossa intercondyloidea festsitzt und hier mit der Schere abgetragen wird. Im Defekt liegt hier die Spongiosa frei zutage, der Knorpelrand ist glatt. Verlauf aseptisch.

Das erste Präparat stellt einen 1,8:1,5:0,7 cm großen Gelenkkörper dar, der auf der einen konvexen Seite glatten Knorpel zeigt. Die glatten Ränder fallen steil nach unten ab. Auf der anderen, ebenfalls konvexen Seite sieht man eine rauhe Knochenbruchfläche, die von neugebildetem Gewebe in dünner Schicht vollkommen bedeckt ist.

Bei der mikroskopischen Untersuchung findet man, daß der Gelenkkörper auf der einen Seite aus einer dicken Schicht normal aussehenden Gelenkknorpels besteht; die Kerne zeigen normale Struktur und Färbung. Das Protoplasma ist in einem großen Teil der Zellen nicht erkennbar. An der Oberfläche des Knorpels sind die Zellen in normaler Längsrichtung angeordnet, sind zu einem großen Teil erweitert und ihre Zellen befinden sich in lebhafter Wucherung. Auf den Knorpel folgt nekrotischer Knochen und zwar ohne scharfe Grenze. Die Markräume desselben enthalten zum Teil noch erkennbares Knochenmark, zum Teil sind sie von neugebildetem Faserknorpel und Bindegewebe ausgefüllt und überall nach außen hin abgeschlossen. Die Kerne des Faserknorpels sind ebenfalls normal. (Siehe Fig. 1 auf Tafel VII.)

Das zweite Präparat bildet einen 1,6:1,0:0,2 bis 0,5 cm großen Gelenkkörper, der an seinem einen Ende ein kleines Knochenstückchen trägt.

Mikroskopisch besteht der größere, keinen Knochen aufweisende Teil dieses Gelenkkörpers aus derbem, kernreichem Bindegewebe, in welchem man an einzelnen Stellen Blutgefäße sieht. Das Bild erinnert durchaus an den Bau von Kapseln oder Bändern.

Das kleine Knochenstück trägt an seiner Oberfläche normal aussehenden Gelenkknorpel, welcher bedeckt ist von einer mehr oder minder dicken Schicht kernreichen Bindegewebes. Die Zellen an der Oberfläche des Gelenkknorpels sind hier ebenfalls in Wucherung begriffen. Die Kerne zeigen normale Färbung und Struktur. Der Knochen ist nekrotisch, die Markräume sind leer oder mit nekrotischem Mark ausgefüllt. Auf der Bruchfläche fehlt neugebildetes Gewebe, so daß die Markräume teilweise offen sind.

2. Fälle, in denen die Kranken sich keines Traumas entsinnen können.

a) Ellenbogengelenk.

Fall 29. J., 35 Jahre, Lehrer. Aufgenommen 7. Mai 1903.

Anamnese: Patient ist eifriger Turner und schiebt seine jetzigen Beschwerden auf das Turnen am Reck. Er kann seit 1897 zuweilen das rechte Ellenbogengelenk plötzlich unter heftigen Schmerz nicht vollkommen beugen, noch weniger strecken. Nach dem Anfall tritt wieder normale Funktion ein, das Gelenk bleibt aber 4—5 Tage schmerzhaft und geschwollen. Bei Schonung des Armes bleiben die Anfälle fort.

Status: Mäßiger Hydrops des rechten Ellenbogengelenks. Corpus mobile nicht palpabel. Mangelnde Streckfähigkeit des Vorderarmes. Röntgenbild zeigt einen Gelenkkörper in der vorderen Gelenktasche.

Diagnose: Corpus mobile.

7. Mai 1902. Arthrotomie an der lateralen Seite des Gelenks; in der vorderen Gelenktasche ein bohnengroßer freier Körper, der extrahiert wird.

Das Präparat stellt einen bohnenförmigen, 2,5 : 1,3 : 1,0 cm großen Gelenkkörper mit unregelmäßiger Oberfläche dar.

Mikroskopisch besteht derselbe aus gewuchertem Faserknorpel, dessen Zellen gut erhaltene Kerne aufweisen. In der Mitte des Körpers ein kleines Stück Gelenkknorpel mit geschrumpften Zellen, die nur Chromatinkörnchen oder gar keine Kernsubstanz enthalten.

Fall 30. J. M., 33 Jahre, Arbeiter. Aufgenommen 3. Sept. 1895.

Anamnese: Vor ca. 6 Jahren traten bei dem Patienten Schmerzen im linken Kniegelenk bei größeren Anstrengungen auf, der Arzt stellte damals eine oberhalb der Kniescheibe sitzende und wenig bewegliche Gelenkmaus fest. In den letzten Jahren keine Schmerzen mehr; die Gelenkmaus blieb immer oberhalb der Patella sitzen. Heute Vormittag stemmte Patient sich mit dem Oberkörper gegen ein Faß, als er plötzlich heftigsten Schmerz im linken Kniegelenk verspürte und beim Betasten desselben bemerkte, daß die Gelenkmaus auf die Außenseite des Gelenkes gerutscht war. Patient konnte das Knie nicht beugen.

Status: Im linken Kniegelenk leichter Erguß. Im Condyl. later. fühlt man einen beweglichen, übermandelgroßen, harten Körper, dessen Verschiebung schmerzhaft ist.

Diagnose: Corpus mobile.

5. September 1895. Arthrotomie und Extraktion des vollkommen freien Körpers. Naht. Verband.

10. September. Wunde p. p. geheilt. Entlassung.

Das Präparat stellt eine, 2,6 : 2,1 : 0,5 cm große, flache Scheibe dar, die auf der einen Seite leicht konvex geformt und von glattem Knorpel gebildet ist; auf der entgegengesetzten Seite ist der Körper auch im allgemeinen konvex, aber nicht glatt, sondern weist hier eine Knorpelfläche auf, die kleine Höcker und grubige Vertiefungen zeigt. Der Körper ist sehr hart.

Mikroskopisch besteht die Gelenkmaus zum größten Teil aus Gelenkknorpel mit teils fibrillär, teils homogen veränderter Grundsubstanz. Die Zellen haben keine normalen, dagegen stark geschrumpfte und dunkel gefärbte Kerne. Teilweise nur Chromatinkörnchen. Zuweilen fehlt die Kernsubstanz auch ganz, besonders in den tiefen Schichten. Die Kapseln sind erweitert, Protoplasma fehlt ganz oder es findet sich zahlreiche Vakuolenbildung. Auf dem Gelenkknorpel folgt Faserknorpel, in dessen Zellen Chromatinsubstanz meist fehlt. (S. Fig. 4 auf Tafel VII.)

Fall 31. W. W., 23 Jahre, Pferdeknecht. Aufgenommen 5. Febr. 1901.

Anamnese: Vor 2 Jahren ohne bekannte Ursache Erguß im linken Kniegelenk, der niemals wieder völlig schwand. Seit 1 Jahr öfters anfallsweise auftretender heftiger Schmerz im linken Kniegelenk bei Bewegungen, und Unmöglichkeit den Unterschenkel vollkommen zu strecken. Der Anfall geht meist schnell vorüber.

Status: Mäßiger Erguß im linken Kniegelenk. Streckung des Unterschenkels nur bis zu einem Winkel von 150° möglich, weitere

Streckung wird infolge heftiger Schmerzen sofort aufgegeben. Patient gibt an, er fühle unter der Patella einen beweglichen Körper.

Diagnose: Corpus mobile.

7. Februar 1901. Arthrotomie und Extraktion eines im oberen Recessus ligenden freien Gelenkkörpers. Naht. Verband.

20. Februar 1901. Prima intentio. Geheilt entlassen.

Das Präparat ist ein dattelförmiger 2,4:1,6:0,6 cm großer, an der Außenseite nur aus Knorpel bestehender Gelenkkörper. Die eine Seite desselben ist mehr flach und unregelmäßig gestaltet, die andere leicht konvex und fast vollkommen glatt.

Mikroskopisch sieht man auf der konvexen Seite deutlich eine schmale Zone kernreichen Bindegewebes, auf die typisch gebauter Gelenkknorpel folgt; die Zellen des letzteren sind klein, enthalten vermehrte, normal gefärbte, unregelmäßig geformte Kerne, die Struktur zum Teil noch gerade erkennen lassen. Das Protoplasma ist kaum zu erkennen. Es folgen nach der Tiefe weite Kapselräume mit 7—8 Zellen, von denen jede einen Kern hat, der wie die eben beschriebenen aussieht. Allmählich werden die Kapselgrenzen undeutlich und man sieht innerhalb derselben nur noch stark geschrumpfte Kerne, dagegen kein Protoplasma mehr. Auf den Knorpel folgt nekrotischer Knochen, in dessen Markräumen zum Teil nekrotisches Mark liegt. Hierauf folgt Faserknorpel, der peripher dichte Nester von normalen Knorpelzellen zeigt und teilweise reichliche Faserung der Grundsubstanz aufweist. Die Markräume des Knochens werden durch den Faserknorpel, der in dieselben zum Teil hineingewuchert ist, abgeschlossen; hier fehlen aber im Knorpel die Zellen, zum Teil auch die Kerne. An beiden Rändern greift der Faserknorpel auf den Gelenkknorpel über.

Fall 32. J. B., 29 Jahre, Arbeiter. Aufgenommen 21. Mai 1902.

Anamnese: Vor 5 Jahren ohne bekanntes Trauma Erguß im linken Kniegelenk, der aber bald verschwand. Seit 3 Jahren hin und wieder bei Bewegungen plötzlicher stechender Schmerz im Gelenk und das Gefühl, als klemme sich ein Körper zwischen die Gelenkenden ein. Zeitweilig konnte Patient einen freien Gelenkkörper fühlen, der an der lateralen Seite der Patella zum Vorschein kam. In letzter Zeit öfters typische Einklemmungserscheinungen mit nachfolgendem Gelenkerguß.

Status: Hydrops des linken Kniegelenks. Fühlen von Zotten, die bei der Palpation knirschen. Nur die Beugefähigkeit ist ein wenig behindert. An der lateralen Seite ein etwa bohnengroßer, frei beweglicher Körper zu fühlen. Röntgenbild zeigt denselben im Gelenkspalt liegen.

Diagnose: Corpus liberum.

27. Mai. Arthrotomie an der lateralen Seite der Kniescheibe. Hydrops. Auf der Synovialis werden einzelne gewucherte Zotten sichtbar. Im Gelenkspalt liegt ein freier Gelenkkörper, der extrahiert wird. Naht. Verband.

12. Juni. Wunde p. p. geheilt. Patient wird entlassen. Unterschenkel kann bis 90° ohne Schmerzen gebeugt werden, Streckung normal.

Das Präparat bildet ein harter Gelenkkörper von der Form einer $^3/_4$ Scheibe, dessen Maße 2,0:1,5:0,6 cm sind. Auf der einen Seite ziemlich glatter Knorpel, der sich, wallartig erhebend, auf die andere Seite hinübergreift. Hier sieht man von dem überragenden Knorpel wie ein

Juwel gefaßt, eine Knochenbruchfläche. An einer Stelle liegt der knöcherne Teil dem Knorpel nur locker an und man gelangt hier mit einer feinen Nadel in einen tiefen Spalt.

Bei der mikroskopischen Untersuchung findet sich folgendes. Ein breiteres Stück des Gelenkkörpers besteht aus Gelenkknorpel, der starke Veränderungen zeigt. In seinen obersten Schichten sind die Kapseln stark erweitert, bis zur Entstehung großer zackiger Hohlräume. Chromatinsubstanz fehlt hier fast gänzlich, die Grundsubstanz färbt sich schlecht mit van Gieson und ist faserig entartet. In der nächsttieferen Schicht sind die Zellen sehr dicht gelagert, meist geschrumpft, ohne erkennbares Protoplasma und zeigen meist Fragmentationsbilder. Die Grundsubstanz färbt sich hier gut und ist homogen. Die Kerne fehlen zum Teil ganz, zum Teil sieht man nur schlecht erkennbare Chromatinkörnchen. Weiter nach der Tiefe zu wird die Grundsubstanz dichter und die Kapseln werden im Kontur undeutlich. Hierauf folgt der Spalt, der auch makroskopisch vor der Entkalkung sichtbar war, also keine Stätte früherer Kalkablagerungen sein kann. Jenseits desselben folgt ein schmäleres Stück des Gelenkkörpers; dem Spalt zunächst besteht es aus Faserknorpel, dessen Zellen sehr dicht stehen (Nester) und dessen Kerne nicht gefärbt sind. An der Peripherie findet sich der Faserknorpel mehr mit Bindegewebe gemengt und die Zellnester fehlen. Auf der einen Seite ist der Spalt offen, an der anderen geht der Faserknorpel in den Gelenkknorpel, der hier besonders stark verändert ist, über.

Fall 33. W. R., 41 Jahre. Aufgenommen 6. August 1899.

Anamnese: Seit vielen Jahren versagt dem Patienten beim Gehen, ohne daß ein Trauma vorangegangen wäre, das rechte Knie unter heftigstem Schmerz öfters ganz plötzlich den Dienst. Die Erscheinungen gehen schnell vorüber, doch bleibt stets für einige Zeit eine Anschwellung des Knies zurück. Patient hat selbst schon oft einen beweglichen Körper im Gelenk gefühlt.

Status: Geringer Hydrops genu dext. Man fühlt bald hier, bald dort einen größeren, leicht verschieblichen und bei Bewegungen verschwindenden Gelenkkörper.

Diagnose: Corpus liberum.

6. August 1899. Arthrotomie an der lateralen Seite des Gelenkes und Extraktion eines freien Gelenkkörpers. Im Condyl. int. fem. ein größerer Defekt, welcher dem Gelenkkörper entspricht, Synovialzotten soweit sichtbar vergrößert und gerötet.

30. August. Bis auf eine Stichkanaleiterung primäre Wundheilung. Entlassung.

Das Präparat besteht aus einem runden, scheibenförmigen Knochenknorpelkörper, dessen Durchmesser 2,5 cm, dessen Dicke 0,9 cm beträgt. Die eine konvexe Seite wird von normal aussehendem, glatten — anscheinend Gelenkknorpel — gebildet. Auf der anderen, nicht so glatten, aber im allgemeinen auch konvexen Seite bemerkt man in der Mitte unter einem feinen knorpeligen oder bindegewebigen Überzug anscheinend eine Knochenbruchfläche, die an den Rändern von einer dickeren Lage Knorpel- oder Bindegewebe bedeckt ist.

Mikroskopisch besteht der Gelenkkörper auf der einen Seite aus

typischem Gelenkknorpel, über den eine dünne Schicht Bindegewebe gelagert ist, die fast überall deutlich erkennbar den Gelenkkörper umgibt. Die oberste Knorpelschicht zeigt zum Teil kleine längsgestellte Zellen, die zum Teil Protoplasma in zackiger Form enthalten, zum Teil Vakuolenbildung erkennen lassen. Normale Kerne fehlen hier, sondern in den einzelnen Zellen sieht man ein oder zwei sehr tiefgefärbte geschrumpfte Kerne ohne Struktur. Nach der Tiefe zu sind die Kapseln teils geschrumpft, teils leicht erweitert, haben keine scharfe Grenze und lassen alle kein Protoplasma erkennen. An Stelle der Kerne sehr gut gefärbte Chromatinkörnchen. Hierauf folgt dann eine breite Knochenplatte, die total nekrotisch ist. Die Markräume sind zum Teil leer, zum Teil enthalten sie nekrotisches fädiges Gewebe, in dem sich zuweilen noch einige Knorpelzellen erkennen lassen. In der Peripherie sind die Markräume zum Teil von kernreichem Bindegewebe und Faserknorpel ausgefüllt, Gewebe, die auch die Markräume nach außen abschließen. Das Bindegewebe zeigt reichlich normale Zellen mit normaler Kernfärbung. Im Bereich des Faserknorpels ist das Bild meist undeutlich (Verkalkung?), es lassen sich aber in den Zellen, die Protoplasma nicht aufweisen, zuweilen noch normale Kerne erkennen. An der einen Seite geht das neugebildete Gewebe etwas auf den Gelenkknorpel, der hier aufgefasert ist, über.

Fall 34. P. B., 18 Jahre. Aufgenommen 27. Dezember 1900.

Anamnese: Seit 3—4 Jahren leidet Patient an zeitweilig, beim Gehen ganz plötzlich einsetzenden Schmerzen im linken Kniegelenk. Vor 4 Wochen knickte Patient in demselben Gelenk um und seitdem treten die Schmerzen häufiger und in verstärktem Maße auf.

Status: Im linken Kniegelenk starker Hydrops. Freier Gelenkkörper nirgends fühlbar.

Diagnose: Hydrops genu chron.

Zunächst ohne Erfolg Behandlung mit Karbolininjektionen. Am 26. März 1901 bemerkte Patient selbst plötzlich eine Gelenkmaus. Bei der erneuten Untersuchung wird neben ziemlich reichlichem Hydrops ein sehr beweglicher, etwa bohnengroßer Gelenkkörper festgestellt.

28. März 1901. Arthrotomie an der lateralen Seite der Patella und Extraktion eines freien Gelenkkörpers. Verlauf aseptisch. 17. April 1901 geheilt entlassen.

Das Präparat ist ein 1,8 : 1,5 : 0,5 cm großer, harter Gelenkkörper, der auf beiden Seiten konvex ist und allseitig aus Knorpel besteht. Letzterer ist auf der einen Seite glatt, dem Aussehen nach Gelenkknorpel, auf der anderen Seite unregelmäßig gewulstet. An der einen Schmalseite ein kurzer Stiel.

Mikroskopisch sieht man auf der glatten konvexen Seite typischen Gelenkknorpel. Die Zellen desselben sind geschrumpft, lassen nur zum Teil Protoplasma erkennen, dagegen reichlich Vakuolenbildung. Die oberflächlichen Zellen zeigen normale Anordnung und ziemlich normale Kerne mit undeutlicher Struktur. Mehr in der Tiefe sind die Kerne sehr stark (tief) gefärbt, geschrumpft und ohne Struktur. Das Protoplasma ist zackig, homogen und violettrot gefärbt. Die Grundsubstanz erscheint normal. Nach den beiden Rändern zu sieht man starke, blasige Erweiterungen der Knorpelzellen und Auffaserung der Grundsubstanz.

An den Gelenkknorpel schließt sich nekrotisches Knochengewebe, dessen Markräume von nekrotischem Mark eingenommen sind, an. Hierauf folgt wuchernder Faserknorpel mit gutgefärbten Kernen und Bindegewebe, welche beide die offenen Markräume nach unten abschließen. Das neugebildete Gewebe greift an den Rändern auf den hier aufgefaserten Gelenkknorpel über. Das ganze Corpus liberum ist von einer bindegewebigen Kapsel umgeben.

Der Stiel besteht aus derbem Bindegewebe ohne Blutgefäße.

Fall 35. W. L., 32 Jahre, Briefträger, aufgenommen am 18. November 1902.

Anamnese: 1897 und 1898 je einmal ohne bekannte Ursachen anfallsweise beim Gehen plötzlich einsetzende heftige, Schmerzen im linken Kniegelenk, die Patienten beidemal zu 14tägiger Bettruhe zwangen. Danach tat Patient ohne alle Beschwerden bis zum 15. Oktober 1902 seinen Dienst als Landbriefträger, als er plötzlich beim Gehen wieder einen heftigen Schmerz im Kniegelenk empfand und den Unterschenkel nicht völlig strecken konnte. Die Schmerzen und die Funktionsstörung schwanden aber bald und so blieb nur für einige Tage eine Schwellung des Knies zurück. Diese Anfälle wiederholten sich seitdem mehrmals in gleicher Form.

Status: Deutlicher Erguß im linken Kniegelenk, Kapsel leicht verdickt. Streckung normal, dagegen Beugung aktiv nur bis 90 Grad möglich, passive weitere Flexion sehr schmerzhaft. Gelenkmaus nicht zu fühlen.

Diagnose: Corpus mobile?

17. November. Arthrotomie; es entleert sich reichlich klare Gelenkflüssigkeit. Am Condyl. med. fem. geringe Randwucherungen. Im vorderen Teile des Gelenkes sieht man in der medialen Hälfte einen größeren, in der lateralen einen kleineren freien Knochenknorpelkörper liegen, die extrahiert werden. Sie passen beide mit der einen Schmalseite aneinander; zusammengelegt entsprechen sie nun genau einem in der Mitte des Condyl. med. fem. gelegenen Defekt, dessen Positiv sie bilden. Der Defekt ist mit einer dünnen Knorpel- oder Bindegewebsschicht überzogen und liegt fingerbreit von der Fossa intercondyl. entfernt.

Das Präparat besteht aus 2 Knochenknorpelkörpern, die seitlich so aneinander passen, daß kein Zweifel bestehen kann, daß sie ein Stück gebildet haben. Ich beschreibe das Präparat daher als Ganzes. Der Körper hat dann eine Größe von 3 : 1,9 : 0,8 cm und besteht auf der einen konvexen Seite aus glattem Knorpel in dicker Schicht. Auf der andern Seite, die keilförmig sich nach unten zuspitzt, sieht man eine Knochenbruchfläche, die am Rande von Bindegewebe oder Knorpel in dünner Schicht überzogen ist. Auf der Bruchfläche zwischen beiden Stücken kein Knorpelüberzug.

Mikroskopisch besteht der Körper aus typischem Gelenkknorpel und nekrotischem Knochen. In der Peripherie liegt auf dem Gelenkknorpel eine dünne Schicht Bindegewebe. Die Zellen des Knorpels liegen in stark geschrumpften Kapseln mit verschwommenen Grenzen; in den Zellen zum Teil Vakuolenbildung, Protoplasma nicht genau zu erkennen; an Stelle normaler Kerne, die gänzlich fehlen, sieht man je ein kleines Chromatinkörnchen. Die Knorpelknochengrenze ist leidlich scharf. Die

Knochenplatte ist nekrotisch. Die Markräume derselben enthalten im zentralen Teil teils fädige und körnige Massen, teils sind sie leer. An der Peripherie sind die Markräume fast überall durch nekrotischen Knochen abgeschlossen, nur an einer Stelle ist Bindegewebe und Faserknorpel in die leeren Markräume eingedrungen, verbreitet sich auch auf der Außenseite und schließt somit hier die Markräume ab. An dem einen Bruchende ist der Gelenkknorpel deutlich aufgefasert.

Wer die Ergebnisse meiner mikroskopischen Untersuchungen mit denen Barths u. a. vergleicht, muß es auffallen, wie selten ich in den Corpora mobilia, mögen sie nun aus Knorpel allein oder aus Knorpel und Knochen bestehen, normal aussehenden Gelenkknorpel finden konnte. Unter 19 Gelenkkörpern, die typischen Gelenkknorpel enthielten, befand sich nur einer, nämlich Fall 28, in welchem sich keine Erscheinungen der Nekrose erkennen ließen. Während Barth hervorhebt, daß er unter den vier von ihm untersuchten, sicher traumatischen Gelenkkörpern bei dreien „normalen lebenden" Gelenkknorpel fand und nur in einem, in welchem starke Verkalkungen stattgefunden hatten, die Kerne geschwunden waren (5c), zeigte in meinen Fällen mit nur einer Ausnahme jedesmal der Gelenkknorpel bei stärkerer Vergrößerung Veränderungen, die auf eine Nekrose schließen lassen mußten. Diese Veränderungen sind im wesentlichen an den Kernen zu finden und zwar bestehen sie in Schrumpfung, Verlust der Struktur und Zerfall der Chromatinkörnchen; hierbei färbten sich die verdichteten Kerne sehr gut, z. T. abnorm tief, die Chromatinkörnchen zuweilen ganz dunkelviolett. An den Zellen fand sich ferner Schwund des Protoplasmas, Fragmentation und Vakuolenbildung. Die Grundsubstanz war z. T. faserig degeneriert, z. T. waren keine Kapselräume zu erkennen, oder dieselben stark erweitert.

Das Maß von Veränderungen des Gelenkknorpels an den einzelnen Gelenkkörpern war ein sehr verschiedenes. Es läßt sich aber ganz allgemein ein Anfangsstadium und ein weit vorgeschrittenes unterscheiden, zwischen denen es zahlreiche Übergangsbilder gibt. Ein Beispiel beginnender Veränderungen am Gelenkknorpel zeigt uns Fig. 3 auf Taf. VII in ihrem oberen Teil, während wir in der Tiefe schon stärkeren Veränderungen begegnen. Es handelt sich um einen 3 Wochen nach einem nicht unbedeutenden Trauma aus dem Kniegelenk exstirpierten freien, nur aus Knorpel bestehenden Gelenkkörper (Fall 26), den uns Fig. 2 auf Taf. VII in Lupenvergrößerung wiedergibt. Das in Fig. 3 abgebildete mikroskopische Bild entstammt der durch den Schnittpunkt der Linien aa und xx bestimmten Stelle. In einem

Teile des Gelenkknorpels aa (Fig. 3) nahe der Oberfläche desselben, sehen wir die Kerne z. T. geschrumpft und intensiv gefärbt, z. T. normal gebaut und weniger dunkel tingiert. In den nur teilweise gutbegrenzten Zellen finden wir bald normales Protoplasma, bald Vakuolenbildung. Die Kapselkonturen sind fast durchweg schlecht erkennbar und die Kapselräume sind teils geschrumpft, teils erweitert.

Nach der Tiefe hin (bb) schrumpfen Kapselräume und Kerne noch mehr, ebenso die Zellen, und bei cc finden wir intensiv gefärbte Chromatinkörnchen, von denen wohl jedes einem Kern entspricht.

Eine Illustration für ein weit vorgeschrittenes Stadium der Gelenkknorpelveränderungen ist Fig. 4 auf Taf. VII (Fall 30). Hier finden wir die Grundsubstanz faserig degeneriert, die Kapselschläuche stark erweitert und nirgends normale Kerne mehr; diese sind vielmehr teils strukturlos, teils stark geschrumpft, teils bestehen sie nur noch in Resten als Chromatinkörnchen. In einzelnen Zellen fehlt die Kernsubstanz ganz. Alle Kerne und Kernreste sind gut gefärbt, aber meist ist es nicht das normale Violett, sondern es muß bei einem Vergleich mit normalen Kernen, die tiefe dunkelviolette bis schwarze Färbung sofort auffallen. Das Protoplasma ist meist schlecht zu erkennen oder fehlt ganz, die Grenzen der Zellen, die oft Fragmentationsbilder zeigen, sind vielfach verwischt. Der freie Gelenkkörper war mindestens 6 Jahre alt.

Es erscheint klar, daß die beschriebenen Veränderungen, insbesondere der Zerfall der Kerne, Zeichen der Nekrose sind.

Barth (l. c.) und nach ihm Schmieden (11) stützen sich bei der Beurteilung des Knorpels auf die gute Kernfärbung desselben. Auch Martens (l. c.) beschreibt in seinen mikroskopischen Angaben bezüglich traumatischer Gelenkkörper ebenfalls Veränderungen des Knorpels, spricht aber besonders akzentuiert von „größtenteils erhaltener Kernfärbung", „undeutlicher Kernfärbung", er legt also anscheinend auch den Hauptwert auf die Kernfärbung. Ich glaubte jedoch von vornherein auch den übrigen Veränderungen Beachtung schenken zu müssen und habe unter Berücksichtigung derselben nur einen Fall mit wirklich normalem Gelenkknorpel unter meinen Corpora mobilia finden können (Fall 28 s. Fig. 1 auf Taf. VII).

Wie bekannt, ist die Frage, inwieweit uns die Färbbarkeit der Kerne einen Rückschluß auf Leben oder Tod des betreffenden Gewebes erlaubt, bisher nur nach der negativen Seite hin gelöst. Es steht fest, daß bei Nekrose eines Gewebes die Kerne schwinden oder in Chromatinkörnchen zerfallen, inwieweit aber normal gefärbte Kerne für das Leben eines Gewebes sprechen, ist noch nicht sicher gestellt,

zumal wir über das Wesen der Kernfärbung so gut wie gar nichts wissen.

Es schien mir im allgemeinen und speziell für die knorpeligen Gelenkkörper die Frage von Wichtigkeit, ob dem mehr oder weniger erschwerten Herantreten von chromatinlösenden Substanzen wie Synovia und Peritonealflüssigkeit eine wesentliche Rolle hierbei zukommt. Ist dies der Fall, so müssen 2 verschiedene Gewebe, die gleichlange tot sind und nun dem Einwirken der chromatinlösenden Substanzen ausgesetzt werden, in verschiedenen Zeiten ihre Kernfärbung verlieren.

Um mir hierüber Klarheit zu verschaffen, brachte ich Kaninchen etwa 1,5 cm^3 große Stückchen Leber und Rippenknorpel von 1 Tag alten Leichen in die freie Bauchhöhle. Auf die Anordnung der Versuche will ich nicht weiter eingehen und nur feststellen, daß aus dem Stückchen Leber schon nach 24 Stunden die Kerne vollkommen geschwunden waren. In dem implantierten Knorpel fand ich dagegen nach 14 Tagen in der Peripherie zwar schon Schrumpfung der Kerne, doch waren dieselben gut gefärbt und jedenfalls noch nicht gelöst; im Zentrum war der Knorpel noch völlig normal. Nach 4 Wochen fand ich im Knorpel keine Kerne mehr, weder in der Peripherie noch im Zentrum. Ein interessanter Nebenbefund war hier die modellierende Abrundung der Kanten des Stückchens, die inzwischen stattgefunden hatte. In allen Fällen war das implantierte Stück adhärent geworden, meist am Peritoneum viscerale, einmal mittelst eines ausgezogenen Stils, in dem sich keine Blutgefäße fanden, am Netz.

Um Trugschlüsse zu vermeiden, wurden von dem zu implantierenden Material Kontrollpräparate angefertigt, um sicher zu sein, daß im Augenblick der Implantation noch normale Kerne vorhanden waren.

Ich glaube auf Grund dieser, wenn auch kleinen Zahl von Versuchen aussprechen zu dürfen, daß jedenfalls nicht nur die Nekrose an sich, sondern auch andere Faktoren für die Kernfärbung von Bedeutung sind, z. B. also das mehr oder weniger leichte Herangelangen von chromatinlösenden Substanzen an die Zellen. Insbesondere wird dies bei Knorpel von Einfluß sein infolge seiner dichten Grundsubstanz, so daß sich dieser hierin anders verhalten muß als alle anderen Gewebe, einschließlich des Knochens.

Aus der guten Färbbarkeit der Kerne allein läßt sich also beim Knorpel wenigstens noch kein sicherer Schluß dahin machen, daß er bei seiner Loslösung von der Gelenkfläche gelebt hat.

Es war nun die Frage, inwieweit die Veränderungen am Gelenk-

knorpel von dem Alter der Corpora mobilia abhängig seien, wobei a priori anzunehmen war, daß je älter das gelöste Stück, um so ausgesprochener auch die auf Nekrose deutenden Veränderungen sein müßten.

Das Alter einer Gelenkmaus läßt sich zuweilen genau feststellen, wenn in einem bis dahin gesunden Gelenk direkt im Anschluß an ein Trauma ein Corpus mobile gefunden wird, oder das Alter ist doch annähernd richtig zu beurteilen, wenn unter denselben Bedingungen plötzlich Einklemmungserscheinungen auftreten. Im allgemeinen kann ich nach meinen Untersuchungen sagen, daß je älter der Gelenkkörper, um so vorgeschrittener die Veränderungen am Knorpel sind. Doch stimmt dies nicht für alle Fälle zu. So ist in Fall 21 das Corpus mobile 20 Jahre alt, in Fall 26 nur 3 Wochen und beide Fälle sind im Anschluß an ein Trauma entstanden. Wir finden nun im ersteren Fall peripher noch normale Kerne neben veränderten, andererseits in dem zweiten Falle schon Chromatinkörnchen. Der Fall 26 beweist uns auch, wie ungemein früh die regressiven Veränderungen eintreten können.

Für eine kurze Zeit scheinen aber mikroskopisch sichtbare Veränderungen am Gelenkknorpel ganz zu fehlen, wofür ich Fall 28 als Beweis anführe.

Hier war der eine, zunächst nur unvollkommen gelöste, aber anscheinend gut ernährte (s. u.) Gelenkkörper ca. 14 Tage vor der Operation frei geworden. Ich fand nun bei der Untersuchung den Gelenkknorpel vollkommen normal; im besonderen zeigten die Kerne die normale Färbung und Struktur (s. Fig. 1, Taf. VII).

Im allgemeinen kann demnach aus dem Alter eines Corpus mobile nur mit einer gewissen Wahrscheinlichkeit auf das Maß der Veränderungen am Gelenkknorpel geschlossen werden; fest aber steht, daß ein Corpus liberum nur für kurze Zeit in der Synovia seine Struktur unverändert bewahrt.

Eng verknüpft mit der eben erörterten Frage ist die nach der Bedeutung der unvollkommenen Lösung und der Stielung für die Erhaltung des Gelenkkörpers.

Unter meinen histologisch untersuchten Fällen befinden sich nur 3 (Fall 18, 22 und 25), in denen das Corpus mobile adhärent bezw. gestielt war. Von diesen zeigen Fall 18 und 22 weitgehende, Fall 25 geringere Veränderungen; Blutgefäße fehlen stets. In Fall 19 und 34 wurde am Präparat ein gefäßloser Stiel gefunden; die Veränderungen am Knorpel waren vorgeschrittene.

Von teilweise gelösten, in ihrem Defekt bei der Operation noch

festsitzend gefundenen Corpora mobilia befinden sich in meinem Material 2 Fälle (20 und 28). In Fall 20 ist der Gelenkknorpel vollkommen nekrotisch, obwohl er normalem Knochen aufsitzt. In Fall 28 finden wir sowohl in dem freien, wie in dem noch nicht völlig gelösten Knorpelknochenkörper normalen Gelenkknorpel. Nach Anamnese und Befund glaube ich, daß in letzterem Fall beide Gelenkkörper bis ca. 14 Tage vor der Operation in Zusammenhang standen und von den Gefäßen des Lig. cruciat. post. genügend ernährt wurden. Dann löste sich der größere Teil und wurde Corpus liberum; in den 14 Tagen bis zur Operation traten aber mikroskopisch bemerkbare Veränderungen in demselben noch nicht ein, so daß es ebenso wie das kleinere, noch nicht gelöste Stück, normale histologische Verhältnisse darbot.

Nach allem erscheint es von Bedeutung, wie ja vorauszusehen war, ob der Stiel bezw. die noch bestehende Verbindung zwischen Defekt und Corpus mobile Gefäße führt oder nicht; in ersterem Fall bleibt der Knorpel ernährt, in letzterem stirbt er bald ab und die betreffenden Corpora mobilia sind denselben Veränderungen unterworfen wie die freien.

Es war ferner von Wichtigkeit, festzustellen, ob sich ein prinzipieller, mikroskopisch nachweisbarer Unterschied zwischen Gelenkkörpern, die angeblich durch ein Trauma entstanden sind, und solchen, für die sich kein Trauma in der Anamnese finden läßt, besteht. Ich muß dies auf Grund meines Materials verneinen. Speziell habe ich niemals Zeichen eines entzündlichen Prozesses feststellen können, die auf eine besondere Art der Lösung eines Teils der Gelenkkörper hingedeutet hätten.

Ein besonderes Interesse nehmen die sekundär an den Gelenkkörpern auftretenden Wachstumserscheinungen in Anspruch.

Seit Recklinghausen[1]) zuerst das Weiterwachsen eines Corpus liberum bewiesen hat, sind die Vorgänge hierbei von Autoren, wie Kragelund (12), Real (13), Barth (l. c.) u. a. untersucht und beschrieben worden, und es muß heute als feststehend gelten, daß die Gelenkkörper durch Proliferation von Faserknorpel und Bindegewebe wachsen.

Auch ich konnte diese Verhältnisse an den von mir untersuchten Gelenkkörpern beobachten. Das neugebildete Gewebe bestand meist

1) Zitiert nach Langemak, Ein Beitrag zur pathologischen Anatomie und Histologie der traumatischen Gelenkmäuse. München 1896.

aus Faserknorpel, zum Teil auch aus Bindegewebe. War es in geringer Menge vorhanden, so fand es sich zuerst auf der Lösungsfläche, wo es die Markräume des Knochens nach außen abschloß. (Fig. 1, Taf. VII.) In anderen Fällen waren die Wucherungen reichlicher, der Faserknorpel füllte zum Teil die Markräume des toten Knochens aus, griff an den Rändern auf den Gelenkknorpel über, ja er umschloß zuweilen, wie auch Real (l. c.) beschreibt, das gelöste Knorpel- bezw. Knorpelknochenstück vollkommen, so daß der primäre Gelenkkörper als Kern in dem sekundären lag. (Ein Beispiel für diese Verhältnisse ist Fall 27.)

Die Zellen des Faserknorpels fand ich oft in Nestern, in anderen Fällen mehr diffus in Wucherung begriffen, wie ebenfalls Real (l. c.) schon beschrieben hat.

Je nach der Mächtigkeit des neugebildeten Gewebes ändert sich also die Größe und Gestalt eines Gelenkkörpers, und mir fielen im allgemeinen 2 Typen auf. Einmal ist der Gelenkkörper in seiner ursprünglichen Form makroskopisch nicht mehr erkennbar, er besteht allseitig aus Knorpel, eine Lösungsstelle ist an ihm nicht zu erkennen; alle Unebenheiten sind entweder durch neugebildetes Gewebe ausgefüllt und durch die Bewegungen im Gelenk geglättet oder aber wir finden die Wucherungen in Gestalt von Buckeln und harten Stacheln.

Im Gegensatz hierzu steht ein zweiter Typus von Gelenkkörpern, wo die sekundären Wucherungen gering sind und nur die offenen Markräume abschließen oder sie zum Teil ausfüllen. Das gelöste Stück der Gelenkfläche liegt hier fast unverändert vor uns und hat oft die Form eines Kegels — auf dem Durchschnitt die eines Keiles. Einen Gelenkkörper dieser Art zeigt Fig. 1 auf Taf. VII. Es ist das Präparat zu Fall 28, das einzige, in dem ich normalen Gelenkknorpel vorfand. Wir sehen bei a a den normalen Gelenkknorpel, bei b b den nekrotischen Knochen, dessen Markräume größtenteils von neugebildetem Faserknorpel und Bindegewebe ausgefüllt sind, die von unten her, wo sie bei c c die freien Markräume abschließen, hineingewuchert sind.

Während man also über die Tatsache, daß die Gelenkkörper durch Proliferation neuen Gewebes wachsen können, nicht mehr im Zweifel sein kann, bildet die Frage nach der Herkunft dieses Gewebes einen strittigen Punkt in der Lehre von den Gelenkmäusen.

So weit ich beobachten konnte, findet man die Proliferation neuen Gewebes, wie gesagt, zuerst als dünne Schicht auf der Lösungsfläche des Gelenkkörpers, wie uns Fall 26 (s. Fig. 2, Taf. VII) und Fall 28 (s. Fig. 1, Taf. VII) zeigen.

Schmieden folgert hieraus, daß der Faserknorpel seinen Ursprung vom Knochenmark des gelösten Gelenkkörpers nimmt. Dies erscheint mir aber nicht richtig, da alle Autoren, denen auch ich mich anschließe, darin übereinstimmen, daß der Knochen sehr schnell nach der Lösung nekrotisch wird. Ferner versagt diese Theorie für diejenigen Fälle, in denen sich nur ein Stück Gelenkknorpel, kein Knochen gelöst hat. Schmieden glaubt, daß in solchen Fällen keine Wachstumserscheinungen auftreten, doch spricht gegen diese seine Auffassung mein Fall 27 und 26 (s. Fig. 2, Taf. VII), wo der Gelenkkörper nur aus Gelenkknorpel bestand und wir doch dieselben Faserknorpel- und Bindegewebswucherungen fanden wie bei Knorpelknochenkörpern.

Auch eine Entstehung des Faserknorpels vom Gelenkknorpel des gelösten Stückes, wie andere, möchte ich nicht annehmen, selbst dann nicht, wenn, wie in Fall 28, der Gelenkknorpel vollkommen normal erscheint und somit imstande wäre, Faserknorpel zu produzieren; man müßte doch dann regelmäßig die Zellen des Gelenkknorpels an der Grenze dieses und des Faserknorpels in lebhafter Wucherung finden, was nicht der Fall ist. Ferner würde die Grenze beider Knorpelarten nicht so deutlich sein, wie sie es fast stets ist.

Diese Anschauung teilt auch Barth, und vor längerer Zeit hat schon Gies (14) darauf hingewiesen, daß sich der Gelenkknorpel der Corpora mobila an der Bildung des Faserknorpels nicht beteiligt; auch Martens (l. c.) glaubt, dies für die Mehrzahl der freien Gelenkkörper annehmen zu müssen.

Die sekundären Wucherungen können also nur von einem anderen Gewebe geliefert werden. Ich glaube mit Barth, daß bei denjenigen Gelenkkörpern, die sofort völlig aus der Gelenkfläche gelöst wurden, stets vorübergehend eine Verwachsung mit der Gelenkkapsel stattfindet. Von dieser wächst dann junges Bindegewebe, das sich weiterhin meist in Faserknorpel umwandelt, in die Markräume hinein, schließt diese nach außen ab und umwuchert den Gelenkkörper zuweilen vollkommen, so daß derselbe zum zentralen Kern des neuen wird. Allmählich aber bildet sich infolge der dauernden Bewegungen aus der wohl anfangs breiteren Verwachsung ein Stiel; der Stiel wird immer dünner und schließlich reißt er bei irgendeiner ungünstigen Bewegung, oft auch ohne besonderes Trauma, ab.

Schmieden (l. c.) macht dieser Auffassung gegenüber den Einwand, daß es doch zweifelhaft sei, ob alle Gelenkkörper einmal mit der Gelenkkapsel verwachsen waren, da fast alle Gelenkkörper mit Wachstumserscheinungen frei im Gelenk gefunden würden.

Hierauf muß erwidert werden, daß die Patienten meist erst zur Operation kommen, wenn typische Einklemmungserscheinungen vorhanden sind, diese aber gewöhnlich durch freie Gelenkkörper bedingt werden.

Daß die Synovia Knorpel liefern kann, scheint mir auch nach einer eigenen Beobachtung, die vor kurzer Zeit in der hiesigen Klinik gemacht wurde, nicht mehr zweifelhaft zu sein. Hier hatten sich bei einem größeren Chondrom des Epiphysenknorpels des Talus auf der Kapsel des Talo-Naviculargelenks ebenfalls kleine Chondrome der Synovialis gebildet. Der Fall wird von Herrn Dr. Langemak in extenso veröffentlicht werden.

Für die Barthsche Ansicht spricht jedenfalls, daß wir die sekundären Wucherungen zuerst auf der Lösungsfläche des Corpus mobile finden, denn naturgemäß wird der Körper leichter mit seiner rauhen Bruchfläche haften als mit der glatten Gelenkknorpel-Oberfläche.

Warum finden wir aber an den freien Gelenkkörpern so selten einen Stiel oder eine als solche deutlich erkennbare Stelle der ehemaligen Verbindung mit der Gelenkkapsel? Denn es erscheint klar, daß die Ansatzstelle erst nach dem Freiwerden des Gelenkkörpers überknorpelt worden sein kann. Meiner Meinung nach erklärt sich dies leicht daraus, daß die Reste eines Stieles durch den modellierenden Einfluß der Bewegungen im Gelenk verschwinden und daß der Faserknorpel auch nach Lösung des Gelenkkörpers längere Zeit durch die Synovia ernährt wird und weiter wuchern kann, so daß auch die Stelle des Stieles oder der breiten Verwachsung von ihm überzogen wird. Die Fähigkeit, auch nach der völligen Lösung des Gelenkkörpers weiter zu wuchern, muß ich dem neugebildeten Faserknorpel deswegen zuschreiben, weil ich in meinen Präparaten fast stets in der Peripherie des Faserknorpels normale Kerne gefunden habe, wenn der freie Körper nach der ungefähren Berechnung nicht älter als 4 Jahre war, während bei älteren Corpora libera auch die Kerne des Faserknorpels Zeichen der Nekrose aufwiesen.

In denjenigen Fällen, wo wir bei der Operation den Gelenkkörper noch unvollkommen gelöst finden und neugebildeten Faserknorpel beziehungsweise Bindegewebe feststellen, ist natürlich die Herkunft der Wucherungen klar, und es ist die Annahme einer zeitweiligen Verwachsung mit der Synovialis nicht notwendig. In diesen Fällen wird vielmehr das Gewebe, welchem der Körper aufsitzt, die Matrix sein und es wird von hier aus die Bruchfläche des Corpus liberum ebenso mit Faserknorpel überzogen wie der Defekt (S. Fall 20).

Im Fall 18, 19, und 28 (ungelöstes Stück) fehlten die Wucherungen ganz. In den ersten beiden Fälien bestanden die Gelenkkörper nur aus Gelenkknorpel, in dem letzten aus Knorpel und Knochen. Im Fall 18 saß der Gelenkkörper an einem gefäßlosen Stiel fest und war teilweise von Bindegewebe umgeben, im Fall 19 konnte man noch die Reste eines ebenfalls gefäßlosen Stiels erkennen und in Fall 28 schließlich war der Gelenkkörper nur teilweise gelöst und wurde durch Gefäße des Lg. cruciat. post., welches ihn noch im Defekt fixierte, ernährt.

Zu weiteren Schlüssen sind diese 3 Fälle nicht geeignet und wir müssen als die allgemeine Regel gelten lassen, daß sich die Lösungsfläche des Corpus mobile, mag es aus Knorpel oder aus Knorpel und Knochen bestehen, sehr bald mit neugebildetem Faserknorpel und Bindegewebe bedeckt.

Was den knöchernen Teil der Gelenkkörper anbetrifft, so habe ich denselben in allen Fällen vollkommen nekrotisch vorgefunden. Osteoïdes Gewebe konnte ich niemals feststellen.

Zum Schlusse sind noch einige Worte über die Beschaffenheit des Defektes notwendig.

Im ganzen war es mir in 5 Fällen möglich den Defekt zu sehen, in einem Falle konnte ich ihn auch mikroskopisch untersuchen.

1 mal lag der Defekt in der Rotula des Humerus (Fall 20), 4 mal im Condyl. int. fem. (Fall 25, 27, 28 und 35)! Also in allen 5 Fällen ein Defekt an derjenigen Stelle, wo ein direktes Trauma — Condyl. int. fem. — oder ein indirektes wie kräftige Hyperextension — Rotula — am leichtesten Verletzungen machen kann. Dreimal lag der Defekt in der Mitte der Gelenkfläche (Fall 20, 25 und 35), einmal reichte er von der Mitte des Condyl. int. fem. bis zum Rand der Fossa intercondyl. und die Beziehungen des betreffenden Gelenkkörpers zum Lg. cruciat. post. waren sichergestellt.

Ein besonderes Interesse bot bei Fall 20 die mikroskopische Untersuchung des Defektes und des demselben zunächst liegenden Gelenkknorpels. Letzterer zeigte normale histologische Verhältnisse bis an den Defektrand heran. Der Defekt selbst war mit kernlosem Faserknorpel überzogen, die Spongiosa desselben normal.

Fasse ich das Ergebnis meiner mikroskopischen Untersuchungen an den 19 Corpora mobilia noch einmal zusammen, so läßt sich folgendes sagen:

1. Nur in den seltensten Fällen fand ich völlig normal aussehenden Gelenkknorpel, sondern derselbe wies meist mehr oder minder ausgesprochene Zeichen der Nekrose, selbst bei noch nicht lange gelösten Gelenkkörpern, auf.

2. Eine stets gleiche Beziehung zwischen dem Alter der Gelenkkörper und dem Maß der regressiven Veränderungen konnte ich nicht feststellen.

3. Auch sonst fand ich keine Erklärung dafür, weshalb die als Nekrose zu deutenden Veränderungen das eine Mal gering, das andere Mal vorgeschritten sind. Ein Gefäße führender Stiel verhindert anscheinend die Nekrose des Knorpels.

4. Einen histologisch nachweisbaren Unterschied zwischen traumatischen und angeblich nicht traumatischen Gelenkkörpern habe ich nicht gefunden. Insbesondere konnte ich Zeichen eines entzündlichen Vorganges niemals feststellen.

Übergehend zu der klinischen Besprechung vorstehenden Materials will ich zunächst einige stastistische Daten von Interesse vorausschicken. Von meinen 28 Fällen nicht auf Arthritis deformans beruhender Gelenkkörper betrafen 27 das männliche, nur einer das weibliche Geschlecht. Die Patienten standen zur Zeit des Traumas beziehungsweise der ersten Krankheitserscheinungen in einem Alter von ca. 9—45 Jahren, so daß auf jeden einzelnen im Durchschnitt ein Alter von 25 Jahren kommt. 20 Patienten waren jünger als 30 Jahr. 20mal wird die Entstehung des Gelenkkörpers auf ein Trauma zurückgeführt, 8mal nicht. Interessant war die Verteilung auf die verschiedenen Berufsklassen, denn es ergab sich, daß 12 Fälle Arbeiter, und je 1 einen Turnlehrer beziehungsweise Briefträger betrafen, also 14 Fälle = 50 Proz. Leute, bei denen die Gelenke leichter Verletzungen ausgesetzt sind als wie z. B. bei Kaufleuten usw. Die Verteilung auf die einzelnen Gelenke stimmt mit den Angaben Königs und anderer Autoren überein: Das Kniegelenk war mit 21 Fällen am meisten befallen; es folgt das Ellenbogengelenk mit 5, das Schultergelenk mit 1 und als seltene Lokalisation das Intercarpalgelenk mit 1 Fall. Wir werden diese Zahlen bei der nun folgenden klinischen Besprechung berücksichtigen müssen.

Auf die Symptome eines Corpus mobile brauche ich wohl nicht näher einzugehen; nur eine Erscheinung, die von König (l. c.) zuerst beschrieben und seitdem auch von andern vielfach beobachtet worden ist, möchte ich nicht unerwähnt lassen, es ist dies die mangelhafte Streckung des Vorderarmes nach Ablauf der akuten Erscheinungen. Ich habe dies Symptom mit einer Ausnahme (Fall 22) in allen meinen Fällen von Corpora mobilia im Ellenbogengelenk (Fall 8, 18, 19 und

29) feststellen können. König (1) erklärt dasselbe rein mechanisch dadurch, daß er annimmt, die Kapsel müsse sich bei Lage des Corpus mobile in der vorderen Gelenktasche bei der Streckung früher als normal anspannen und hat damit wohl für die meisten Fälle recht. Ein hierher gehöriger Fall ist No. 29, wo wir sowohl auf dem Röntgenbild wie auch später bei der Operation das Corpus liberum in der vorderen Gelenktasche liegen sahen und das Symptom der mangelnden Streckbarkeit deutlich vorhanden war. Wir finden aber auch Fälle, in denen das klinische Bild zwar angebildet ist, der Gelenkkörper jedoch nicht in der vorderen Tasche gefunden wird, wie z. B. in Fall 18, wo das Corpus mobile hinten an der Trochlea gestielt aufsaß. Hier läßt sich die mangelnde Streckbarkeit natürlich nicht durch frühzeitige Kapselspannung erklären.

Aber nicht nur im Ellenbogengelenk, auch am Kniegelenk sind wir gar nicht selten in der Lage, eine mangelhafte Streckbarkeit feststellen zu müssen, so in meinen Fällen 16, 24, 25, 26. Dieses Symptom findet wohl auch hier am ungezwungensten seine Erklärung, wenn wir denselben Mechanismus annehmen, wie König am Ellenbogengelenk.

Noch auf ein zweites Symptom der Gelenkkörper muß ich kurz eingehen, um Mißverständnisse zu vermeiden. Ich glaube ebenso wie Schmieden, daß wirkliche Einklemmungen eines Gelenkkörpers, wobei dieser zwischen die beiden Gelenkflächen selbst geraten und das Gelenk in irgendeiner Stellung, meist in Beugung, wie ankylosiert festgestellt ist, nur außerordentlich selten vorkommen. Selbst bei Berücksichtigung der großen Elastizität des Gelenkknorpels müßten doch die Gelenkenden schon durch ein Corpus mobile mittlerer Größe ganz enorm voneinander abgehoben werden, was die Fixationsbänder des Gelenks, am Knie vor allem die Lig. cruciata, nicht zulassen würden. In den allermeisten Fällen handelt es sich, wie Schmieden (l. c.) angibt, um eine Einklemmung zwischen Gelenkkapsel und Gelenkende, wobei die plötzliche Fixation des Gelenks zwar oft fehlt, der heftige, bei irgendeiner Bewegung blitzartig einsetzende und meist schnell vorübergehende Schmerz jedoch ein so charakteristisches Bild bietet, daß wir auch ohne Fixation von typischen Einklemmungserscheinungen reden dürfen.

Nach diesen kurzen, allgemeinen Bemerkungen über die Corpora mobilia wende ich mich der speziellen klinischen Besprechung meines Materials zu.

Ein gewisses Interesse bietet zunächst Fall 17, wo bei einem epileptischen Anfall vor 3 Jahren eine Schulterluxation eingetreten

war, die habituell wurde. Bei der deswegen vorgenommenen Resectio humeri fand sich ein unregelmäßiger Knochenknorpelkörper im Gelenk, der genau in einen Defekt am hinteren lateralen Rand des Caput humeri paßte. Der Gelenkkörper trug auf einer Seite Gelenkknorpel. Dieser Fall reiht sich den von Cramer (15) und Schüller (16) mitgeteilten an, bei denen der Defekt an derselben Stelle saß und bei denen es sich ebenfalls um habituelle Luxation im Schultergelenk handelte, die im Anschluß an eine echte traumatische Verrenkung eingetreten war. Soviel über diesen vereinzelten Fall, der im übrigen nichts Besonderes bietet.

Das schon erwähnte Kniegelenkspräparat, sowie 3 Operationsbefunde brachten es mit sich, daß mein Interesse sich vor allem den nur teilweise gelösten, noch in ihrem Defekt liegenden Gelenkkörpern zuwandte. Diese scheinen, abgesehen von König (6), der sie an Lebenden wohl am genauesten geschildert hat, tatsächlich nur von wenig Autoren beobachtet worden zu sein. Ich glaubte daher den neuen Fällen, die sich unter meinem Material befinden und die sich den Königschen Fällen anreihen, einen besonderen Wert beimessen zu dürfen.

Das schon erwähnte und auf S. 400 abgebildete Kniegelenkspräparat stammt von einem 46jährigen Mann, der Monate vor seinem Tode teils in der Korrigendenanstalt, teils in der Krankenabteilung derselben unter ärztlicher und Schwesternaufsicht verbracht hatte. Nachträgliche Erkundigungen ergaben folgende genauere Daten: der Mann hatte niemals über Knieschmerzen geklagt, hatte niemanden gegenüber etwas von einem Stoß gegen das Knie oder Fall auf dasselbe geäußert. Die letzten Wochen vor seinem Tode lag er meistens zu Bett. Er war übrigens ein verschlossener Charakter, dem es zuzutrauen war, daß er sich über eine etwaige Verletzung nicht geäußert hätte. Er starb an einer terminalen Pleuritis im Anschluß an Lungentuberkulose. Das Kniegelenkspräparat wurde von Herrn Prof. Müller zufällig beim Operationskurs an der Leiche gefunden und auf dem diesjährigen Kongreß der Deutschen Gesellschaft für Chirurgie demonstriert. Wir sehen auf dem Condyl. med. fem. nahe der Fossa intercondyloidea ein 2,0 cm langes und 1,4 cm breites Stück der Gelenkfläche, welches durch einen in Form eines schräg stehenden Ovals verlaufenden tiefen Spalt von dem übrigen Condylus geschieden ist. Dasselbe ist sehr beweglich, sitzt aber in der Tiefe noch fest. Der Gelenkknorpel ist sowohl am Rande des Defekts, als auch des in Lösung begriffenen Stückes aufgefasert. Vom oberen Ende des Defektes erstreckt sich in horizontaler Richtung bis zum medialen

Rand des Condylus eine sehr deutlich sichtbare Fissur (auf der Abbildung leider nicht zu sehen). Das Lig. cruciat. ant. ist artefiziell beim Auseinanderklaffenlassen des Gelenks an seiner Insertion am Condylus later. fem. im Zusammenhang mit einem haselnußgroßen Stückchen Knochen ausgerissen.

Im Gelenk fand sich ein blutig-seröser Erguß und in der Synovialis waren zahlreiche frische Blutungen deutlich erkennbar.

Fig. 1.

Bei Betrachtung des Präparates scheint der Gelenkkörper wegen seiner Lage dicht am Ansatz der Lig. cruciat. post., das übrigens vollkommen normal ist, als Rißfraktur aufzufassen zu sein. Sehen wir uns aber die Patella an, so finden wir gerade dort, wo dieselbe bei gebeugtem Unterschenkel dem zum Teil gelösten Gelenkkörper aufliegt, und zwar nur an dieser Stelle, eine starke Auffaserung des Knorpels, so daß man den Eindruck gewinnt, als habe hier ein Trauma in dem Sinne stattgefunden, daß die mediale Gelenkfläche der Pa-

tella auf die ihr gegenüberliegende Fläche der Condyl. medialis femoris direkt einwirkte.

Wegen der Seltenheit solcher Präparate und der deswegen erwünschten vollkommenen Konservierung derselben wurde von einer mikroskopischen Untersuchung Abstand genommen.

An dieses Präparat reiht sich wegen der gleichen Einwirkung der Patella auf die Gelenkflächen des Femur ein Fall an, in welchem wegen Sternfraktur der Kniescheibe das Gelenk eröffnet wurde. Der Patient war am Tage vorher von einem Baugerüst zwei Stock hoch herabgestürzt; Angaben über die Art des Aufschlagens auf den Erdboden fehlten. Bei der Operation beobachteten wir als Nebenbefund auf der Mitte des Condylus later. fem. ein ca. 1 cm im Durchmesser betragendes, fast kreisrundes Stück Gelenkknorpel, welches durch eine deutliche Bruchlinie von der übrigen normalen Gelenkfläche demarkiert war und welches mit der Pinzette bewegt, aber nicht herausgehoben werden konnte. Dicht neben dieser Stelle lag in etwa linsengroßer Ausdehnung die Spongiosa frei zutage.

In diesem Fall, der unter den Krankengeschichten nicht mit aufgezählt wurde, weil Gelenkmaussymptome natürlich fehlten, steht eine direkte Einwirkung der Patella auf die Gelenkfläche des Condylus later. fem. außer jedem Zweifel.

Als dritten Fall eines unvollkommen gelösten Gelenkkörpers führe ich Nr. 20 an, wo wir in der Mitte der Rotula des Humerus einen runden, 1 cm im Durchmesser betragenden, noch nicht vollkommen gelösten Gelenkkörper fanden, der aus nekrotischem Knorpel bestand. Die Beschwerden waren Einklemmungserscheinungen und wurden mit Bestimmtheit auf den kräftigen Wurf eines Steines vor $^3/_4$ Jahren zurückgeführt. Das gelöste Stück erhob sich nicht unbedeutend über das Niveau der übrigen Gelenkfläche und war ziemlich beweglich. Es wurde samt dem Defekt mit dem Meißel herausgeschlagen. Bei der mikroskopischen Untersuchung zeigte es sich, daß die Stelle, mit welcher der Gelenkkörper noch festgesessen hatte, aus normal aussehendem Knochen bestand.

Meine vierte Beobachtung schließlich ist in Fall 28 der kleinere, noch nicht völlig gelöste Körper. Nach einer kräftigen Streckung im rechten Kniegelenk, um sich vor dem Hinstürzen nach vorn zu bewahren, fühlte Patient heftigen Schmerz und das Gelenk schwoll stark an. Seit dieser Zeit hatte Patient bei Bewegungen das Gefühl, als ob ein Körper hinter der Kniescheibe „überspringe". $^3/_4$ Jahr später und 14 Tage vor der Operation fühlte er einen freien, beweglichen Körper an der Innenseite des Kniegelenks, den er selbst mit

den Fingern fassen und in das Gelenk zurückschieben konnte, ohne seitdem besondere Beschwerden zu haben. Auf dem Röntgenbild (s. Fig. 2) sah man deutlich in einem Defekt des Condylus med. fem. zwei anscheinend gelöste Stückchen, und bei der Operation fand sich, wie schon beschrieben, ein größerer, runder, vollkommen gelöster

Fig. 2 (Röntgenbild zu Fall 28).
Im Condyl. int. fem. 2 in ihrem Defekt liegende Gelenkkörper.

Gelenkkörper, der zusammen mit einem kleineren, nicht vollkommen gelösten, in einem Defekt des Condylus med. femoris lag; beide füllten den Defekt genau aus. Das größere Stück wurde mit einem Elevatorium leicht herausgehoben, das kleinere saß noch mit einem Stiel fest, der nach Lage und histologischem Befund nur ein Stück des Lig. cruciat. post. sein konnte; es wurde mit der Schere abgetragen.

Der Gelenkknorpel war sowohl an dem gelösten wie an dem noch adhärenten Gelenkkörper vollkommen normal. Der Defektrand war scharf.

Diese vier Beobachtungen bestätigen vollkommen Königs Angaben und es will fast scheinen, als kämen derartige Fälle unvollkommen gelöster Gelenkkörper häufiger vor, als man bisher anzunehmen geneigt war. Ich bin der Meinung, daß die Zahl einschlägiger Beobachtungen bald steigen würde, wenn die Chirurgen auch bei Gelenkeröffnungen aus anderer Indikation prinzipiell auf eventuelle, unvollkommen gelöste Gelenkkörper achten würden und sich auch die Anatomen dieser Frage annähmen. In dem zweiten von mir angeführten Fall (Sternbruch der Patella) würde uns wahrscheinlich der interessante Befund am Condylus lat. fem. entgangen sein, wenn wir nicht in der letzten Zeit stets bei Arthrotomien, soweit möglich, die Gelenkenden einer genauen Beobachtung unterzogen hätten.

Auch bezüglich des Symptomenkomplexes bei diesen teilweise gelösten Gelenkkörpern muß man König durchaus zustimmen, wenn er zwei Stadien unterscheidet, ein erstes, in welchem „vage, als rheumatisch gedeutete Schmerzen", Leistungsunfähigkeit der betreffenden Glieder, wechselnder Erguß usw. das Bild beherrschen, und ein zweites, in welchem Einklemmungserscheinungen im Vordergrund stehen. So finden wir in Fall 28 während $^3/_4$ Jahren nach der Verletzung nur chronische Beschwerden, verursacht durch den unvollkommen gelösten Gelenkkörper. Ein zweites Stadium trat hier allerdings klinisch nicht in Erscheinung, weil Patient den schließlich freigewordenen Gelenkkörper zufällig wieder in seinen Defekt zurückgeschoben hatte. Aber auch in einer Reihe anderer Fälle, in denen wir bei der Operation den Gelenkkörper bereits gelöst fanden, drängte sich beim Anhören der Anamnese diese Einteilung in zwei Stadien ohne weiteres auf (so in Fall 13, 14, 23 und 25). Ich fand nach dem Trauma und Ablauf der akutesten Erscheinungen längere oder kürzere Zeit nur wechselnden Erguß, Schmerzhaftigkeit oder auch gar keine Beschwerden. Dann traten gewöhnlich ganz plötzlich Einklemmungserscheinungen auf, entweder im Anschluß an ein zweites kleines Trauma oder ohne besondere Veranlassung, und bald darauf wurde ein Corpus liberum festgestellt.

Fall 20 nimmt eine Sonderstellung insofern ein, als hier infolge des starken Hervorragens des unvollständig gelösten Knorpelstückchens aus der übrigen Gelenkfläche bei Streckbewegungen gewissermaßen stets eine Einklemmung eintrat, ohne daß schon ein freier Körper vorhanden war.

Die Deutung der Symptome ist nach dem vorher Gesagten vollkommen klar. Im ersten Stadium liegt der Gelenkkörper ruhig in seinem Defekt und kann daher meist keine Einklemmungserscheinungen machen (s. aber Fall 20); im zweiten Stadium ist er gelöst und „treibt sich nun", um mit König zu reden, „im Gelenk herum", wobei es früher oder später zu Einklemmungen kommen muß. Kurz bemerken möchte ich hierbei jedoch, daß wir dadurch in der Sicherheit unserer klinischen Diagnose dieser Gelenkkörper gestört werden, daß ein beim ersten Trauma bereits gelöster Körper sehr bald, vielleicht auf dem ersten Ruhelager, mit der Gelenkkapsel verwachsen kann (Barth) und dann zunächst ebenfalls keine Einklemmungserscheinungen zu machen braucht. Ein gutes Beispiel hierfür scheint mir Fall 22 zu sein, wo nach Ablauf der akuten Erscheinungen fünf Monate lang nur allgemeine Schmerzen im Kniegelenk bestanden und sich bei der Operation ein der Kapsel breit adhärenter Gelenkkörper fand; letzterer hätte nach seiner Lösung von der Kapsel ebenfalls Einklemmungserscheinungen gemacht und wir hätten alsdann dasselbe Bild gehabt, wie bei den sich allmählich aus ihrem Defekt lösenden Gelenkmäusen.

König fand nun in einem Teile seiner Fälle einen deutlichen breiten oder auch sehr dünnen Stiel, der allein noch den Gelenkkörper mit dem Grund des Defektes verband. Eine derartige Beobachtung konnte ich nicht machen. Wichtiger ist mir aber die Mitteilung Königs, daß er nach Herausnahme des Corpus mobile den Knochen von Granulationen bedeckt sah. Ich habe das weder in Fall 20 noch 28 feststellen können. In Fall 20 war der Defekt bis auf die Stelle des Stiels schon mit neugebildetem Faserknorpel überzogen; in Fall 25 lag der Knochen nach Herausnahme des Gelenkkörpers zum Teil frei zutage, zum Teil war der Defektgrund bereits von Faserknorpel bedeckt. Auch bezüglich der Form des gelösten Gelenkkörpers kann ich König wenigstens bei Knorpelknochenkörpern nicht zustimmen, wenn er sagt, die herausgehobenen oder erst jüngst gelösten hätten eine konvex-konkave Form. Ein Blick auf Fig. 1 auf Tafel VII genügt, um zu zeigen, daß dies nicht immer der Fall ist; wir finden hier eine ausgesprochene bikonvexe Form, ich möchte fast sagen Keilform, so daß man unwillkürlich an den Einfluß einer Gefäßstörung bei der Lösung denken muß.

Nach Königs grundlegenden Beobachtungen, denen ich an der Hand eines, wenn auch nur kleinen Materials, in allem wesentlichen, besonders auch bezüglich der außerordentlich typischen Krankheitsbilder zustimmen muß, erscheint diese allmähliche, vielleicht auch in

Schüben stattfindende Lösung sichergestellt zu sein, und es frägt sich nur, was ist die Veranlassung zu der Lösung, handelt es sich um die Folgen eines Traumas oder um dieses schlechtweg, oder aber läßt sich die Erklärung nur in einem besonderen Krankheitsprozeß, z. B. der Osteochondritis dissecans finden.

In einer ganzen Reihe von Fällen müssen wir, wie Barth (l. c.) hervorgehoben hat, am Kniegelenk eine meist nur unvollkommene Rißfraktur der Lig. cruciat. und zwar meistens des Lig. cruciat. post. als Ursache ansehen. Sobald diese Bänder über das physiologische Maß hinaus gedehnt werden, können sie ausreißen und zwar unter Mitnahme eines Stückchens Knorpel oder Knochen. In dem von mir beobachteten Fall 28 war nach einer gewaltsamen Streckung des Kniegelenks im Augenblick des Hinfallens nach vorn, vielleicht verbunden mit Innenrotation, nur der unterste Teil der Insertion des Lig. cruciat. post. am Condyl. int. ausgerissen, hatte aber bei der innigen Beziehung seiner Fasern zum Gelenkknorpel das längliche Knorpelknochenstück — ich nehme an, daß beide Corpora zunächst in Zusammenhang blieben — fast vollkommen ausgerissen. Der Defekt liegt genau in der Richtung der untersten Bandfasern. Einen ähnlichen Fall beschreibt Barth S. 539 seiner bekannten Arbeit (5c), und fast genau stimmt der Befund in dem von Klein (17) veröffentlichten Fall mit dem in Fall 28 erhobenen überein: Bei gleicher Lage hier wie dort ein gestielter und ein freier Knorpelknochenkörper, die zusammen den Defekt genau ausfüllten, hier wie dort ein Stiel, der aus einem Teil des Lig. cruciat. post. besteht. Das Trauma bildete bei Klein eine schnelle Innenrotation des rechtswinklig gebeugten Unterschenkels, und es ist mir vollkommen klar, daß hier ebenfalls eine Überdehnung der Lig. cruciat. und infolgedessen eine Rißfraktur am Lig. cruciat. post. eintrat. Klein hat allerdings die Beziehungen seiner Gelenkkörper zum Lig. cruciat. post. nicht erkannt und spricht von einer „spontanen Demarkation". Aber auch König (1) gibt zu, daß durch Rißfraktur fixierender Gelenkbänder Corpora mobilia entstehen können, fordert allerdings eine „schwere Gewalteinwirkung" für deren Zustandekommen. Ich glaube jedoch, daß mein Fall 28 und der Kleinsche Fall einen Beweis dafür liefern, wie gering das veranlassende Trauma zu sein braucht. Auf dieser Tatsache fußend, halte ich mich für berechtigt, auch die Fälle 10 und 27 hierher zu zählen. Im ersteren Falle bückte sich der bis dahin gesunde Patient nieder, als plötzlich unter heftigen Schmerzen Einklemmungssymptome im Kniegelenk eintraten, die sich später wiederholten und erst nach der operativen Entfernung eines Corpus liberum schwanden. In Fall 27

fühlte Patient als Soldat beim Sprung über die Leine einen plötzlichen Schmerz im Kniegelenk, und stellte schon in den nächsten Tagen einen beweglichen Körper in demselben fest.

Ich bin also mit Barth der Ansicht, daß in allen Fällen, wo wir eine Beziehung des Gelenkkörpers zu den Fixationsbändern finden, die Rißfraktur die nächste und natürlichste Erklärung für die Genese desselben ist.

Fig. 3 (Röntgenbild zu Fall S. 407).
Defekt in der Eminentia capitata, anscheinend von dem in Lösung begriffenen Gelenkkörper noch ausgefüllt.

Wie entstehen aber die Gelenkmäuse in anderen Gelenken, wo Bänder wie die Lig. cruciat. des Kniegelenks fehlen, was veranlaßt im besonderen die Lösung umschriebener Teile aus der Mitte der Gelenkfläche? Es liegt nahe, hier an die von König (1) unter Nr. 3 am Schlusse seiner ersten Arbeit über freie Gelenkkörper gegebene Erklärung zu denken, wo er wörtlich sagt: „Es ist sehr wohl denkbar, daß solche Stücke so erheblich bei einer Verletzung kontundiert werden, daß Nekrose derselben und eine nachträgliche dissezierende Entzündung, welche zu ihrer Ablösung führt, eintritt.“ Die Möglichkeit der Kontusion eines Stückes der Gelenkfläche mit dauernder Schädigung derselben wird wohl jeder anerkennen, nur fragt es sich auch hier wieder, muß das Trauma so erheblich sein, wie es König anscheinend auch für diese Fälle fordert. Aus meinem Material gehört Fall 20 hierher, wo bei einer kräftigen Über-

streckung des Ellenbogengelenks das Radiusköpfchen fest auf die Rotula des Humerus aufstieß und hier eine derartige Schädigung verursachte, daß sich bei der Operation ein teilweise gelöstes Knorpelstück vorfand. Als Analogon zu diesem Fall kann ich ferner folgenden anführen, bei welchem der noch in seinem Defekt liegende Gelenkkörper nur durch die Röntgenaufnahme (s. Fig. 3) festgestellt wurde, es zur Operation aber nicht kam.

H. H., 19 Jahre, Schlachterlehrling. Aufgenommen zur Begutachtung 13. Mai 1903.

Anamnese: Der früher stets gesunde Patient warf am 21. März 1902 eine ziemlich schwere Last Därme nach vorn, wobei er mit dem rechten Vorderarme eine kräftige Extensionsbewegung machte. Er fühlte sofort einen heftigen vorübergehenden Schmerz im Ellenbogengelenk; als er bald darauf ein Kalb von 80 Pfund an den Haken hängen mußte, trat derselbe Schmerz aufs neue ein. Seit dieser Zeit verspürt Patient bei Bewegungen zuweilen ein Knacken in dem betroffenen Gelenk, kann den Vorderarm nicht vollkommen strecken und hat ein ausgesprochenes Gefühl der Schwäche im ganzen Arm; Schmerzen fehlen.

Status: Der rechte Vorderarm kann nur bis ca. 150° gestreckt werden. Geringer Hydrops im Ellenbogengelenk. Bei Pronations- und Supinationsbewegungen fühlt man am Radio-Humeralgelenk ein knarrendes Geräusch. Auf der Röntgenplatte (s. Fig. 3) sieht man deutlich ein aus der Gelenkfläche der Rotula des Humerus (teilweise) gelöstes, aber noch in seinem Defekt liegendes flaches, keilförmiges Knorpel- beziehungsweise Knorpelknochenstück.

Auch in diesem Falle finden wir als Ursache eines höchstwahrscheinlich nur teilweise gelösten Gelenkkörpers ein kräftiges Auftreffen des Radiusköpfchens auf die Rotula.

Auf Grund dieser Beobachtungen mit ihrer präzisen Anamnese bin ich der Meinung, daß schon eine kräftige Hyperextension im Ellenbogengelenk, oder allgemein gesagt, ein sehr geringes Trauma genügt, zumal bei jugendlichen Personen, um die Entstehung eines freien Körpers einzuleiten. König fordert im Gegensatz hierzu ein stärkeres Trauma, und da Leichenversuche meiner Meinung nach, wie ich noch zu besprechen haben werde, nichts beweisen können, so muß es der physikalischen Anschauung eines Jeden überlassen bleiben, ob er als veranlassendes Moment ein Trauma im Sinne Königs annehmen will oder ob er auch ein geringeres für ausreichend hält.

König glaubt nun, daß das kontundierte Stück nekrotisch werde und die weitere Lösung durch „eine nachträgliche dissezierende Entzündung“ geschehe. In ähnlicher Weise erklärt Kragelund (l. c.) das Entstehen nicht arthritischer Gelenkmäuse; nach ihm bedingt das Trauma eine Ernährungsstörung und eine anschließende Ostitis führt

die schließliche Lösung herbei. Wie ich schon weiter oben mitteilte, habe ich in Fall 20 irgendwelche Zeichen eines solchen entzündlichen Prozesses nicht finden können. Granulationen und Riesenzellen fehlten und der Defektgrund war bis auf die Stelle des aus normalem Knochen bestehenden Stieles mit Faserknorpel überzogen.

Es frägt sich daher, ob es nicht noch einen anderen Weg gibt, auf dem die Lösung von statten gehen kann. Insbesondere für sich schneller vollkommen lösende Gelenkkörper oder solche, in denen nach Ablauf der akuten Erscheinungen das Gelenk jahrelang normal funktioniert — was bei einem schleichenden entzündlichen Prozeß nicht der Fall sein würde — schien mir die dissezierende Entzündung zur Erklärung nicht auszureichen. Völker (18) hat auf Grund eines von ihm beobachteten Falles wohl zuerst gegenüber der Königschen und Kragelundschen Anschauung eines vitalen Prozesses bei der vollkommenen Lösung der Gelenkkörper auf die Möglichkeit einer rein mechanischen Erklärung hingewiesen. Er beschreibt den Vorgang bei der Lösung eines kontundierten Stückes der Gelenkfläche folgendermaßen: „Das nur an wenigen und geknickten Knochenbälkchen, an einigen Fasern der tieferen Knorpelschicht haftende Stück reibt sich bei Bewegungen des Gelenks an den Wänden seines Lagers, und so werden seine letzten Verbindungen allmählich zerstört." Ich halte diese Auffassung des Prozesses für die einfachere und auf Grund meiner eigenen Beobachtung dem Befund entsprechendere, denn hier bedürfen wir keiner Granulationen oder Riesenzellen.

Ich möchte diese durch eine Kontusion gesetzte Verletzung eines Teiles der Gelenkenden, wie sie Völker beschreibt, als Stückfraktur, entweder des Knorpels allein oder auch des Knochens bezeichnen, bei der es zu keiner Einheilung kommt, einmal wegen der Bewegungen des Gelenkes, die das Stück nicht ruhig gestellt lassen (Völker) und ferner wegen des dauernden Hineinpressens von Synovia in den Bruchspalt (Schmieden). Diejenigen von Königs teilweise gelösten Gelenkkörper, die durch einen bindegewebigen Stiel im Grunde des Defekts fixiert waren, ließen sich dann als Pseudarthrosen auffassen.

Für die Entscheidung der vorliegenden Frage sind aber noch weitere Beobachtungen und experimentelle Versuche an größeren Tieren notwendig, deren Gelenke nach Form und Funktion einem menschlichen Gelenk, z. B. dem Kniegelenk, einigermaßen entsprechen. Bis dahin muß es zweifelhaft bleiben, ob es sich bei den nach einer Kontusion aus der freien Gelenkfläche lösenden Knorpel- oder Knorpelknochenstückchen um eine Stückfraktur, meiner Meinung nach das wahrscheinlichere, oder einen exfoliierenden entzündlichen Prozeß handelt.

Durch diese beiden Arten der Entstehung: Rißfraktur der Fixationsbänder und Stückfraktur beziehungsweise Kontusion mit nachfolgender Nekrose und dissezierender Entzündung (König) ist wohl die Genese des allergrößten Teiles der Gelenkmäuse zu erklären, anscheinend aber nicht aller. Es gibt in der Tat Fälle, in denen das erforderliche Trauma in der Anamnese vollkommen fehlt, und ferner solche, in denen sofort nach der Verletzung ein ausgesprengtes Stück der Gelenkfläche gefunden worden ist, z. B. im Falle Richets in Barths Tabelle S. 558 (5c). König leugnet bekanntlich mit andern die Möglichkeit eines sofortigen Aussprengens von Stücken aus der normalen Gelenkfläche, wenn nicht große Gewalteinwirkungen vorliegen. Er stützt sich hierbei wesentlich auf eigene im Verein mit Mertens ausgeführte und negativ ausgefallene Leichenversuche, sowie auf diejenigen Kragelunds (l. c.). Letzterem gelang es nur durch sehr starke Traumen, im allgemeinen bikonvexe Stücke aus der Gelenkfläche, meist des Condyl. int. fem., unvollkommen auszusprengen. Ich selbst habe an der Leiche an 8 Kniegelenken Versuche ausgeführt, indem ich bei gebeugtem Unterschenkel auf verschiedene Stellen des Condyl. int. und ext. fem. mit einem breiten Holzhammer in verschiedenster Richtung jedesmal einen kräftigen Schlag ausübte, der in seiner Intensität etwa einem Falle aufs Knie entsprach. Nur einmal gelang es mir, bei einem Schlag auf den oberen Rand des Condyl. int. fem. in dem der Fossa intercondyl. zugelegenen Teile 2 fast parallel verlaufende oberflächliche Fissuren zu erzeugen. Meine Versuche waren somit ebenfalls negativ.

In einer so wichtigen Streitfrage dürfen aber meiner Ansicht nach die Ergebnisse der Leichenversuche nicht allzu hoch veranschlagt werden. Wir dürfen nicht vergessen, daß der Knorpel und der Knochen, im besonderen die Spongiosa, beim lebenden Menschen andere Elastizitätskoefficienten haben als an der Leiche, wo die Koagulationsnekrose doch bedeutende Veränderungen schafft. Ferner entstehen fraglos durch das Trauma und die im Augenblick desselben auftretenden Bewegungen zur Abwehr und zur Erhaltung des Gleichgewichts viel kompliziertere innere Spannungen in den Gelenkenden als bei einem Schlag gegen die Kondylen einer Leiche, und wir müssen an die Möglichkeit denken, daß gerade die statischen Verhältnisse der Gelenkenden eine ganz bestimmte Rolle bei der Entstehung der Gelenkmäuse spielen.

Ich halte also die Frage, ob nicht auch geringere Traumen als „große Gewalteinwirkungen“ imstande sind, ein Stück aus der Gelenkfläche sofort herauszusprengen, noch nicht für erledigt.

Einen besonderen Wert legen König und mit ihm Martens auf die Tatsache, daß in vielen Fällen von Gelenkmäusen sich überhaupt kein Trauma in der Anamnese findet, und nimmt diese Fälle für die Osteochondritis dissecans in Anspruch. Wenn ich mein Material bezüglich der Anamnese ansehe, so konnten sich 8 Patienten keiner Verletzung entsinnen; es sind dies Fall 16, 29, 30, 31, 32, 33, 34 und 35. Es war nun für mich zunächst die Frage, inwieweit entsprechen diese Fälle klinisch dem von den Anhängern der Osteochondritis dissecans gegebenen Krankheitsbilde? Nach Martens ist der Beginn der Ost. dissecans ein ganz allmählicher mit Schmerzen im affizierten Gelenk, namentlich bei extremen Bewegungen und Anstrengungen. In Fall 16, 29, 33, 34 und 35 fehlten aber diese einleitenden chronischen Beschwerden, vielmehr waren schon die ersten Krankheitserscheinungen typische Gelenkmaussymptome.

In Fall 30 traten zwar im Anfang nur allgemeine Gelenkschmerzen auf, aber es wurde bereits damals ein gestieltes Corpus mobile am oberen Rand der Patella vom Arzte festgestellt, das sich erst nach 6 Jahren löste und nun Einklemmungserscheinungen machte. Woher die Gelenkmaus stammte, konnte leider nicht festgestellt werden.

Es bleiben also nur Fall 31 und 32 eventuell für die Osteochondritis dissecans übrig. Ich kann aber keinen so hohen Wert auf eine negative Anamnese legen, um für diese beiden Fälle nun eine spontane Lösung anzunehmen, sondern glaube, daß das Trauma lange zurückliegt und vergessen ist. Wie unzulänglich die Anamnese oft sein kann, zeigt Fall 30, in dem angeblich weder ein Trauma noch chronische, allgemeine Gelenkbeschwerden, wie sie bei der Osteochondritis dissecans vorkommen sollen, der Feststellung des Corpus mobile vorangingen. Auch der Mann, dem das Kniegelenkspräparat entstammt, hat niemals Angaben über eine Verletzung gemacht und doch fanden sich bei Eröffnung des Gelenks die Zeichen eines noch nicht lange zurückliegenden Traumas (blutig-seröser Erguß, frische Blutungen in die Gelenkkapsel).

Ich bin also der Ansicht, daß die wenigen Fälle, in denen jedes Trauma in der Anamnese fehlt, aus der Unzulänglichkeit der letzteren erklärt werden müssen und können.

Auch die Statistik kann uns nur darin bestärken, alle nicht durch Arthritis deformans entstandenen Gelenkmäuse als traumatische aufzufassen. Warum soll die Osteochondritis dissecans, die doch als eine spontane Krankheit an jeder Stelle einer Gelenkfläche auftreten kann, gerade das Knie und Ellenbogengelenk, die Verletzungen am leichtesten

ausgesetzt sind, bevorzugen und zwar am Kniegelenk im besonderen den breiten und wenig geschützten Condyl. int. fem.? Weshalb betrifft sie vor allem das 2. Jahrzehnt, das männliche Geschlecht und den Arbeiterstand? Es sind dies Tatsachen, die alle für die traumatische Entstehung der Corpora mobilia sprechen.

Hiermit verlasse ich die traumatischen Gelenkkörper und wende mich der zweiten Gruppe der Corpora mobilia zu; sie enthält diejenigen

Gelenkkörper, die mikroskopisch keine Teile der normalen Gelenkfläche enthalten, sondern Wucherungen in einem an Arthritis deformans erkrankten Gelenk darstellen.

Ihre Besprechung kann ich viel kürzer gestalten, da sie im Rahmen vorliegender Arbeit ein nur geringes Interesse beanspruchen können und mein Material an denselben nur gering ist.

Ich lasse zunächst wieder erst die Krankengeschichten mit der makroskopischen und mikroskopischen Beschreibung der Gelenkkörper folgen:

1. Ellenbogengelenk.

Fall 36. J. H., 23 Jahre. Aufgenommen 10. August 1892.

Anamnese: Patientin ist vor ca. ½ Jahre auf den rechten Arm gefallen und es stellten sich im Anschluß daran Schmerzen im rechten Ellenbogengelenk bei Bewegungen ein. Nach Ablauf der akuten Erscheinungen bemerkte Patientin, daß sie den Vorderarm nicht mehr vollkommen strecken und beugen konnte und vernahm bei Bewegungen öfters ein knirschendes und knackendes Geräusch im Ellenbogengelenk.

Status: Im rechten Ellenbogengelenk geringer Erguß. Extension und Flexion in demselben deutlich beschränkt. Bei Bewegungen des Vorderarmes öfters ein leises Knirschen. Bei der leicht schmerzhaften Palpation fühlt man undeutlich an der lateralen Seite des Olecranon einen freien Körper.

Diagnose: Gelenkmaus.

10. August 1892. Eröffnung des Gelenkes durch 2 seitliche Schnitte. Ausgedehnte Zottenwucherungen, Entleerung von Hydrops. Gelenkkörper nicht zu finden. 3. Gelenkschnitt an der Vorderseite. Beim Klaffenlassen des Gelenks sieht man jetzt in der vorderen Tasche mehrere Gelenkkörper und es werden allmählich 18 kleine, freie Körper entfernt.

31. August 1892. Resectio cubibi wegen Pyarthros.

Die Gelenkkörper bestehen an ihrer Außenseite aus Knorpel, sind ziemlich hart und haben eine Größe von einem Apfelkern bis zu einer Erbse.

Die beiden untersuchten Körper sind ca. erbsengroß und haben eine glatte, kantige, anscheinend aus Knorpel bestehende Oberfläche.

Mikroskopisch besteht die äußerste Schicht aus Bindegewebe, das

stellenweise in Faserknorpel übergeht. Hierauf folgt Faserknorpel mit gut gefärbter Grundsubstanz und sehr dichten Zellen mit normalen Kernen. An der Peripherie wuchert der Faserknorpel; nach der Tiefe zu wird er mehr und mehr homogen; im Zentrum sind kaum noch Zellen zu erkennen.

2. Kniegelenk.

Fall 37. L. O., 27 Jahre, Ladengehilfin. Aufgenommen April 1889.

Anamnese: Patientin vor 5 Jahren auf das linke Knie gefallen, das sogleich stark anschwoll und längere Zeit schmerzhaft blieb. Nach vorübergehender Besserung im Anschluß an einen Fehltritt Verschlimmerung der Beschwerden und seitdem zunehmende Schmerzhaftigkeit bei Bewegungen. Einklemmungserscheinungen fehlen.

Status: Linkes Knie unförmig verdickt, oberer Recessus durch Flüssigkeit und Zottenwülste ausgedehnt. Mehrere harte, anscheinend gestielte Körper fühlbar. Streckung unvollkommen, Flexion bis etwas über 1 R.

Diagnose: Arthritis deformans.

26. April 1889. Arthrotomie. Es findet sich in dem stark arthritisch veränderten Gelenk ein sehr unregelmäßig gestalteter, der Synovialis anhaftender Gelenkkörper. Exstirpation desselben und Arthrektomie.

Nach 4 Jahren findet sich bei der Nachuntersuchung trotz der difformen Gelenkenden normale und schmerzlose Beweglichkeit.

Die Gelenkmaus ist ziemlich weich, im allgemeinen abgeplattet und besteht aus einem größeren, klein-walnußgroßen und einem kleineren bohnengroßen Stück, die durch eine bindegewebige Brücke miteinander verbunden sind.

Mikroskopisch besteht der Gelenkkörper aus Faserknorpel mit unregelmäßig angeordnetem Bindegewebe. Die Knorpelzellen liegen gruppenweise, zum Teil sehr dicht, ihre Kerne sind zum Teil normal, an anderen Stellen fehlen sie. Der Körper ist von einer bindegewebigen Kapsel allseitig umgeben.

Fall 38. W. K., 34 Jahre. Aufgenommen 30. November 1898.

Anamnese: Patient gibt an, seit 2 Jahren öfters Schmerzen im linken Kniegelenk zu haben, die bei der Bewegung ganz plötzlich eintreten und zuweilen sehr heftig sind. Patient hat dauernd das Gefühl, als wenn sich ein freier Körper im Gelenk bewege.

Status: Mäßiger Erguß im linken Kniegelenk, in welchem man einen freien Gelenkkörper fühlt.

Diagnose: Corpus liberum.

30. November 1898. Arthrotomie an der Innenseite der Patella. Mit der abfließenden Gelenkflüssigkeit springt eine Gelenkmaus heraus.

10. Dezember 1898. Wunde p. p. geheilt. Patient wird ohne Beschwerden entlassen.

Das Präparat ist ein über erbsengroßer, runder, sehr harter Gelenkkörper.

Mikroskopisch besteht derselbe hauptsächlich aus nekrotischem Knochen mit sehr dicken Knochenbälkchen. Die Markräume desselben sind zum Teil leer, zum Teil von Bindegewebe ausgefüllt, welches sie auch nach

außen hin überall abschließt. An einer Stelle findet sich Faserknorpel. Die Kerne sind zum Teil normal, zum Teil fehlen sie.

Fall 39. K. S., 57 Jahre, Erbpächterfrau. Aufgenommen 24. März 1902.

Anamnese: Seit Herbst 1901 ohne besondere Ursache mangelnde Streckfähigkeit im rechten Kniegelenk und öfters heftige Schmerzen in demselben, die der Patientin das Gehen fast unmöglich machen.

Status: Rechter Unterschenkel kann nur bis 150° aktiv gestreckt werden. Bei den Bewegungen fühlt man ausgedehntes Knirschen im Kniegelenk. Condylus int. tibiae et fem. deformiert. An der Innenseite des Gelenkes ein haselnußgroßer, freibeweglicher Körper fühlbar.

Diagnose: Corpus liberum bei Arthritis def.

26. März 1902. Gelenkschnitt auf die im oberen Recessus mit den Fingern fixierte Gelenkmaus und Extraktion derselben. Synovialzotten stark gewuchert.

6. April 1902. Wunde p. p. geheilt. Streckung bis 165° möglich.

Das Präparat besteht aus einem 1,3:0,9:0,7 cm großen, ziemlich harten Gelenkkörper; auf der einen Seite besteht derselbe in seiner Mitte aus ziemlich glatten, im übrigen aus unregelmäßig gewuchertem Knorpel.

Mikroskopisch besteht der ganze Gelenkkörper aus Faserknorpel, dessen Zellen in starker Wucherung begriffen sind und meist einen ziemlich gut erhaltenen Kern besitzen.

Ich habe diese wenigen Fälle von Gelenkkörpern bei Arthritis deformans mit berücksichtigt, um zu zeigen, wie schwer oft die klinische Differentialdiagnose zwischen einem traumatischen und arthritischen Gelenkkörper ist. Es erscheint dies zunächst auffallend, wenn man bedenkt, ein wie charakteristisches Krankheitsbild uns die Arthritis deformans meist darbietet. Sie entsteht allmählich, zuweilen im Anschluß an einen Unfall, mit als rheumatisch gedeuteten Schmerzen meist bei Menschen in vorgerücktem Alter; Knirschen bei Bewegungen, fühlbare Deformität der Gelenkenden, Behinderung der Beweglichkeit, Corpora libera meist in größerer Anzahl, die keine auffallenden Beschwerden machen, Hydrarthos, das Befallensein mehrerer Gelenke, sind weitere typische Zeichen derselben.

Es gibt aber Fälle, in denen diese diagnostischen Zeichen nicht nur zum größeren Teile fehlen, sondern sogar die Symptome einer traumatischen Gelenkmaus im Vordergrund stehen. Hier müssen wir um so zweifelhafter in unserer Diagnose werden, als wir wissen, daß ein traumatisch entstandener Gelenkkörper sekundäre Veränderungen in dem betreffenden Gelenk hervorrufen kann, die denen bei Arthritis deformans gleichen.

Fälle wie Nr. 36 und 38 würde man nach Anamnese und Untersuchungsbefund gewiß nicht als Arthritis deformans diagnostizieren, zumal bei dem jugendlichen Alter, sondern das wahrscheinlichste wäre die Annahme eines traumatischen Gelenkkörpers, da bei typischen

9) König, Lehrbuch der allgemeinen Chirurgie.
10) Vollbrecht, Über umschriebene Binnenverletzungen des Kniegelenks. Ein Beitrag zur Lehre von den Gelenkmäusen und den Verletzungen der Zwischenknorpel. Beiträge z. klin. Chirurgie. 1898. 21. Bd.
11) Schmieden, Ein Beitrag zur Lehre von den Gelenkmäusen. Archiv f. klin. Chirurgie. 1900. 62. Bd.
12) Kragelund, Studien über pathologische Anatomie und Pathogenese der Gelenkmäuse. Ref. Zentralbl. f. Chirurgie. 1887. Nr. 22.
13) Real, Ein Beitrag zur Kenntnis der Gelenkkörper. Deutsche Zeitschr. f. Chirurgie. 1899. 53. Bd.
14) Gieß, Zur Genese der freien chondromatösen Gelenkkörper. Deutsche Zeitschr. f. Chirurgie. 16. Bd.
15) Cramer, Resektion des Oberarmkopfes wegen habitueller Luxation. Berliner klin. Wochenschr. 1882. S. 21.
16) Schüller, Demonstration eines Präparates von habitueller Luxation des Schultergelenks. Berliner med. Gesellschaft. Sitzung vom 2. Juli 1890 Berliner klin. Wochenschr. 1890. S. 760.
17) Klein, Zur Geschichte der Entstehung der Gelenkmäuse. Virchows Archiv. 29. Bd.
18) Völker, Beitrag zur Frage von der Entstehung der knorpelig-knöchernen Gelenkmäuse. Archiv f. klin. Chirurgie. 37. Bd.

Erklärung der Abbildungen auf Tafel VII.

Fig. 1 (Gelenkkörper zu Fall 28). Lupenbild, 16fache Vergrößerung. Normal aussehender Gelenkknorpel. Knochenbälkchen nekrotisch. Faserknorpel und Bindegewebe als Inhalt und Abschluß der Markräume

Fig. 2 (Gelenkkörper zu Fall 26). Lupenbild, 16fache Vergrößerung. Die stärker rot gefärbte Grundsubstanz des Gelenkknorpels unterscheidet sich deutlich von dem heller gefärbten neugebildeten Faserknorpel. Kerne bei der schwachen Vergrößerung nicht zu erkennen. Bei c findet sich ein mit gelb gefärbten, nicht näher zu definierenden Massen ausgefüllter Defekt (kein Blut).

Fig. 3 (Gelenkkörper zu Fall 26). 145fache Vergrößerung. Stelle im Kreuzungspunkt der Linien *aa* und *xx* in Figur 2. Von *a*—*c* d. h. von der Peripherie zur Tiefe zunehmende Veränderungen der Knorpelzellen und besonders der Kerne. Grundsubstanz faserig degeneriert.

Fig. 4 (Gelenkkörper zu Fall 30). 240fache Vergrößerung. Starke Veränderungen an den Knorpelzellen und -Kernen und an der Knorpelsubstanz.

Fig. 1

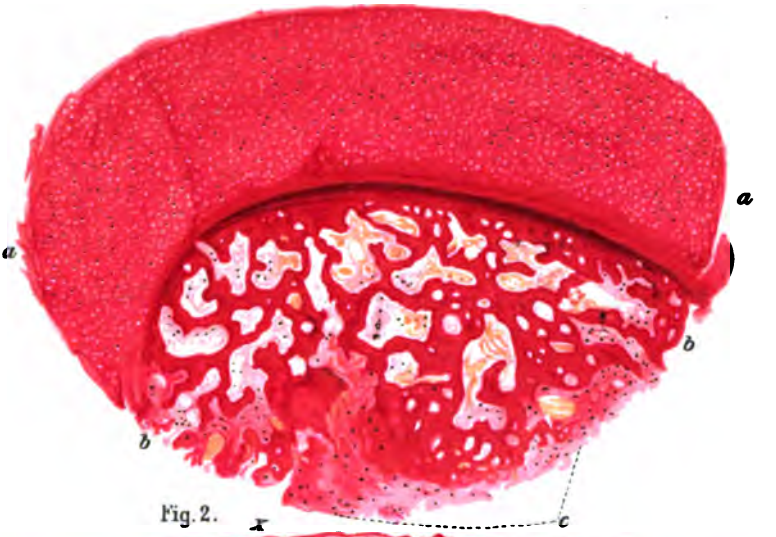

Fig. 2.

Fig. 3.



Fig. 4.



XXIII.

Besprechungen.

1.

E. Ponfick, Topographischer Atlas der med.-chir. Diagnostik. Verlag von H. Fischer, Jena 1903. 4. Lieferung.

Die Fortsetzung des Werkes, dessen erste Lieferungen schon besprochen sind, von gleicher Schönheit und außerordentlich lehrreich; so z. B. Taf. XX: Sarkombildung im Gehirn, Taf. XXI: Aktinomykose des Thorax von der rechten Lunge ausgehend, Taf. XXIII: Aneurysma sacciforme der Aorta, Taf. XXIV: Echinokokkus der Leber.

Helferich.

2.

Eine Zeitschrift für Krebsforschung unter Redaktion der Herren Prof. von Hansemann und Prof. George Meyer in Berlin hat der Verlag von Gustav Fischer in Jena ins Leben gerufen. Dieselbe erscheint im Format und als besonderer Teil des „Klinischen Jahrbuches" in zwanglosen Heften (Preis eines Bandes von 40 Druckbogen 20 Mk.). Die Zeitschrift soll ein Sammelpunkt für die wissenschaftlichen Arbeiten auf dem Gebiete der Krebsforschung bilden, Originalartikel und Referate enthalten, und in jeder Nummer eine tunlichst vollständige Bibliographie aus dem Gebiete der Krebsforschung des In- und Auslandes zusammenstellen. Der Abdruck der Veröffentlichungen aus der in der Königl. Charité zu Berlin unter Leitung des Herrn Geheimrat v. Leyden neu eröffneten Abteilung für Krebsforschung soll in der neuen Zeitschrift erfolgen. Helferich.

3.

Über Totalexstirpation der Prostata wegen gutartigen Adenoms von Prof. Dr. Vincenz Czerny und Dr. F. Völker. Estratto dal volume Memorie Chirurgiche publicate in onore di Enrico Bossini.

Nach einer kurzen literarischen Übersicht über die wenigen, im letzten Dezennium ausgeführten Exstirpationen maligner Prostatatumoren, die mit Ausnahme eines einzigen ungünstig verliefen, berichten Verfasser über

zwei mit günstigem Ausgang entfernte gutartige Adenome der Vorsteherdrüse. In dem einen Fall handelte es sich um einen Patienten mit Prostatahypertrophie, die durch ihr starkes Regenerationsvermögen allen angewandten bisher üblichen operativen Eingriffen trotzte und erst nach der totalen Enukleation zur Heilung gelangte. Selbst der durch die mehrfachen Operationen hervorgerufene Narbenzug an der vorderen Blasenwand hatte keinen erweiternden Einfluß auf die Harnröhrenmündung gehabt.

Bei einem zweiten Falle entschloß man sich von vornherein zur Enukleation. Beide Male fand sich ein großes, sehr drüsenreiches Fibroadenom. Der Erfolg war in beiden Fällen, trotzdem die Pars prostatica und ein etwa talergroßes Stück Blasenwand mit entfernt wurde, durchaus günstig. Die Patienten blieben beschwerdefrei, die Kontinenz war eine gute.

Diese Resultate, wie auch andere hier angeführte Operationsstatistiken, (unter 30 Operierten 2 Todesfälle) ermutigen nach Ansicht der Verfasser zur Vornahme der Enukleation und lassen die bisherigen theoretischen Bedenken unberechtigt erscheinen. Verf. empfehlen die Methode in erster Linie für die großen weichen Adenome der Vorsteherdrüse. Bei der Ausführung schlagen sie den perinealen Weg in Steinschnittlage ein, und fixieren nach der Exstirpation die Pars membranacea direkt mit Catgut am Blasendefekt. Kontraindikation gegen die Methode sind schlechtes Allgemeinbefinden, sowie Nierenaffektionen, während dagegen Cystitis ohne Beteiligung der aufsteigenden Wege ohne Einfluß auf ein gutes Resultat ist. Baum-Kiel.

Anzeigen literarischer Neuigkeiten, welche der Redaktion zugeschickt worden sind:

Die Therapie der Gegenwart. Nr. 7. Juli 1903.

Kraus, Über die diätetische Beeinflussung des Wasserhaushaltes bei der Behandlung Herzkranker.

Klink, Therapeutisches vom 32. Kongreß der deutschen Gesellschaft für Chirurgie.

Joachimsthal, Zweiter Kongreß der deutschen Gesellschaft für orthopädische Chirurgie.

Revue de Chirurgie. No. 6. Juni 1903. No. 7. Juli 1903.

Imbert et Gagnière, Des atrophies osseuses calcaires consécutives à un traumatisme.

Pasquelle, De la diminution de la distance sternocricoidienne comme signe d'affaissement de la colonne cervicale (avec 2 fig.).

Delore, Fibrome du corps thyroide (avec 2 fig.).

Guibal, De la dilatation ampullaire des veines.

Mendes, Sur un procédé pour aborder les abscès sous-diaphragmatiques du foie.

Greene Cumston, Un cas de Kyste du pancréas avec remarques sur la pathologie et le traitement chirurgical.

Auvray, Actinomycose du foie.
Vautrin, Contribution à l'étude de l'exclusion de l'intestin.
Péraire, Calculs biliaires dans le canal cystique, dans le canal cholédoque et dans l'epaisseur de la paroi antérieure de la vésicule biliaire (avec 2 fig.).
Delbet, Kystes paranéphriques et uronéphroses traumatiques.
Régnault, Gangrènes et phlegmons gazeux sans vibrion septique.
de Vlaccos, Contribution à l'étude des ruptures de l'urètre male, surtout au point de vue de leur traitement.
Guibal, De la dilatation ampullaire des veines (Suite).

Archives provinciales de Chirurgie. No. 7. 1903.

Lévy, Complications des hernies de l'appendice (à suivre).
Mériel, Resultat éloigné amputation fémoro-rotulienne de Gritti (2 fig.).
Goinard, Splénectomie pour mégalosplénie paludique.
Ferraton, Étude des lésions ostéo-articulaires produites par la balle de revolver cuirassée de petit calibre.

Revue Française de Médecine et de Chirurgie. No. 30, 31, 32, 33. 1903.

Triboulet, A propos de tuberculose et de cirrhoses à gros foie, avec ascite, dites alcooliques.
Rochet, Traitement chirurgical des prurits périnéaux, anaux et vulvaires.
Cumston, Quelques remarques sur la syphilis hépatique au point de vue chirurgical.
Rogovin, Recherches cliniques expérimentales sur la valeur des inhalations d'oxygène.
Lenormant, Du traitement opératoire des plaies du diaphragme. — La médication surrénale comme moyen de traitement des affections prurigineuses.

The St. Paul Medical Journal. No. 6, 7. 1903.

Ground, Gall-Stone Disease; its Causation and Diagnosis.
Dennis, Gastrostomy; Stab wound of the thorax. A clinical Lecture.
Thomas, The significance of Pain especially with in the abdominal Cavity.
Greene Cumston, Biographical and Literary Notes on Paracelsus.
Patterson, Urethral Stricture.
Lyng, Tuberculosis of the Peritoneum.

La Clinica chirurgica. No. 5, 6. 1903.

Isnardi, Un caso fortunato di sutura del cuore per ferita penetrante del ventricolo destro.
Tomaselli, Sugli esiti lontani della sutura col metodo dell' affrontamento dell' endotelio e sui processi di guarigione delle ferite arteriose.
De Meis e Parascandolo, Ricerche sperimentali sulla diagnosi funzionale dei reni in rapporto alla chirurgia.
Ceccherelli, Indicazioni dello intervento chirurgico nelle malattie dello stomaco.
Catterina, Studio clinico-sperimentale sugli inconvenienti del bottone di Murphy.
Bardellini, Contributo allo studio di traumi gravi della mano. Un caso di asportazione completa della cute della mano destra.

Lasio, Nuovi studi sull' ipertrofia della prostata. Contribution all' istiopatologia dell' ipertrofia prostatica ed al suo trattamento radicale chirurgico.

Vom Handbuch der Zahnheilkunde sind Lieferung 15, 16 und 17 erschienen. Lieferung 17 enthält:

E. Albert †, Erkrankungen des Kiefergelenks.

A. Fraenkel, Defekte des Oberkiefers: angeborene Defekte des Oberkiefers, des Gesichtes und des Gaumens (Hasenscharte, Wolfsrachen), durch Verletzungen entstandene Defekte des Oberkiefers, durch Krankheiten entstandene Defekte des Oberkiefers, Verletzungen des weichen und harten Gaumens.

A. Bleichsteiner, Fraktur der Kiefer.

Vom großen Nothnagelschen Handbuch für spezielle Pathologie und Therapie ist neu erschienen, Wien 1903, Alfred Hölder:

Th. v. Jürgensen, Erkrankungen der Kreislaufsorgane. Klappenfehler.

Baum - Kiel.

Druckfehlerberichtigung.

In Bd. 69 S. 620 muß es heißen:

statt „Regierungsbezirk Stralsund 28,6 Proz., im Regierungsbezirk Stralsund sogar 34,4 Proz.!!“ das zweite Mal statt Stralsund „Merseburg“.

Prof. Edm. Rose.

XXIV.

Aus der chirurgischen Universitäts-Poliklinik (vormals Prof. Friedrich) zu Leipzig.

Experimentelle Beiträge zur Kenntnis des Transsudationsvorganges am Bauchfell, sowie zur Kenntnis einiger klinisch wichtigen Eigenschaften des Glycerinum officinale.

Von

Dr. med. **Gustav Schrader**,
Assistenzarzt.

Seit der 1863 erschienenen Arbeit von Recklinghausens „Zur Fettresorption“ [1]) sind auf dem Wege experimenteller Forschung über die Funktionen und Eigenschaften des Peritoneums viele wertvolle Ergebnisse gewonnen worden, deren Kenntnis und Verwertung für eine begründete therapeutische Nutzanwendung bei Erkrankungen des Bauchfelles, namentlich bei endzündlich peritonitischen Affektionen, von großer Tragweite geworden sind. Das Verdienst, nach dieser Richtung hin fördernd und anregend gewirkt zu haben, gebührt vor allem Wegner [2]), dessen inhaltsreiche Arbeit aus dem Jahre 1876 als Basis für die meisten späteren Untersuchungen anzusehen ist.

Wegner hat an der Hand des Tierexperimentes die „physiologischen Einrichtungen in der Bauchhöhle“ dargetan, hat zuerst auf die Bedeutung der großen Flächenausdehnung, auf die enorme Resorptions- und Transsudationsfähigkeit, sowie auf die sogenannte „Plastizität“ des Peritoneums mit Nachdruck hingewiesen und aus diesen Eigenschaften schon wichtige therapeutische Schlußfolgerungen für die Peritonitis abgeleitet.

Die nach ihm entstandenen Arbeiten sind nicht immer so universell gehalten; sie greifen meist nur eine Eigenschaft des Peritoneums heraus, um sie des Näheren zu studieren. So hat be-

1) v. Recklinghausen, Zur Fettresorption. Virchows Archiv. 24. Bd.

2) Wegner, Chirurgische Bemerkungen über die Peritonealhöhle mit besonderer Berücksichtigung der Ovariotomie. Archiv f. klin. Chirurgie. 20. Bd.

sonders der Resorptionsvorgang allgemeines Interesse erweckt, und durch zahlreiche Arbeiten ist unsere Kenntnis über das Zustandekommen, die Gesetze und die wirksamen Kräfte, über Wesen und Bedeutung, über Intensität und Schnelligkeit der peritonealen Resorption bei intakter sowie bei geschädigter Serosa bereichert und vertieft worden.

Die Ergebnisse der hier in Betracht kommenden experimentellen Studien lassen sich, soweit sie für pathologische Verhältnisse des Bauchfells bedeutsam erscheinen, kurz folgendermaßen zusammenfassen: Der großen Ausdehnung wegen ist die Resorptionskraft des Peritoneums eine so gewaltige, daß in einer Stunde das Versuchstier 3,3—8 Proz. seines Körpergewichtes an Flüssigkeit aufzusaugen vermag (Wegner); sie ist an Intensität der subkutanen Resorption weit überlegen und rangiert in bezug auf Schnelligkeit der Wirkung unmittelbar hinter der direkten Injektion ins Blut (Wegner, Klapp[1]). Ob durch eine gesteigerte Peristaltik eine Resorptionsbeschleunigung zuwege kommt, scheint noch streitig, so sehr sie auch a priori wahrscheinlich ist. Während Schnitzler und Ewald[2]) eine Beschleunigung in ihren Versuchen nicht erzielten, mußten neuerdings Clairmont und Haberer[3]) diese Frage in bejahendem Sinne beantworten. Die Herabsetzung der Peristaltik, sowie die Einwirkung der Kälte sind imstande, die Resorption einzuschränken. O. Cohnheim[4]), welcher bei Kühn arbeitete, bezeichnet die Resorptionskraft des Bauchfells „wenn es in krankhaften Zuständen dazu gezwungen wird", als eine beschränkte. Bei bakterieller Peritonitis ist die Resorption nach Schnitzler und Ewald eine verlangsamte, nach Clairmont und Haberer anfangs eine beschleunigte und erst später eine verzögerte; ferner ist sie verlangsamt bei intraabdominaler Einspritzung von Bakterientoxinen- und Proteinen (Schnitzler und Ewald) und nach Schädigung der Serosa mittelst chemischer Agentien (Hamburger[5]).

Die praktisch gleichwichtige Frage nach den Wegen, auf denen

---

1) Klapp, Über Bauchfellresorption. Mitteilungen aus den Grenzgebieten der Medizin und Chirurgie. 10. Bd. 1902.

2) Schnitzler und Ewald, Zur Kenntnis der peritonealen Resorption. Deutsche Zeitschr. f. Chirurgie 41. Bd. 1895.

3) Clairmont und Haberer, Über das Verhalten des gesunden und veränderten tierischen Peritoneums. Wiener klin. Wochenschr. Nr. 45. 1902.

4) O. Cohnheim, Über die Resorption im Dünndarm und in der Bauchhöhle. Zeitschr. f. Biologie. 37. Bd. 1898.

5) Hamburger, Über die Regelung der osmotischen Spannkraft von Flüssigkeiten in Bauch- und Pericardialhöhle. Archiv f. Physiologie. Jahrg. 1895.

sich diese Resorption vollzieht, ist namentlich durch Heidenhain[1]), Orlow[2]), Hamburger, Notkin und Beck[3]), Dubar und Remy[4]), Starling und Tubby[5]) dahin entschieden, daß die Funktion der Aufsaugung aus der Bauchhöhle nicht, wie man früher annahm, den Lymphbahnen, speziell dem Centrum tendineum des Zwerchfells, sondern im wesentlichen den Blutkapillaren an allen Stellen des Peritoneums zufällt.

Auf diesen Ergebnissen fußend hat man die Resorptionskraft des Bauchfells auch als wirksame Schutzeinrichtung des Organismus gegen die peritonitische Infektion gedeutet und gewürdigt. Durch viele experimentelle Untersuchungen ist es jetzt als erwiesen zu betrachten, daß das Peritoneum dank dieser Fähigkeit eine intraabdominale Injektion von beträchtlichen, in indifferenter Flüssigkeit suspendierten Bakterienmengen verträgt, ohne mit einer Entzündung zu antworten. Tavel und Lanz[6]) gehen auf Grund ihrer eingehenden Untersuchungen sogar soweit, den Satz aufzustellen: „Eine bakterielle primäre Peritonitis gibt es nicht, weil die normale Serosa durch ihre Resorptionskraft die geimpften Bakterien leicht resorbiert oder überhaupt sich von ihnen nicht angreifen läßt" (S. 143). Wenn nun auch diese Worte nicht eine bedingungslose Zustimmung verdienen, da auch bei Nichtüberschreitung der Resorptionsfähigkeit eines intakten normalen Peritoneums tatsächlich eine primäre Peritonitis durch Injektion von vollvirulentem Infektionsmaterial zu erzielen ist (Pawlowsky[7]), Burginsky[8]), Wallgreen[9]), so verdient doch die große Bedeutung der peritonealen Resorption, die eben in einer schnellen Fortschaffung der Bakterien ihren Ausdruck findet, eine volle Würdigung, indem tatsächlich das Zustandekommen einer allgemeinen Peritonitis

---

1) Heidenhein, Bemerkungen und Versuche betreffs der Resorption in der Bauchhöhle. Archiv f. d. gesamte Physiologie. 62. Bd. 1895.

2) Orlow, Einige Versuche über die Resorption in der Bauchhöhle. Archiv f. d. gesamte Physiologie. 59. Bd. 1895.

3) Notkin und Beck, Wiener klin. Wochenschr. 1895.

4) Dubar und Remy, Schmidts Jahrb. 66. Bd.

5) Starling und Tubby, Ebenda. 1895.

6) Tavel und Lanz, Über die Ätiologie der Peritonitis. Mitteilungen aus Kliniken und med. Instituten der Schweiz. 1. Reihe. Heft 1. 1893.

7) Pawlowsky, Zur Lehre von der Ätiologie, der Entstehungsweise und den Formen der akuten Peritonitis. Virchows Archiv. 117. Bd. 1889.

8) Burginsky, Referat in Baumgartens Jahresbericht über die pathog. Mikroorg. 7. Jahrg. 1891.

9) Wallgreen, Experimentelle Untersuchungen über peritoneale Infektion mit Streptokokken. Zieglers Beitr. 25. Bd. 1899.

durch diese Resorptionstätigkeit hintangehalten oder vollständig unmöglich werden kann.

Der zweite neben der Resorption einhergehende und vielfach geradezu parallel laufende wichtige Vorgang am Bauchfell, welchem unter pathologischen Erscheinungen eine große Bedeutung zukommt, ist derjenige der Transsudation, beziehungsweise der peritonealen Exsudation. Beide Begriffe sind im Momente des Eintritts pathologischer Prozesse nur schwer oder überhaupt nicht mehr auseinanderzuhalten. Die Bedeutung der Transsudation beruht gleichfalls auf der großen Flächenausdehnung der Serosa, welche bekanntlich der Körperoberfläche an Umfang nahezu gleichkommt. Unter physiologischen Verhältnissen — so wird auch heutigentages wohl fast allgemein mit Wegner angenommen — befindet sich nur eine kapillare Schicht von freier Flüssigkeit zwischen den einzelnen Flächenabschnitten des Bauchraumes, gerade so viel, daß durch diese Flüssigkeitsmenge die ganze Serosaauskleidung gut befeuchtet wird. Diese Flüssigkeit ist das Produkt des sich zwischen den Serosablättern vollziehenden „Saftstromes" und unterliegt einer fortwährenden Erneuerung, insofern sie beständig neu abgesondert und wieder aufgesogen wird (Wegner). Treffen nun aber irgendwelche Reize das Peritoneum, so besonders Reize mechanischer, chemischer oder thermischer Art, die Reize der Entzündung, oder solche bei Einbringung hypertonischer Lösungen, so erfolgt eine mehr oder weniger ergiebige Vermehrung dieses Flüssigkeitsquantums: Wir finden jetzt ein seröses Ex- oder Transsudat. Bereits Wegner zeigte, daß nach intraabdominaler Injektion von verschiedenen Flüssigkeiten eine Transsudatmenge ausgeschieden werden kann, welche in einer Stunde 4,3 Proz. bis 8,28 Proz. des gesamten Körpergewichtes des Versuchstieres betrug, oder mit anderen Worten: „Wenn nicht durch andere Umstände gewisse Grenzen gesteckt werden, so ist der Organismus imstande, in Zeit von 23—12 Stunden eine Transsudatmenge von seinem Peritoneum aus zu liefern, welche seinem Gesamtkörpergewicht gleichkommt" (S. 106).

Außer diesem Experimentalergebnis, das in unzweideutiger Weise die kolossale Leistungsfähigkeit des Peritoneums in bezug auf Flüssigkeitsabgabe dokumentiert, sind in der Literatur kaum eingehendere Kenntnisse hinsichtlich gerade dieser uns sehr wichtig erscheinenden Eigentümlichkeit des Bauchfells niedergelegt worden. Nur mit dem Produkt dieses Sekretionsvermögens, mit dem Transsudat selbst und mit dem sich normalerweise vollziehenden „Saftstrom" im Peritonealraum hat man sich eingehender befaßt, und hier haben die Untersuchungen dann vor allem darauf

hingezielt, das Verhalten des Bauchfells in bakteriologischer Beziehung zu erweisen. Gemäß seiner Herkunft durfte man, nachdem durch Traube und Gescheidlen, durch von Fodor, Nuttal, Behring, Nissen, R. Stern, R. Pfeifer usw. die bakterienfeindlichen Eigenschaften des Blutes gegen bestimmte Bakterienarten nachgewiesen waren, schon a priori dieselbe Fähigkeit auch von der peritonealen Transsudationsflüssigkeit erwarten. Den experimentellen Beweis für die Richtigkeit dieser Annahme erbrachten bald Pansini[1]), R. Stern[2]), Prudden[3]) und R. Pfeiffer[4]). Wir wissen durch sie, daß das Peritonealsekret für gewisse Bakterien, z. B. für Darmbakterien, eine tötende bezw. entwicklungshemmende Kraft, keine oder wenigstens nur eine ganz geringe für die Eiterkokken, Staphylokokken und Streptokokken, besitzt. In welcher Weise sich aber diese bakterizide Kraft geltend macht und worauf in erster Linie ihre Wirkung auf intraperitoneal eingebrachte Mikroorganismen beruht, ist noch keineswegs mit Sicherheit ergründet. Friedrich[5]) teilt in dieser Frage die Auffassung von Schnitzler und Ewald; nach ihm handelt es sich dabei „nicht um eine spezifische Bakteriolyse (etwa wie sie R. Pfeiffer bei choleraimmunisierten Tieren gegenüber dem Cholerabazillus nachweisen konnte), auch nicht um spezifisch antitoxische Vorgänge im Sinne Behrings, sondern um ganz generell wirksame, individuell schwankende, mehr auf allgemein bakterizide Zellkräfte hinweisende Vorgänge."

Wenn wir nun auch in dem peritonealen Saftstrom und dem Transsudat eine vielleicht nicht unwirksame Schutzvorrichtung zu erblicken haben — und dieses dürfte zum mindesten im Einklang stehen mit dem modernen Wandel in der Auffassung aller entzündlichen Vorgänge —, so bleibt doch der Entscheid offen, inwieweit die Transsudation selbst ein die Bakterizidie fördernder und damit bakterienhemmender Vorgang ist (Friedrich). Es ist ja hinlänglich bekannt, daß in vielen Fällen von akuter Peritonitis der Hyperämie der Serosa ein Flüssigkeitserguß von seiten des Bauchfells auf dem Fuße folgt, ein Erguß, der zunächst meist nur ein reinseröser oder serofibrinöser ist.

Welche pathologische, insbesondere aber klinische Wertschätzung

1) Pansini, Zieglers Beiträge. 12. Bd. 1893.

2) R. Stern, Zeitschr. f. klin. Med. 18. Bd. 1891.

3) Prudden, zitiert nach Baumgartens Jahresbericht für 1890.

4) R. Pfeiffer, Zeitschr. f. Hygiene und Infektion. 16., 19., 20. Bd.

5) Friedrich, Zur bakteriellen Ätiologie und zur Behandlung der diffusen Peritonitis. Archiv f. klin. Chirurgie. 68. Bd. Heft 2.

kommt nun diesem Erguß zu? Will das Peritoneum hiermit den Kampf gegen den bakteriellen Feind beginnen und zunächst von diesem Abwehrmittel Gebrauch machen, oder handelt es sich hier einfach um eine pathologisch-anatomisch notwendige, durch die Anwesenheit der Mikroorganismen bedingte Reaktion der Serosa, ähnlich wie sie bei jeder anderen Gewebsinfektion mehr oder weniger auch zustande kommt? Nach theoretischen Erwägungen und nach klinischer Erfahrung kann man hier wohl eine Antwort vermuten, aber einwandsfrei und begründend kann doch nur das Experiment sprechen.

Auf Anregung und nach dem Entwurf meines Chefs, des Herrn Professor Friedrich, habe ich deshalb den Versuch unternommen, jener Frage durch eine experimentelle Prüfung der Bedeutung des peritonealen Transsudationsstromes nach intraabdominaler Einbringung von Bakterien und Bakterientoxinen näher zu treten. Analoge Versuche in dieser Richtung sind, soweit ich die Literatur überblicke, nicht publiziert worden, wie denn überhaupt die nähere Erforschung der peritonealen Transsudationsfähigkeit in den letzten Jahren wesentliche Fortschritte nicht zu verzeichnen hat, obgleich mehr als je der Chirurg mit der Physiologie und Pathologie des Bauchfells praktisch paktiert oder in Konflikt kommt. Man hat sich vielmehr mit der Registrierung des Wegnerschen Befundes begnügt, nicht aber es sich angelegen sein lassen, durch eine Wiederholung oder Nachprüfung seiner Versuche bei anderer Fragestellung und unter neuen Gesichtspunkten einmal ihre Gültigkeit darzutun, sie auszubauen und zu erweitern, und sodann die Bedeutung peritonealer Transsudation auch für pathologische Zustände zu erschließen.

Damit war unsere Versuchsanordnung gegeben: Ehe wir uns mit der Frage nach der Einwirkung von Bakterien und Bakterientoxinen hinsichtlich der Erzeugung einer peritonealen Transsudation befassen konnten, mußte zunächst durch Studien über ihre Anregung mittelst anderer Substanzen eine Basis geschaffen werden, nach der jene Einwirkung beurteilt werden konnte; die Wegnerschen Ermittelungen schienen sie nicht detailliert genug zu bieten.

Unsere nachstehend mitgeteilten Versuche sind im Laboratorium der chirurgischen Universitäts-Poliklinik zu Leipzig ausgeführt worden.

Es sei die Bemerkung vorausgeschickt, daß in allen Fällen eine einheitliche Versuchstechnik zur Anwendung kam. Als peritoneale Reizmittel wurden zunächst Flüssigkeiten verwandt. Die mehrfach angefochtene Methode, die Injektion der Flüssigkeiten mittelst der Pravazschen Spritze auszuführen, wurde auch von uns,

als unkontrollierbar und nicht sicher genug, verworfen. Nach Aufspannen des Tieres, Rasieren und Sterilisieren des Operationsgebietes wurde in der Linea alba, ungefähr in der Mitte zwischen Schwertfortsatz und Nabel eine ca. 1,5 cm lange Inzision gemacht, dann immer genau die Mittellinie innehaltend das Peritoneum freigelegt und auf Stecknadelkopfweite eröffnet, so daß die Öffnung durch eine nach abwärts eingeführte, stumpfe und etwa 8 cm lange Injektionskanüle nahezu vollständig ausgefüllt wurde. Um aber möglichst die Garantie zu haben, daß von den injizierten Flüssigkeiten nichts wieder aus der Bauchhöhle abfließen oder ausgepreßt werden konnte, wurde zirkulär um die Kanüle eine Seidennaht gelegt und so lange von einem Assistenten die mit einem chirurgischen Knoten versehenen Fadenenden straff gehalten, bis die Injektion beendet und die Kanüle aus dem Peritonealschlitz herausgezogen war. So gelang es fast regelmäßig, einer Ungenauigkeit der injizierten Flüssigkeitsdosis vorzubeugen und gleichzeitig einen zuverlässigen Schluß der Peritonealöffnung zu erhalten. Wie sehr auf diesen letzteren Punkt geachtet werden mußte, zeigte uns das unerwünschte Vorkommnis bei einem deshalb ausgeschalteten Versuch, wo wegen einer nicht exakt schließenden Naht durch die transsudierte Abdominalflüssigkeit eine hochgradige Durchtränkung der Bauchdecken in weitem Umkreise von der Injektionsöffnung zustande gekommen war. Schien daher in einigen späteren Fällen die eine Naht nicht ausreichend, so wurde zur Vorsicht noch eine Übernähung ausgeführt. Die kleine Hautwunde wurde dann durch eine fortlaufende Naht geschlossen, ein Gazekollodiumverband gegeben, das Tier vom Versuchsbrett abgespannt und bis zur Beendigung des Versuches in dem geheizten Laboratorium gelassen.

Zur Gewinnung des Transsudates wurde wiederum nach Aufspannen und Reinigen des Tieres dicht unterhalb des ersten Schnittes in der Linea alba eine ca. 6 cm lange Inzision gemacht, das Peritoneum aber zunächst nur so weit durchtrennt, daß durch den Schlitz eine graduierte, 10 ccm fassende Pipette eingeschoben werden konnte. Erst wenn so ausgiebig wie möglich die freie Bauchhöhlenflüssigkeit zu beiden Seiten der Wirbelsäule ausgehebert war, wurden entsprechend dem Hautschnitte in der Mittellinie auch die Bauchdecken und das Peritoneum gespalten, rasch die Intestina auf sterile, warme Kompressen ausgepackt und der Füllungsgrad der Peritoneal- und Mesenterialgefäße festgestellt. Bei der Beurteilung dieses Punktes waren wir stets eingedenk der Wegnerschen Beobachtung, daß nämlich sehr bald nach der Eröffnung der Bauchhöhle die sogenannte Entspannungs-

hyperämie in die Erscheinung zu treten pflegt. Die Maßnahme des Eventrierens konnte deshalb nicht unterbleiben, weil uns an einer möglichst genauen Bestimmung des Flüssigkeitsquantums gelegen war. Nach der Zurücklagerung der Darmschlingen in die Bauchhöhle wurden sodann die Bauchdecken und die Hautwunde durch eine zweischichtige, fortlaufende Seidennaht geschlossen.

Es mag nochmals erwähnt werden, daß alle operativen Maßnahmen strengst aseptisch ausgeführt wurden. Diesem Umstande verdanken wir es daher, daß wir von 83 Tieren keines an Sepsis oder operativer Peritonitis zugrunde gehen sahen; im Gegenteil konnten wir bei einigen Kaninchen, die mehrere Wochen nach dem ersten Versuch einem zweiten Experiment dienstbar waren, die aseptisch eingebrachte Seidennaht bei absoluter Reaktionslosigkeit der Serosa in den Bauchdecken eingeheilt finden. Auch die Injektionsflüssigkeiten waren in jedem Falle steril; sie wurden stets, auf Körpertemperatur erwärmt, in die Bauchhöhle gebracht.

Dem Beispiel Wegners folgend, suchten auch wir zunächst durch Traubenzuckerlösungen den Transsudationsstrom anzuregen und kennen zu lernen.

Wegner hatte nach dieser Richtung hin drei Versuche ausgeführt. Er injizierte zunächst einem 1922 g schweren Kaninchen 50 ccm einer konzentrierten Zuckerlösung und fand nach 1 Stunde 215 ccm dünner, klarer, farbloser, leicht eiweißhaltiger Flüssigkeit im Abdomen. Das Tier hatte also 8,28 Proz. (beziehungsweise 8,58 Proz.) seines Körpergewichts an Flüssigkeit abgeschieden. — Bei dem zweiten, 1410 g schweren Kaninchen trat 1½ Stunden nach der Injektion von 60 ccm konzentrierter Zuckerlösung unter Krämpfen der Tod ein. Im Abdomen waren 200 ccm leicht rötlich gefärbter, klarer Flüssigkeit enthalten. — In dem dritten Versuch, wo er einem 1840 g schweren Kaninchen 20 ccm konzentrierter Zuckerlösung injiziert hatte, waren nach einer Stunde 100 ccm eiweißhaltiger, rötlich gefärbter Flüssigkeit in der Bauchhöhle, also 80 ccm Transsudat = 4,3 Proz. des Gesamtkörpergewichtes.

Von der Schlußfolgerung Wegners, daß die Transsudation quantitativ sehr wesentlich beeinflußt sei von der Menge der injizierten Flüssigkeit, überzeugten wir uns durch unsere beiden ersten Versuche.

1. Versuch: Einem 1125 g schweren Kaninchen werden 15 ccm einer konzentrierten Traubenzuckerlösung in die Bauchhöhle gespritzt. Nach einer Stunde waren 88 ccm einer klaren, etwas süßlich schmeckenden, ganz schwach blutig gefärbten Flüssigkeit im Abdomen. — Dünndarm etwas kontrahiert, Peritoneum ohne Gefäßinjektion.

2. Versuch: Einem 1250 g schweren Kaninchen werden 10 ccm einer konzentrierten Traubenzuckerlösung in die Bauchhöhle injiziert. Nach einer Stunde betrug die Flüssigkeitsmenge im Abdomen 64 ccm. Das Transsudat war ebenfalls klar und kaum rötlich gefärbt. Peritoneum ohne Besonderheiten.

Nach Abzug des injizierten Flüssigkeitsquantums war also in dem einen Falle ein Transsudat von 73 ccm, in dem andern von 49 ccm erzeugt. — Geringere Konzentrationsgrade von Traubenzuckerlösung waren nicht imstande, das Peritoneum zur Transsudatabgabe zu veranlassen. Die nachfolgende Tabelle möge dieses illustrieren:

Nr.	Injiziert wurden	Dauer der Einwirkung	Flüssigkeiten im Abdomen	Resorbiert also
3. Versuch: Kaninchen, 3000 g.	15 ccm konzentrierte Zuckerlösung + 15 ccm Wasser.	2 Stunden 5 Min.	8 ccm klarer, schwach blutiger Flüssigkeit.	22 ccm.
4. Versuch: Kaninchen, 2530 g.	15 ccm konzentrierte Zuckerlösung + 45 ccm Wasser.	2 Stunden 8 Min.	48 ccm klarer Flüssigkeit.	12 ccm.
5. Versuch: Kaninchen, 2250 g.	15 ccm konzentrierte Zuckerlösung + 105 ccm Wasser.	2 Stunden 25 Min.	52 ccm klarer Flüssigkeit.	68 ccm.

Ganz ähnlich verhielten sich Kochsalzlösungen intraperitoneal injiziert.

6. Versuch: Einem 1930 g schweren Kaninchen werden 15 ccm einer 5 proz. Kochsalzlösung in das Abdomen gebracht. Nach 2 Stunden waren nur 2 ccm einer klaren Flüssigkeit aus der Bauchhöhle zu gewinnen.

7. Versuch. Einem Kaninchen von 2000 g Gewicht werden 15 ccm einer kalt gesättigten Kochsalzlösung injiziert. Nach 20 Minuten setzen klonisch-tonische Krämpfe ein und nach 1 Stunde 20 Minuten erfolgt der Exitus. In der Bauchhöhle waren 68 ccm etwas trübe, nicht blutige Flüssigkeit vorhanden. Keine Hyperämie.

Als gemeinsames Resultat der angeführten Versuche ergibt sich, daß Traubenzucker- und Kochsalzlösungen niederer Konzentration der Resorption anheimfallen, daß dagegen gesättigte Lösungen in der Abdominalhöhle den Transsudationsstrom anzuregen pflegen. Die Menge des Transsudates ist dann direkt proportional dem Quantum der Injektionsflüssigkeit.

Positive Ergebnisse wurden auch durch eine intraabdominale Injektion von Glyzerin gewonnen. Wieder ist es Wegner gewesen, der sich zuerst dieses Mittels zur Erzeugung eines Transsudates bedient hat. In seiner Arbeit teilt er mit, daß er bei einem Kaninchen von 1620 g Gewicht, dem 25 ccm Glyzerin injiziert war, nach

3/4 Stunden ein Transsudat von 105 ccm, bei einem 16600 g schweren Hunde nach 270 ccm Glyzerineinspritzung 380 ccm Transsudat in 45 Minuten und bei einem 25500 g schweren Hunde nach 40 Minuten langer Einwirkung von 500 ccm Glyzerin 1300 ccm Transsudat in der Bauchhöhle fand. Weitere Injektionsversuche mit demselben Mittel sind, soweit die Literatur durchgesehen werden konnte, nicht publiziert. Nur Schnitzler und Ewald erwähnen, „daß Glyzerin als Lösungsmittel die (peritoneale) Resorption entschieden verzögert", und erklären diese Tatsache damit, daß „die wechselnd starke, aber recht konstant nachweisbare Flüssigkeitsabsonderung des Peritoneums auf die Einwirkung des Glyzerins hin die Ursache des Verhaltens sei".

Um nun eine genauere Kenntnis der Wirkung des Glyzerins zu erhalten, machten wir gerade mit diesem Mittel zahlreiche Versuche. Es schien uns deshalb zur Injektion in die Peritonealhöhle so besonders geeignet, weil es daselbst nach seinen physiologischen Eigenschaften eine sehr energische Wirkung entfalten mußte, ohne doch die Serosa stärker zu alterieren oder gar ernstlich auf die Dauer zu schädigen; sodann deswegen, weil es ja noch heute in der medizinischen Heilwissenschaft, namentlich in der chirurgischen und gynäkologischen Therapie als Lösungsmittel und Vehikel für zahlreiche Medikamente vielfach verwandt wird.

Über seine Eigenschaften, soweit sie für unsere Versuche in Frage kommen, sei Nachstehendes bemerkt: Am bekanntesten dürfte seine hygroskopische, wasserentziehende Eigenschaft sein. Rumpf [1]) empfiehlt daher auf Grund seiner Untersuchungen, allen Substanzen, welche eine mehr als oberflächliche Wirkung auf Schleimhäute entfalten sollen, Glyzerin im Prozentverhältnis von 5—10 Proz. zuzusetzen, da es eine wesentliche Beschleunigung der Diffusion bewirke. Eine andere Seite des Glyzerins hat das Tierexperiment ergeben: Die toxische. Nach Husemann [2]), der bereits 1866 die giftige Wirkung des Glyzerins auf Frösche nachgewiesen hatte, beschäftigten sich 10 Jahre später auch Dujardin-Beaumetz und Audigé [3]) mit dieser Frage. Durch Versuche an Hunden und Kaninchen zeigten sie, daß chemisch reines Glyzerin in größeren Quantitäten als 0,8 Proz. des Körpergewichtes, subkutan beigebracht, den Tod herbeiführt. Bei den ver-

1) Rumpf, Über Diffusion und Resorption. Deutsche med. Wochenschr. 43. 1900.

2) Husemann, Schmidts Jahrb. 134. Bd.

3) Dujardin-Beaumetz und Audigé, Gaz. des Hôpit. 89. 1876. Zitiert nach Schmidts Jahrb.

gifteten Tieren war Gliederschwäche, Hämoglobinurie [1]) und Konvulsionen von tetanischem Charakter [2]) vorhanden. Pfannenstiel [3]) hat auch am Menschen Intoxikationserscheinungen beschrieben, wo behufs Einleitung einer künstlichen Frühgeburt intrauterine Einspritzungen von Glyzerin gemacht waren. Ferner teilt Schellenberg [4]) u. a. sogar einen letal verlaufenen Fall von Glyzerinintoxikation nach Jodoformglyzerininjektion aus der Mikuliczschen Klinik mit, wo bei einem 4jährigen Kinde nach Auskratzung einer Coxitis tuberculosa die Gelenkhöhlenwunde mit 60—65 g ausgefüllt war. Sektionsbefund: Nephritis acuta parenchymatosa, Methämoglobininfarkt, Gliaödem, Fettleber.

Daß dem Glyzerin auch eine gewisse bakterizide Kraft innewohnt, hat in neuerer Zeit v. Wunschheim [5]) durch Versuche dargetan. Nach ihm ist das unverdünnte käufliche Glyzerin imstande, „auf den Choleravibrio, den Staphylococcus pyogenes aureus, sowie auf Bakterium coli bakterizid einzuwirken." Am längsten halten sich die beiden letztgenannten Bakterienarten in den am meisten Wasser enthaltenden Gemischen.

In unseren Versuchen kam nicht chemisch reines Glyzerin, sondern das offizinelle Präparat, das 28 Beaumesche Grade zeigte, also einen Wassergehalt von etwa 12 Proz. hatte, zur Verwendung.

Wir begannen mit geringen Dosen, injizierten zunächst nur 2 ccm körperwarmen, sterilen Glyzerins und laparotomierten hier, wie auch in den späteren Experimenten, nach verschiedenen Zeitabschnitten, um die Transsudationskraft des Peritoneums zu ermitteln. — Es sei an dieser Stelle die Bemerkung eingefügt, daß nur in vereinzelten Fällen die Glyzerininjektion bei den Tieren lebhafteren Widerstand, den sie durch Losreißungsversuche kundgaben, oder Schmerzensäußerung durch Schreien hervorrief; im allgemeinen blieben sie ruhig und ohne merkbare Beeinträchtigung ihres Befindens.

8. Versuch: Um 11 Uhr 30 Minuten vormittags werden einem 1125 g schweren Kaninchen 2 ccm Glyzerin in die Bauchhöhle eingebracht. — Nach halbstündiger Einwirkung sind durch Pipettieren 28 ccm klaren, fast wasserhellen, nicht blutig gefärbten Transsudates aus der wieder er-

1) Filehne, Virchows Archiv. 66. Bd. Heft 2. S. 413. — Luchsinger, Pflügers Archiv. 11. Bd. S. 502.

2) Langendorf, Eine Glyzerinwirkung. Archiv f. Anat. u. Physiol. Physiol. Teil. 1891.

3) Pfannenstiel, Zentralbl. f. Gynäk. 1894.

4) Schellenberg, Archiv. f. klin. Chirurg. 49. Bd. 1894.

5) v. Wunschheim, Beeinflußt Glyzerin als Lösungsmittel den Desinfektionswert von Antiseptizis? Archiv f. Hyg. u. Infekt. 39. Bd. 1901.

öffneten Bauchhöhle zu gewinnen. — Schluß der Bauchwunde durch fortlaufende, zweischichtige Seidennaht. Kollodiumverband. Tier bleibt am Leben.

9. Versuch. Um 9 Uhr 15 Minuten vormittags werden einem kleinen Kaninchen von 1000 g 2 ccm Glyzerin in die Bauchhöhle gespritzt. — Um 10 Uhr 15 Minuten sind 27 ccm etwas getrübten, nicht blutigen Transsudates vorhanden. Darmgefäße mäßig hyperämisch.

10. Versuch: Um 9 Uhr 52 Minuten werden einem Kaninchen von 1125 g 2 ccm Glyzerin intraabdominal injiziert. — Um 12 Uhr 22 Minuten enthält die Bauchhöhle 40 ccm fast klares, nicht blutiges Transsudat bei entschieden vorhandener Hyperämie der Mesenterialgefäße.

Wie man sieht, gelingt es schon bei dieser kleinen Glyzerindosis, eine ziemlich beträchtliche Wirkung zu erzielen. Denn in dem Versuch 8 hat das Tier innerhalb 30 Min. bereits 2,3 Proz. seines Körpergewichtes an Flüssigkeit in die Abdominalhöhle abgeschieden, in dem folgenden betrug das Transsudat nach einer Stunde 2,5 Proz. und im 10. Experiment nach 2½ Stunden 3,4 Proz. des Körpergewichtes.

Da eine toxische Wirkung des Glyzerins sich bei diesen untermittelgroßen Tieren in keiner Weise geltend gemacht hatte, glaubten wir bei kräftigen, ausgewachsenen Kaninchen unbeschadet das doppelte Quantum einbringen zu dürfen.

11. und 12. Versuch: In einem kräftigen Kaninchen von 3000 g, bezw. 2500 g Gewicht werden 4 ccm Glyzerin in das Abdomen injiziert. In beiden Fällen können nach genau 2 Stunden nur 5 ccm einer nicht völlig klaren Flüssigkeit aus der Bauchhöhle entnommen werden. — Keine Hyperämie.

13. Versuch. Intraperitoneale Injektion von 4 ccm Glyzerin bei einem großen Kaninchen. Nach 4 Stunden sind 2 ccm einer blutig-serösen Flüssigkeit im Abdomen.

14. Versuch: Desgleichen bei einem großen Kaninchen. Nach 8 Stunden sind ca. 2 ccm einer trüben, blutig gefärbten Flüssigkeit im Abdomen. Mäßige Hyperämie der Mesenterialgefäße.

15. Versuch: Desgleichen. Nach 25 Stunden ist nur 1 ccm einer wenig getrübten Flüssigkeit im Abdomen. Peritoneum glatt und glänzend.

Die vorstehende Versuchsreihe wurde einmal aus der Erwägung heraus angestellt, daß man bei dieser Glyzerindosis eine Vermehrung des Transsudates erwarten durfte; sodann sollte ermittelt werden, nach welcher Zeit dasselbe wieder vom Peritoneum durch Resorption fortgeschafft werden könnte. Durch die analogen Versuche 11 und 12 sollte zunächst die Menge des erwarteten Transsudates festgestellt werden, um danach die Resultate der übrigen 3 Experimente beurteilen zu können. Überraschend ist der negative Ausfall. Es ist wohl möglich, daß bei der raschen Wirkung des Glyzerins die Flüssigkeitsabsonderung in kurzer Zeit sistierte und nach 2 Stunden der

Erguß bereits wieder der Resorption anheim fiel; aber dann kann das Transsudat doch nur eine recht minimales gewesen sein, da für die Aufsaugung eines größeren Quantums dieser immerhin doch kurze Zeitraum nicht ausgereicht hätte. Der eigentliche Grund liegt jedoch wohl darin, daß wir uns hier sehr kräftiger und widerstandsfähiger Tiere bedienten. Wenigstens zeigen die drei folgenden Kontrollversuche, daß von der Größe des Tieres der Ausfall des Versuches wesentlich beeinflußt wird.

16. Versuch: Einem Kaninchen von 19 g Gewicht werden 4 ccm Glyzerin in die Abdominalhöhle injiziert. — Nach einer Stunde beträgt die Transsudatmenge 35 ccm; es ist klar, schwach blutig gefärbt. Keine Hyperämie. — Zweischichtige Bauchnaht. Tier lebt.

17. Versuch: Einem Kaninchen von 1125 g Gewicht werden 4 ccm Glyzerin intraabdominal injiziert um 11 Uhr 15 Minuten vormittags. — Nach 2 Stunden sind 42 ccm einer klaren, nicht blutig gefärbten Flüssigkeit vom Peritoneum ausgeschieden. Ganz mäßige Hyperämie der Darmgefäße. Bauchfell ohne Besonderes. Temperatur vor der Operation um 11 Uhr 11 Minuten vormittags 38,8°, um 1 Uhr 36,3°. Abends Tier munter, Temperatur 38°.

18. Versuch: Einem Kaninchen von 1125 g Gewicht werden 4 ccm Glyzerin intraperitoneal injiziert.

Nach $3^1/_2$ Stunden sind 65 ccm sanguinolenter, mäßig getrübter Flüssigkeit in der Bauchhöhle vorhanden. Bei der Injektion entleerten sich aus der stecknadelkopfgroßen Peritonealöffnung mehrere Kubikzentimeter einer bräunlich-roten Flüssigkeit. Tier wird zur Transsudatgewinnung getötet: am Magen finden sich Coccidien [1]).

Im Gegensatz zu den analogen Versuchen 11—15 ist bei den zuletzt angeführten jedesmal der Transsudationsstrom angeregt worden; die gefundenen Transsudatmengen entsprechen etwa 1,68 Proz., 3,4 Proz. und 5,3 Proz. des Körpergewichtes jedes Tieres. Das Glyzerin hat auch in diesen Fällen noch keine toxische Nebenwirkung hervorgebracht, da kein Tier eine wahrnehmbare Beeinträchtigung seines Wohlbefindens zeigte, obgleich in dem einen Versuche eine beträchtliche Temperaturabnahme (um 2,5 Grad) festgestellt wurde.

1) Um möglichst genau die Anwesenheit einer freien Abdominalflüssigkeit zu eruieren, drängten wir in allen Fällen den vorliegenden Darmteil, meist das Coecum, mit der eingeführten stumpfen Kanüle vor der Injektion beiseite; dann wurde durch Zusammenpressen der Bauchdecken des Tieres mittelst flach aufgelegter Hände von den Seiten nach der Mediane zu mehrfach versucht, die event. vorhandene Bauchhöhlenflüssigkeit zu entfernen. Nur in dem 18. Versuch und ferner in einem nicht referierten, flossen dabei mehrere Kubikzentimeter derselben ab; sonst in einigen Fällen bis höchstens 15 Tropfen. Wir dürfen daher annehmen, daß eine freie Flüssigkeit im Abdomen der Tiere nicht vorhanden bezw. daß sie zu geringfügig war, um bei einer genauen Feststellung des Transsudates ernstlich in Rechnung zu kommen.

19. Versuch: Intraperitoneale Injektion von 6 ccm Glyzerin bei einem 1875 g schweren Kaninchen um 9 Uhr 3 Minuten vormittags. — Um 12 Uhr 30 Minuten nachmittags, also 3½ Stunden nach der Einspritzung, sind aus der Bauchhöhle 57 ccm eines klaren, hämorrhagischen Transsudates zu entfernen. Temperatur vor der Operation 38,8°; um 10 Uhr 20 Minuten vormittags 35,5° und um 12 Uhr 35 Minuten nachmittags 36,1°.

Hier ist neben einer Vermehrung des Transsudates die Temperaturabnahme noch bedeutender, wie in dem 17. Versuche. Da aber auch diese Glyzerindosis sonst von dem mittelgroßen Kaninchen unbeschadet vertragen wurde, steigerten wir dieselbe in einer größeren Versuchsreihe um weitere 2 ccm.

20. Versuch: Um 9 Uhr 15 Minuten vormittags werden einem 1750 g schweren Kaninchen 8 ccm Glyzerin in die Abdominalhöhle injiziert. Um 10 Uhr 45 Minuten sind 91 ccm eines klaren, dünnflüssigen, nicht blutig aussehenden Transsudates vorhanden. Peritoneum ohne Besonderes, keine Hyperämie. Mikroskopisch sind im Transsudat nur sehr wenig rote und ganz vereinzelt auch weiße Blutkörperchen nachzuweisen.

21. Versuch: Um 9 Uhr 20 Minuten vormittags werden einem großen Kaninchen von 1600 g Gewicht 8 ccm Glyzerin injiziert.

Bald nach der Injektion Tier entschieden leidend, ab und zu stellt sich kurzdauernder Opisthotonus ein. Exitus um 12 Uhr 45 Minuten vormittags. In der Bauchhöhle sind 72 ccm klaren Transsudates, das beim Stehen in Zimmertemperatur zum größten Teile gallertig gerinnt; mikroskopisch ist derselbe Befund wie in 20 zu erheben.

22. Versuch: Um 8 Uhr 50 Minuten vormittags werden einem untermittelgroßen Kaninchen von 1375 g Gewicht 8 ccm Glyzerin in die Bauchhöhle gebracht.

Um 12 Uhr 30 Min. nachmittags ist im Abdomen eine Flüssigkeitsmenge von 64 ccm enthalten. Transsudat klar, nicht sanguinolent. Etwa 9 Uhr 35 Minuten vormittags bekommt das Tier Opisthotonus und klonisch-tonische Krämpfe der Extremitäten, die jedesmal etwa 30 Sekunden anhalten. Die Sektion des am folgenden Tage verstorbenen Tieres ergibt keine Besonderheiten, Peritoneum glatt, glänzend, ohne Gefäßinjektion.

23. Versuch: Um 8 Uhr 40 Min. vormittags intraabdominale Einspritzung von 8 ccm Glyzerin bei einem 2000 g schweren Kaninchen. Nach fast vier Stunden werden 70 ccm eines klaren, nicht blutig tingierten Transsudates gewonnen.

24. Versuch: Um 8 Uhr 50 Min. vormittags werden einem Kaninchen von 2000 g Gewicht 8 cm injiziert.

Um 4 Uhr 5 Minuten nachmittags findet sich ein trübes, mit kleinen Flocken durchsetztes, mäßig blutig aussehendes Transsudat von 60 ccm im Abdomen des Tieres. Peritoneum ohne Besonderes.

25. Versuch: Um 8Uhr 40 Min. nachmittags werden einem 1500 g schweren Kaninchen 8 ccm in die Bauchhöhle gebracht.

Nachmittags um 3 Uhr 30 Min. können 50 ccm eines leicht getrübten Transsudates aufgehebert werden.

26. Versuch: Um 9 Uhr 28 Min. werden einem 2000 g schweren Kaninchen 8 ccm Glyzerin injiziert. Nach 9 Stunden sind in der Bauchhöhle nur 5 ccm einer etwas trüben Flüssigkeit vorhanden. — Peritoneum in mäßigem Grade hyperämisch, etwas mehr die Mesenterialgefäße.

27. Versuch: Um 9 Uhr vormittags intraperitoneale Injektion von 8 ccm Glyzerin bei einem 2000 g schweren Kaninchen.

Nach 10 Stunden finden sich 25 ccm einer mäßig getrübten, nicht blutigen Flüssigkeit im Abdomen vor. — Peritoneum glatt, glänzend, mit beträchtlicher Hyperämie, besonders der Mesenterialgefäße.

28. Versuch: Um 11 Uhr vormittags intraperitoneale Injektion von 8 ccm Glyzerin bei einem Kaninchen von 2000 g Gewicht. — Abends 8 Uhr werden 8 ccm einer trüben Flüssigkeit, die beim Stehen alsbald gerinnt, pipettiert. Bauchfell glatt, spiegelnd, kaum hyperämisch.

29. Versuch: Um 9 Uhr vormittags intraperitoneale Injektion von 8 ccm Glyzerin bei einem Kaninchen von 2000 g Gewicht.

Nach 25½ Stunden sind in der Bauchhöhle nur 3 ccm einer klaren Flüssigkeit enthalten; Peritoneum ohne Besonderes.

Was zunächst die Menge des Transsudates anbelangt, so zeigen diese Versuche mit 8 ccm Glyzerin stets ein positives Resultat, wenn einige Stunden, bis etwa 7, nach der Injektion die Ausheberung vorgenommen worden ist; die Flüssigkeitsausscheidung betrug bis 5,14 Proz. des Körpergewichtes. Sodann sehen wir aus dieser Reihe, daß das Maximum des Transsudates nach ein bis zwei Stunden erreicht ist und daß ferner der Erguß danach wieder einer schnellen Resorption anheimfällt; nach 10 Stunden ist er entweder schon ganz aufgesaugt oder nur noch zum kleineren Teile vorhanden, je nach der Größe und dem Kräftezustand des Versuchstieres. Das Peritoneum selbst hat in allen Fällen ein unverändertes Aussehen geboten, nur im 26. und 28. Versuche ist ein mäßiger, im 27. ein stärkerer Grad von Hyperämie zu konstatieren gewesen, ein Befund, der jedoch zu einer begründeten Schlußfolgerung nicht berechtigen dürfte[1]).

1) Interessant sind in dieser Beziehung die Ergebnisse von Buchner (Münchner med. Wochenschr. 1899. Heft 39 u. 40). Er injizierte kleine Mengen (1 ccm) von 60-, 70-, 80prozent. oder von absolutem Alkohol in die Bauchhöhle von Meerschweinchen. Nach 5—6 Stunden fand sich in der Regel ein serös-hämorrhagisches Exsudat und rosafarbene Injektion der Serosa. Die untere Seite des Magens zeigte subseröse Blutaustritte, der Dünndarm eine dunkelblaurote-rosa Verfärbung. Bei absolutem Alkohol waren diese Erscheinungen am stärksten ausgeprägt; sehr auffallend war die starke Injektion der Gefäße, namentlich der Mesenterialgefäße. Bei Methylalkohol waren sie weniger vorhanden, bei weitem am bedeutendsten beim Propylalkohol, „1 ccm Propylalkohol intraperitoneal bewirkt beim Meerschweinchen innerhalb 6 Stunden intensive blaurote Verfärbung des ganzen Darmtraktus bis herunter zum Rektum, inkl.

In zwei Fällen tritt zum ersten Male eine ausgesprochene toxische Einwirkung in die Erscheinung (21. und 22. Versuch), die sich durch klonisch-tonische Krämpfe und durch Opisthotonus kundgegeben hat. Dujardin-Beaumetz und Ardigé (l. c.) erklären diese Wirkung des Glyzerins durch eine Schädigung der Nervenzentra, namentlich des Rückenmarkes, analog der Wirkung der Alkohole, zu denen ja das Glyzerin als dreiwertiger Vertreter der Gruppe gehört, und auch Langendorff (l. c.) führt sie auf eine „Reizung des Nervensystems durch die Wasserentziehung" zurück.

Daß hierbei die Aufnahme des Glyzerins in den Kreislauf wohl die wichtigste Rolle spielt, zeigen die Untersuchungen des Glyzeringehaltes in verschiedenen Transsudaten, die ich der großen Freundlichkeit der Herren Professor Siegfried und Privatdozent Dr. Burian[1]) vom hiesigen physiologischen Institute verdanke. Von ihnen wurde das überraschende und interessante Ergebnis ermittelt, daß in den 91 ccm des vom 20. Versuch stammenden Transsudates nur 0,4163 g (= 0,3293 ccm) Glyzerin und in den 72 ccm des 21. Versuches nur 0,3259 g (= 2784 ccm) Glyzerin enthalten war; es muß also in beiden Fällen über 7,5 ccm Glyzerin im Blute zirkuliert haben!

Die Beschaffenheit des Transsudates zeigte im allgemeinen keine wesentliche Unterschiede; es war von klarem oder etwas trübem Aussehen, dünnflüssig, von blasser oder etwas rötlicher Farbe (vergl. Wegner, S. 88 und 89), je nach dem Gehalt an roten Blutkörperchen, die sich mikroskopisch stets nachweisen ließen. Meist bildete sich sehr bald nach der Ausheberung durch Fibrinausscheidung eine lockere, manchmal auch eine etwas festere Gerinnung, nur selten blieb das Transsudat ganz flüssig. Zwecks bakteriologischer Verwertung wurde es gleich aus der Bauchhöhle, jedesmal zu 10 ccm, in sterile Reagenzröhren pipettiert und im Wasserbade von 39 Grad auf Eigentemperatur gehalten. Sodann wurden auf je zwei Röhren Abimpfungen von virulentem, im hängenden Tropfen Eigenbewegungen zeigendem Bakterium coli und von Staphylococcus pyogenes aureus vorgenommen, während die übrigbleibenden Röhren desselben Transsudates zur Kontrolle unbeschickt blieben; zur Verwertung in dieser Weise gelangte von der vorstehenden Reihe das Transsudat von Versuch 22—27,

Magen, mit massenhaften subserösen Blutergüssen, außerdem sehr starkes hämorrhagisches Transsudat; kurzum die Wirkung auf die Gefäße ist eine ganz außerordentlich starke".

1) Den genannten Herren erlaube ich mir, auch an dieser Stelle für ihre Mühewaltung meinen verbindlichsten Dank auszusprechen.

ferner von Versuch 8, 17 und von 34, 38 und 39. Nach 24., beziehungsweise 48stündigem Verweilen im Thermostaten war in den meisten mit Coli beschickten Röhren eine intensive Gasentwicklung zustande gekommen, sie fehlte nur in den Röhren des Transsudates 27 und 25. In allen Fällen jedoch konnten durch Untersuchung im hängenden Tropfen Stäbchenbakterien in mehr oder weniger lebhafter Eigenbewegung nachgewiesen werden. Im mikroskopischen Methylenblaupräparat zeigten sie ein sehr variables Aussehen: neben dem Bakterium coli von gewöhnlicher Beschaffenheit war auffallend eine Reihe von Stäbchenbakterien, die den Eindruck von Involutionsformen machten.

Hiernach scheint dem Transsudat eine, wenigstens stark bakterizide Kraft nicht inne zu wohnen, denn in jedem Falle hatten sich die Bakterien im Transsudat weiter entwickelt, allerdings nicht in so typischen Formen und nicht so reichlich wie auf Agar oder in Bouillon.

Die in die Transsudatröhren gebrachten Staphylokokken zeigten ebenfalls regelmäßig Wachstum; nur waren hier in bezug auf Quantität der Kokken größere Unterschiede vorhanden. Zahlreihe, einzeln und auch in Träubchen liegende Kokken waren in Deckglaspräparaten aus den Transsudaten 8, 17 und 22, weniger aus denen der übrigen Versuche zu finden.

Wir kommen zum

30. Versuch: Einem 1100 g schweren Kaninchen werden 10 ccm Glyzerin in die Abdominalhöhle injiziert. Unter kurzandauernden Zuckungen der Extremitäten tritt $2^1/_2$ Stunden post op. der Exitus ein. 70 ccm eines klaren, etwas blutig tingierten Transsudates im Abdomen. Peritoneum ohne Besonderes, keine Hyperämie.

31. Versuch: Um 1 Uhr 36 Min. nachmittags werden einem Kaninchen von 2050 g Gewicht 10 ccm Glyzerin intraperitoneal injiziert. — Gegen 3 Uhr setzen bei sehr frequenter Atmung klonisch-tonische Krämpfe, verbunden mit Nackenstarre ein, die im allgemeinen 15—25 Sekunden dauern und auf dem Höhestadium nach 1—2—3 Minuten Pause wiederkehren. Gegen Abend klingen die Zuckungen ziemlich schnell ab, am nächsten Morgen zeigt das Tier ein kaum noch beeinträchtigtes Allgemeinbefinden und am Nachmittage hat es sich völlig wieder erholt.

32. Versuch: Um 1 Uhr 43 Minuten nachmittags werden einem kleinen, sehr munteren Hunde von 3000 g Gewicht 12 ccm Glyzerin in das Abdomen injiziert. Im Verlauf des Nachmittags zeigt sich der Hund matt, abgespannt, hat jedoch keine Krämpfe. Abends ist er bereits munterer und am nächsten Morgen von der früheren Lebendigkeit.

33. Versuch: Um 8 Uhr 30 Minuten vormittags werden einem kräftigen Hund von 8000 g Gewicht 32 ccm Glyzerin injiziert. Nachmittags ist er weniger mobil, abends bereits munterer. Keine Krämpfe. Am folgenden Morgen ist das Tier munter wie früher.

34. Versuch: Um 9 Uhr 11 Minuten vormittags intraperitoneale Injektion von 44 ccm Glyzerin bei einem 6250 g schweren Pintscher. Nach 12½ Stunden werden in Äthernarkose 160 ccm eines schwach blutig aussehenden Transsudates aus der Bauchhöhle entfernt. Keine Hyperämie der Mesenterialgefäße, Peritoneum glatt glänzend. Zweischichtige Bauchnaht, Kollodiumverband, Hund lebt.

Aus diesen Versuchen resultiert, daß nach Injektion von 10 ccm Glyzerin beim Kaninchen stets schwere toxische Wirkungen eintreten, denen nur ein sehr kräftiges Tier zu widerstehen vermag. 10 ccm dürften demnach als äußerste Maximaldosis angesehen werden, aber auch nur für ganz kräftige und widerstandsfähige Kaninchen, für Tiere unter 1800 g Gewicht etwa müssen schon 8 ccm als das höchst zulässige Maß bezeichnet werden. Die Hunde vertragen die Injektion weit besser, auch wenn ihnen die für die Kaninchen gefundene Maximaldosis, auf ihr Körpergewicht umgerechnet injiziert, ist.

Das Transsudat beträgt im 30. Versuch 3,45 Proz. des Körpergewichtes, eine in Anbetracht der für dies Tier letalen Dosis im Vergleich zu früher gefundenen Werten geringe Menge.

Um nun die Grenze der Transsudationsfähigkeit des Peritoneums zu ermitteln, sind in den folgenden Versuchen große Glyzerindosen injiziert worden.

35. Versuch: Um 11 Uhr 6 Minuten nachmittags werden einem kräftigen Kaninchen von 2200 g Gewicht 22 ccm Glyzerin in die Abdominalhöhle gespritzt.

Nach 1 Stunde 51 Minuten tritt der Exitus letalis ein, ohne daß irgendwelche Krampferscheinungen ausgelöst waren. Im Abdomen finden sich 198 ccm eines klaren, stark blutig gefärbten Transsudates. Peritoneum glatt und spiegelnd, unbedeutende Injektion der Mesenterialgefäße.

36. Versuch: Um 1 Uhr 20 Min. nachmittags werden einem 2150 g schweren Kaninchen 40 ccm Glyzerin intraperitoneal injiziert.

Nach 1½ Stunden Exitus letalis. Zwei Stunden darauf wird die Sektion vorgenommen: im Abdomen 166 ccm eines klaren, stark blutig gefärbten Transsudates. Peritoneum ohne Besonderes, kaum bemerkbare Hyperämie der Mesenterialgefäße.

37. Versuch: Um 9 Uhr 35 Minuten nachmittags werden einem kräftigen Zughund von 2000 g Gewicht 266 ccm Glyzerin injiziert.

Nach 2¼ Stunde tritt der Exitus ein. Im Abdomen finden sich 1300 ccm eines blutigen, klaren Transsudates. Peritoneum ohne Befund, keine Hyperämie.

Die ermittelten Transsudatmengen entsprechen für den 35. Versuch 8 Proz. des Körpergewichtes, für den 36. rund 6 Proz. und für den letzten 5,17 Proz., Resultate, die mit den Wegnerschen Beobachtungen genau übereinstimmen. In diesen Fällen hochgradiger Glyzerinwirkung sind gegen früher ungleich mehr rote Blutkörperchen mit

ausgeschieden worden, so daß der Erguß jedesmal einen stark hämorrhagischen Charakter angenommen hat. Ganz außerordentlich ist in dem 37. Beispiel die Resorption des Glyzerins gewesen, wie von Professor Siegfried und Dr. Burian nachgewiesen wurde: in 110 ccm der blutig serösen Flüssigkeit fanden sie nur 1,3777 g (= 1,0899 ccm) Glyzerin, so daß also nahezu 250 ccm Glyzerin in der kurzen Zeit von 75 Min. in den Körperkreislauf übergegangen sein müssen.

Durch frühere Versuche war festgestellt, daß bei einer Injektion von 8 ccm Glyzerin nach 3 Stunden ein Transsudat von etwa 70 ccm in der Abdominalhöhle zu erwarten ist. Es entstand nun die Frage, ob man nicht diese Menge durch subkutane Flüssigkeitszufuhr in irgendeiner Weise zu beeinflussen imstande ist. A priori sollte man vermuten, daß dadurch eine Vermehrung des Transsudates eintreten müßte, zumal wo man durch Indienststellung einer ausgedehnten subkutanen Resorptionsfläche dem Organismus schnell ein großes Quantum von Flüssigkeit zuzuführen[1]) und so die Folgen einer Wasserverarmung des Körpers wirksam zu coupieren vermag.

Die zu diesem Zwecke angestellten Versuche sind technisch so ausgeführt worden, daß zunächst das Glyzerin in die Bauchhöhle gebracht und dann so schnell wie möglich an 6—8 Stellen des Bauches und Rückens bei langsamer Entleerung der 12 ccm fassenden Spritze eine körperwarme, physiologische Kochsalzlösung injiziert wurde. Um einem Wärmeverlust des Tieres vorzubeugen, wurde es gleich danach bei Zimmertemperatur in Decken eingepackt.

38. Versuch: Um 9 Uhr 30 Minuten vormittags werden einem 1750 g schweren Kaninchen 8 ccm Glyzerin intraperitoneal injiziert. Gleich nach Schluß der Bauchnaht subkutane Injektion von 120 ccm physiologischer Kochsalzlösung. Temperatur vor der Operation 39°; um $^1/_2$12:38°.

Um 12 Uhr 30 Min. können aus der Bauchhöhle 47 ccm eines klaren, ziemlich blutig gefärbten Transsudates ausgehebert werden. Peritoneum ohne Besonderes. Keine Hyperämie.

39. Versuch: Um 10 Uhr vormittags werden einem 1875 g schweren Kaninchen 8 ccm Glyzerin injiziert ins Abdomen.

Sodann: subkutane Injektion von 120 ccm physiol. Kochsalzlösung.

Temperatur vor der Operation: 38,7°, um $^3/_4$12 Uhr vormittags 34°. Gegen 11 Uhr vormittags bekommt das Tier einen mittelstarken Krampfanfall, der etwa 30 Sekunden dauerte.

Um 1 Uhr nachmittags sind in der Bauchhöhle 58 ccm einer klaren, ziemlich sanguinolenten Flüssigkeit vorhanden.

---

1) Vgl. Klapp, S. 262.

Es scheint hiernach, als ob die subkutane Injektion eine Verminderung, keinesfalls aber eine Vermehrung der Transsudatmenge zur Folge gehabt hat. Auffallend ist auch das hämorrhagische Aussehen des Ergusses, und der bedeutende Temperaturabfall, der trotz der genannten Vorsichtsmaßregel eingetreten war.

Bei größeren Glyzerindosen blieb ebenfalls die durch eine gleichzeitige subkutane Wasserzufuhr erwartete Wirkung auf den Umfang der Transsudatbildung aus.

40. Versuch: Einem kräftigen Kaninchen von 2875 g Gewicht werden 15 ccm Glyzerin intraperitoneal injiziert und gleichzeitig subkutan 160 ccm NaCl-Lösung. Nach 1 Stunde 2 Min. tritt unter langsamem Erlöschen der Körperfunktionen der Exitus ein.

In der Bauchhöhle 90 ccm klares, sanguinolentes Transsudat. Peritoneum ohne Besonderes.

41. Versuch: Einem kräftigen Kaninchen von 2125 g Gewicht werden 15 ccm Glyzerin und gleichzeitig 210 ccm NaCl-Lösung subkutan injiziert.

Nach 1 Stunde 20 Min. Exitus, wie bei 40. Im Abdomen 80 ccm klaren, weniger blutig aussehenden Transsudates. Peritoneum ohne Besonderes. Keine Hyperämie.

Wir hofften, durch jenes die zu erwartende Transsudatmenge weit übersteigende Maß von subkutaner Flüssigkeitszufuhr trotz der letalen Glyzerindosis die Tiere am Leben erhalten zu können; daß es nicht gelang, wird dem Zusammenwirken mehrerer Faktoren zuzuschreiben sein: Der Schwere des operativen Eingriffes an sich, der Glyzerinwirkung, die sich diesmal jedoch nicht durch Krampfauslösung dokumentierte, dem unvermeidlichen Wärmeverlust und der gesteigerten Arbeitsleistung des Organismus, einmal zu transsudieren und sodann die subkutanen Wassermengen zu resorbieren. Wie bestrebt der Organismus gewesen, dieser letzten Anforderung zu entsprechen, davon überzeugten wir uns gleich nach dem Exitus durch Inzisionen an den Infiltrationsstellen: Es war deutlich wahrzunehmen, daß ein beträchtlicher Teil bereits durch Resorption fortgeschafft war. Dennoch war eine Vermehrung der Transsudatmenge ausgeblieben.

Durch einige weiterte Versuche sollte ermittelt werden, ob korpuskuläre Elemente als solche in der Bauchhöhle einen Transsudatstrom hervorzurufen imstande seien. — Wegner hatte seinen Versuchstieren Farbstoffpartikelchen (Tusche, Zinnober, Kohlenpulver) in das Abdomen gebracht und gefunden, daß diese Stoffe ohne weiteres vom Zwerchfell aufgesogen werden. Auch Schnitzler uud Ewald brachten feste Körper in die Bauchhöhle von Kaninchen, 0,1 g metallisches

Jod, 0,2 und 0,5 g Jodkali und Ferrocyankalium. Die genannten Substanzen wurden relativ rasch in der Peritonealflüssigkeit gelöst und waren alsbald im Harn nachweisbar. Ähnlich fielen ihre Versuche mit halbfesten Substanzen aus (Gelatine- und Agarzylinder, die mit Formalindämpfen vorbehandelt und mit 2proz. Jodkali imprägniert waren). „Nachdem 0,1 g Jod in etwa 45 Stunden in der Bauchhöhle gelöst und ausgeschieden war, 0,1 g Jod aber mehr als 200 g Wasser zur Lösung braucht, können wir uns eine beiläufige Vorstellung von der Intensität des zwischen den Peritonealblättern ablaufenden Saftstromes machen" (l. c. S. 359.) Schnitzler und Ewald hatten sodann einige Messerspitzen von sterilem Streusand und ferner Ruß (von einer Terpentinflamme) der Bauchhöhle von Kaninchen einverleibt und festgestellt, daß dadurch die Resorption eine Verzögerung nicht erleidet; auch 5 sterile Glaskugeln und eine apfelgroße Zelluloidkugel äußerten intraperitoneal keinen Einfluß auf die resorptiven Vorgänge.

Wie man sieht, beschäftigen sich die referierten Versuche mit der Frage, ob die Resorption im peritonealen Raum durch Einbringung von festen Substanzen tangiert wird. Der negative Ausfall derselben läßt schon von vornherein die Vermutung zu, daß auch die Transsudation dadurch nicht angeregt wird. Die Richtigkeit dieser Annahme wird durch unsere Versuche bestätigt.

42. Versuch: Einem 3000 g schweren Kaninchen werden 4 sterile, etwa kirschgroße Wattebäuschchen durch eine ca. 1 cm lange Peritonealöffnung nach verschiedenen Richtungen in die Bauchhöhle geschoben.

Nach 3 Stunden ist im Abdomen keine freie Flüssigkeit nachzuweisen; nur haben sich die Wattebäuschchen, von denen zwei tief zwischen Dünndarmschlingen lagen, mit Flüssigkeit vollgesogen. Keine Hyperämie.

43. Versuch: Einem 2100 g schweren Kaninchen werden durch einen 0,5 cm langen Peritonealschlitz 3 gehäufte Messerspitzen sterilen Streusandes mittelst eines nach Angabe von Professor Friedrich gefertigten Trichters an verschiedenen Stellen (zwischen Dünndarmschlingen) einverleibt.

Nach 3 Stunden 1,5 ccm einer klaren, serösen Flüssigkeit im Abdomen. Der Sand findet sich zu kleinen Klümpchen geballt an den betreffenden Stellen vor, irgendwelche Reizerscheinungen sind nicht vorhanden.

44. Versuch: Einem 2500 g schweren Kaninchen werden in gleicher Weise 7 gehäufte Messerspitzen sterilen Lykopodiums in die Bauchhöhle gebracht.

Nach 3 Stunden ist etwa 1 ccm klarer Flüssigkeit im Abdomen vorhanden. Keine Hyperämie, keine Reizerscheinungen.

45. Versuch: Einem 1900 g schweren Kaninchen werden 2 gehäufte Messerspitzen im Mörser verriebenen Pfeffers in das Abdomen gebracht.

Nach 3¾ Stunden 4 ccm einer klaren serösen Flüssigkeit im Abdomen. Keine Reizerscheinungen.

Der durch zweistündige Heißlufteinwirkung sterilisierte Pfeffer hatte bedeutend an Schärfe verloren, doch war der Pfeffergeschmack noch nachhaltig auf der Zunge zu spüren.

Überblicken wir nun zunächst die durch die bisher mitgeteilten Versuche gewonnenen Resultate, so können wir sie kurz in folgende Sätze zusammenfassen:

Traubenzucker und Kochsalzlösungen in hohen Konzentrationen regen das Peritoneum zur Flüssigkeitsabgabe an; von den Lösungen niederer Konzentration dagegen wird nach kurzer Zeit ein großer Teil resorbiert gefunden, nicht aber der Transsudationsstrom angeregt.

Glyzerininjektionen in das Abdomen pflegen fast stets eine Absonderung seröser peritonealer Flüssigkeit zur Folge zu haben, deren Menge proportional der Menge der injizierten Dosis ist. Während kräftige Tiere auf 2 bezw. 4 ccm nicht zu reagieren brauchen, ist bei kleineren die durch diese Dosen hervorgerufene Transsudatmenge ziemlich beträchtlich. Werden 6 ccm injiziert, so wird auch bei kräftigen Tieren ein ergiebiger Transsudationsstrom angeregt. 10 ccm stellen im allgemeinen das höchst zulässige Injektionsmaß dar; bei noch höheren Dosen tritt meist unter klonisch-tonischen Krämpfen der Exitus ein, die Menge der freien Abdominalflüssigkeit ist dann am beträchtlichsten und kann bis 8 Proz. des Gesamtkörpergewichtes betragen.

Je nach der Glyzerindosis ist auch der Gehalt an Blutkörperchen im Transsudat ein verschiedener: bei hohen Injektionsquanten ist er sehr groß, so daß der Erguß hämorrhagisch aussieht, bei kleinen ist er gering oder nicht nachweisbar.

Das Glyzerin geht sehr schnell und in großen Mengen in den Blutkreislauf über, wo es als toxische Wirkung Krämpfe klonisch-tonischen Charakters und Opisthotonus auslösen kann; das Transsudat enthält nur noch ganz geringe Quantitäten der injizierten Gabe.

In bakteriologischer Beziehung zeigt sich das Transsudat als nicht bakterizid für Bakterium coli und Staphylococcus pyogenes aureus; das Bakterium coli entwickelt sich in demselben fort, meist bei lebhafter Gasbildung und fast stets unter Erhaltung der Eigenbewegung und Änderung seiner Formen. Nicht immer gleich-

mäßig in quantitativer Beziehung gedeihen im Transsudat Staphylokokken.

Eine Vermehrung der Transsudatmenge läßt sich, auch bei hoher Glyzerindosis, durch gleichzeitige subkutane Injektion von physiologischer Kochsalzlösung an mehreren Stellen nicht erzielen; ferner kann dadurch bei letaler Glyzerindosis der Exitus nicht verhindert werden.

Sterile korpuskuläre Elemente sind, sofern sie das Bauchfell weder mechanisch schädigen noch chemisch reizend beeinflussen, nicht imstande, eine Flüssigkeitsabsonderung zu bewirken.

Nach diesen Ermittelungen, durch welche, wie ersichtlich, die Wegnerschen Resultate ihre Bestätigung und Erweiterung erfahren, sollte zunächst durch einige weitere Versuche festgestellt werden, ob das Peritoneum auf eine intraabdominale Injektion von Bakterienreinkulturen mit einer unmittelbaren Flüssigkeitsabsonderung zu antworten pflegt oder nicht.

Im strengen Sinne des Wortes dürfen wir jetzt zwar nicht mehr von einer Transsudation reden, da diese ja ohne entzündliche Reizvorgänge meist auf mechanischem Wege zu entstehen pflegt, hier jedoch mehr oder weniger eine entzündlich peritonitische Affektion im Spiele ist. Doch sei es gestattet, diesen Begriff beizubehalten, bezw. ihn der Exsudation gleichzusetzen, zumal, wo wir ja nur die ersten Anfänge der Flüssigkeitsabsonderung von seiten des Peritoneums im Auge haben, die zunächst meist auch seröser oder sero-fibrinöser Natur ist und sich qualitativ im wesentlichen dann nur durch höheren Eiweißgehalt von dem einfachen Transsudat unterscheidet.

Eine Durchsicht der Versuchsprotokolle von Autoren, die eine experimentelle Peritonitis hervorrufen konnten (Pawlowsky, Wallgreen [l. c.]), ergibt, daß des öfteren eine größere oder geringere Menge eines serös-hämorrhagischen („katarrhalischen") Exsudates im Abdomen der Tiere, wenn der Tod bald erfolgt war, enthalten gewesen ist. Genaue Angaben aber, ob sich als direkte Folge der bakteriellen Injektion, ähnlich wie bei der Erzeugung einer chemischen Peritonitis, die Flüssigkeitsabsonderung einstellt, sind nicht vorhanden, und nur aus klinischer Erfahrung weiß man, daß sich bei akuter Peritonitis in der Regel bald an die entzündliche Hyperämie der Serosa eine fibrinöse und seröse Exsudation anschließt, von denen die letztere bei wechselnder Quantität je nach der Ausdehnung ein Flüssigkeitsquantum bis zu einigen Litern, gelegentlich bis zu 20,

liefern kann. Da nun aber andererseits kleinere seröse Ergüsse schnell wieder resorbiert werden können, so dürfen wir für unsere Versuche, wenn überhaupt, nur in den ersten Stunden nach der Injektion einen solchen peritonealen Erguß erwarten.

Injiziert haben wir unseren Versuchstieren selbstgezüchtete Reinkulturen von Staphylococcus pyogenes aureus, dessen pathogenetische Bedeutung für diee Peritonitis des Menschen, wenn auch nur für einzelne Fälle, gesichert ist, und ferner Reinkulturen von Bakterium coli, nächst den Streptokokken der häufigste Erreger jener Erkrankung[1]).

46. Versuch: Einem 2350 g schweren Kaninchen wird eine Aufschwemmung von Staphylokokkenkulturen, die in 3 Agarröhren 38 Stunden gewachsen waren, in 10 ccm physiologischer Kochsalzlösung intraabdominal injiziert.

Nach 3 Stunden 20 Min. sind in der Bauchhöhle ca. 2 ccm einer etwas trüben, sanguinolenten Flüssigkeit vorhanden, die unter dem Mikroskop zahlreiche zellige Bestandteile (Leukozyten) und nur ganz vereinzelt Kokken aufweist. Peritoneum glatt, glänzend, in geringem Maße hyperämisch.

47. Versuch: Einem 1900 g schweren Kaninchen werden injiziert 8 ccm Staphylokokkenbouillonkultur von 36 Stunden. Das Allgemeinbefinden an dem nächsten Tage kaum noch beeinträchtigt. Tier bleibt am Leben.

Einem Meerschweinchen, dem 3 ccm derselben Kultur mit Pravazscher Spritze injiziert wurde, erliegt nach etwa 14 Stunden; im Abdomen 5 ccm einer trüben, sanguinolenten Flüssigkeit. Peritoneum stark hyperämisch, etwas verwaschen aussehend. Abimpfungen aus Bauchhöhle ergeben reichliches Wachstum von Staphylokokken in Reinkultur.

48. Versuch: Einem 3400 g schweren Kaninchen wird eine 4 Tage alte Colibouillonkultur von 12 ccm in das Abdomen injiziert. Spontaner Exitus nach 1 Stunde 50 Min. ca. 17 ccm einer klaren, nicht sanguinolenten Flüssigkeit im Abdomen. Peritoneum ohne Injektion.

49. Versuch: Einem Kaninchen von 1800 Gewicht wurden 8 ccm derselben Colibouillon injiziert. Nach 2¼ Stunden plötzlicher Exitus. Das Tier, das ruhig dagesessen hatte, bekam einen starken Krampfanfall, streckte alle Extremitäten von sich und starb nach wenigen Atemzügen. In der Bauchhöhle ca. 6 ccm etwas trüber Flüssigkeit. Keine Hyperämie des Peritoneums. Abimpfungen aus Bauchhöhle und rechtem Herzen ergeben Colibazillen in Reinkultur.

50. Versuch: Einem 1800 g schweren Kaninchen werden 15 ccm derselben Colibouillon injiziert. Tier nach 3 Stunden getötet; im Abdomen 18 ccm einer hellen, leicht getrübten Flüssigkeit.

50. Versuch: Einem 2100 g schweren Kaninchen werden die in 3 Agarröhren durch 38 Stunden gewachsenen, in 10 ccm Kochsalzlösung aufgeschwemmten Colikulturen injiziert.

1) Vgl. Nothnagel, Die Erkrankungen des Darms und des Peritoneums. 1898

Nach 3 Stunden ca. 5 ccm einer trüben, sanguinolenten Flüssigkeit im Abdomen. Peritoneum von mäßiger Hyperämie, glatt, glänzend.

52. Versuch: Einem 1300 g schweren Kaninchen werden 20 ccm einer zweitägigen Bouillonkultur injiziert. Das Tier zeigt während der Dauer der Einwirkung keine Störung in seinem Befinden. Nach 3 Stunden sind 21 ccm einer hellen, nicht blutigen Flüssigkeit in der Bauchhöhle. Peritoneum anämisch, glatt.

53. Versuch: Einem 1500 g schweren Kaninchen werden 6 ccm einer 40stündigen Colibouillonkultur injiziert. Spontaner Tod nach 23 Stunden. Im Abdomen 1 ccm klare Flüssigkeit, Därme und Bauchfell anämisch, ohne Auflagerungen; Dickdarm stark gashaltig, ebenso der ganze Dünndarm mit schäumigem, dünnflüssigem Inhalt erfüllt. Abimpfungen aus Bauchhöhle, Leber und rechtem Herzen ergeben Colibazillen in Reinkultur. Bemerkenswert ist ferner, daß bald nach der Injektion Diarrhöen aufgetreten sind.

54. Versuch: Einem 2000 g schweren Kaninchen werden 10 ccm einer 36stündigen Colibouillonkultur injiziert. Am nächsten Tage setzen starke Diarrhöen ein, die einen üblen Geruch verbreiten; sie halten in unvermindertem Maße bis zum Exitus nach $4^3/_4$ Tagen an. Sektion: ca. 3 ccm einer trüben Flüssigkeit im Abdomen, Peritoneum glatt und glänzend, ohne Auflagerungen, nicht hyperämisch.

Weder durch eine Injektion von Staphylokokken noch von Bakterium coli in Reinkulturen ist das Peritoneum zur Flüssigkeitsabgabe angeregt oder gereizt worden. Wenn die Bakterien mit der indifferenten physiologischen Kochsalzlösung zusammen in das Abdomen eingebracht sind, so findet sich der größere Teil derselben nach drei Stunden ohne merkbaren Schaden für das Tier aufgesogen; in der restierenden Bauchhöhlenflüssigkeit sind dann mikroskopisch und kulturell nur ganz verschwindend wenige Kokken oder Kolistäbchen nachzuweisen. Daß aber die injizierten Mikroorganismen virulent waren, ist für Versuch 46 und 47, wo demselben Stamm entnommene Staphylokokken verwandt wurden, aus dem Kontrollexperiment mit dem Meerschweinchen zu ersehen, das bereits nach 14 Stunden einer beginnenden Peritonitis erlegen ist; und für den Versuch 51 zeigt es in analoger Weise das Resultat der 53. Beobachtung.

In den Fällen, wo Colibouillon eingespritzt war, waren nach drei Stunden (Versuch 50 und 52) nur 3 bezw. 1 ccm Flüssigkeit mehr im Abdomen zu finden, als die injizierte Menge betrug; die gefundene Menge sah heller aus, als die Bouillon und war nicht sanguinolent. Ein ganz unbedeutendes Plus von freier Abdominalflüssigkeit mit demselben Charakter war auch im 48. Experiment zu konstatieren. Dieser Befund fällt deshalb etwas auf, weil das Tier der Injektion rasch erlag und trotzdem jenes Flüssigkeitsquantum gefunden wurde. Hier könnte man an eine Abgabe von Flüssigkeit durch das Peritoneum

denken, zumal im 49. Versuch die injizierte Colibouillon nach nur 25 Min. längerem Verweilen in der Bauchhöhle quantitativ sich vermindert und dann den überraschend plötzlichen Tod zur Folge gehabt hatte.

Auffallend ist auch das Ergebnis der beiden letztgenannten Versuche; beide Male traten starke Diarrhöen auf, durch die das 54. Versuchstier an Erschöpfung zugrunde ging.

Die nähere Untersuchung der im 51. Versuch nach drei Stunden gewonnenen Bauchhöhlenflüssigkeit ergab im hängenden Tropfen die Anwesenheit von zahlreichen, teils nicht mobilen, teils in Eigenbewegung befindlichen Stäbchenbakterien, die im gefärbten Präparat ähnlich wie die im Transsudat gezüchteten (s. o.) ein mannigfaltiges Aussehen erkennen ließen: neben dem normalen Bakterium coli waren meistens dickere und plumpere Stäbchen anzutreffen, die mit Methylenblau vielfach intensiv gefärbt, fast stets allein lagen.

Genauere Untersuchungen über das Verhalten des Bakterium coli machte Radziewsky[1]), der seinen Versuchstieren (Meerschweinchen) tödliche Dosen injizierte und in jeder Phase bis zum Exitus die Peritonealflüssigkeit mikroskopierte. Er fand, daß einerseits eine Vermehrung, andererseits eine Deformation und Auflösung der Bakterien in der Bauchhöhle erfolgt. Bereits 15 Minuten nach der Injektion büßte eine Anzahl von Mikroorganismen teilweise oder völlig ihr Tinktionsvermögen ein, während nach einer Stunde die größere Mehrzahl sich intensiv mit Methylenblau-Kühne färbte.

Da in unseren zuletzt mitgeteilten Versuchen die injizierten Bakterienreinkulturen in keinem Falle einen nennenswerten Erguß zur Folge gehabt hatten, sondern durch eine mehr oder weniger rasche Resorption aus der Bauchhöhle fortgeschafft waren, wollten wir fernerhin ihre Einwirkung auf das Peritoneum nach Anregung bezw. auf der Höhe des Transsudationsstromes einer Prüfung unterziehen. Zur Erzeugung des Transsudates wurde das uns aus den früheren Experimenten gut bekannte Glyzerin genommen.

Die Versuche, zu denen besonders kräftige Tiere ausgewählt wurden, wurden technisch in der Weise ausgeführt, daß die stumpfe Kanüle nach ihrer eingangs beschriebenen Einführung und nach vollendeter Glyzerininjektion verschlossen wurde und in situ blieb, um so auch der späteren Einbringung der Kulturen dienen zu können; erst danach wurde sie behutsam entfernt und das Tier vom Versuchsbrett abgespannt. Auf diese Weise konnte eine zweite Laparotomie

1) Radziewsky, Beitrag zur Kenntnis der Bakterium coli. Zeitschr. f. Hygiene. 34. Bd. 1900.

vermieden werden, ohne daß die Versuchstechnik an Exaktheit eingebüßt hätte.

55. Versuch: Um 9 Uhr 12 Minuten vormittags werden einem 1600 g schweren Kaninchen 6 ccm Glyzerin injiziert und um 10 Uhr 12 Minuten vormittags 6 ccm einer 40stündigen Colibouillonkultur.

Temperatur um 9 Uhr 39°; um 10 Uhr 50 Min. 33,3°; um 12 Uhr 35,9°. Um 12 Uhr 52 Min., also nach 2 Stunden 40 Min. sind aus dem Abdomen 62 ccm einer klaren, ziemlich dickflüssigen, kaum hämorrhagischen Flüssigkeit zu pipettieren. Abimpfungen von Bauch, Leber, Niere und Herz auf Agaragar ergeben Reinkulturen von Bakt. coli.

56. Versuch: Um 9 Uhr 20 Min. vormittags werden einem 1875 g schweren Kaninchen 6 ccm Glyzerin und um 10 Uhr 20 Min. vormittags ebenfalls 6 ccm derselben Colibouillon injiziert.

Temperatur vor der Operation 38,9°; um 10 Uhr 52 Min. 33,7°; um 7 Uhr 30 Min. nachmittags 34,5°. Kurz nach 8 Uhr nachmittags, also nach etwa 11 Stunden, tritt der Exitus ein. Sektion: kein Tropfen freier Flüssigkeit im Abdomen, Bauchfell kaum hyperämisch, etwa rosafarben, mit etwas verwaschener Zeichnung und ganz feinen, punktförmigen Auflagerungen. Darmschlingen nicht verklebt. Abimpfungen aus Bauch, Leber und Herz sind positiv.

57. Versuch: Um 9 Uhr vormittags werden einem 2000 g schweren Kaninchen 8 ccm Glyzerin und um 10 Uhr 6 ccm einer viertägigen Colibouillon injiziert.

Temperatur vor der Operation 39,5°, um 11 Uhr 30 Min. vormittags 35,3°. Um 12 Uhr 35 Min., also etwa 3½ Stunden post. inject. Glyz., enthält das Abdomen 84 ccm einer schwach blutig gefärbten, leicht getrübten Flüssigkeit. Das Peritoneum bietet keine Besonderheiten, keine Hyperämie.

58. Versuch: Um 9 Uhr 10 Min. vormittags werden einem 2100 g schweren Kaninchen 8 ccm Glyzerin und um 10 Uhr 10 Min. vormittags 6 ccm derselben Colibouillon injiziert.

Temperatur vor der Operation 39,4°, um 11 Uhr 35 Min. vormittags 35,4°, um 5 Uhr 15 Min. nachmittags 35° und um 7 Uhr 10 Min. nachmittags 34,8°. Gegen ½8 Uhr nachmittags Exitus. Sektion: im Abdomen 18 ccm eines trüben, mäßig sanguinolenten, dickflüssigen Ergusses. Das parietale Blatt des Bauchfells etwas getrübt, weniger das viszerale; einzelne Darmschlingen zeigen ganz lockere Verklebungen. Abimpfungen aus Bauch, Leber und rechtem Herzen ergeben nach 24stündigem Wachstum kolossale Mengen von Bakterium coli.

Als gemeinsames Resultat dieser Versuche finden wir, daß eine Vermehrung der Transsudation durch die Bakterieninjektion nicht erzielt worden ist. Der negative Ausfall befremdet deshalb nicht, weil ja auch bei alleiniger Einverleibung reiner Bakterienkulturen das Peritoneum in dieser Hinsicht unbeeinflußt geblieben ist.

Im übrigen stimmen die gefundenen Flüssigkeitsmengen quantitativ mit unseren bisherigen Ergebnissen

genau überein; auch der starke Temperaturabfall in diesen vier Fällen als Folge der Transsudatabscheidung ist uns aus mehreren früheren Versuchen bekannt.

Nach einer anderen Richtung hin aber scheinen diese Beobachtungen bemerkenswert. Denn während in keinem Falle, wo nur reine Kolikulturen injiziert waren, irgendwelche peritonitische Symptome aufgetreten sind, sind im 56. und 58. Experiment deutlich Zeichen einer beginnenden Entzündung von seiten des Bauchfells vorhanden gewesen. — Wie ist nun diese Beobachtungstatsache zu erklären? Schon Wegner (l. c.) hat auf die Bedeutung einer Stagnation zersetzungsfähiger Flüssigkeit in der Bauchhöhle als einen für die Entstehung einer Peritonitis wichtigen Faktor aufmerksam gemacht und auch Grawitz[1]) pflichtet dieser Ansicht bei. Nach seiner Überzeugung kommt dann eine eitrige Peritonitis zustande, wenn pyogene Mikroorganismen in eine Abdominalhöhle gebracht werden, welche eine stagnierende Nährflüssigkeit enthält oder deren Serosa durch ätzende Substanzen geschädigt worden ist. Auch in der Anwesenheit eines Ascites wird, wie Reichel[2]) hervorhebt, ein prädisponierendes Moment für eine septische Peritonitis nach Eröffnung der Bauchhöhle gesehen. „Das gesunde Peritoneum wird Herr über die bei strenger Antisepsis ja nur in geringer Menge mit ihm in Berührung kommenden Spaltpilze, ein abnormer Inhalt der Bauchhöhle, Ascites, gewährt ihnen Zeit zur massenhaften Entwicklung und zur Entfaltung ihrer furchtbaren Kräfte."

In unserem 56. und 58. Versuche war nun eine größere Quantität freier Abdominalflüssigkeit enthalten, in der, wie festgestellt, sich Bakterium coli weiter entwickelt und die ferner frühestens erst nach 10 Stunden durch Resorption fortgeschafft sein konnte.

So waren hier, wenn auch die Zeit kurz erscheint, die Bedingungen gegeben, unter denen sich peritonitische Erscheinungen einstellen konnten.

Daß es sich in unseren Fällen nicht um eine sogenannte chemische Peritonitis handelte, wie sie z. B. Pawlowsky durch Trypsin experimentell hervorgebracht und wie sie Tavel und Lanz mehrere Male durch Bakteriengifte zustande kommen sahen, zeigte einmal das indifferente Verhalten des Glyzerins der peritonealen

1) Grawitz, Statistischer und experimentell pathologischer Beitrag zur Kenntnis der Peritonitis. Charité-Annalen. XI. 1886.

2) Reichel, Beiträge zur Ätiologie und chirurgischen Therapie der septischen Peritonitis. Deutsche Zeitschr. f. Chirurgie. 30. Bd. 1890.

Endothelschicht gegenüber in den früheren Versuchen und sodann enthielten die injizierten Colibouillonkulturen doch zu geringe Mengen solcher Toxine. Auch unsere folgenden Beobachtungen sprechen dagegen, wo den Tieren sehr bedeutende Mengen von Bakterienfiltraten und -sterilisaten intraabdominal beigebracht wurden und bei keinem eine chemische Peritonitis entstand.

59. Versuch: Einem 1500 g schweren Kaninchen werden 10 ccm Colifiltrat[1]) injiziert. Nach $2^1/_2$ Stunden sind 3 – 4 ccm trüber Flüssigkeit im Abdomen. Peritoneum anämisch, Abimpfungen aus Bauchhöhle negativ.

60. Versuch: Einem 12 g schweren Kaninchen werden 10 ccm Colifiltrat injiziert. Temperatur in den nächsten Tagen normal (38,9 bis 39,5°). Bald nach der Injektion stellen sich übelriechende Diarrhöen ein, denen das Tier am 14. Tage erliegt. Sektion ohne Befund.

61. Versuch: Einem 2250 g schweren Kaninchen werden 20 ccm Colifiltrat injiziert. Nach $2^1/_2$ Stunden sind 38 ccm etwas trüber, gelblicher Flüssigkeit im Abdomen. Peritoneum ohne Besonderes.

62. Versuch: Einem 2000 g schweren Kaninchen werden 20 ccm Colifiltrat injiziert. Am 6. Tage Exitus. Das Tier hat am 1. und 2. Tage post. op. keine auffälligen Erscheinungen geboten, von da ab verschlechtert sich sein Befinden. Sektion: Abimpfungen aus Bauchhöhle negativ, Bauchfell glatt und glänzend, ohne Auflagerungen, nicht hyperämisch. Darmschlingen nicht verklebt, Dünndarm kontrahiert. Keine freie Flüssigkeit im Abdomen.

63. Versuch: Einem 1300 g schweren Kaninchen werden 20 ccm Staphylokokkenfiltrat injiziert. Nach $2^1/_2$ Stunden sind noch 2 ccm ziemlich klarer Flüssigkeit in der Bauchhöhle. Anämie der Darmserosa, Bauchfell glatt und spiegelnd.

64. Versuch: Einem 1300 g schweren Kaninchen werden 20 ccm Staphylokokkenfiltrat nach Prof. Friedrichs Technik injiziert. Tier bietet keine Besonderheiten in seinem Befinden, bleibt am Leben.

65. Versuch: Einem 1300 g schweren Kaninchen werden 20 ccm Colisterilisat injiziert. Nach 3 Stunden sind im Abdomen 17 ccm einer trüben, etwas flockigen Flüssigkeit. Keine Hyperämie des Peritoneums.

---

1) Herr Dr. Heller, Assistenzarzt an der chirurgischen Universitäts-Poliklinik, hatte die Freundlichkeit, mir die in dieser Versuchsreihe genannten Filtrate und Sterilisate darzustellen und zu überlassen.

Die zur Herstellung dienenden Kulturen waren bei 37,5° C. in Fleischwasserpeptonkochsalzbouillon gezüchtet, die Kolikulturen 4, bezw. 10 Tage und die Staphylokokken 9 Tage lang. Die Filtrate wurden mit Chamberland-Filter und Luftpumpe hergestellt, durch Abimpfungen auf ihre Keimfreiheit geprüft und bis zum Gebrauch im Eisschrank aufbewahrt. Die Sterilisate wurden durch 10 Stunden langes Erwärmen auf 60° C. im Wasserbade gewonnen. Durch Abimpfungen von Stunde zu Stunde wurde die Lebensfähigkeit der Bakterien geprüft. Mit der 6. Stunde blieben die Abimpfungen in der Regel schon ohne Wachstum.

66. Versuch: Einem 2400 g schweren Kaninchen werden 20 ccm Colisterilisat injiziert. Nach 6 Stunden ist keine freie Flüssigkeit im Abdomen mehr vorhanden. Peritoneum ohne Besonderes.

67. Versuch: Einem 1600 g schweren Kaninchen werden 20 ccm Staphylokokkensterilitat injiziert. Nach 3 Stunden finden sich 20 ccm etwas getrübter Flüssigkeit in der Bauchhöhle. Peritoneum ohne Hyperämie, glatt.

68. Versuch: Einem 1250 g schweren Kaninchen werden 20 ccm Staphylokokkensterilisat injiziert. Nach 6 Stunden sind im Abdomen 11 ccm einer trüben, etwas flockigen Flüssigkeit. Bauchfell ohne Besonderes.

Außer im 61. Versuche konnte, wie wir sehen, in keinem Falle eine Vermehrnng der Bauchhöhlenflüssigkeit nachgewiesen werden; man darf daher wohl schließen, daß im allgemeinen weder durch Bakterienfiltrate noch -sterilisate als solche auf das normale Peritoneum unmittelbar ein transsudationsbefördernder Reiz ausgeübt zu werden pflegt. Die injizierten Flüssigkeiten wurden vielmehr resorbiert, ohne daß sich eine toxische Wirkung bemerkbar gemacht hatte.

Diese negativen Ergebnisse stehen nicht im Einklang mit den Pawlowskyschen Resultaten. Pawlowsky (l. c. S. 486) gelang es, durch Injektion von 30 ccm Filtrat einer 8tägigen, ferner von 20 ccm und 15 ccm einer 4tägigen Bouillonkultur von Staphylococcus aureus bei fünf Meerschweinchen jedesmal eine Peritonitis haemorrhagica exsudativa hervorzurufen, der die Tiere am nächsten Tage bereits erlegen waren. Bei der Sektion wurde dann außer einer großen Quantität serös-hämorrhagischen Exsudates, intensive Injektion der Serosa der Gedärme und des Peritoneums gefunden. — Wie diese Differenzen zu erklären sind, ob sie aus der Verschiedenheit der Versuchstiere, der injizierten Menge und der Toxinvirulenz oder der Versuchstechnik resultieren, mag dahin gestellt bleiben. Auch nach 6 stündiger intraabdominaler Einwirkung müßte in unseren Fällen eine peritonitische Reizung sich bereits gezeigt haben, falls die Kürze der Zeit angeschuldigt werden sollte. Überdies zeigten ja auch unsere Kontrolltiere keinerlei Reaktion auf die Injektion hin.

Auch bei bestehendem Erguß, der auf dieselbe Weise, wie bei Versuch 55—58 durch Glyzerin erzeugt wurde, folgte einer Filtrat- oder Sterilisatinjektion keine Vermehrung peritonealer Flüssigkeitsabsonderung.

69. Versuch: Um 9 Uhr 50 Min. vormittags werden einem 2250 g schweren Kaninchen 6 ccm Glyzerin und um 10 Uhr 50 Min. vormittags 10 ccm Colifiltrat injiziert. Um 1 Uhr 20 Min. nachmittags sind 57 ccm fast klarer, etwas sanguinolenter Flüssigkeit im Abdomen. Keine Hyperämie.

70. Versuch: Um 10 Uhr vormittags werden einem 1625 schweren Kaninchen 6 ccm Glyzerin und um 11 Uhr 7 Min. vormittags 10 ccm Coli-

filtrat injiziert. Nach 5½ Tagen Exitus letalis. 2 ccm Flüssigkeit im Abdomen. Peritoneum ohne Besonderes. Am Tage nach der Operation bekommt das Tier anhaltende Diarrhöen.

71. Versuch: Um 10 Uhr vormittags werden einem 1300 g schweren Kaninchen 6 ccm Glyzerin und um 11 Uhr 10 ccm Staphylokokkonfiltrat injiziert. Um 1 Uhr 15 Min. nachmittags sind 66 ccm einer dünnflüssigen, fast klaren, etwas blutigen Flüssigkeit im Abdomen. Peritoneum ohne Besonderes, keine Hyperämie.

72. Versuch: Um 10 Uhr 15 Min. vormittags werden einem 1200 g schweren Kaninchen 6 ccm Glyzerin und um 11 Uhr 15 Min. vormittags 10 ccm Staphylokokkensterilisat injiziert. Um 12 Uhr 15 Min. nachmittags sind 69 ccm etwas blutiger, mäßig trüber Flüssigkeit im Abdomen. Peritoneum glatt und glänzend, nicht hyperämisch.

Ein zusammenfassender Rückblick auf die letzten 36 Versuche zeigt uns, daß die Einbringung von Staphylococcus pyogenes aureus und Bakterium coli in Reinkulturen in eine normale Bauchhöhle im allgemeinen keinen Flüssigkeitserguß hervorbringt. Sind die Mikroorganismen mit einer indifferenten Flüssigkeit zusammen eingespritzt, so findet vielmehr bald eine Resorption des injizierten Materials statt; langsamer geht dieselbe von statten, wenn die Kulturen mit Bouillon dem Abdomen einverleibt werden.

Peritonitische Erscheinungen sind dadurch nicht zur Entwicklung gelangt; geht das Versuchstier zugrunde, so ist die plötzliche ;und massenhafte Überschwemmung der Blutbahn durch die Mikroorganismen als Todesursache anzuschuldigen. Für einen Fall kommt ferner eine „toxische Diarrhöe“ in Betracht, die auch in einigen andern Beobachtungen sich gezeigt hat.

Nach Anregung des Transsudationsstromes zeigt sich eine Bakterieninjektion ebenfalls außer stande, weiter transsudationsbefördernd einzuwirken; dagegen treten schon nach verhältnismäßig kurzer Zeit deutlich Erscheinungen einer beginnenden Peritonitis auf, die den Exitus letalis zur Folge haben.

Bakterienfiltrate und -sterilisate von Staphylococcus pyogenes aureus und Bakterium coli haben weder für sich allein, noch bei künstlich erzeugtem Transsudat eine Einwirkung auf das Peritoneum auszuüben vermocht; sie sind im allgemeinen, ohne das Versuchstier zu alterieren, resorbiert worden, und nur in einem Falle könnte das Auftreten einer „toxischen“ Diarrhöe auf die Einwirkung von Colifiltrat zurückgeführt werden.

Zum Schluß sei es mir gestattet, meinem hochgeehrten Chef, Herrn Professor Friedrich, für die Anregung zu dieser Arbeit, für die fördernde Unterstützung bei Ausführung derselben und für die gütige Gewährung aller Hilfsmittel auch an dieser Stelle meinen aufrichtigsten, verbindlichsten Dank auszusprechen.

Desgleichen möchte ich dem Volontärassistenten an der chirurgischen Universitäts-Poliklinik, Herrn Dr. Kritz, der mir in liebenswürdigster Weise bei allen Versuchen assistiert hat, hierfür vielmals danken.

Wurde uns auch aus äußeren Gründen nicht mehr möglich, den in weiten Rahmen angelegten Versuchsplan erschöpfend durchzuführen, so dürften doch, bei der Einheitlichkeit der Versuchbasis, die immerhin gewonnenen Ergebnisse nicht ohne praktisches Interesse sein.

XXV.

Aus der königlichen chirurgischen Universitätsklinik zu Bonn.
(Direktor Prof. Dr. Bier.)

Erfolgreiche, experimentelle Verlagerung von Nebennierengewebe, ein Beitrag zur Lehre von den Strumae suprarenales aberratae.

Von

Dr. **Viktor Schmieden,**
Privatdozent und Assistenzarzt der Klinik.

(Mit 2 Abbildungen im Text und Tafel VIII.)

Im 90. Band von Pflügers Archiv für die gesamte Physiologie war ich in der Lage, über erfolgreiche Versuche, Nebennierengewebe im Tierkörper zu verpflanzen, eine vorläufige Mitteilung zu machen. Damals schrieb ich folgendes: „Die Frage von der Möglichkeit, Gewebsteile von Warmblütern mit Erfolg zur Einheilung an anderen Körperstellen zu bringen, wird jederzeit ein hochinteressantes Kapitel bleiben. Die Gesetze, die hierbei obwalten, die Grenzen, die hier der Forschung gesteckt sind, sind der Hauptsache nach noch unbekannt. Ganz besonders gilt dies von den Versuchen, Stücke parenchymatöser Körperorgane zu verpflanzen. — Seit etwa einem Jahr bin ich damit beschäftigt, die Bedingungen zu studieren, unter welchen man beim Kaninchen exstirpierte Nebennieren wieder zur Einheilung bringen kann. Es war mein Ziel, abgesprengte Nebennierenkeime, wie sie beim Menschen und bei Tieren gar nicht selten sind, künstlich herzustellen. Die erste Anregung hierzu verdanke ich Herrn Professor L. Aschoff in Marburg. Es war mir bisher entgangen, daß ähnliche Versuche schon gemacht sind; erst durch die Arbeit von Strehl und Weiß erfuhr ich davon, und zugleich von der Tatsache, daß diese Versuche bisher stets fehlgeschlagen sind. Diese von anderer Seite angestellten Experimente wurden meist in der Absicht unternommen, festzustellen, ob nach Exstirpation beider Nebennieren bei Tieren der tödliche Erfolg dieses Eingriffs vielleicht dadurch vermieden

werden könne, daß Nebennierensubstanz, eingeheilt an einer andern Körperstelle, imstande sei, die blutdruckregulierende Tätigkeit der ursprünglichen Organe zu leisten. Die genannten Autoren, Strehl und Weiß, schreiben darüber folgendes:

„Besondere Sorgfalt haben wir dann noch auf Versuche verwendet, eine Nebenniere einzuheilen. Es wurden bald die Nebennieren in toto in Taschen zwischen die Muskulatur der Bauchdecken eingenäht, bald frei in die Bauchhöhle gelegt; in einigen Fällen wurden sie auch in blutreiche Organe, wie Niere und Leber, eingenäht, jedoch immer mit demselben negativen Erfolg. Dasselbe Schicksal hatten die Transplantationsversuche aller Autoren. Auch wurde das Organ in Scheiben zerschnitten, um einen innigeren Kontakt des Markes mit dem umgebenden Gewebe herbeizuführen. Doch gelang auch so die Einheilung nicht. Solche Versuche wurden in der Absicht angestellt, das eingeheilte Organ nach der Exstirpation der beiden natürlichen Nebennieren eine Weile im Tier zu belassen, und es, falls das Versuchsobjekt sich während dieser Zeit normal verhielt, später zu exstirpieren". Meine eigenen Versuche sind nun im Gegensatz zu denen früherer Untersucher nicht vergeblich gewesen; es ist mir gelungen, die exstirpierten Nebennieren zunächst demselben Tiere wieder einzuheilen. Die von den genannten Autoren gemachten Beobachtungen veranlassen mich zu dieser vorläufigen Mitteilung über Ergebnisse, die ich erst in extenso niederlegen möchte, wenn die Experimente abgeschlossen sein werden. Da mich jedoch diese Untersuchungen noch einige Zeit beschäftigen werden, und da ich sie auch nach anderer Richtung noch erweitern möchte, so will ich heute nur soviel berichten, daß ich mit verschiedenen Modifikationen bisher nur an Kaninchen operiert habe, und die Nebennieren möglichst schnell nach ihrer Exstirpation verpflanzte. Es wurde niemals die ganze Nebenniere implantiert, sondern stets kleinere Teile, etwa 1/4 des Organs, um Schnittflächen des Parenchyms zur Berührung mit der Pflanzstätte zu bringen. Während kleinere Stücke in der Niere mehrfach anstandslos einheilten, und sich, wie in einem Falle konstatiert werden konnte, noch nach einem halben Jahr als makroskopisch und mikroskopisch unverändertes Nebennierengewebe darstellten, kam es bei größeren Stücken häufig, namentlich bei Stücken, die in die Bauchhöhle gelegt waren, zu zentralen Nekrosen, während die Randzone am Leben blieb. Es entstanden auf diese Weise Bilder, die sich durchaus denen an die Seite stellen lassen, die v. Eiselsberg und Enderlen bei der Implantation von Thyreoideastückchen beschrieben haben. Manche Stücke heilten auch gar nicht ein, woran zweifellos die Technik zum großen

Teil schuld war. Ich gedenke die Versuche noch zu wiederholen; besonders kann ich noch keine definitiven Ergebnisse mitteilen, über Versuche, Nebennierenstücke von einem Tier auf ein anderes zu übertragen, also Heteroplastiken zu machen. Indem ich mir vorbehalte, über die Methoden seinerzeit genauer zu berichten, stelle ich heute nur nochmals fest, daß es nunmehr als bewiesen zu betrachten ist, daß sich Nebennierensubstanz beim Kaninchen experimentell verpflanzen läßt". —

Im Anschluß an diese damalige, vorläufige Mitteilung bin ich heut in der Lage, über erweiterte Versuche zu berichten und das Gefundene ausführlich zu beschreiben. Ich bedauere, daß ich diese Zeilen meiner vorläufigen Mitteilung nicht eher folgen lassen konnte; aber bei solchen Versuchen läßt sich die Zeit des Abwartens nicht ohne Schaden für die Gründlichkeit der Beweisführung abkürzen. Bemerken will ich nur gleich hier, daß ich meine damaligen Mitteilungen nicht nur erweitern kann, sondern daß ich sie auf Grund weiterer Erfahrungen nach gewisser Richtung hin einschränken muß.

Der Gedanke, tierisches Gewebe nach seiner vollständigen Loslösung vom Mutterboden an einer ganz andern Stelle wieder zur Anheilung zu bringen, ist schon sehr alt, und wir wissen, daß er eine hohe praktische Bedeutung für unsere heutige Chirurgie gewonnen hat. Die Transplantation der Haut nach Tiersch ist ein unentbehrliches Hilfsmittel für unsere Operationstechnik geworden, nicht minder wichtig ist die Methode der Überpflanzung von ungestielten Hautlappen aus der ganzen Dicke der Haut, eine ältere Methode, die in letzter Zeit wieder von Neuem studiert und durch Ausgestaltung ihrer Technik zu einer dauernden Bereicherung unserer operativen Chirurgie geworden ist. Es ist bei Anwendung dieser Hauttransplantationen klinisch und histologisch bewiesen, daß eine echte Transplantation stattfindet, d. h. daß die verlagerten Zellkomplexe an der Pflanzstätte anheilen, am Leben bleiben, und dauernd daselbst ihre Funktionen erfüllen können. Praktische Bedeutung für die Chirurgie hat ferner die Überpflanzung von Knochengewebe; so wissen wir insbesondere, daß total aus ihrer Kontinuität mit dem Körper gelöste Teile des knöchernen Schädeldaches unter günstigen Bedingungen an ihrer alten Stelle wieder einheilen können, und auch in unserer Klinik ist mit bestem Erfolge von dieser Erfahrung Gebrauch gemacht worden. Ferner sind zum Ersatz von kleineren Knochen, Phalangen usw., die durch Tuberkulose oder Osteomyelitis verloren gegangen waren, ausgemeißelte Stücke der gesunden Tibia zum Ersatz eingefügt worden, und häufig eingeheilt; somit wurde der Beweis

erbracht, daß auch an entfernt gelegenen Stellen Knochen wieder anwachsen kann. Freilich sind die Akten über die Frage noch nicht geschlossen, ob es sich hier wirklich um echte Transplantation handelt, oder ob nicht der eingefügte Knochen nur eine vorläufige Stütze bildet, eine Schrumpfung der Weichteile solange verhindert, bis von dem alten Periost aus sich eine neue Phalanx gebildet hat, ein Prozeß, bei welchem der verlagerte Knochen als Nährmaterial für die junge Knochenwucherung benutzt wird. Aschoff stellt in seinem Referat über die Transplantation die Auffassung als allgemein anerkannt hin, daß transplantierter Knochen regelmäßig zugrunde ginge. Wesentlich günstigere Lebensbedingungen hat der ihm nahe verwandte Knorpel. Die Tatsache ist mir selbst sehr deutlich geworden beim Studium der Entstehung von Gelenkmäusen. Auch gab mir persönlich dies Studium die Überzeugung, daß Knochengewebe, losgelöst von seinem Mutterboden auch unter günstigsten Bedingungen nicht am Leben bleibt, sondern homogen oder heterogen ersetzt wird. Die Gelenkmäuse sind ja Gebilde, die sehr häufig, nämlich wenn sie ungestielt sind, dem Körper gegenüber eine sehr selbständige Stellung einnehmen, und als solche, nur ernährt von der Synovia, am Leben bleiben. Bei ihnen geht nach meinen Beobachtungen absolut regelmäßig, sobald sie ganz gelöst sind, der knöcherne Teil zugrunde, während der Knorpel lebendig bleibt. Diese Eigenschaft des Knorpels hat v. Mangold in neuerer Zeit in genialer Weise zu seinen Knorpelplastiken benutzt, bei welchen er Rippenknorpel an weitentlegenen Stellen, im Larynx und im Nasenknorpel, zum Ersatz für zugrunde gegangene Knorpelteile benutzte. Gewissermaßen eine Kombination des Epidermis-Cutislappens mit der v. Mangoldschen Knorpeltransplantation stellt die von F. König erfundene Transplantation eines Stückes der Ohrmuschel zum Ersatz von Defekten der Nasenflügel vor. Der Knorpel scheint demnach nächst der Epidermis dasjenige Gewebe zu sein, welches sich am leichtesten transplantieren läßt.

Bei Tieren sind ferner eine große Anzahl von Körpergeweben zur Transplantation benutzt worden, jedoch dürften diese nur experimentelle Bedeutung beanspruchen. Ribbert sprach den Satz aus, daß bei höheren Tieren im allgemeinen die Transplantationen schwerer gelingen, als bei niederen. Es gelangen daher beim Tier eine Reihe von Transplantationen, die niemals für die menschliche Chirurgie Bedeutung gewinnen werden. Staunenerregend sind die Versuche von Joest, der bei Regenwürmern alle erdenklichen Formen durch Verpflanzung erzielte: er resezierte mitten aus einem Regenwurm ein Stück und vereinigte die beiden Teile mit Erfolg wieder; ebenso

gelang das Anheilen von Hälften anderer Regenwürmer; stets trat dabei auch eine Vereinigung der inneren Organe ein. So gewann er verkürzte und verlängerte, winklig aneinander geheilte, in sich als Ring geschlossen verheilte Tiere, seitliche Pfropfungen, Doppelmißbildungen, kurz die tollsten Formen.

Die Transplantationen bei höheren Tieren sind besonders dadurch interessant, daß parenchymatöse Organe mit Erfolg zur Überpflanzung gelangt sind, und daß sogar dabei die Funktion erhalten bleiben kann. Schon im Jahre 1849 veröffentlichte Berthold seine grundlegenden Versuche über die Implantation von Hoden bei jungen Hähnen. Während sonst stets bei doppelseitiger Kastration das Tier die charakteristischen Veränderungen durchmacht, deren Resultat man einen Kapaun nennt, blieb diese Umwandlung aus, wenn die exstirpierten Hoden in die Bauchhöhle gelagert wurden. Dort heilten sie ein, und Berthold konnte noch später, als die Tiere geschlechtsreif wurden, Spermatozoen in ihnen nachweisen. — Die alten Bertholdschen Versuche sind dann später unter anderen von Göbell wieder aufgenommen worden; es gelang ihm, auch bei Säugetieren (Meerschweinchen) positive Resultate zu erzielen, und zwar bei jungen Tieren vor der Geschlechtsreife. Ein Teil der in die Bauchhöhle verlagerten Hoden ging zugrunde, die periphere Zone aber blieb am Leben und wuchs (Mitosen).

Sehr interessant sind Ribberts Versuche über die Implantation von Mammagewebe. Bei erwachsenen Tieren gingen die verlagerten Stücke langsam zugrunde unter regressiven Veränderungen des Epithels. Ein positives Resultat jedoch hatte die Verlagerung der ganzen Mamma eines einige Tage alten Meerschweinchens, inklusive Mamilla in die Ohrhaut desselben Tieres. Es entstand eine makroskopisch und mikroskopisch normal gebildete kleine Mamma, die bei Gravidität des Tieres zu laktieren begann. Mit der letzten Mitteilung ist von neuem eine Antwort auf die wichtige Frage gegeben, ob die verlagerten Teile parenchymatöser Organe an ihrer Pflanzstätte auch ihre alte Funktion weiter betreiben können. Diese Frage muß entschieden bejaht werden, und es gibt eine Reihe interessanter Beweise dafür. Schon lange bevor Ribbert seine interessante Mammatransplantation machte, hatte v. Eiselsberg (1892) seine Versuche mit Verpflanzungen der Schilddrüse gemacht und beschrieben. Katzen, denen er die Schilddrüse exstirpierte, starben an Tetanie; dies tritt nicht ein, wenn es gelungen ist, ein Stück Schilddrüse an einer anderen Stelle des Körpers einzuheilen; exstirpiert man dann nach einiger Zeit das eingeheilte Stück, so tritt dann noch Tetanie auf.

Damit war die Funktion des transplantierten Organs bewiesen. Der Versuch, diese Erfahrungen auf den Menschen anzuwenden, gelang v. Eiselsberg nicht; eine Einheilung von Schilddrüsengewebe aus einem anderen Körper blieb ohne Erfolg. Auf Grund dieser und anderer Experimente hat v. Eiselsberg grundlegende, für die Therapie höchst wichtige Entdeckungen auf dem Gebiet der Schilddrüsenforschung gemacht. — Jaboulay macht die bedeutsame Mitteilung, daß die subkutane Implantation von Tierschilddrüsengewebe in den menschlichen Körper bei Morbus Addisonii tödliche Intoxikation hervorruft. Später hat dann auch Enderlen hierhergehörige Versuche veröffentlicht, über die Transplantation der Schilddrüse in die Bauchhöhle von Hunden und Katzen. Er fand, daß die Schilddrüse fast stets einheilte, wenn auch der zentrale Teil des transplantierten Stückes zugrunde geht; auch wird Drüsensubstanz neugebildet. Die Funktion der transplantierten Drüse ist zunächst gut; Tetanie bleibt aus. Später aber tritt sie doch ein, sei es, daß die Drüse doch noch schrumpft, oder daß ihre Funktion nicht dauernd eine gute ist. — Noch ungünstigere Ergebnisse hatte die Schilddrüsenüberpflanzung, die Ribbert von einem Tier auf das andere ausführte.

Chrobak hatte den Plan, um Ausfallserscheinungen bei Ovariotomie zu vermeiden, Ovarialgewebe zu transplantieren. Auf seine Anregung hin hat Knauer experimentiert und über Erwarten günstige Resultate gehabt; zunächst konnte er über gelungene Einheilungen berichten und später über mikroskopisch voll erhaltenes Ovarialgewebe und über Follikelbildung in demselben. Grigorieff hat dann später bei entsprechender Versuchsanordnung auch Gravidität eintreten sehen, und Knauer konnte 1878 berichten, daß er noch 13 und 16 Monate nach der Transplantation der Ovarien Gravidität erzielte, die mit der Geburt von normalen ausgetragenen Jungen endigte.

Eine schwierige, noch nicht definitiv beantwortete Frage ist die, ob die transplantierten Gewebe stets weiterwachsen oder nicht; die Regeln, die hierbei obwalten, stehen noch nicht fest. Lengemann sagt: „Die Chancen für die Proliferation verlagerter Gewebsstücke sind um so günstiger, je weniger hoch differenziert die verlagerten Zellen sind, und je weniger der neue Boden von dem alten in seinen Ernährungsbedingungen abweicht.“ Wir werden später sehen, daß, wie aus Ribberts, so auch aus meinen Versuchen hervorgeht, daß hoch differenziertes Gewebe bei seiner Verpflanzung gelegentlich seiner Differenzierung verlustig gehen kann, entdifferenziert werden kann im Sinne Ribberts. An dieser

Stelle bedarf auch die interessante Tatsache der Erwähnung, daß mit Erfolg verpflanztes Periost gelegentlich in der Lage ist, an der Pflanzstätte neue Knochen zu bilden.

Überraschenderweise fand ich nirgends in deutlicher Weise die Anschauung vertreten, daß im allgemeinen diejenigen Gewebe der Transplantation am meisten zugänglich sind, deren Lebensenergie ganz im allgemeinen überhaupt eine hohe ist. Und das spielt meiner Auffassung nach die Hauptrolle, und dafür ist das Verhalten des Knorpels, von dem oben die Rede war, der beste Beweis. Die Vitalität der verschiedenen Gewebe ist eine sehr verschiedene, und es ist ein Verdienst von Grawitz, auf diese Verhältnisse nachdrücklich aufmerksam gemacht zu haben. Die Studien über das Fortleben losgetrennter Gewebsteile haben z. B. aus Grawitzs Institut die Entdeckung gebracht, daß noch über 18 Tage hinaus in exstirpierten Nasenpolypen die Flimmerbewegungen am Epithel nachweisbar sind. Es liegt mir fern, Grawitz bis in die wohlbekannten, viel umstrittenen Konsequenzen und Schlüsse zu folgen, die er aus seinen Beobachtungen zog; aber wir lernen doch daraus, daß die Gewebe ein sehr verschieden großes Vermögen besitzen, sich lebendig zu erhalten nach dem Tode des Gesamtorganismus, oder nach der Loslösung von demselben, was in diesem Zusammenhange dasselbe bedeutet. — Gewebe, die lange Zeit selbständig Lebensäußerungen bewahren, werden meiner Meinung nach natürlich eine Transplantation eher überstehen, wie andere, etwa Ganglienzellen, von denen wir wissen, daß sie durch eine Anämisierung für kurze Zeit bereits in irreparabler Weise gestört werden.

Es sind noch eine Reihe anderer Gewebe als die oben erwähnten, experimentell verpflanzt werden. Ribbert hat für Epithel im allgemeinen die Behauptung aufgestellt, daß es nur dann nach der Verpflanzung am Leben bliebe, wenn Bindegewebe mit überpflanzt sei. Bei Ovarien fand er noch nach 135 Tagen Follikelbildung; ferner fand er, daß sich Hodengewebe gar nicht überpflanzen lasse; es heilte stets nur der Nebenhoden ein. Ferner verpflanzte er Epidermis, Konjunktiva und Trachealschleimhaut in Lymphdrüsen hinein und beobachtete wohl Einheilung, aber später noch zu erläuternde regressive Veränderungen, besonders am Epithel. Rückbildung und endlicher Resorption fielen auch seine Leber und Nierenstücke anheim, die er verpflanzte. Im verlagerten Bindegewebe sah er zunächst stets eine Auflockerung und Erweiterung der Saftspalten eintreten, mit Vergrößerung der Kerne. Lengemann fand in seinen experimentell verlagerten Nierenstücken die von Schmaus geschilderten Formen

der Karyorrhexis, mit hyperchromatischen Figuren im Innern der Zellen. Was seine Auffindung von Mitosen anbelangt, so dürfte dieser Befund wohl nicht unbedingt für Wachstumsvorgänge sprechen, da H. Wolff nachgewiesen hat, daß in losgelösten Gewebspartien vorhandene Mitosen nicht ablaufen, sondern auf dem Stadium stehen bleiben, in welchem sie sich bei der Exstirpation befanden. Ausführlich berichtet Lengemann über die histologischen Ergebnisse seiner Versuche, die in der Injektion von Parenchymzellen in die Vena jugularis bestanden (embolisierte Gewebsteile). Es trat Leukozytose, Thrombose und Knochenmarksembolie in den Lungen auf, außerdem Wucherungen von der Gefäßintima aus, in das embolisierte Stück hinein. Seine injizierten Nieren- und andere Gewebsstücke gingen nach ca. 3 Wochen der Beobachtung ganz verloren; Zellreihen mit einwachsendem Bindegewebe waren vielfach zu sehen. Die spezifische Anordnung der Zellen ließ schon sehr bald nach.

Interessant ist eine Beobachtung von Ribbert, welche ausspricht, daß Bedingung für die Einheilung von Drüsensubstanz sei, daß sie weiter ihr Sekret abgeben könne. Aus diesem Grunde eignen sich Drüsen ohne Ausführungsgänge am besten zur Überpflanzung, im Gegensatz zu Drüsen mit Ausführungsgängen. Offenbar gehen letztere, wenn sie ohne ihre Ausführungsgänge verpflanzt sind, an Sekretstauung zugrunde; so hatte z. B. Ribbert bei jener transplantierten Mamma, die im Ohr des Versuchstieres einheilte und funktionsfähig blieb, die Mamilla mit überpflanzt. — Da nun aber besonders bei der Schilddrüse, einer Drüse ohne Ausführungsgang, besonders leicht Verpflanzungen möglich waren, so lag der Gedanke nahe, dasselbe auch bei den Nebennieren zu versuchen, die ja in demselben Sinne Drüsen ohne Ausführungsgänge sind. Von diesem Gedankengang gingen meine Untersuchungen, über die ich heute berichte, aus. Man faßte diese Drüsen ohne Ausführungsgänge (Thyreoidea, Thymus, Nebenniere), schon in alter Zeit unter dem Namen der „Blutgefäßdrüsen" zusammen. Dieser Name stammt daher, daß man von ihnen annahm, daß die Blutgefäße, die in sie hinein- und aus ihnen herausführten, den Ausführungsgang verträten. Erst später ist diese Tatsache nachgewiesen, und es ist anerkannt, daß die feinen Blutleiter, die bei den Nebennieren die einzelnen Zellsäulen umspülen, chemische Produkte fortführen, die bestimmte lebenswichtige Aufgaben im Organismus zu lösen haben. Gerade diese letzten Entdeckungen, die Beziehungen zwischen Blutgefäßen und Nebennieren, knüpfen sich an den Namen v. Brunn (1872). Somit stellen sich die Nebennieren als Organe dar,

deren Arbeitsleistung in das Kapitel der noch nach mancher Richtung hin dunkeln „inneren Sekretion" hineingehört. Auch bestand früher die Auffassung, daß die Nebennieren zum sympathischen Nervensystem gehörten, beziehungsweise, daß es sich bei der Mark- und Rindensubstanz der Nebenniere ausschließlich um eine örtliche Aneinanderlagerung zweier ganz verschieden arbeitender Organsysteme handele. Auch die heutige Auffassung unserer Physiologen über die Stellung der Nebenniere im Körper ist noch keineswegs geklärt, trotzdem unzählige Arbeiten darüber existieren. Als erster hat Brown Séquard über die Lebenswichtigkeit der Nebennieren experimentell gearbeitet, und erklärte sie für unentbehrlich für das Leben. Darin stimmen jetzt alle Forscher überein, daß die doppelseitige gleichzeitige Exstirpation der Nebennieren den Tod des Tieres nach wenigen Stunden, höchstens wenigen Tagen herbeiführt. Diese Tatsache ist an den verschiedensten Tierspezies nachgewiesen. De Dominicis glaubt feststellen zu können, daß die vor der Exstirpation vorgenommene Durchschneidung des Rückenmarks oberhalb des Nebennierengebietes den Tod um etwa 18—24 Stunden aufzuhalten vermag. Die einseitige Nebennierenexstirpation wird im allgemeinen gut vertragen; das haben besonders auch Hultgren und Andersson in letzter Zeit experimentell festgestellt. Sie machten dann auch Verpflanzungsversuche, von denen sie aber nur sagen: „intramuskuläre greffe bleibt bei Katzen und Kaninchen ohne Erfolg".

Auch aus meinen Exstirpationsversuchen geht hervor, daß die einseitige Totalexstirpation der Nebenniere absolut ohne nachweisbaren Einfluß verläuft.

Boruttau sagt (1890): „Die Hauptfunktion der Nebennieren sehe ich vorläufig in einer Unschädlichmachung und Verwertung von Umsatzprodukten der Muskeltätigkeit zur Regulierung der Ernährung und Innervation des ganzen motorischen Apparates". Als Todesursache der beiderseits ihrer Nebennieren beraubten Tiere ist eine hochgradige Herabsetzung des Blutdrucks anzusehen, und damit steht in Einklang die stark blutdrucksteigernde Wirkung des Organsaftes im Tierversuch. Wesentlich andere Anschauungen über die Nebennierentätigkeit als die meisten anderen Forscher hat Blum. Ausgehend von seiner wichtigen Entdeckung, daß durch Injektion von Nebennierenextrakt Glykosurie hervorgerufen werden kann, bildete er die Lehre vom Nebennierendiabetes aus. Im übrigen ist er der Meinung, daß den Nebennieren im wesentlichen eine entgiftende Tätigkeit zukomme, eine innere Sekretion hält er für unbewiesen.

Eine bedeutende Kenntnis der Nebennieren, ihrer Physiologie und

Biologie, muß Hultgren und Andersson zugesprochen werden; sie fanden, daß die Exstirpation beider Nebennieren nur dann den unmittelbaren Tod herbeiführe, wenn die Entfernung in einer Sitzung geschah; verläuft einige Zeit zwischen der Entfernung beider Organe, dann kann das Tier monatelang am Leben bleiben, ohne krankhafte Veränderungen zu zeigen. Diese Tatsache ist doch meiner Meinung nach nur so zu deuten, daß dann irgendwelche anderen Organe vikariierend die Aufgaben der Nebenniere übernehmen. Vor allem aber wird diese Frage und ihre Beantwortung dadurch kompliziert, daß es sehr häufig akzessorische Nebennieren außer den beiden Hauptorganen gibt; und diese akzessorischen Nebennieren sind zweifellos auch bei Sektionen sehr leicht zu übersehen. Sie könnten dann gelegentlich die Funktion der exstirpierten Organe übernehmen. Eine kleine akzessorische Nebenniere könnte wenigstens vorübergehend den Tod aufhalten; nach Hultgren und Andersson ist auch ein kleiner Teil einer Nebenniere, der bei der Exstirpation der Organe zurückgelassen wird, imstande, den Tod statt nach 1—2 Tagen erst nach 30 und mehr Tagen eintreten zu lassen. Die oben erwähnten akzessorischen Nebennieren sind häufig Gegenstand der Untersuchung gewesen, schon 1740 sind sie von Morgagni erkannt und beschrieben, später sind sie mehrfach wegen ihres interessanten Sitzes von Neuem Gegenstand von Publikationen gewesen. Marchand berichtet (1883) über 4 Fälle von akzessorischen Nebennieren im Ligamentum latum. Meyer beschreibt (1898) acht entsprechende Fälle. Schmorl fand diese Versprengung der Nebennierensubstanz mehrfach kombiniert mit angeborener Nierendystopie, auch ist er der Ansicht, daß gelegentlich primäre Lebertumoren auf abgesprengte Nebennierenreste zurückzuführen sein dürften. Im großen ganzen ist hauptsächlich der Urogenitalapparat Sitz dieser verschleppten Nebennierenkeime; bekannt genug sind sie ja im Nierengewebe selbst; in einem großen Sektionsmaterial sind sie gar nichts Seltenes. Wiesel berechnete auf Grund genauer Nachforschung, daß beim Neugeborenen sich in 76½ Proz. aller Fälle akzessorische Nebennieren im Gebiet des Urogenitalapparates fänden; in 50 Proz. säßen sie im Bindegewebe um die Nebenhodensubstanz. Er nimmt an, daß sich diese Keime der Mehrzahl nach zurückbilden, und daß man sie deswegen später relativ viel seltener findet. Über den mikroskopischen Bau der akzessorischen Nebennieren verlauten sehr geteilte Anschauungen. Diese Gebilde sind eben sehr verschieden; selten sind alle Schichten der physiologischen Nebenniere darin enthalten. Fast stets fehlt die Marksubstanz. Letzteres konnte ich auch beobachten, denn auch in meinen

Fällen fand ich häufig diese angeborenen Versprengungen und zwar in allen Größen. Besonders erwähne ich einen Fall, bei dem ich drei rechte Nebennieren fand; zwei etwa gleichgroße und eine dritte, nur etwa stecknadelkopfgroße; links war nur ein normales Organ vorhanden. Velich beobachtete, daß man im Tierexperiment nach Exstirpation der Hauptorgane sehr viel leichter akzessorische Nebennieren findet, und zwar weil er glaubt, daß sie dann vikariierend hypertrophieren; überhaupt nimmt er an, daß den Nebennieren ein ziemlich großes Regenerationsvermögen zukomme. Diese letztere Frage ist auch sehr verschieden beantwortet worden. Ich selbst habe keine genauen Messungen angestellt, stehe aber unter dem Eindruck, daß es eine vikariierende Hypertrophie der Nebennieren gibt. Oft habe ich zuerst das linke Organ exstirpiert, und nach einem Zeitraum von mehreren Wochen oder Monaten das rechte; dann kam mir das letztere gelegentlich auffallend groß vor. Auch Simmonds stellte experimentell eine erhebliche kompensatorische Vergrößerung fest. Die Entscheidung dieser Frage ist deswegen so schwierig, und hat zu abweichenden Ansichten geführt, weil die Größe und Gestalt der Organe überhaupt wechselt; bei den Kaninchen sind sie oft unsymmetrisch.

Außer den erwähnten, z. T. recht rätselhaften Eigenschaften der Nebenniere sind noch eine Reihe von Tatsachen bekannt, welche die beginnende Kenntnis der Stellung dieser Organe im Körper zu verwirren geeignet erscheinen. Es gibt ganz bedeutende Altersverschiedenheiten der Nebennieren, besonders in bezug auf die Dimensionsverhältnisse von Rinde und Mark. Schwarze Menschenrassen sollen stärker ausgebildete Nebennieren haben als weiße. Beim Fötus sind sie auffallend viel größer als beim Erwachsenen. Stilling beobachtete, daß der Frosch im Sommer andere Nebennieren habe als im Winter; im Winter sind sie atrophisch, besonders in bezug auf die Rindensubstanz. Auffallend sind auch die divergierenden Anschauungen aus der Physiologie über die Funktion der Nebennieren. Wichtig sind ferner die immer wiederkehrenden Beobachtungen, daß den als Akranius geborenen Foeten die Nebennieren fehlen; auch kommt dies kongenitale Fehlen mit anderen Mißbildungen kombiniert vor (Klappenfehler). Marchand und andere beobachteten enorme Hyperplasie der Nebennieren und große akzessorische Knoten bei Hermaphroditismus. — Dies alles und die Beobachtung von mancherlei Varietäten legt mir den Gedanken nahe, daß wir es hier vielleicht mit einem Organ zu tun haben, dessen Entwicklung noch nicht abgeschlossen ist. Daher

mag seine physiologische Bedeutung für die einzelnen Individuen eine sehr verschiedene sein. Vielleicht handelt es sich um ein Organ, das als Ganzes phylogenetisch in Rückbildung begriffen ist, das für den Embryo noch hohe Bedeutung hat, für den Erwachsenen jedoch ein mehr oder weniger rudimentäres Organ ist; und daher werden wir uns auch hüten müssen, die von anderen und von mir gewonnenen Ergebnisse ohne weiteres auf eine andere Tierspecies zu übertragen. — Aus Zanders sorgfältigen Untersuchungen lernen wir, daß die Nebennieren für die embryonale Entwicklungsperiode des Menschen sehr wichtige Organe sind. Sie entwickeln sich sehr früh und sind beim Embryo ganz auffallend groß; bis Ende des dritten Monats sind sie noch größer als die Nieren. Während dies Verhältnis beim menschlichen Embryo regelmäßig nachweisbar ist, sind die Nebennieren bei Tieren in keiner Entwicklungsphase größer als die Nieren. Ich fand bei fast ausgetragenen Kaninchenembryonen das Größenverhältnis zwischen Nieren und Nebennieren etwa ebenso, wie beim erwachsenen Tier. Zander stellte fest, daß kongenitale Aplasie oder Hypoplasie der Nebennieren für Akranier und Akardiaci häufig, aber nicht absolut charakteristisch sei. Niemals aber sah er in seinem großen Beobachtungsmaterial einen Hemicephalus mit normalen Nebennieren. Normal sind sie meist bei Hydrocephalen. Er schließt daraus, daß mangelhafte Entwicklung der Nebenniere stets zusammenfiele mit Entwicklungsstörungen der vorderen Partien der Großhirnhemisphären, und zwar daß die Nebennierenbildung abhängig sei von der Entwicklung dieser Teile des Zentralnervensystems.

Experimentell sind nun außer Exstirpationen der Nebennieren auch schon mehrfach Verpflanzungen an andere Körperstellen versucht worden. Es war damit die Absicht verbunden, festzustellen, ob verpflanzte Keime in der Lage sein würden, die ausgefallene Funktion der exstirpierten Nebennieren zu übernehmen. Diese Versuche waren meistens ergebnislos; die Einheilung der Nebennieren gelang nicht. Erst nach dem Druck meiner obigen, vorläufigen Mitteilung fand ich in der später noch zu erwähnenden schönen Arbeit von Poll die bisher darüber bekannten Daten. Dieser resumiert folgendermaßen:

Die älteste Angabe rührt von Canalis her, der das Verhalten der verletzten Nebenniere studierte und dabei einige Male die zu diesem Zweck abgetragenen Stückchen in die Niere einpflanzte: sie nekrotisierten und wurden resorbiert. Nur einmal, 15 Tage nach der Operation.

fand er in der Narbe der Niere die Nebennierenkapsel und ihr anhängend Zellen der äußersten Rindenschicht vor.

Abelous, der zuerst am Frosch experimentierte, bekennt, daß er nicht einmal angeben könne, ob das eingelegte Organ atrophiere.

Boinet fand bei seinen intraperitonealen Transplantationen an Ratten Atrophie der Drüse, und am Ende völlige Resorption, die jedoch bisweilen erst spät eintrat. Er beobachtete mit einiger Regelmäßigkeit dunkelrote Flecke am transplantierten Organ, die er als „hémorrhagies capsulaires" bezeichnet.

Erst Gourfein gibt einige Einzelheiten: 6 Tage nach der Verpflanzung von Froschnebennieren in den Lymphsack eines andern Frosches sah er das Organ entfärbt, und durch bindegewebige Adhäsionen an den Muskel befestigt. Nach 20 Tagen waren Entfärbung („décoloration"), Adhäsionen und Atrophie stark, nach 40 Tagen war das Organ resorbiert. Bei Überpflanzung von Meerschweinchennebennieren in den Lymphsack des Frosches beobachtete er Adhäsionen, Leukozyteninfiltration der Drüse und Entzündungen des umliegenden Gewebes.

De Dominicis, der am Hunde eine Verlagerung der einen Nebenniere ausführte, aber teilweise die Verbindungen mit der Nachbarschaft schonte, sah nach 10—15 Tagen keine Veränderung der Drüsenzellen.

Jaboulay, der die Kühnheit hatte, bei Addisonscher Bronzekrankheit zweimal die Nebennieren eines Hundes den Kranken einzupflanzen, macht keine Angaben über das Verhalten des Organs. Der Tod trat nach 24 Stunden ein. —

Sehr viel bessere Versuche hat nun Poll selbst gemacht und beschrieben. Seine Versuchstiere waren Ratten. Ich werde im Verlauf der Beschreibung meiner eigenen Versuche näher darauf eingehen.

Erwähnt sei noch, daß Abelous und Langlois, die fleißigen Erforscher und Experimentatoren auf dem Gebiet der Nebennierenkunde, wenn sie das Leben der Versuchstiere durch Einsetzen des Organs an einer fernen Körperstelle verlängert hatten, dies auch nicht für eine echte Transplantation hielten. „On, peut s'assurer, que dans ce cas il ne se produit pas de greffe." Die eingeführten Stücke wirken, indem sich ihre chemischen Substanzen in der Lymphe auflösen.

Die früheren Untersucher hatten vorwiegend das Interesse, festzustellen, wie die verlagerte Nebenniere chemisch und physiologisch wirkt, so auch Tizzoni, der folgendes sagt: „Was die abgetragene

Nebenniere betrifft, so wurden in einigen Fällen die Bruchstücke der Drüse, wenigstens die größten, aus der Wunde entfernt, sei es mit der Pinzette, sei es mit der Baumwolle, welche zum Abtrocknen und zum Desinfizieren der Operationsfeldes diente; andere Male dagegen wurde das Parenchym dieses Organs in Gestalt eines Breies in der Bauchhöhle zurückgelassen, um die Wirkung zu studieren, welche die Absorption des frischen Saftes der Nebenniere, der keiner künstlichen Behandlung unterzogen worden ist, auf das Tier ausüben könnte."

Meinen Versuchen lag nun, ebenso wie auch Poll, durchaus nicht in erster Linie die Absicht zugrunde, die physiologische Wirkung des verlagerten Parenchyms festzustellen, sondern mich interessierte der mikroskopische Befund der eingeheilten Nebenniere. Die Frage, ob sich das Gewebe als solches überhaupt verpflanzen läßt, oder nicht; kurz ich wollte die normalerweise häufig zu findenden versprengten Nebennierenkeime im Nierengewebe experimentell herstellen, und ihren Aufbau studieren. Da galt es zunächst eine Methode zu finden, die mir günstige Bedingungen für die Einheilung bot.

Zur Freilegung der Nebenniere beim Kaninchen standen mir nun zwei Wege offen, genau wie bei der Nierenchirurgie des Menschen. Ich habe gegenüber dem lumbalen, extraperitonealen Wege, der ja bei der menschlichen Nierenchirurgie im Vordergrunde steht, stets, nur mit einer Ausnahme, den abdominalen, transperitonealen Weg beschritten. Für mich und meine Zwecke hatte das den Vorzug, daß ich mich sogleich bei der Operation überzeugen konnte, ob akzessorische Nebennieren im Bereich des Hauptorgans vorhanden waren. Außerdem war mir der Bauchschnitt deswegen bequemer, weil man dabei sogleich die Niere zur Hand hat, in welche ich ja die Nebenniere einpflanzen wollte. Ich experimentierte nur an Kaninchen, und diese haben eine so bewegliche, völlig intraperitonal, nicht, wie beim Menschen, retroperitonal gelagerte Niere, daß man dieselbe sehr leicht aus einer kleinen Laparotomiewunde vor die Bauchdecken hervorholen kann. Aber noch andere anatomische Verhältnisse beim Kaninchen bedürfen der Erörterung, nämlich vor allem die Lage der Nebennieren selbst. Sie stehen durchaus nicht, wie beim Menschen, in einigermaßen fester Verbindung mit der Niere, vielmehr liegen sie ausgesprochen retroperitoneal ziemlich fest im Zellgewebe neben der Wirbelsäule fixiert und ganz selbständig, fern von dem oberen Nierenpol. Ihre Exstirpation wird in kaum zu schildernder Weise erschwert durch ihre Beziehungen zu den großen Gefäßen; freilich kommen Variationen vor, manchmal ist wenigstens das linke Organ ziemlich leicht heraus-

zuholen; meist aber liegt es unter der Vena oder Arteria renalis, oder unter den großen Milzgefäßen, und zwar manchmal so fest mit den Gefäßwänden verbacken, daß eine Totalexstirpation einfach ein Ding der Unmöglichkeit ist. Immerhin gelingt es manchmal recht gut und vollständig auf der linken Seite. Nun aber die rechte! Fast ohne Ausnahme liegt hier die Nebenniere hinter der Vena cava inferior nnd zwar fest mit ihrer Wand verlötet. Die große Zartheit der Gefäßwände aber birgt eine so große Gefahr der Zerreißung in sich, daß ich fast stets von der Totalexstirpation absehen mußte, und einen Teil an der Wand zurücklassen. Zweimal habe ich auch eine tödliche Blutung dabei bekommen. Schon die kleinste Blutung ist eine erhebliche Störung für die Operation; jede größere ist sehr schwer zu stillen, und Kaninchen sterben bei irgendwie erheblichem Blutverlust sehr schnell. Nach Klarlegung dieser Verhältnisse muß ich konstatieren, daß es mir unverständlich ist, daß man so häufig von der doppelseitigen Entfernung der Nebennieren beim Kaninchen als von einem leichten Experimente liest, und ich möchte bezweifeln, daß dabei in der größeren Anzahl der Fälle radikal hat operiert werden können. Ich spaltete das hintere Peritoneum vom Bauche aus mit einem Scherenschlag, löste das Organ stumpf los, und legte um den zuletzt übrig bleibenden Stiel eine Seidenligatur; dann wurde das Organ stumpf oder scharf abgetrennt. Ich machte die Beobachtung, daß bei älteren Tieren die Nebennieren viel bindegewebsreicher und daher derber waren, als bei jungen Tieren; bei letzteren kann man das Organ gar nicht fassen, ohne es zu zerquetschen. Aus diesem Grunde habe ich auch vorwiegend mit ausgewachsenen Tieren experimentiert, und dabei, wie ich gleich vorweg bemerken will, keinen wesentlichen Unterschied in den Einheilungsbedingungen für alte und junge Tiere gefunden.

Da es von vornherein mein Plan gewesen war, die in der Niere so häufig vorkommenden versprengten Nebennierenkeime experimentell herzustellen, so war für mich die Niere die gegebene Pflanzstätte. Es hat sich im Laufe der Experimente gezeigt, daß dies ein glücklicher Griff war. Poll hat im wesentlichen ins subkutane Zellgewebe und in die Rückenmuskulatur implantiert, und fand, daß die intramuskuläre Einpflanzung günstigere Bedingungen schuf, als die subkutane. Ich darf auf Grund meiner Experimente das Nierenparenchym als einen noch weit günstigeren Pflanzboden bezeichnen, und erkläre mir dies dadurch, daß daselbst eine äußerst günstige, sehr reichliche Blutgefäßversorgung vorhanden ist. Es wird natürlich viel darauf an-

kommen, daß das verlagerte, zarte Parenchym sich nur möglichst kurze Zeit in ungünstigen Ernährungsbedingungen befindet; dann wird ein verhältnismäßig größerer Teil des Organs, eine größere Zahl von Zellen am Leben bleiben, ja sogar funktionsfähig bleiben. Freilich bietet die Einpflanzung in die Niere bedeutend größere technische Schwierigkeiten. Eine Bestätigung dafür, daß in der Tat im Nierenparenchym wesentlich günstigere Existenzbedingungen für Nebennierenkeime vorhanden sind, als im übrigen Körper, scheint mir auch in der Beobachtung von Wiesel zu liegen: Er nimmt auf Grund seiner Untersuchungen an, daß in 76½ Proz. aller Neugeborenen sich versprengte Nebennierenkeime im Bereiche des Urogenitaltraktus vorfinden, und daß die meisten davon bald zugrunde gehen. Bei Erwachsenen finden wir sie nun aber fast ausschließlich im Nierenparenchym; also alle die Keime, namentlich die im lockeren Zellgewebe, scheinen doch eine wesentlich geringere Lebensenergie zu haben, denn sie gehen später zugrunde. — Es ist also nicht zu verwundern, daß in meinen Versuchen das Nebennierengewebe in der Niere ganz besonders günstige Lebens- und Einheilungsbedingungen fand. Außerdem habe ich aber auch Einpflanzungen in die Bauchmuskulatur, und besonders in das Peritoneum vorgenommen. Die Erfolge waren in der Bauchhöhle stets ungünstiger. In der Bauchmuskulatur herrschte ein zu starker Druck; die eingepflanzten Stücke wurden schnell abgeplattet, und litten dadurch in ihrem Aufbau. Die in die Peritonealhöhle eingelegten Stücke waren zunächst einer starken Quellung unterworfen, wobei sie sich in große, helle, klumpige Gebilde umwandelten. In diesem Zustand starben sie manchmal ganz ab, und wurden entweder tot, oder später gar nicht wieder vorgefunden. Andere wuchsen fest und zeigten dann ohne Ausnahme eine ziemlich große zentrale Nekrose, mit deren Resorption sie lange zu tun hatten, und die, wie wir noch sehen werden, nicht nur den nekrotischen Teil vernichtet, sondern auch die Existenz des ganzen Keimes in Frage stellt.

Die Bedingungen für die Einheilung im Nierengewebe suchte ich auf verschiedene Art und Weise weiter zu begünstigen. Zunächst schien es mir daher ratsam, stets die Nebennieren des Versuchstieres demselben Tier einzupflanzen, also Autotransplantationen zu machen. Dann ging ich dazu über, die Nebennieren unter Geschwistertieren und endlich unter solchen Tieren zu vertauschen, die gar nicht miteinander verwandt waren. Zu meinem Erstaunen fand ich, daß die fremden Organe ebensogut einheilten, wie die eigenen. Ferner versuchte ich die Ernährungsbedingungen und Stoffwechselverhältnisse

des Mutterbodens zu steigern, und zu diesem Zweck bepflanzte ich eine Niere mit Nebennierenkeimen, und nahm bald darauf die andere Niere heraus. Die kompensatorischen progressiven Veränderungen der zurückgelassenen Niere mit ihrer vermehrten Blutzufuhr sollten die Chancen des jungen, verlagerten Gewebes verbessern helfen. Auch hiervon habe ich keinen sichtbaren Nutzen bemerkt. Ferner versuchte ich folgendes: Da eventuell die jungen, womöglich sogar embryonalen Nebennieren günstiger einheilen, eventuell sogar wachsen konnten, machte ich folgende Versuchsanordnung: Ein gravides Tier, einige Tage vor dem bevorstehenden Ende seiner Gravidität, wurde laparotomiert. — Die Kaninchen nun haben einen ausgesprochenen Uterus bicornis, die Embryonen liegen in den langgestreckten Uterushörnern hintereinander, jedes in seiner besonderen Eihaut, so daß das ganze rosenkranzartig aussieht. — Nun wurde das Ende des einen Horns hervorgezogen, das letzte Glied der Kette abgebunden und abgetragen; der Stumpf wurde mit Lembertschen Nähten übernäht. Der sofort getötete Embryo wurde geöffnet, und nun seine Nebennieren, also die eines möglichst nahe verwandten Tieres, in die mütterliche Niere eingepflanzt. Die Versuche waren schwierig; ich gab sie aber nur deswegen auf, weil sie keinen Vorteil vor den Verpflanzungen von Nebennieren ausgewachsener Tiere boten. Wie z. B. Fall V zeigt, fand ich ja später, sogar nach 5 Monaten, auch diese Nebennieren noch eingeheilt vor, aber nicht besser als andere, und Wachstumsvorgänge konnte ich an ihnen auch nicht finden. Interessant waren die letzten Versuche nur dadurch, daß die Gravidität durch sie in gar keiner Weise beeinträchtigt oder unterbrochen wurde. Die Tiere kamen zur normalen Zeit ohne Besonderheiten mit den übrigen Jungen nieder, und säugten sie selbst; eins wurde kurz danach wieder trächtig. — Ich erwähne diese Fortpflanzungsverhältnisse bei den Kaninchen hauptsächlich deswegen, weil ich bei den an ihren Nebennieren operierten Kaninchen keinerlei Abschwächung der sexuellen Funktionen konstatieren konnte, wie es Poll bei seinen Rattenversuchen fand; eine Reihe der von mir operierten männlichen und weiblichen Tiere wurden in den operationsfreien Monaten von dem Aufseher mit Erfolg zur Zucht benutzt.

Mit der beschriebenen Modifikation, mit der Einpflanzung embryonaler Nebennieren in das mütterliche Tier, war also auch nichts Wesentliches gewonnen, und es war klar, daß das Hauptaugenmerk auf die Technik der Einpflanzung zu richten war. Vor allem benutzte ich nicht die ganzen Nebennieren, sondern Segmente derselben, in der Absicht, möglichst das Parenchym selbst mit dem Nierenparenchym

in Berührung zu bringen, und dadurch, daß die Nebenniere nicht in ihrer ganzen beträchtlichen Dicke übertragen wurde, dem Entstehen einer zentralen Nekrose vorzubeugen. Auf das sorgfältigste muß das Entstehen eines Niereninfarktes vermieden werden, damit der eingepflanzte Keim nicht in hämorrhagisch infarziertes, der Nekrose anheimfallendes Nierenparenchym eingelagert wird, sondern mit lebendiger Blutzirkulation in Berührung bleibt. Gerade nach dieser Richtung machte ich zunächst schlechte Erfahrungen. Um das Nebennierengewebe fest im Nierengewebe zu fixieren, machte ich einen Gewebseinschnitt von etwa 1½ cm Länge, und etwa ebenso tief. Dann wurde mit einer feinen Catgutnaht in den einen Wundrand eingestochen und zur Wunde wieder herausgestochen, dann wurde ein Stück Nebenniere auf den Faden gezogen, dann wieder von der Nierenwunde aus der andere Wundrand umstochen (vergl. Textfigur

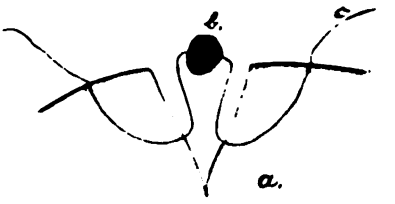

Fig. 1.

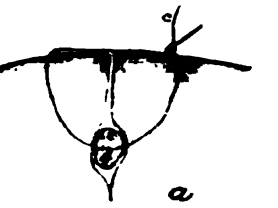

Fig. 2.

a Nierengewebe, *b* Nebennierenkeim, *c* Ligatur.

Nr. I); beim Anziehen des Fadens versenkte sich dann der Keim sehr schön und lag nach Schnürung des Fadens fest in der gleichzeitig verschlossenen Nierenwunde (vergl. Textfigur Nr. II). Leider wurde der umschnürte Bezirk nekrotisch, trotzdem der Faden nur locker angezogen war, und so mußte dies Verfahren wieder verlassen werden. Als eine sehr sichere Methode, die mir nach verschiedenem Probieren ausnahmslos gute Resultate lieferte, behielt ich später folgende bei: Zunächst läßt man die Tiere etwa 2—3 Tage fasten und gibt ihnen nur etwas Milch zu trinken; dadurch wird die Operation sehr erleichtert, während sonst die stets mit breiigem Kot gefüllten Därme ein Hindernis für das tiefe Eindringen in die Nebennierengegend bilden. Das Kaninchen wird dann gut auf einem Operationstischchen in Rückenlage fixiert; das Kopfende wird erhöht, damit die Därme möglichst weit nach abwärts zu liegen kommen. Nach Enthaarung und Desinfektion der Bauchhaut wird ein etwa 7—9 cm langer Schnitt

durch die Bauchdecken geführt. Mit feuchten, heißen Kompressen werden von einem Assistenten Magen und Leber nach oben, Niere und Dünndärme nach abwärts gedrängt. Sehr deutlich sieht man dann durch die zarten durchscheinenden Gewebe des Peritoneums und der Gefäße die fahle, weißlichgelbe Nebenniere etwa linsengroß und linsenförmig hindurchschimmern. Jetzt gilt es, mit größter Vorsicht, unter Vermeidung jeder, auch der kleinsten Blutung das hintere Peritoneum mit einer Pinzette zu fassen und zu spalten. Dann werden die großen Gefäße stumpf beiseite geschoben und das Organ ausgelöst. Meist hängt es zum Schluß noch an einem kleinen Stiel, in dem man Gefäße vermuten muß. Eine dünne Seidenligatur wird herumgelegt, und nun mit einem Scherenschlag die Nebenniere hart an der Ligatur abgetragen. Dann wird sie sogleich in eine heiße Kochsalzlösungkompresse eingewickelt. Nun wird die Niere aufgesucht; sie ist so beweglich, daß man bequem an den Hilus eine mit Gummi überzogene, kleine Klemme anlegen kann, die die Gefäße für die Dauer der Implantation absperrt. So erreichte ich stets eine vortreffliche Blutleere, die für die exakte Ausführung der Einpflanzung wichtig ist. Dann mache ich einen ganz kurzen Schnitt in die Nierenkapsel, bahne stumpf mit der geschlossenen anatomischen Pinzette einen Weg schräg ins Nierenparenchym, und schiebe etwa ein Viertel der exstirpierten Nebenniere in die kleine Nephrotomiewunde, die man sich eventuell mit einem Péan offen hält. Damit das Nebennierenstückchen nicht sogleich wieder herausgleitet, wird die Fingerkuppe aufgelegt, und nun unter der Fingerkuppe eine einzige, ganz feine Catgutnaht durch die Nierenkapsel gelegt und unter der Fingerkuppe vom Assistenten vorsichtig zusammengezogen. Die sehr zarten Gewebe gestatten nur ein sehr vorsichtiges Nähen. Ist dieser letzte Stich hinreichend oberflächlich geführt, so entsteht kein Infarkt, und die Nierenkapsel ist dann so gut verschlossen, daß später auch fast niemals die Niere am anliegenden Bauchfell festwächst. In derselben Weise werden dann noch weitere Nebennierenstücke an anderen Stellen der Nierenoberfläche versenkt. Dann wird die Stielklemme vom Nierenhilus abgenommen. Nach Reposition der Niere werden die Bauchdecken in zwei Etagen mit fortlaufender Catgutnaht verschlossen; auf die Nahtlinie kommt etwas Vioform; kein Verband. Diese Operation, die sich bei einiger Übung in ganz kurzer Zeit ausführen läßt, wurde von meinen Versuchstieren sehr gut vertragen. Wie die Versuchsreihe erkennen läßt, habe ich die Tiere fast ohne Ausnahme mehrfach operiert, und auch nach 3 und 4 Laparotomien die Tiere gesund und kräftig durchbekommen.

Ich habe die Technik deswegen so ausführlich besprochen, weil die Erfolge in der Tat in allererster Linie davon abhängen.

Im ganzen habe ich 27 Operationen ausgeführt und dabei 40 Nebennierenkeime verpflanzt. Von diesen 40 Keimen sind 25 eingeheilt, ganz oder teilweise, 12 sind aus verschiedenen Gründen nicht eingeheilt, resp. nicht wieder aufgefunden, bei 3 Keimen läßt sich über den Erfolg nichts sagen, weil der Tod des Tieres kurz nach der Operation erfolgte. Rechne ich diese 3 letztgenannten Keime nicht mit, so bleiben nur 37 für die Statistik verwendbare Implantationen übrig, von denen somit 67,5 Proz. mit Erfolg ausgeführt sind. — In die Niere habe ich 26 mal implantiert, 18 mal mit Erfolg (69,2 Proz.), 8 mal ohne Erfolg. In die Bauchhöhle habe ich 10 mal implantiert, 6 mal mit Erfolg (60 Proz.), 4 mal ohne Erfolg. In die Bauchmuskulatur 1 mal, mit Erfolg. — Die Nebennierenkeime stammten 24 mal von demselben Tiere, 15 davon heilten ein (62,5 Proz.), 9 mal heilten sie nicht ein. 13 mal stammten sie von einem anderen Tiere, davon heilten 10 ein (77,7 Proz.), 3 heilten nicht ein. — Unter den Keimen, die von anderen Tieren entnommen wurden, handelte es sich in 4 Fällen um embryonale Gewebskeime, davon heilten 2 ein (50 Proz.), 2 nicht.

Es ist schon erwähnt worden, daß die Technik der Einpflanzung der wesentlichste Faktor für die günstige Einheilung ist, und so konnte ich denn bei denjenigen Fällen die beste Einheilung konstatieren, bei welchen die oben genau beschriebene Methode angewandt war, im Gegensatz zu anderen Versuchen. Wollte ich die Statistik besonders berechnen für die nach erlangter Erfahrung und Übung nach der besten Methode gemachten Versuche, so würde ich noch günstigere Zahlen, als die durchschnittlich 70 Proz. gelungener Fälle, berechnen können. Es kommt darauf an, daß sich möglichst wenig Bindegewebe zwischen Nieren und Nebennierengewebe bildet. Dies Bindegewebe kann entweder auf entzündlicher Basis entstehen, oder bei der Resorption eines Blutergusses, oder aber bei der Resorption eines nekrotisch gewordenen Nierenbezirks, eines Infarkts. In letzterem Ereignis erblicke ich auf Grund meiner Erfahrungen die Hauptgefahr; tritt ein Infarkt ein, so grenzt das implantierte Gewebe direkt an nekrotisches Nierengewebe, wird von der Säftezufuhr abgeschlossen und stirbt ab. Deutlich konnte ich bei der mikroskopischen Untersuchung feststellen, daß die Keime am schönsten erhalten waren, die nur in

einer schmalen bindegewebigen Kapsel lagen. Über die Methode, wie man Infarktbildung vermeidet, ist schon gesprochen worden. Vor allem sind tiefgreifende Nähte zu vermeiden, sowie allzu große Inzisionen, bei welchen größere Gefäßstämme verletzt werden können. Aus diesem Grunde ging ich nach Spaltung der Kapsel stumpf in die Tiefe. Ein Hindernis für die Einheilung bildet natürlich auch hinzutretende Eiterung. Im ganzen kann ich sagen, daß jede lege artis ausgeführte Implantation von Nebennierengewebe in die Niere bei Kaninchen gelingen muß, wenn keine Eiterung hinzutritt. Es muß auch vermieden werden, Nahtmaterial, besonders Catgut, in unmittelbarer Berührung mit dem Nebennierengewebe zu belassen. Diese Fremdkörper rufen im Kaninchenkörper stets lebhafte Leukozythenansammlung hervor, besonders Catgut. Auch wird letzteres scheinbar fast gar nicht resorbiert, selbst ganz feine Fäden nicht. Nach Monaten noch fand ich gelegentlich in mikroskopischen Schnitten die unveränderte kleine Katgutnaht, mit der ich die Nierenkapsel zu vernähen pflegte. — Der Prozeß der Einheilung geht nun in der Weise vor sich, daß in den ersten Tagen das ganze Stückchen etwas aufquillt, und in seiner Kernfärbung abblaßt. Noch sieht man keinerlei Veränderungen im Aufbau des Gewebes, rings um den Keim herum hat sich ein kleines Blutkoagulum gebildet, das vorläufig die Verbindung zwischen dem Keim und der Pflanzstätte herstellt. In ganz kurzer Zeit aber tauchen Wanderzellen auf, die auf den präformierten Blutbahnen, d. h. in den Interstitien zwischen den Zellsäulen der Nebenniere eindringen und nach kurzer Zeit ist der Bluterguß verschwunden, junges Bindegewebe ist an seine Stelle getreten, und leitet in seinen Kapillaren einen Saftstrom auf den Nebennierenkeim zu. Dieser Organisationsvorgang mag wohl gelegentlich soviel Zeit in Anspruch nehmen, daß die zentralen Partien des Keims schon eher abgestorben sind, ehe sie in ständige Berührung mit der Zirkulation gekommen sind. Dann erholen sich diese Bezirke nicht wieder; die Zelleinwanderung steht vor dem nekrotischen Gewebe still und bildet hier eine Demarkationslinie. Die beschriebene Einheilung wird ohne Zweifel dadurch begünstigt, daß man Schnittflächen der Nebenniere herstellt, damit das Organ nicht mit seiner bindegewebigen Kapsel verlagert wird, sondern direkt Nebennierengewebe an Nierengewebe zu liegen kommt. Auch wurde durch Überpflanzen von relativ kleinen Stückchen die Neigung zu zentraler Nekrosenbildung verringert.

Auf die Anordnung des vorgelagerten Gewebes haben nun in erster Linie mechanische Verhältnisse einen Einfluß; besonders zwischen der Bauchmuskulatur, aber auch in der Substanz der Niere ist das

zarte, teigige Nebennierengewebe einem gewissen Druck ausgesetzt, der den Keim als Ganzes seitlich abplattet. Dementsprechend legen sich die Zellstränge der Nebennierenrinde häufig quer zur Richtung der Druckwirkung, gelegentlich auch in einer gewissen Andeutung von konzentrischer Schichtung. Bei meinen Transplantationen kommt so gut wie ausschließlich die Rindensubstanz des Organs in Frage. Die Kaninchen haben überhaupt nur eine ganz unbedeutende Marksubstanz in ihren Nebennieren, und man trifft dieselbe auf den meisten Querschnittflächen überhaupt gar nicht an, manchmal liegt sie nach Gottschau ganz exzentrisch; dementsprechend wird auch so gut wie niemals etwas von der Marksubstanz mitverlagert, und ich habe jedenfalls später niemals etwas vorgefunden, was von dieser Marksubstanz etwa erhalten geblieben wäre. Es handelt sich hier um analoge Beobachtungen, wie sie schon Gottschau gemacht hat. Nach seinen Untersuchungen ist auch die Rinde der Sitz der spezifischen Nebennierenfunktion. Das Verhalten der sogenannten Marksubstanz konnte also für meine Versuche zugunsten der Rindensubstanz vernachlässigt werden, um so mehr, als in den angeborenen, versprengten Nebennierenkeimen meist auch gar nichts von Marksubstanz zu finden ist. Zur Einheilung gelangten also die verschiedenen Schichten der Rindensubstanz, Zona glomerulosa, fasciculata und reticularis, wie sie Arnold benannt hat, und zwar können sie meiner Meinung nach zunächst alle erhalten bleiben, wenn auch mit gewissen Veränderungen. Freilich ist hierfür der Beweis nicht immer leicht zu erbringen, denn später sind die einzelnen Schichten nicht mehr erkennbar, aber in der Tat heilen doch häufig so große Partien ohne Nekrose ein, daß von einem regelmäßigen Absterben der zentralen Rindenpartien bei meinen Versuchen nicht gesprochen werden kann. Die Ursache dieser von Poll abweichenden Beobachtungen suche ich wiederum in der Technik; Poll hat die Nebennieren der Ratten, soviel ich ihn verstehe, in toto verpflanzt, und dabei gingen sie mit Ausnahme der äußersten Rindenschichten zugrunde. Bei meinen Versuchen waren aber von vornherein Schnittflächen des Parenchyms in Berührung mit dem Saftstrom, also auch die zentral gelegenen Teile der Rinde. Dementsprechend gingen auch bei meinen Versuchen keineswegs gewisse Partien der Rindensubstanz prinzipiell zugrunde, sondern höchstens wurden gelegentlich die zentralen Partien des verpflanzten Stückes nekrotisch, während die Randpartien einheilten, gleichgültig, ob das ursprünglich Zona glomerulosa oder reticularis war; wie gesagt heilten manche Stücke, wie ich annehmen muß, auch ganz ein. Die Keime, welche mit Bildung einer zentralen Nekrose einheilten,

erinnerten sehr lebhaft an die von Enderlen für die verpflanzte Thyreoidea beschriebenen Bilder; nach ca. 8 Tagen schied sich die lebendige Randpartie vom nekrotischen Zentrum durch eine Granulationsschicht, die allmählich den zentralen, nekrotischen Teil aufzehrte. Am 9. und 10. Tage fand Enderlen beginnende Drüsenfollikelneubildung.

Was das mikroskopische Verhalten des Nebennierengewebes angeht, so habe ich versucht, einzelne typische Transplantationsresultate in Zeichnungen darzustellen, so gut es ging; einen vollständigen Überblick zu geben, war nicht angängig, so interessant jeder Fall für sich auch ist, aber man wiederholt sich dann zu leicht. Die schon erwähnten Strukturveränderungen im Nebennierengewebe, d. h. der Verlust der ursprünglichen Anordnung, ist nun nach Poll im wesentlichen darauf zurückzuführen, daß schon nach 24 Stunden die primär vorhandenen Gefäße, die das Ganze gestützt und geordnet haben, zerfallen, und daß sich neue Gefäße bilden. Diese Beobachtung erklärt wohl die Anderung des Gesamtbildes, denn die neuen Gefäße durchbrechen viefach die reihenförmige Anordnung, und durch gelegentliches Mitwuchern von Bindegewebe wird der Keim in einzelne Lobuli eingeteilt; es entsteht eine Art läppchenförmiger Anordnung, wie sie besonders in Fig. V und Fig. VI hervortritt. Diese Bindegewebswucherung ist nun der geborene Feind der jungen, verlagerten Parenchymzellen. Man muß sich den Kampf der beiden Gewebe ungefähr vorstellen wie bei einer Leberzirrhose, an die die Bilder vielfach auf das lebhafteste erinnern. Das ursprünglich zusammenhängende Parenchym wird durch die zur Schrumpfung neigende Bindegewebsbildung umfaßt, umschnürt, zur Atrophie gebracht und in immer kleinere Partien zerlegt, die schließlich nur noch als Inseln in der alten Narbe liegen, genau wie bei einer alten Leberzirrhose. Alle Stadien dieses Prozesses lassen sich an meinen Präparaten nachweisen. So ist es denn klar, daß es von der größten Wichtigkeit ist, daß bei der Technik der Implantation alles vermieden wird, was der Bindegewebsbildung Vorschub leisten kann. In das Gebiet gehören nun auch die Nekrosen, die ja sogleich von einer Granulationsschicht umgeben und dann langsam durch Bindegewebe und seine Abkömmlinge zerstört werden. Je weniger Nekrosen also, desto weniger Bindegewebsbildung, desto längerer Bestand der Pflanzung. Ganz wird sich die Narbenbildung natürlich nicht umgehen lassen; das sieht man auch an dem Nierenparenchym, in welchem auch in den besten Fällen später der Keim eingebettet liegt. Es handelt sich um die typische Nierengewebsnarbe, in der die gewundenen Harnkanälchen zugrunde gegangen sind, und die Glomeruli (Fig. III a) isoliert im

Bindegewebe liegen. — Wie verändern sich nun aber die verlagerten Parenchymzellen selbst? Wie die Struktur des Gewebes, so ist auch die Zellform später verändert; sie ist eine mannigfaltige geworden. Während die Mehrzahl polyedrisch ist, gibt es längliche Formen, dreieckige und spindelige, Varietäten, die wohl auch nur auf mechanische Verhältnisse zurückzuführen sind. Vor allem aber ist ihr Protoplasmahof im allgemeinen bedeutend vergrößert und ist durch eine deutliche scharfe Grenzmembran gegen die Nachbarzelle abgesetzt; das Protoplasma ist fein gekörnt und hat einen ausgesprochen glasigen Charakter; die großen epitheloiden Zellen erinnern somit lebhaft an Talgdrüsenzellen; ihr Kern ist im Vergleich zum Zelleib ziemlich klein und rund. Dieser ganz bestimmte Zellcharakter machte es stets sehr leicht möglich, das Nebennierengewebe vom Nierengewebe an solchen Stellen leicht voneinander zu unterscheiden, wo beide dicht nebeneinander liegen (vgl. z. B. Fig. II). Das einzelne über das Aussehen des verpflanzten Gewebes muß bei der Beschreibung der einzelnen Versuche nachgelesen werden, hier soll nur noch der Riesenzellen gedacht werden, die in wechselnder Menge in dem verlagerten Gewebe entstanden sind. Es müssen zwei Arten von Riesenzellen unterschieden werden, erstens solche, die als echte Fremdkörperriesenzellen gelegentlich im Gebiete der Nekrosen entstehen, und natürlich nur da zu finden sind, wo Nekrosen vorhanden sind oder vor kurzem noch vorhanden waren. Sultan fand bei seinen transplantierten Schilddrüsen, daß sich die zentrale Nekrose etwa 14 Tage lang hält, ehe sie resorbiert wird; bei meinen Versuchen hielt sich gelegentlich der nekrotische Bezirk sehr viel länger. Es ist klar, daß auf diese Zeitdauer die verschiedensten Verhältnisse ihren Einfluß ausüben. Eine kleine Nekrose wird schneller resorbiert, als eine große. Aber überhaupt spielen sich die Entwicklungsvorgänge eines solchen verlagerten Gewebsbezirks sehr verschieden rasch ab; dies bezieht sich auch besonders auf den sekundären Schwund des einmal eingeheilten Stückes, der oft schon früh auftritt, oft aber sehr lange auf sich warten läßt; es handelt sich darum, ob er unter günstigen Ernährungsverhältnissen plaziert ist oder nicht; noch nicht resorbierte zentrale Nekrosen habe ich jedenfalls noch nach 5 und 6 Wochen gefunden, ohne daß Veranlassung vorliegt, anzunehmen, daß die Nekrose sich noch vor kurzem weiter vergrößert hat, oder daß sie überhaupt erst seit kurzem bestände. Poll stellt fest, daß bei seinen Implantationen in Haut und Muskel die Nekrose etwa bis zum 15. Tage verschwunden war, bei subduralen und intraperitonealen Einpflanzungen hielten sie sich auch bei ihm sehr viel länger. In den

Nekrosen, die ich beobachtete, konnte ich oft schon sehr frühzeitig Kalkablagerungen feststellen.

Eine zweite Form von Riesenzellen entstand zweifellos aus andern Gründen und als ihren Mutterboden glaube ich die Nebennierenzellen selbst ansprechen zu müssen; sie liegen dann mitten in dem wohlerhaltenen Parenchym und sehen einfach nur so aus, als wenn eine Anzahl Nebennierenzellen zusammengeflossen sei, unter Erhaltung der Kerne. Ebensowohl, und dazu möchte ich mehr neigen, kann es sich um amitotische Wachstumsvorgänge handeln, um eine Kernvermehrung, der eine Zellvermehrung durch Protoplasmateilung noch nicht nachgefolgt ist. Das Stadium, in welchem ein eingepflanztes Nebennierenstück Riesenzellen bildet, ist sicher nur ein vorübergehendes. Mit gewissen Schwankungen treten diese Riesenzellen in der 3. bis 4. Woche auf, ein Höhepunkt war gegen Ende des 2. Monats zu konstatieren. In den ganz alten Keimen, die ich nach 6 bis 9 Monaten noch am Leben fand, fehlten diese charakteristischen Riesenzellen stets. Gerade deswegen, weil diese Riesenzellen in den ganz alten Keimen, die schon in Rückbildung begriffen waren, fehlten, neige ich der Ansicht zu, daß es sich nicht um regressive Vorgänge handeln kann, denen diese Riesenzellen dienen, eher um progressive, um ein später erlöschendes Bestreben des Parenchyms, Ersatz für die zugrunde gegangenen Zellen zu schaffen. Auch bei Poll bilden die Riesenzellen ein sehr interessantes Kapitel. Die genaue Beschreibung der von mir beobachteten Riesenzellen findet sich bei dem mikroskopischen Teil meiner Arbeit; es sei nur erwähnt, daß ich sonst niemals Riesenzellen von solcher Größe und solchem Kernreichtum gesehen habe; die Kerne zählten gelegentlich nach Hunderten.

Aus dem Beschriebenen geht hervor, daß meine Resultate sehr viel Ähnlichkeit mit den Endresultaten der Pollschen Untersuchungen haben, wenigstens was die Histologie des endgültig erhaltenen Nebennierengewebes anbetrifft; auch bei ihm nahmen die Zellen diesen eigenartigen Charakter an, er spricht von großen, hellen Dauerformen von polyedrischer Gestalt, die sich durch amitotische Kernteilung vermehren; auch kann ich an dieser Stelle noch nachholen, daß ich vielfach zweikernige Zellen fand, ebenso wie Poll, ohne freilich deutlich amitotische Kernteilungsformen auffinden zu können. Offenbar geht diese sekundäre Entwicklung des Gewebes sehr langsam vorwärts; Poll sagt, was schließlich übrig bleibt, sieht aus, wie lauter Fasciculata-Zellen. Wenn ich diese letztere Beobachtung im allgemeinen nur be-

stätigen kann, so muß ich doch konstatieren, daß ich in einem Falle finden konnte, daß die äußerste Rindenschicht ganz so erhalten blieb, wie sie in der normalen Nebenniere aussieht, d. h., daß besonders auch die Struktur des Gewebes erhalten blieb. Auch trat merkwürdigerweise in diesen Rindenpartien die sonst so typische Umwandlung in die großen, hellen, polyedrischen Dauerformen nicht ein. Es handelte sich um einen Fall, in welchem ich den Nebennierenkeim einfach unter die Nierenkapsel schob, ohne ihn ins Parenchym selbst zu verlagern (Fall V. c). Der Keim heilte im übrigen nicht besser ein, als andere, auch in ihm traten Nekrosen auf. In Fig. II sind die ganzen Verhältnisse wiedergegeben. Die Substantia glomerulosa liegt dem von der Kapsel entblößten Nierenparenchym fast unmittelbar auf, nur ganz wenig Bindegewebe ist dazwischen entstanden, und hat sich vollständig normal erhalten. Eine Ursache für dies besonders günstige Resultat weiß ich nicht zu nennen. Jedenfalls habe ich nicht den Eindruck, daß es sich hier nur um eine verzögerte Entwicklung handelt, sondern glaube, daß diese Randpartie ihre alte Struktur definitiv gerettet hat. Die Implantation lag in diesem Falle etwa einen Monat zurück.

Ein wichtiger Punkt bedarf noch der Erörterung: Poll unterscheidet 3 Perioden in dem Einheilungsvorgange: 1. bis zum Untergange des zentralen Teils der Rinde und der Marksubstanz; 2. die Resorption des nekrotischen Herdes; 3. Zerstörung der erhaltenen Rindensubstanz und Auftreten einer neuen Rindensubstanz! — Vorher sagte ich schon, daß es mir nicht möglich war, diese 3 Stadien scharf zu unterscheiden, schon deshalb nicht, weil ich ja gelegentlich gar keine Nekrosenbildung fand. Ich habe mich vorbehaltlich weiterer Untersuchungen aber auch nicht davon überzeugen können, daß die ganze, zunächst eingeheilte Rindensubstanz noch sekundär zugrunde gehen soll, und daß sich eine ganz neue Rindensubstanz bildet. Ich glaube, daß die primär verlagerten Zellen am Leben bleiben, freilich auch nicht alle. Auch außerhalb des Gebietes der Nekrose geht hier und da gelegentlich noch eine Zelle durch allmähliche Atrophie zugrunde. Ich glaube vielmehr, daß die in der Nebenniere in normalem Zustande hochdifferenzierten Zellen einen weniger hoch differenzierten Zustand annehmen, daß sie auf ein früheres Stadium zurücksinken. Die an und für sich gleichartigen Parenchymzellen noch gesunder Rindensubstanz unterscheiden sich in ihren drei Schichten hauptsächlich durch ihre Anordnung und ihre Beziehungen zu den Blutgefäßen und nervösen Elementen; das hat in dem verpflanzten Organ aufgehört, es ist ein nicht mehr in dem Maße wie früher

zweckmäßig angeordneter Zellenkomplex geworden, dessen einzelne Individuen jetzt offenbar unter dem Einfluß der aufgehobenen, oder vielleicht nur verminderten Funktion in ihrer hohen Entwicklung Einbuße erlitten haben. Zu dieser Auffassung gelange ich durch eine Beobachtung, die ich für wichtig halte, und die mir interessant genug erscheint, um sie zu betonen. Das Gewebe, welches bei meinen Nebennierenverpflanzungen resultierte, hat eine auffallende Ähnlichkeit mit gewissen Nebennierentumoren, mit den echten Strumae suprarenales, wie sie nach der Grawitzschen Entdeckung in der Niere entstehen können aus kongenital daselbst versprengten Nebennierenkeimen. Diese beiden Gewebe haben geradezu eine vollständige Übereinstimmung miteinander, die noch durch das Vorkommen von Riesenzellen in beiden Geweben erhöht wird. Die großen, hellen, glasigen Zellen, mit ihrem sich mit Hämatoxylin fast gar nicht färbenden Protoplasma, ihrer polygonalen Gestalt, ihrem runden, ziemlich kleinen Kern, ihren zarten, scharfen Zellkonturen, die sich wie ein feines Netz durch das Gewebe ziehen, dies alles kommt den Nebennierenstrumen genau so gut zu, wie den von mir künstlich hergestellten Nebennierenkeimen. Die Zellen haben in meinen Versuchen die gleiche Rückbildung im Sinne Ribberts erfahren, wie die Tumorzellen, die höchstwahrscheinlich gar nichts mehr von ihrer spezifischen Aufgabe zu leisten vermögen. Von ihnen gilt, was Ribbert zusammenfassend über die regressiven Veränderungen sagt, die sich an Zellen bei Entzündungen und anderen pathologischen Vorgängen abspielen: „Alle diese Veränderungen lassen sich unter einen gemeinsamen Gesichtspunkt bringen. Sie bedeuten einen Verlust an Spezifizität. Das, was die Zelle in der Norm als eine bestimmte Art charakterisiert, was sie zur Funktion tauglich macht, geht allmählich mehr und mehr verloren, und weicht einem indifferenten Zustand, wie er in ähnlicher Form auf einem früheren Entwicklungsstadium bereits vorhanden war. Der Grund dieser Umwandlung ist in einer Änderung der Lebensbedingungen zu suchen, welche zwar nicht die Existenz der Zellen, wohl aber ihr typisches Verhalten in Frage stellt. Die spezifischen Eigenschaften erhalten sich nur solange unverändert, wie die notwendigen, regelrechten Beziehungen zur Nachbarschaft, eine ausreichende Ernährung und Innervation und die Möglichkeit einer normalen Funktion bestehen bleiben und schwinden mit deren Verlust.“ — In diesem Sinne halte ich die vorliegenden Resultate der Nebennierengewebstransplantation für ein Glied in der

Kette der Beweisführung für die Grawitzsche Lehre von den Nebennierentumoren und ihrer Entstehung, über die gewiß noch nicht das letzte Wort gesprochen ist. Die Lösung dieser Frage ist ja nicht allein um ihrer selbst willen interessant, sondern sie beansprucht hervorragende prinzipielle Bedeutung; sie ist der wichtigste Baustein für die Lehre von der Geschwulstgenese im allgemeinen.

Wenn ich nun in dem bisher Gesagten das Gewebe der Nebennierenstrumen mit den Degenerationsbildern verglichen habe, die schließlich meine verpflanzten Keime boten, so entsteht die Frage, sind die letzteren denn überhaupt Nebennierenzellen geblieben oder sind sie ganz etwas anderes geworden? Aus dem Gesundbleiben der Tiere, denen ich so gut wie alle Nebennierensubstanz verlagert hatte, mußte ich ja annehmen, daß die verlagerten Zellen noch im Sinne des alten Parenchyms funktionierten; aber ich habe schon oben auf die Schwierigkeiten dieser Beweisführung hingewiesen. Es ist ja auch möglich, daß die Zellen trotz ihrer zweifellosen Entdifferenzierung immer noch einen Rest von chemischer Leistungsfähigkeit behalten haben; vielleicht leitet ihre Anwesenheit im Körper wenigstens dazu über, daß nach und nach die Nebennierenfunktion vikariierend von anderen Organen mitgeleistet wird. Dafür spricht doch auch die interessante Tatsache, daß die gleichzeitige Exstirpation beider Organe sehr schnell zum Tode führt, während bei Exstirpation in 2 Sitzungen das Tier den zweiten Eingriff noch länger überlebt. Hier also liegen der experimentellen Forschung sehr viele Fehlerquellen im Wege. Warum sollen nicht die Nebennierenzellen noch einen gewissen, vielleicht gerade lebenserhaltenden Teil ihrer Arbeit tun können, wenn sie nach ihrer Verlagerung wenigstens in unmittelbarer Berührung mit dem Blutstrom bleiben, also wenn die normalen Verhältnisse einigermaßen, wenn auch nicht in bezug auf die Innervation erhalten geblieben sind? Um mir ein gewisses Urteil über die Blutversorgung zu verschaffen, machte ich einen Injektionsversuch, indem ich die Nieren eines Tieres injizierte, die verpflanzte Keime enthielten (Fall XIII). Hierbei fand ich nahe Berührung der Zellen mit der Zirkulation; ähnliches konnte ich auch schon an nicht injizierten Präparaten sehen, eine entsprechende Stelle ist in Fig. V abgebildet.

Wenn ich nun somit behaupten darf, daß sich Nebennierengewebe unter Entstehung gewisser Rückbildungsvorgänge experimentell beim Kaninchen verpflanzen läßt, und daß dabei ein Gewebe resultiert, das in auffallend ähnlicher Weise bei den Nebennierenstrumen wiederkehrt, wenn ich ferner sagen darf, daß sich diese Versuche in gleicher Weise durchführen lassen bei Verlagerung in ein und dem-

selben Tierkörper, wie auch von Tier zu Tier, so entsteht endlich noch die Frage, wie lange bleibt das verlagerte Gewebe an seiner Pflanzstätte erhalten? — Die längsten Versuche überdauern bei mir eine Zeit von 9½ Monaten (Fall XIII) und ich fand noch nach dieser Zeit deutlich das in typischer Weise veränderte Nebennierengewebe wieder. Freilich, darüber lassen meine Versuche keinen Zweifel, schließlich geht es zugrunde, wenn auch erst nach Monaten oder Jahren; es tritt eine Pigmentatrophie ein, und ganz langsamer Schwund der Zellen. Maßgebend für die Dauerhaftigkeit der Transplantation ist die Art und Weise, wie es im Anfang einheilt. Wir sahen ja, wie auch Fig. IV zeigt, daß manche Keime, die ursprünglich eingeheilt waren, bald nachher langsam schwinden, gelegentlich unter Hinterlassung von etwas Pigment in einer hyalinen Narbe; andererseits habe ich noch nach etwa 6 Monaten eingeheilte Keime wiedergesehen, denen man noch keine Atrophie ansah. Auch die ¾ Jahre alten Keime wiesen noch typisches Gewebe auf, allerdings hatte seine Menge schon sehr abgenommen. Ich würde also nach meinen Beobachtungen etwa ein Jahr als die äußerste Grenze betrachten, innerhalb welcher die am günstigsten eingeheilten Keime noch am Leben sein können. — Eine sehr interessante Tatsache ist es, daß die Nebennieren anderer Individuen durchaus nicht schlechter einheilten, als die desselben Kaninchens.

Ich möchte endlich nochmals wiederholen, daß ich Wert auf die Beobachtung lege, daß bei meinen Transplantationen ein Gewebe erzielt wurde, das eine so auffallende Ähnlichkeit mit dem Gewebe der Nebennierenstrumen hat; nur fehlt ihnen natürlich das noch unbekannte Agens, das bei diesen, wie bei allen Tumoren das unaufhaltsame Wachstum erzeugt und unterhält. Angesichts dieser merkwürdigen, vom alten Mutterboden getrennten, verpflanzten Keime, die von der alten Innervation und Gefäßversorgung isoliert daliegen, drängt sich doch die Frage auf, ob sie nicht ein geeignetes Material zur experimentellen Erzeugung von Tumoren sein würden; ließe man einmal auf dies versprengte Gewebe das Heer von Mikroorganismen einwirken, die heut mit mehr oder weniger Bestimmtheit als die Erreger der Karzinome und Sarkome proklamiert werden; eine lokale Gewebsdisposition im Sinne Virchows würden sie hier vorfinden, und wenn es gelänge, in ihnen Wachstum oder Proliferationsvorgänge zu erzeugen, die dazu hinreichen, das Gewebe unter seinen neuen Existenzbedingungen dauernd zu erhalten, oder eine Vergrößerung zu erzielen, dann würde für die alte Cohnheimsche Lehre ein neuer Stützpunkt gefunden sein.

Beschreibung der Tierversuche.

I. a) Transperitoneale Exstirpation (total) der linken Nebenniere; Einpflanzung in zwei Hälften in die linke Niere desselben Tieres. Einheilung, aber beträchtlicher Schwund nach 6½ Monaten.

b) Transperitoneale Exstirpation der rechten Nebenniere (¾); Einlegen zweier Hälften in die Bauchhöhle desselben Tieres. — Nach 4 Wochen nicht mehr auffindbar.

30. Mai 1901. Ausgewachsenes Kaninchen. Laparotomieschnitt vom Rippenbogen beginnend, links neben dem linken Musculus rectus abd. Aufsuchen und Abtragen der linken Nebenniere, was nach Spaltung des hinteren Peritoneums vollständig gelingt. Die Nebenniere wird in 2 Hälften zerlegt und diese dann ohne lokale Blutleere in zwei kleine Nephrotomiewunden am oberen und unteren Pol in die linke Niere eingepflanzt; darüber werden einige Kapselnähte mit feinstem Catgut gelegt. Reposition der Niere und Bauchdeckennaht in 2 Etagen. Das Tier erträgt den Eingriff vorzüglich.

9. November 1901. Laparotomie an der entsprechenden Stelle der rechten Seite. Beim Auslösen der rechten Nebenniere finden kleine Blutungen statt, daher gelingt es nur, etwa ¾ des Organs abzulösen. Das gewonnene Stück wird halbiert und an verschiedenen Stellen lose in die Bauchhöhle eingelegt. Etagennaht der Bauchdecken.

Nach einigen Wochen guten Befindens stellen sich Krämpfe der linksseitigen Halsmuskulatur ein; dabei magert das Tier ab und es entwickelt sich etwas Exophthalmus.

7. Dezember 1901. Das Tier stirbt. Am folgenden Tage Sektion: Keinerlei Peritonitis, die in die Bauchhöhle verlagerten Stücke sind nicht mehr auffindbar. Auf der einen Implantationsstelle der linken Niere ist das Netz fest aufgewachsen, die andere Implantationsstelle ist am Peritoneum parietale adhärent.

Die linke Niere wird in 10 Proz. Formalin gehärtet, die beiden Implantationsstellen markieren sich als zwei tief eingezogene Narben. Die Reste der implantierten Nebennierensubstanz sind erst auf dem Querschnitt deutlich erkennbar; mitten in der braunpigmentierten Narbe liegt ein gelbweißer, opaker Fleck von genau dem Aussehen der Nebenniere. Diese Reste sind schätzungsweise etwa 5—6 mal so klein, wie das Nebennierenstück, welches vor 7 Monaten implantiert war. Mikroskopisch liegt eine keilförmige, sehr kernarme Narbe vor; in ihrem Zentrum liegen große schollige Gebilde, die in ihrer Anordnung noch deutlich den Aufbau der Nebenniere erkennen lassen. Kernfärbung ist in ihnen aber nicht mehr vorhanden; nur die gelbe Pigmentierung und der Fettinfiltrationszustand der Zellen läßt keinen Zweifel darüber, daß dies die Überreste der verpflanzten Keime sind. Diese Reste aber bilden nicht mehr eine dicht zusammenhängende Masse, sondern durch breite Bindegewebszüge sind einige Teile abgetrennt, gewissermaßen abgebröckelt.

Wir haben somit hier einen Fall, in dem die Einheilung keinen

bleibenden Erfolg hatte. Freilich muß hier bedacht werden, daß die Sektion aus äußeren Gründen erst einen vollen Tag nach dem Tode des Tieres gemacht werden konnte. Nebennierenzellen verlieren aber außerordentlich schnell nach dem Tode ihre Färbbarkeit und zerfallen sehr frühzeitig. Nach Analogie mit meinen anderen Fällen, die sogleich nach dem Tode des Tieres seziert wurden, trage ich kein Bedenken, anzunehmen, daß die Zellen bis zum Tode des Tieres noch lebendig waren; sonst wären sie längst resorbiert worden. Freilich war von dem ehedem eingeheilten Nebennierenparenchym schon sehr viel sekundär geschwunden, und zwar wegen der langen Beobachtungszeit von $6^1/_2$ Monaten. Dieser erste Fall hat aber auf jeden Fall nichts Beweisendes; ich führe ihn nur der Vollständigkeit wegen mit auf. Zweifellos aber ist daran zu erkennen, daß nur noch ein sehr kleiner Teil der Nebenniere hier nach $6^1/_2$ Monaten vorhanden war. Die Technik der Einpflanzung war noch falsch; es war noch viel zu viel Narbengewebe entstanden, das offenbar hier als Rest von einem Infarkt aufzufassen ist. Dafür spricht das Pigment der Narbe, soweit es nicht auf Überreste zugrunde gegangener Nebennierenzellen zu beziehen ist.

II. Transperitoneale Abtragung der linken Nebenniere (total); Einpflanzung eines Teils derselben in die linke Niere desselben Tieres. — Nach $3^1/_2$ Wochen Nekrose des größten Teils durch Niereninfarktbildung.

1. Juni 1901. Ausgewachsenes Kaninchen. Laparotomieschnitt links wie in Fall I. Abtragen der linken Nebenniere; eine Hälfte davon wird durch Nephrotomie in die linke Niere, mitten auf der Konvexität eingesetzt; nur mit großer Mühe gelingt es, die Nierenwunde zu schließen, da die Naht stets in dem zarten Gewebe durchschneidet. Daher müssen die Fäden tiefer ins Parenchym hineingelegt werden, als wünschenswert ist. Zunächst gutes Befinden.

24. Juni 1901. Tod an unbekannter Ursache, die durch die Sektion gleichfalls nicht aufgeklärt wird. Es besteht keine Peritonitis.

Die linke Niere wird in Müller-Formol gehärtet. Sogleich beim Durchschneiden der Implantationsstelle bemerkt man, daß sich Kalk darin abgelagert hat. Auf dem Querschnitt sieht man einen keilförmigen, anämisch-nekrotischen Infarkt, an dessen Spitze, also nur teilweise von lebendigem Gewebe begrenzt, sich das eingepflanzte Nebennierenstück befindet. Im mikroskopischen Bilde sieht man in dem nekrotischen Gewebe des Infarkts mehrere große, grobkörnige Kalkablagerungen, das Nierengewebe zeigt hier keinerlei Kernfärbung mehr, nur zwischen den gewundenen Harnkanälchen finden sich gelegentlich gefärbte Bindegewebskerne. Im Gebiet des Infarkts trifft man an mehreren Stellen auf die Querschnitte der zur Naht benutzten Catgutfäden; sie liegen eingebettet in eine kleinzellige Wucherung, deren Zellen häufig mehrkernig oder schon zerfallen sind. Das eingelagerte Nebennierengewebe zeigt durchweg noch eine deutliche, wenn auch blasse Kernfärbung. Seine gesamte Struktur ist nicht verändert, nur an einzelnen Stellen wachsen Züge von kleinzelligen Gebilden auf den Wegen der Septa hinein, ausgehend von den entzündlichen Veränderungen im Gebiet der Catgutfäden. Da das

Nebennierenstück fast von allen Seiten von absterbendem Gewebe umgeben ist, so dürfte es nicht zu verwundern sein, daß seine Zellen sich nur noch sehr viel weniger färben, als das gesunde Nebennierengewebe außerhalb des Infarktes. Es geht offenbar langsam dem Absterben entgegen. Wucherungsvorgänge sind nicht an ihm nachweisbar. Auch im Gebiete der Nebennieren sind an ganz vereinzelten Stellen kleine Kalkablagerungen sichtbar; nahe der Spitze des Infarkts liegt lebendiges Nierengewebe dem Nebennierengewebe dicht an; an diesen Stellen ist ein Randstreifen desselben noch gut gefärbt.

Wir lernen aus diesem Fall, daß es eine Lebensbedingung für das transplantierte Parenchym ist, daß es lebendigem Gewebe anliegt, und nicht, wie hier, an einem Infarkt grenzen darf.

III. Transperitoneale Abtragung der linken Nebenniere (total); Einpflanzung eines Stückes derselben in die linke Niere desselben Tieres. — Tod nach drei Tagen, Nieren· infarkt, Nekrose des Nebennierengewebes.

18. Juni 1901. Ausgewachsenes Kaninchen. Die linke Nebenniere wird durch Abdominalschnitt freigelegt, und exstirpiert nach derselben Methode wie bei Nr. I und II.

Nach dem oben auf Seite 470 beschriebenen und abgebildeten Verfahren wird nun ein Stück Nebenniere in den oberen Nierenpol so versenkt, daß es durch den Schließungsfaden der Nephrotomiewunde selbst in der Tiefe des Parenchyms festgehalten wird.

21. Juni 1901. Leider stirbt das Tier heute, also am 4. Tage, im Kollaps. Die sofortige Sektion deckt keine Todesursache auf, es findet sich keine Peritonitis und keine Nachblutung. Ich kann nur annehmen, daß in diesem Fall der Eingriff für das Tier etwas zu groß war, da es schwächlich war und kurz zuvor Junge gehabt hatte. Die Nierenwunde ist mit der Bauchwand fest verklebt; auf den im Peritonealraum versenkten Catgutfäden liegen Fibrinbeläge. Auf dem Querschnitt der Implantationsstelle sieht man, daß das Nebennierenstückchen gut an der gewünschten Stelle liegt, aber die Fadenschlinge hat einen großen weißen Infarkt erzeugt, in dessen Mitte das Nebennierenstück völlig von der Zirkulation abgeschnitten liegt. Ebendasselbe zeigt auch das mikroskopische Bild. In einem großen Infarkt liegt die abgestorbene Nebenniere, an welcher nur noch ein kleiner Saum gefärbte Kerne zeigt. Auf der Oberfläche liegt ein kleiner Abszeß, der die Catgutfäden einschließt.

Von einer weiteren Anwendung der durchgreifenden Fadenschlinge zur Fixierung des Implantationsobjekts in der Tiefe wurde abgesehen.

IV. Transperitoneale Exstirpation der linken Nebenniere. — Verblutungstod in operatione.

18. Juni 1901. Das Tier wird linksseitig abdominal operiert, nach derselben Methode, wie Nr. I operiert war. Die Nebenniere ist bei diesem jungen Tier so weich, daß man sie kaum berühren kann, ohne sie zu zerquetschen. Bei der sehr schwierigen Auslösung derselben entsteht eine tödliche Blutung aus der Arteria renalis.

V. a) Mediane Laparotomie bei einem graviden Kaninchen, Amputation eines Uterushorns mit einem Embryo, Einpflanzung der embryonalen Nebennieren in das Parenchym der mütterlichen Niere von einem neuen Laparotomieschnitt aus.

b) Nach 5 Monaten Exstirpation der linken Niere. — Die embryonalen Nebennieren sind eingeheilt.

c) Transperitoneale Abtragung der linken Nebenniere (total); Einpflanzung der einen Hälfte unter die Kapsel der rechten Niere, Einlegung der anderen Hälfte in das Peritoneum desselben Tieres. — Einheilung beider Hälften nach 1 Monat.

3. Juni 1901. Ausgewachsenes weibliches Kaninchen gegen Ende der Gravidität. Mediane Laparotomie unterhalb des Nabels. Das eine Horn des graviden Uterus wird hervorgezogen und sein freies Ende mit dem letzten Embryo abgebunden und abgetragen. Der Stumpf wird mit einer Lembertschen Naht übernäht, und die Bauchwunde geschlossen. Dann wird in der Linea alba sinistra unter dem Rippenbogen ein neuer Laparotomieschnitt gemacht. An den Nierenhilus wird eine mit Gummi überzogene Klemmpinzette angesetzt und eine kleine Nephrotomiewunde angelegt. Die Blutleere der Niere erweist sich als eine vorzügliche. Nun werden die inzwischen exstirpierten Nebennieren des sogleich getöteten Embryo in die Niere der Mutter eingelegt und darüber die Kapsel mit einer feinen Catgutnaht geschlossen. Schluß der Bauchwunde in 2 Etagen.

Zuerst ist das Tier etwas kollabiert, erholt sich aber sehr schnell wieder. Nach 3 Tagen wirft es in normaler Weise die noch vorhandenen 5 Jungen und beginnt dieselben zu säugen. Leider wurden die Jungen bald, als sie einen Augenblick unbewacht blieben, von gierigen Meerschweinchen aufgefressen.

Einige Monate später wirft das Tier weitere 3 Junge, die es säugt, und welche gut gedeihen.

9. November 1901. Laparotomie in der Mittellinie oberhalb des Nabels; von hier aus wird die linke Nebenniere in typischer Weise abgetragen; dieselbe wird in zwei Hälften geschnitten; deren eine wird in die rechte Niere verlagert und zwar so, daß nur ein kleiner Kapselschnitt gemacht wird und die Kapsel dann etwas unterminiert wird. Dann wird die halbe Nebenniere nur unter die Nierenkapsel geschoben und letztere durch eine Naht geschlossen. Auf diese Weise kommt der Keim ziemlich entfernt von der Kapselnaht zu liegen. Die zweite Hälfte der Nebenniere wird lose in die Bauchhöhle gelegt. Etagennaht des Bauches.

30. November 1901. Exstirpation der linken, mit den embryonalen Nebennieren bepflanzten Niere von einem seitlichen Bauchschnitt aus. Einlegen derselben in Formalin.

Das Tier ertrug diese vier Laparotomien und die Nierenexstirpation vorzüglich.

9. Dezember 1901. Das Tier wird heute getötet, um die andere Niere zu gewinnen. Das Peritoneum war überall glatt. Auf dem Peritoneum des Dünndarms findet sich deutlich ein angewachsener Keim. Der

unter die rechte Nierenkapsel verlagerte Keim erscheint etwas plattgedrückt, sieht aber sonst aus, als ob er soeben frisch eingesetzt wäre. Härtung der gewonnenen Präparate in Formalin.

An der exstirpierten linken Niere ist äußerlich deutlich die Stelle erkennbar, wo vor 5 Monaten die embryonalen Nebennieren eingepflanzt wurden. Ein Querschnitt wird erst nach erfolgter Härtung durch diese Stelle gelegt. Makroskopisch erkennt man nichts mehr von dort eingeheilter Nebennierensubstanz; es wird daher, um etwaige Reste davon aufzusuchen, die ganze Stelle in Serienschnitte zerlegt. Hierbei finden sich nun ganz zweifellos fest eingeheilte Nebennierenreste, also noch nach 5 Monaten. Man findet eine keilförmige, auf der Oberfläche eingezogene Narbe, die sehr kernarm ist und an verschiedenen Stellen abgelagerte Kalkmassen in sich birgt. Mitten in diesem Bindegewebe sind zwei kleine Inseln von Nebennierengewebe vorhanden, welche gegen die Umgebung scharf abgegrenzt sind. Ihr mikroskopischer Bau ist freilich sehr verschieden von einer normalen embryonalen Kaninchennebenniere, aber der analoge Aufbau mit meinen anderen transplantierten Nebennieren schließt jeden Irrtum aus, abgesehen davon, daß die hier eingelagerten Zellenkomplexe gar keine andere Deutung zulassen; offenbar haben die Nebennieren in den ersten Wochen ihrer Anwesenheit an der Pflanzstätte Nekrosen enthalten, die später resorbiert wurden. Denn die jetzigen Reste sind sehr klein und enthalten einige Riesenzellen; das bindegewebige Stroma ist in ihnen vermehrt. Dazwischen liegen große mehrkernige Zellen, neben anderen großen fetthaltigen Parenchymzellen, die nur stellenweise läppchenförmige Anordnung aufweisen. Ihr Protoplasmahof ist sehr groß und enthält fein verteiltes, gelblichbraunes Pigment, hier und da vakuolenartige Lücken. Es dürfte schwer sein, von jedem einzelnen dieser Gebilde mit Sicherheit auszusagen, ob es eine vom Bindegewebe herstammende Riesenzelle ist, oder ob jene großen Zellen vorliegen, die uns Poll kennen lehrte, und die den definitiven Entwicklungszustand darstellen; in welchem die transplantierten Nebennierenzellen dem Körper erhalten bleiben. Außer dieser Umänderung in große mehrkernige Zellen ist eine progrediente Entwicklung nicht erkennbar. Im ganzen sind die Keime reaktionslos eingeheilt, entzündliche oder Wucherungsvorgänge in der Umgebung sind nicht vorhanden. Eine typische Anordnung in Rinden- und Marksubstanz ist ebenfalls nicht mehr nachweisbar; desgleichen hat sich die reihenförmige Anordnung fast überall verwischt. In Fig. I ist ein solcher Keim abgebildet.

Einen sehr interessanten Befund bietet der subkapsulär in die rechte Niere verpflanzte Keim. Er ist nach nunmehr einem Monat in ganzer Größe erkennbar, nur hat sich seine Gestalt wesentlich plattgedrückt und stellt einen etwa linsengroßen Körper vor, der wie eine kleine Haube kuppenförmig der Niere aufsitzt. Die Farbe ist die undurchsichtig graugelbliche der Nebenniere; auf dem mikroskopischen Schnitt ist sie am Leben erhalten, mit Ausnahme einiger zentral gelegener Nekrosen (Fig. IIe), die jedoch nur sehr klein sind. In ihrer Umgebung ist das Gewebe von zahlreichen ein- und mehrkörnigen Leukozythen durchsetzt. Im Gebiet der kleinen Nekrose selbst ist nur körniger Zerfall zu sehen; Kerne färben sich nicht mehr; schon ist hier und da beginnende Kalkablagerung im

Entstehen. Die Struktur des Nebennierengewebes ist durch zweierlei Momente verändert: erstens sind die Zellstränge der Corticalis, die ursprünglich in der Richtung auf das Nierengewebe zu gestellt waren, durch die Plattdrückung des Organs aus der Richtung gebracht und der Nierenoberfläche mehr oder weniger parallel gestellt (Fig. II d); zweitens haben sich die Zellen durch Zusammenfließen z. T. in große, mehrkernige Gebilde verwandelt, die aber durch den Bau ihres Protoplasmas ihre Abkunft deutlich verraten. Unmittelbar der Nierenkapsel aber liegt eine sehr gut erhaltene, normal aussehende Corticaliszone an, deren Bau sich nicht von der äußeren Randzone der gesunden Nebenniere unterscheiden läßt (Fig. II c); auch hat an dieser Stelle der Druck die Richtung und Anordnung der Zellen nicht verändert. Nur einige Rundzellen liegen auch hier zwischen den Zellsäulen, diese Rundzellen sind in dem veränderten Nebennierengewebe zahlreicher. Der Keim ist unter die Nierenkapsel so untergeschoben, daß das Nierengewebe selbst unverletzt geblieben ist; infolge dessen hat es auch auf den Eingriff in gar keiner Weise reagiert, sondern sieht völlig normal aus (Fig. II a). Nur eine feine Bindegewebslage trennt beide Gewebe voneinander (Fig. II b). Die eigentliche Nierenkapsel zieht unverändert über Niere und Nebenniere hinweg.

Ein ähnliches Schicksal, wie der soeben beschriebene Nebennierenkeim, hat der andere erfahren, der an demselben Tage in die Bauchhöhle verlagert wurde. Er erscheint an Größe etwa unverändert und sitzt fest auf der Dünndarmserosa auf. Auch hier finden sich im Inneren kleine, von zelliger Infiltration umgebene Nekrosen, mit deren Resorption die umgebenden Gewebe beschäftigt sind. Typisch sind auch in diesem Falle wieder die großen, fetthaltigen, fein granulierten Protoplasmamassen der Nebennierenzellen, die dadurch ihre Abkunft unzweifelhaft verraten. Von der Darmserosa aus ist eine Einwanderung von Rundzellen und Bindegewebswucherung ausgegangen.

VI. a) Transperitoneale Exstirpation der linken Nebenniere (total); Einpflanzung eines Teils in die linke Niere desselben Tieres. — Einheilung nach 5½ Monaten konstatiert.

b) Transperitoneale Exstirpation der rechten Nebenniere (fast vollständig); Einlegung eines Stückes in die Bauchhöhle desselben Tieres. — Einheilung nach 4 Wochen konstatiert.

3. Juli 1901. Ausgewachsenes Kaninchen. Abdominale Freilegung der linke Nebenniere; sie wird total exstirpiert, dann wird nach Anlegen einer Hilusklemme eine kleine Inzision in die linke Niere gemacht; von derselben aus wird schräg mit geschlossener Pinzette etwa 1 cm tief ein Weg in die Nierenrinde gebahnt, und in dieselbe dann ein beträchtliches Stück Nebenniere eingeschoben. Kapselnaht. Reposition der Niere; Bauchnaht wie sonst.

Bestes Befinden des Versuchstieres.

9. November 1901. Abdominale Exstirpation der rechten Nebenniere, was annähernd vollständig gelingt. Der Versuch, dieselbe in die

rechte Niere einzusetzen, mißlingt, und so wird nur ein Bröckel in der Bauchhöhle zurückgelassen. Etagennaht des Bauches.

Bestes Wohlbefinden.

9. Dezember 1901. Tötung und sofortige Sektion des Tieres. Keinerlei Peritonitis. In der linken Niere ist in der Nephrotomienarbe deutlich sichtbar ein hirsekorngroßer Nebennierenkeim gelegen, der durchaus so aussieht, wie die angeborenen Nebennierenversprengungen beim Menschen. Das vor 4 Wochen in die Bauchhöhle gelegte Nebennierenstück ist an der Unterfläche der Leber festgewachsen; dasselbe wird mit etwas Lebersubstanz zusammen herausgeschnitten und ebenso wie die linke Niere in Formalin gehärtet.

Der in der linken Niere eingeheilte Keim liegt, auf dem Durchschnitt betrachtet, in einer ganz kleinen, etwas eingezogenen Narbe eingebettet und ist etwa hirsekorngroß. Auf dem mikroskopischen Schnitt (Fig. III), der nun in einer zur Nierenoberfläche senkrechten Richtung angelegt wird, erkennt man eine lockere, ziemlich kernarme Narbe (Fig. III b) von etwa dreieckiger Gestalt. Sie ist entstanden durch einen ganz kleinen zugrunde gegangenen Nierengewebsbezirk, denn an ihren Grenzen liegen noch isolierte Glomeruli (Fig. III a), nicht mehr umgeben von gewundenen Harnkanälchen, sondern eingebettet in Bindegewebe. Das in der Mitte liegende Nebennierenstück grenzt allerseits an Bindegewebe, auch an den Stellen, wo es dem benachbarten Nierengewebe ganz dicht anzuliegen scheint, läßt sich mikroskopisch eine kapselartige Bindegewebsschicht nachweisen, von der es umgeben ist. Von dieser Bindegewebsschicht der Umgebung gehen nun stellenweise Züge in das Innere der Nebennierensubstanz hinein, die dieselbe in mehrere Lappen einteilen, namentlich zieht in querer Richtung ein Zug fast durch den ganzen Keim hindurch, und teilt ihn so in zwei Teile. Das Nebennierengewebe selbst besteht in seiner ganzen Ausdehnung aus lebendigen Zellen (Fig. III c), welche die deutlichen Charakteristika der Nebennierenzellen darbieten. Die Zellen sind groß, protoplasmareich und von polygonaler Gestalt; ihre Zellgrenzen sind als feine Linien zu erkennen, die meist erst bei abgeblendeter Beleuchtung deutlich werden. Das Protoplasma ist fein gekörnt und stellenweise von ganz fein verteiltem Pigment erfüllt, das in feinen mikroskopischen Schnitten dem ganzen Gewebsbezirk einen graugelblichen, etwas trüben Farbenton verleiht. Die Anordnung der Zellen selbst erinnert nirgends mehr an die Anordnung in der normalen Nebennierenrinde, nur soviel ist noch deutlich, daß zwischen den Parenchymzellen, direkt an sie grenzend, kapilläre Saftspalten ziehen. Die Kerne sind rund und befinden sich offenbar in Ruhelage; Mitosen sind nirgends zu entdecken. In dem ganzen Bezirk sind keine Nekrosen zu finden, ebenso keinerlei Reste davon, daher scheint in diesem Falle das ganze verpflanzte Stück eingeheilt zu sein. In ganz auffallender Weise unterscheidet sich nun eine Stelle dieser Nebennierensubstanz von der soeben beschriebenen Hauptmasse. An der der Nierenkapsel am nächsten liegenden Partie erstreckt sich ein Zapfen (Fig. III d) in das umgebende Bindegewebe hinein, der durch Färbung und durch seine ganze Gestalt auf den ersten Blick als ein neugebildeter Sproß imponiert. Alle Kerne an ihm sind wesentlich lebhafter gefärbt, alte Bindegewebszüge sind nicht in ihm nachweis-

bar und im Kern der Zellen liegt die Chromatinsubstanz häufig zu Klumpen vereinigt; auch möchte ich eine dieser Kernfiguren als eine Mitose ansprechen. Die ganze zapfenförmige Wucherung (Fig. III d) steht in unmittelbarem Zusammenhange mit dem alten Nebennierenstück (Fig. III c). Lebhaft gefärbt sind auch die Endothelien der Kapillaren, die in diesem Bezirk sehr deutlich sind, und die das ganze in kleine Zellläppchen, Zellpackete von durchschnittlich 3—4 Zellen im Durchmesser einteilen. Wenn wir somit einen Nebennierenkeim vor uns haben, der, wenn auch nicht mehr an detaillierter Anordnung, so doch an Charakter der Zellen der gesunden Nebenniere entspricht, so erinnert das ganze frappant an eine bestimmte Art von Nebennierentumoren, an die Grawitzschen Strumen, die im Bau und Anordnung der Zellen denen in unserem Fall völlig entsprechen, besonders bei c in Fig. III.

Ein wesentlich anderes Bild bietet der in der Bauchhöhle an der unteren Leberfläche angewachsene Keim, der nur 4 Wochen in der Bauchhöhle gelegen hatte. Wie schon oben erwähnt wurde, fanden ja die Implantationen in die Bauchhöhle durchschnittlich ungünstigere Einheilungsbedingungen als in der Niere; so auch in diesem Falle. Der Hauptunterschied liegt darin, daß das verpflanzte Gewebe ganz durchsetzt ist von größeren und kleineren Nekrosen, in deren Umgebung massenhafte Zellanhäufung die Grenze zwischen totem und lebendigem Gewebe markiert. Sehr interessant ist auch eine dichte Anhäufung von Riesenzellen, die an einer Stelle zu treffen ist, und die uns verrät, daß hier die Resorption eines nekrotischen Bezirks vollendet ist. Der ganze Keim ist auch hier in eine bindegewebige Kapsel eingehüllt, der nach allen Seiten hin ohne bestimmte Grenze in die Leberkapsel übergeht. Die auch in diesem Keim noch deutlich vorhandenen charakteristischen Nebennierenzellen sind hier jedoch durch umwachsendes Bindegewebe stark geschädigt, und man gewinnt den Eindruck, daß, wenn die Resorption aller Nekroseherde beendigt sein wird, möglicherweise auch das zarte Nebennierengewebe seine noch nicht gefestigte Existenz an der neuen Pflanzstätte nicht gegen das kräftig wuchernde Bindegewebe wird verteidigen können. Sobald dann das Nebennierengewebe durch einwachsendes Bindegewebe aus seinem Zusammenhange getrennt ist, und besonders wenn dies Bindegewebe Neigung zu narbiger Schrumpfung zeigt, dann gehen auch die isolierten Nebennierenzellen leicht zugrunde.

Der vorliegende Versuch hat also, wenn keine kongenital versprengte Nebennierensubstanz übersehen worden ist, den Beweis erbracht, daß ein Kaninchen nach Exstirpation beider Nebennieren, bis auf einen einseitigen, kaum mehr nennenswerten Rest, noch volle 4 Wochen leben konnte, ohne jegliche Krankheitserscheinungen zu zeigen, höchstwahrscheinlich deshalb, weil in der linken Niere schon seit etwa $^1/_2$ Jahre ein Stück Nebenniere fest eingeheilt war. Ferner wurde die in dem Körper lebendig erhaltene Nebennierensubstanz noch vermehrt durch die Zellmasse, die an der Unterfläche der Leber angeheilt war. Außerdem ist durch diesen Versuch der Beweis erbracht, daß Nebennierensubstanz bei sorgfältiger Überpflanzung in die Niere einheilen kann und noch nach $^1/_2$ Jahre nachweisbar und proliferationsfähig sein kann (letzteres freilich zweifelhaft).

VII. a) Linksseitige Laparotomie eines graviden Kaninchens. Amputation eines Uterushornes mit einem Embryo; Einpflanzung der embryonalen Nebennieren in das Parenchym der mütterlichen Niere.

b) Nach 5 Monaten abdominale Exstirpation der linken Niere. Die embryonalen Keime sind im Begriff, sekundär zugrunde zu gehen.

c) Transperitoneale Exstirpation der linken Nebenniere (total); Einpflanzung der einen Hälfte in die rechte Niere, Einpflanzung der anderen Hälfte in die Bauchmuskulatur desselben Tieres. — Nach einem Monat sind die Keime durch Eiterung zugrunde gegangen.

10. Juli 1901. Ausgewachsenes weibliches Kaninchen am Ende der Gravidität. Linksseitige Laparotomie unter dem Rippenbogen; ziemlich großer Schnitt, der soweit nach abwärts geführt wird, bis man den graviden Uterus erreichen kann. Jetzt wird der am Ende des einen Uterushornes gelegene Embryo mit seinem zugehörigen Uterusteil nach Abbindung abgeschnitten und der Stumpf übernäht. Dann werden die embryonalen Nebennieren durch einen kleinen Kegelschnitt in die linke mütterliche Niere eingepflanzt, nachdem eine Stielklemme angelegt ist. Kapselnaht; Bauchetagennaht.

Gutes Befinden. Nach 2 Tagen wirft das Tier 4 normale Junge und ernährt sie selbst; dieselben gedeihen sehr gut.

9. November 1901. Laparotomie in der Mittellinie. Exzision der linken Nebenniere; diese wird halbiert, und eine Hälfte derselben in typischer Weise in die rechte Niere eingepflanzt, die andere wird rechts neben der Laparotomiewunde in die Bauchdecken eingeschoben. Bauchdeckennaht wie sonst.

30. November 1901. Abdominale Exstirpation der linken Niere. Einlegen derselben in 10 proz. Formalin.

9. Dezember 1901. Tötung des Tieres und sofortige Sektion. In den Bauchdecken und im Peritonealraum trifft man mehrere abgekapselte Abszesse, die mit breiigem, ziemlich eingetrocknetem Eiter gefüllt sind. Auch an der rechten Niere sitzt ein etwa kleinkirschgroßer Abszeß, in dem das eingepflanzte Nebennierenstück absolut zugrunde gegangen ist.

Bei der mikroskopischen Durchforschung der linken Niere wird nur eine Narbe an der Pflanzstätte gefunden; von zusammenhängendem embryonalen Nebennierengewebe ist nichts mehr zu finden. Sehr interessant aber ist die an Stelle der eingepflanzten Nebenniere gebliebene Narbe (Fig. IV a); sie hebt sich von der sie umgebenden, bindegewebigen Kapsel (Fig. IV b) deutlich ab als eine sehr kernarme Masse von hyaliner Interzellularsubstanz; nur spärliche Bindegewebskerne liegen darin. Daß hier aber wirklich der embryonale Nebennierenkeim gelegen hatte, das geht aus vereinzelten Nebennierenzellen hervor, die in dieser hyalinen Narbe liegen. Es handelt sich um epitheliale, große Elemente, die von braunem Pigment erfüllt sind (Fig. IV c). In der Tat ist also hier, wenigstens histologisch, das Nebennierengewebe noch nicht ganz zugrunde gegangen. Aber auch diese wenigen, noch vorhandenen Nebennierenzellen gehen

ihrer Auflösung entgegen. Das wird deutlich bewiesen durch Übergangsformen aller Art. An manchen Stellen liegt nur noch Pigment angehäuft, als letzte Spur einer vor kurzem dort abgestorbenen Zelle (Fig. IV d).

Von dem in dem Abszeß der rechten Niere zugrunde gegangenen Nebennierenkeim ist natürlich keine Spur mehr aufzufinden; man sieht dort nichts mehr als eine Menge von Eiterkörperchen.

Nachdem dieser zweite Versuch mit Transplantation embryonaler Nebennieren gezeigt hatte, daß diese Methode den anderen nicht überlegen war, gab ich diesen Modus endgültig auf; die Ausführung dieser Operation gestaltete sich doch auch ziemlich schwierig, weil die embryonalen Nebennieren sehr klein sind und daher eine hinreichend exakte Arbeit nicht ganz leicht ist.

VIII. und IX. Linksseitige Laparotomie bei 2 Geschwistertieren, und Exstirpation der linken Nebenniere von Nr. IX; Einpflanzung derselben in die Niere von Nr. VIII (1 Teil) und in die Bauchhöhle von Nr. VIII (2 Teile). — Nach 4 Tagen ist der Keim in der Niere durch Eiterung zerstört; die anderen sind zum Teil in Einheilung begriffen.

22. Februar 1902. Zwei junge Geschwistertiere. Linksseitige Laparotomie und Freilegen der linken Niere an dem ersten Versuchstier; dann linksseitige transperitoneale Exstirpation der linken Nebenniere des andern Tieres; dieselbe wird in 3 Teile zerlegt und ein Teil durch Nephrotomie in der üblichen Weise in der Niere des ersten Versuchstieres implantiert; die zwei andern Teile werden in die Bauchhöhle eingelegt. Die Nebenniere dieser jungen Tiere war wieder so bröcklig und weich, daß das in die Niere eingenähte Stück leider sehr in seinem Zusammenhange zerstört wurde.

26. Februar 1902. Das Tier Nr. VIII stirbt unter zunehmender Schwäche und wird leider erst 2 Tage nach seinem Tode seziert. Ein Stück der Nebenniere findet sich auf dem Bauchfell festgewachsen, dies und die linke Niere wird zur Untersuchung gehärtet.

Hierbei zeigt sich, daß die Einpflanzung in die Niere offenbar nicht aseptisch vor sich gegangen ist. Es ist im Nierengewebe eine heftige Reaktion eingetreten; außerdem war das Nebennierengewebe stark zerbröckelt und auch dadurch geschädigt worden. Jetzt liegen seine Trümmer in einer Ansammlung von Eiterkörperchen eingehüllt in der Nierengewebsnarbe; deutlich sind auch im Präparat die Catgutfäden zu sehen, mit denen es festgenäht war. — Dieser Einheilungsversuch ist also als mißlungen zu betrachten.

Wesentlich günstigere Bedingungen hat einer von den im Peritoneum eingelagerten Keimen gefunden, weil hier keine Eiterung hinzugetreten ist. Man fand ihn jetzt wieder als eine etwa dreieckige Pyramide, die auf der Serosa des Dünndarms fest adhärent geworden ist. Mikroskopisch sieht man eine Einwucherung von Bindegewebszellen von der Serosa aus. Das Zentrum des Keimes ist in beginnender Nekrose begriffen. In dieser Nekrose sind nur noch ganz wenig lebendige Nebennierenzellen zu finden, statt dessen viel Kerndetritus. Nach außen ist die Nekrose demarkiert durch eine stärkere Zellinfiltration; dann folgt nach außen eine Zone

lebendiger Nebennierenzellen, mit großen, schönen, gleichmäßigen Kernen. Zwischen diesen Zellen liegen oft sehr weite Gefäße; man gewinnt den Eindruck, daß es sich um die alten Blutgefäße der Nebennierenrinde handelt, die hier stark erweitert und prall mit Blut gefüllt sind. Das ganze ist überzogen von einer einschichtigen Zelllage, die sich kontinuierlich in das Peritonealendothel fortsetzt.

X. a) Transperitoneale Abtragung der linken Nebenniere (total); Einpflanzung derselben bei Versuchstier Nr. XI.

b) Transperitoneale Abtragung der rechten Nebenniere (fast vollständig). Einpflanzung in 2 Hälften in die rechte Niere. — Nach 2 Monaten sind beide Keime eingeheilt.

28. Februar 1902. Ausgewachsenes Kaninchen, das 3 Tage gefastet hat. Laparotomie in der linken Seite. Abtragen der linken Nebenniere, was sehr leicht gelingt nach Spaltung des hinteren Peritoneums. Schluß der Bauchwunde. (Die exstirpierte Nebenniere wird dem Versuchstier Nr. XI. implantiert [siehe dort], das gleichzeitig laparotomiert wird.)

Gutes Befinden. Ende April wirft das Tier Junge.

26. Mai 1902. Das Tier hat 2 Tage gefastet. Rechtsseitige Laparotomie und Freilegen der rechten Nebenniere. Ihre Exstirpation ist sehr schwer, wegen sehr inniger Verwachsungen mit der Vena cava inferior; endlich gelingt sie fast vollständig. Schätzungsweise ist höchstens $^1/_8$ des Organs zurückgeblieben. Nur eine leichte Blutung ist retroperitoneal entstanden, die jedoch auf Kompression steht; die Vena cava selbst ist nicht verletzt. Von der exstirpierten Nebenniere werden 2 Hälften in typischer Weise in die rechte Niere eingenäht, nachdem vorher zur Anämisierung eine Stielklemme angelegt ist. Etagennaht der Bauchdecken.

31. Juli 1902. Tötung des Tieres; die sofortige Sektion stellt fest, daß die linke Nebenniere vollständig fehlt, von der rechten ist nur ein minimaler Rest vorhanden, der sich offenbar gar nicht regeneriert hat. Das Peritoneum ist frei; das Tier ist mit 12 Jungen gravid. Kongenital versprengte Nebennierenkeime sind nicht aufzufinden. Die rechte Niere mit ihren deutlich sichtbaren Pflanzstellen wird zur Untersuchung in Formalin gehärtet.

Das mikroskopische Bild der eingeheilten Nebennierenstücke in der rechten Niere ist ein außerordentlich interessantes; beide Stücke sind vollständig eingeheilt, und doch ist das Resultat ein verschiedenes. Der eine Keim ist ganz aseptisch eingeheilt. In einer tief eingezogenen keilförmigen Narbe findet sich das bräunlich pigmentierte Nebennierengewebe, (Fig. V a); die Bindegewebswucherung hat es fest umschlossen, und ist auch zwischen die einzelnen Lobuli vorgedrungen (Fig. V b). Sehr schön ist nun gerade in diesem Falle zu sehen, wie mit dem einwachsenden Bindegewebe eine Vaskularisation des jungen Nebennierengewebes erfolgt ist; kräftige, lebendige Blutkörperchen führende Kapillaren (Fig. V c) sind reichlich darin enthalten und gewährleisten eine hinreichende Blutver-

sorgung; ja an manchen Stellen sehen wir die Nebennierenzellen so unmittelbar den benachbarten Kapillarwänden anliegen, daß man den Eindruck gewinnt, als hätten sich hier die normalen Verhältnisse der Nebennierenrinde wieder hergestellt. Amüsanterweise ist hier ein Leberläppchen auf der Nephrotomiewunde adhärent geworden, und liegt in der eingezogenen Narbe fast unmittelbar dem Nebennierengewebe auf. — Der andere Keim ist nicht vollständig aseptisch eingeheilt. Die Umgebung der Catgutfäden, mit denen die Nephrotomiewunde verschlossen war, ist eitrig infiltriert, die Catgutfäden selbst liegen in Anhäufungen von Eiterzellen eingebettet und sind noch deutlich sichtbar. In der Tiefe aber hat sich eine feste bindegewebige Kapsel gebildet, die das gut eingeheilte Nebennierengewebe vollständig von der oberflächlichen Eiterung abschließt. Auch in diesem zweiten Keim finden sich keine Nekrosen. Die Zellkerne selbst färben sich schön, die Zellgrenzen sind deutlich. Diese ganz besonders schöne Einheilung verdankt unser Keim offenbar in diesem Falle dem Umstande, daß namentlich in der Tiefe relativ wenig Narbe entstanden ist. Das Nebennierengewebe liegt dem Nierenparenchym ziemlich nahe an, und ist nur durch eine dünne Bindegewebslage davon getrennt.

Wir haben somit hier einen Versuch, der erwiesen hat, daß das Tier mit einem minimalen physiologischen Nebennierenrest volle zwei Monate in bester Gesundheit gelebt hat, und sogar den großen Anforderungen einer 12fachen Schwangerschaft gewachsen war. Ich trage kein Bedenken, anzunehmen, daß die in der Niere liegenden Nebennierenstücke zum Teil die physiologische Arbeit der verloren gegangenen Substanz geleistet haben. Freilich darf nicht vergessen werden, daß vielleicht doch ein kongenital versprengter Nebennierenkeim übersehen worden ist. Absolute Sicherheit hat man dafür niemals.

XI. a) Transperitoneale Implantation der Nebenniere von Nr. X in 3 Teilen in die linke Niere, in die Bauchhöhle und in die Bauchmuskulatur des Tieres Nr. XI.

b) Transperitoneale Exstirpation der linken Niere, und Exzision des Keimes in der Bauchmuskulatur. — Die Keime in der Niere und in der Bauchmuskulatur sind nach 5 Wochen eingeheilt und am Leben; der im Bauchraum gelegene zeigt sich nach 3 Monaten als größtenteils eingeheilt.

28. Februar 1902. Ausgewachsenes Tier, welches mit dem Versuchstier Nr. X gar nicht verwandt ist. Abdominale Freilegung der linken Niere; eine Klemme wird an den Stiel angelegt. Kleiner Kapselschnitt, dann wird mit geschlossener Pinzette ein Weg ins Parenchym gebahnt, und hier ein Stück, etwa $^1/_3$, der bei Nr. X soeben exstirpierten Nebenniere eingenäht, was leicht gelingt; ein weiteres Drittel wird in die Bauchhöhle gelegt; das letzte Drittel wird links von dem Bauchschnitt zwischen die Muskulatur der Bauchwand eingeschoben. Bauchnaht. — Bestes Befinden des Tieres.

3. April 1902. Laparotomie links neben dem alten Schnitt, dabei wird der Keim zwischen den Muskeln gefunden, exzidiert und in Formalin

eingelegt. Dann Exstirpation der linken Niere und Einlegen derselben in Formalin.

Zunächst gutes Befinden; nach einigen Wochen jedoch beginnen Lähmungen im Gebiet der hinteren Extremitäten aufzutreten, so daß das Tier getötet werden muß.

26. Mai 1902. Tötung und Sektion. Im Bauchraum findet sich der eingesetzte Keim wieder; er ist auf dem Peritoneum parietale festgewachsen. An dem abgebundenen Nierenstiel hat sich ein kleiner, eingedickter Abszeß gebildet.

Der zwischen den Bauchmuskeln eingeheilte, und gelegentlich der zweiten Laparotomie entfernte Nebennierenkeim erweist sich mikroskopisch als vollständig eingeheilt. Es zeigt sich an ihm wieder von neuem, daß diejenigen Keime die meisten Chancen zur Einheilung besitzen, welche mit möglichst geringer Narbenbildung in der Umgebung festwachsen. Hier in unserem Falle grenzt das Nebennierengewebe fast nach allen Seiten hin direkt an die Muskulatur und ist in seiner Totalität eingeheilt, gänzlich ohne Nekrosenbildung. In sein Inneres hinein ziehen keinerlei narbige Bindegewebsstränge, die ihn etwa in mehrere Teile einteilen; nur findet man zwischen den Nebennierenzellen eine etwas über das normale Maß hinausgehende Menge von Bindegewebszellen, gelegentlich auch kleine Anhäufungen von Rundzellen. Die Nebennierenzellen selbst (Fig. VI a) sind schön erhalten mit ihren großen epithelialen Kernen und ihren feinen Zellkonturen, die meist erst bei der Abblendung deutlich herauskommen. Die reihenförmige Anordnung der Nebennierenzellen ist vielfach noch deutlich gewahrt; zu erwähnen wäre noch, daß es an ganz vereinzelten Stellen zur Bildung von Riesenzellen von polygonaler Gestalt gekommen ist (Fig. VI b), deren Kerne im Zentrum der Riesenzellen angehäuft liegen, und mehr den Charakter der Bindegewebskerne, als den der Nebennierenzellen tragen. Es liegt die Vermutung daher nahe, daß es sich hier um Riesenzellen handelt, die vom Bindegewebe abstammend im Gebiete kleinster Nekrosen entstanden waren, welche jetzt bereits resorbiert sind (Fremdkörperriesenzellen).

In ähnlicher Weise, nur nicht ganz so vollständig, ist der Keim in der linken Niere eingeheilt. In der Mitte ist eine kleine Nekrose eingetreten, die, wie bei den andern Fällen, in typischer Weise von einer Zellinfiltration umgeben ist. Das Nebennierenparenchym verhält sich ähnlich, wie bei dem in den Bauchmuskeln eingeheilten Keim, auch ist es zur Bildung einiger Riesenzellen gekommen. Merkwürdig jedoch verhält sich das Bindegewebe der Umgebung, das an einer Stelle sehr zellreich ist, und in lebhaftem Wachstum steht. Schon bei dem Keim in der Bauchmuskulatur sahen wir, daß Bindegewebe entlang der Interzellularspalten in spärlicher Menge eingedrungen ist. Hier ist das Bindegewebe kräftiger und dringt energischer vor. Man gewinnt den Eindruck, daß hier nach Art einer Zirrhose die bisjetzt noch erhaltenen Parenchymteile vom Bindegewebe immer mehr umschnürt werden, so daß schließlich nur noch Inseln von ihm übrig bleiben. Diese Inseln bilden jedoch fest in sich gefügte Gewebsteile, die gewiß den Kampf gegen das Bindegewebe noch lange mit Erfolg bestehen werden.

Die Resultate desselben Vorgangs findet man bei dem auf dem Perito-

neum aufgeheilten Keim. Hier ist der Prozeß zum Stillstand gekommen. In einem soliden Stück ziemlich kernarmen Bindegewebes, das Gefäße mit sich führt, liegen zu mehreren getrennten Gewebsinseln zerrissen die deutlich als Nebennierenkeime erkennbaren Reste.

Der vorliegende Fall ist somit einer der interessantesten, die ich habe. Alle 3 Keime sind eingeheilt, am besten der intramuskuläre. In allen Stadien ist uns der Kampf vor Augen geführt, den das verpflanzte Parenchym um sein Dasein kämpft. Zugleich ist es der erste Fall, in welchem diese erfolgreiche Verpflanzung von einem Tier auf das andere gelang, also als Heterotransplantation, wobei die beteiligten Tiere untereinander gar nicht verwandt waren.

XII. Transperitoneale Exstirpation der linken Nebenniere, welche dem Versuchstier XIII implantiert wird. Einpflanzung der exstirpierten Nebenniere von XIII in drei Teilen in das Versuchstier XII, 2 in die Niere, 1 in die Bauchhöhle. — Tod nach einigen Stunden.

4. März 1902. Ausgewachsenes Tier, welches einen Tag gefastet hat. Linksseitige Laparotomie. In gewohnter Weise wird die linke Nebenniere freigelegt und exstirpiert. Sie wird in eine heiße Kochsalzkompresse eingewickelt. Dann wird das Versuchstier XIII laparotomiert und seine linke Nebenniere dem Versuchstier XII in drei Teilen implantiert, und zwar wird ein Teil in die Bauchhöhle gelegt, zwei weitere werden nach Anlegung einer Stielklemme in die beiden Pole der linken Niere eingesetzt. Methode wie oben beschrieben; Reposition und Bauchdeckennaht.

Das Versuchstier war ein ganz weißes Kaninchen mit roten, pigmentlosen Augen. Diese Albinos sind meiner Erfahrung nach Operationen besonders wenig widerstandsfähig, und so starb es wenige Stunden p. o. an Kollaps. Eine Todesursache ließ sich nicht finden, insbesondere war keine Nachblutung in der Bauchhöhle aufgetreten. Die linke Niere und das in die Bauchhöhle gelegte Stück werden zur Untersuchung gehärtet. Es fand sich noch bei der Sektion, daß die rechte Nebenniere aus 3 Teilen bestand, die gänzlich voneinander getrennt lagen neben der Vena cava inferior.

Nach Härtung wird die Niere an den Pflanzstätten durchschnitten. Jeder Keim liegt in einen Bluterguß eingebettet, der ihn deutlich als dunkelrote Zone umgibt.

Makroskopisch sind sie nicht sichtbar verändert; der Keim, der seit der Operation in der Bauchhöhle gelegen hatte, ist etwas gequollen, und sieht daher heller, weißlicher aus, als die gesunde Nebenniere.

Mikroskopisch haben sich die verlagerten Gewebe noch gar nicht verändert; der Keim in der Bauchhöhle, wie auch die in der linken Niere sehen wie frisch exstirpierte, gesunde Nebennieren aus.

XIII. a) Transperitoneale Exstirpation der linken Nebenniere (fast vollständig), welche dem Versuchstier XII implantiert wird; Einpflanzung der exstirpierten Nebenniere von XII in zwei Teilen in die Niere des Versuchstiers XIII. — Nach 9½ Monaten eingeheilt, aber stark atrophiert.

b) Transperitoneale Exstirpation der rechten Nebenniere (fast vollständig); Einpflanzung in zwei Hälften in die rechte Niere desselben Tieres. — Nach 8½ Monaten eingeheilt, aber atrophiert.

4. März 1902. Kräftiges, ausgewachsenes Tier, das 3 Tage gefastet hat. Auf abdominalem Wege wird die linke Nebenniere freigelegt, und exstirpiert. Ein kleiner Rest, weniger als ¼ des Organs, bleibt zurück. Der exstirpierte Teil wird, wie oben beschrieben, dem Versuchstier XII implantiert. Das Tier XII ist mit XIII gar nicht verwandt. Die exstirpierte Nebenniere von XII wird nun XIII implantiert und zwar in zwei Hälften, beide in typischer Weise in je einen Pol der linken Niere. Es wird eine kleine Nierenwunde angelegt, die nach der Tiefe zu mit geschlossener Pinzette stumpf erweitert wird. Verschluß der Nephrotomie wunde mit je einer feinen, ganz oberflächlichen Catgutnaht. Etagennaht des Bauches. — Bestes Befinden.

3. April 1902. Abdominale Freilegung der rechten Nebenniere; diese unter der Vena cava gelegen und fest mit ihrer Wand verwachsen, läßt sich nur zu etwa ¾ abtragen. Bei dem Aufsuchen der Nebenniere fällt auf, daß dieselbe sehr groß ist, so daß man den Eindruck gewinnt, daß sie sich vikariierend vergrößert hat. Der exstirpierte Teil wird halbiert und die Teile werden in 2 Nephrotomiewunden der rechten Niere desselben Tieres implantiert. (Technik wie auf der anderen Seite.)

Das Tier übersteht die Eingriffe ausgezeichnet, es ist schon am Operationstage von derselben Munterkeit wie gewöhnlich. An diesem männlichen, wie auch an mehreren weiblichen Tieren konnte ich erkennen, daß der Fortpflanzungstrieb in keiner Weise durch die Beschädigung der Nebennieren beeinträchtigt wurde, wie das manche Autoren konstatiert haben.

15. Dezember 1902. Tötung des Tieres. Dann wird sogleich das Blut aus den Karotiden herausgelassen; dann wird die Aorta abdominalis oberhalb der Abgangsstelle der Nierenarterien unterbunden; unterhalb dieser Stelle wird sie geöffnet, und nun die Nierenarterien von der Aorta aus mit einer wässerigen Berliner Blaulösung injiziert. Härtung in Alkohol.

Die gehärteten Nieren erweisen sich auf dem Durchschnitt als vortrefflich injiziert, indem die Glomeruli deutlich als feine blaue Punkte auf der Schnittfläche mit bloßem Auge erkennbar sind. Für das unbewaffnete Auge aber sind von den Implantationen nur noch strichförmige Narben übriggeblieben, von dem verpflanzten Nebennierengewebe sieht man noch nichts Deutliches; erst im mikroskopischen Bilde erkennt man die spärlichen Reste davon. Die Narben im Nierenparenchym sind an der Oberfläche ein klein wenig eingezogen; sie bestehen im übrigen nur aus einer feinen strichförmigen Narbe, die bis tief in die Marksubstanz der Niere hineinreicht. Offenbar ist sehr wenig Nierensubstanz bei dieser Narbenbildung verloren gegangen. Allem Anschein nach war der Verlauf ein völlig aseptischer. In diesen Narben sieht man vielfach blau injizierte Arterien und Kapillaren.

Entsprechend der langen Dauer von über ¾ Jahren hat sich nun in der linken Niere das ursprünglich eingeheilte Nebennierenparenchym

schon sehr stark zurückgebildet. In keinem meiner anderen Fälle trug es so deutlich die Zeichen der Pigmentatrophie wie hier; es besteht aus kleinen Inseln brauner Zellen, die etwas läppchenförmig angeordnet sind. Die einzelnen Zellen lassen deutliche Kernfärbung erkennen. Von Riesenzellenbildung ist nichts zu entdecken. Auch zwischen den einzelnen Läppchen ziehen bindegewebige Züge hindurch, die auch hier gelegentlich deutlich injizierte Gefäße führen, die mit dem Nebennierenparenchym in Berührung treten. Schon die Gesamtform des ganzen Keimes läßt keinen Zweifel zu, daß es seinem völligem Schwunde entgegengeht. Es handelt sich um langgestreckte, in der strichförmigen Narbe liegende Gebilde, eine Form, die der Keim bei seiner Einpflanzung niemals gehabt hat. In der Narbe liegen außerdem an einzelnen Stellen wieder diese pigmentierten Zelltrümmer, wie sie in Fall VII beobachtet und in Fig. IV dargestellt waren.

Etwas günstigere Verhältnisse, als die 9 1/2 Monate alten, bieten die in der rechten Niere vor 8 1/2 Monaten eingepflanzten Keime, die von demselben Tiere herstammten. Erstlichmal ist noch sehr viel mehr Parenchym erhalten, und zweitens ist es nur zum geringen Teil der Pigmentatrophie verfallen. Die Zellen sind klarer, die Zellgrenzen deutlicher und die Kerne noch besser gefärbt. Auffallend ist, daß stets diejenigen Teile des Keimes am besten erhalten waren, die der Nierenrinde am nächsten liegen. In der Tiefe der Niere zeigt die Narbe so starke Neigung zur Rückbildung, daß mit ihr zusammen auch die Existenz des in ihr liegenden Nebennierenparenchyms in Frage gestellt ist. Von einem rundlichen Keime aus, der hier in der rechten Niere in der Kapselgegend eingeheilt ist, zieht sich ein schmaler, langer, gelegentlich unterbrochener Nebennierenzellenstreifen hinein durch die ganze Narbe bis ins Nierenmark, und in der Tiefe wird dieser Streifen immer bräunlicher, immer atrophischer. Auch in den Keimen der rechten Niere gibt es keine Riesenzellen.

Dieser Versuch, der die längsten von mir gemachten Beobachtungen enthält, gibt somit ein wenig günstiges Bild von den Dauerresultaten meiner Transplantationen. Schließlich scheinen eben auch die am besten eingeheilten Keime zugrunde zu gehen, und zwar auf dem Wege der Pigmentatrophie.

XIV. a) Transperitoneale Exstirpation der rechten Nebenniere (3/4); Implantation eines Teils in die rechte Niere desselben Tieres. — Einheilung mit großen Nekrosen nach 5 Wochen.

b) Transperitoneale Exstirpation der linken Nebenniere (fast vollständig) und Implantation derselben in 2 Hälften in die linke Niere desselben Tieres. — Nekrotisch nach 2 Wochen.

30. April 1902. Ausgewachsenes Tier, das 2 Tage gefastet hat. Abdominale Freilegung der rechten Nebenniere. Es soll der Versuch gemacht werden, sie total zu exstirpieren, aber wiederum liegt sie der Vena cava mit so breiter Fläche fest an, daß ich mich damit begnügen

mußte, sie zu $^3/_4$ herauszunehmen, um die Vene nicht zu eröffnen. Hierbei entsteht eine Blutung aus einem Seitenast, doch gelingt es, dieselbe durch eine Seidenligatur zu stillen. Das abgetragene Stück ist leider so bröckelig, daß es nur mühsam gelingt, Teile davon in die rechte Niere einzunähen. Beim vorsichtigen Anfassen des Gewebes zerquetscht man schon die Substanz. An die Niere war vorher eine Stielklemme angelegt worden. — Das Tier ist ziemlich kollabiert nach der Operation, es erholt sich aber schnell wieder.

26. Mai 1902. Laparotomie links; typische Freilegung und Abtragung der linken Nebenniere, was fast vollständig gelingt. Es bleibt etwa noch $^1/_8$ zurück. Das gewonnene Stück wird halbiert, und beide Teile in die linke Niere eingesetzt.

5. Juni 1902. Tötung des Tieres und sofortige Sektion. Die rechte Niere ist stark mit den Därmen, der Leber und dem hinteren Peritoneum verwachsen. Sie wird ausgeschält und gehärtet. Ebenso die linke Niere, die fast ganz von Adhärenzen frei ist. In ihr sind deutlich 2 Keime sichtbar. Oberhalb der Niere liegt ein kleinerbsengroßer, atheromartig eingedickter Abszeß, die Stelle bezeichnend, an der die Seidenligatur versenkt war. Im übrigen keinerlei Peritonitis.

Der Keim in der rechten Niere erweist sich mikroskopisch als aseptisch eingeheilt, aber es ist zu enormer Nekrosenbildung in seinem Innern gekommen; eigentlich sind nur vereinzelte Randpartien am Leben geblieben. Außerordentlich schnell ist es auch hier zu Kalkablagerungen gekommen; die erhaltenen Randpartien bieten außer vereinzelter Riesenzellenbildung nichts Besonderes.

Die beiden Keime in der linken Niere sind gar nicht eingeheilt; sie liegen als absolut kernlose Masse im Nierengewebe, von einer schmalen Eiterzone umgeben; die Eiterkörperchen dringen am Rande in die präformierten Gefäßspalten des Nebennierengewebes ein wenig ein. Die Eiterung, wenn sie auch verhältnismäßig geringfügig ist, war offenbar die Ursache des Mißlingens dieses Versuches.

XV. Versuch der lumbalen Exstirpation der linken Nebenniere. — Verblutungstod.

30. April 1902. Es wird der Versuch gemacht, in Seitenlage die linke Nebenniere einmal auf dem lumbalen Wege frei zu legen. Diese Methode ist meiner Auffassung nach schwieriger, und eignet sich für meine Zwecke deshalb weniger, weil die Freilegung der Niere ebenfalls vom Bauchschnitt aus besser gelingt. — Beim Ablösen des Organs riß die zarte Arteria renalis ein, und es trat der Verblutungstod ein.

XVI. a) Transperitoneale Exstirpation der linken Nebenniere (total); Einpflanzung derselben in 3 Teilen in die linke Niere desselben Tieres. — Eingeheilt nach 2 Monaten.

b) Transperitoneale Exstirpation der rechten Nebenniere ($^1/_2$). Einpflanzung eines Teils in die rechte Niere, eines andern Teils in die Bauchhöhle desselben Tieres. — Nach 2 Monaten ist der Keim in der rechten Niere eingeheilt, der im Peritoneum ist nicht mehr auffindbar.

26. Mai 1902. Ausgewachsenes Kaninchen, das zwei Tage gefastet hat. Linksseitige Laparotomie. Ohne Blutung wird die linke Nebenniere abgetragen, nachdem ihr Stiel ligiert ist. Dann wird eine Stielklemme an die linke Niere gelegt, und die in 3 Teile geschnittene Nebenniere in typischer Weise in 3 Nephrotomiewunden der linken Niere eingesetzt. Zweietagige Bauchnaht. Bestes Befinden des Versuchstieres.

17. Juli 1902. Rechtsseitige Laparotomie; die rechte Nebenniere liegt sehr verborgen, ganz unter der Vena cava, in Fett eingehüllt. Es gelingt, etwa die Hälfte abzutragen. Hiervon wird ein Stück typisch in die rechte Niere eingenäht, ein zweites neben die Niere in die Bauchhöhle gelegt.

31. Juli 1902. Tötung und sofortige Sektion des Tieres. Die linke Niere ist gar nicht verwachsen, so enthält drei schön eingeheilte Nebennierenstücke. Rechte Niere etwas verwachsen, besonders an der Transplantationsstelle. Von der rechten Nebenniere ist an normaler Stelle noch etwa die Hälfte zu finden, dieser Rest sitzt unlösbar fest auf der Venenwand auf. Von der linken Nebenniere ist nichts mehr vorhanden. Der ins Peritoneum gelegte Keim ist nicht mehr aufzufinden.

Ganz ausgezeichnete Einheilungsresultate haben die 3 Keime ergeben, die ich in diesem Falle in die linke Niere eingepflanzt habe. Sie sind alle 3 in toto eingeheilt und machen einen äußerst lebenskräftigen Eindruck. Ihre Zellkerne färben sich vorzüglich; wieder handelt es sich um die großen glasigen Zellen, die zu einzelnen Läppchen angeordnet das Ganze zusammensetzen. Besonders auffallend sind in allen 3 Keimen die verhältnismäßig vielen Riesenzellen, die sich in ihnen gebildet haben. Wie an Zahl, so übertreffen sie hier auch an Größe alle ähnlichen Beobachtungen meiner Versuchsreihe. Mitten im Gebiet des Keimes liegen sie, umgeben von andern, einkernigen, lebendigen Zellen, häufig mehrere nebeneinander. Ihre Kerne zählen oft nach Hunderten, und sind ganz unregelmäßig in dem leicht körnigen Protoplasma verteilt. Da ihre Kerne hier ziemlich den Nebennierenzellkernen gleichen, so gewinnt man den Eindruck, als handelt es sich um weiter nichts, als um zusammengeflossene Parenchymzellen des Nebennierengewebes; Übergangsformen fand ich nicht deutlich. Im ganzen gleicht das Gewebe mit seinen Riesenzellen dem in Fig. VI dargestellten, eingeheilten Keim. Die günstigen Einheilungen sind in unserem Fall im wesentlichen wohl der spärlichen Infarkt- resp. Narbenbildung in der Umgebung zu danken. Dieselbe trennt nur in Form einer ganz dünnen Kapsel das Nierengewebe von dem Nebennierengewebe.

An der rechten Niere findet sich in der Verwachsung an der Pflanzungsstelle ein kleiner, eingedickter Abszeß. In der Tiefe liegt abgeschlossen von der Eiterung der implantierte Keim. Sein Zentrum ist nekrotisch; die Randpartien sind ohne Besonderheiten eingeheilt.

Erklärung der Abbildungen auf Tafel VIII.

Fig. 1. Embryonaler Nebennierenkeim, eingepflanzt und eingeheilt in der mütterlichen Niere, 5 Monate alt (Fall Va). *a.* Nebennierenzellen, zum Teil läppchenförmig angeordnet, *b.* umgebendes Bindegewebe.

Fig. 2. Nebennierenkeim unter der Nierenkapsel desselben Kaninchens eingeheilt. 1 Monat alt (Fall Vc). Die Zeichnung stellt die Grenze zwischen Nieren- und Nebennierengewebe dar, bei *a.* das gesunde Nierengewebe, bei *b.* die feine bindegewebige Grenze zwischen beiden Geweben, bei *c.* normal erhaltene Randzone der Nebenniere, bei *d.* plattgedrückte und verschobene Zellbalken derselben, bei *e.* eine Nekrose mit Demarkationszone.

Fig. 3. Nebennierenkeime in der Niere desselben Tieres eingeheilt, 5½ Monat alt (Fall VIa). Die Zeichnung stellt einen kleinen Teil des Keimes dar; bei *a.* sieht man Glomeruli in der bindegewebigen Narbe, *b.* eingelagert, *c.* stellt ein Stück des Keimes dar, bei *d.* der beschriebene, neugebildete Zapfen.

Fig. 4. Narbe, in welcher ein vor 5 Monaten in die mütterliche Niere eingepflanzter, embryonaler Nebennierenkeim zugrunde gegangen ist (Fall VIIa). Es handelt sich um eine hyalin gewordene Narbe *a.*, in einer bindegewebigen Kapsel *b.*, die spärlichen Reste der Nebennierenzellen bestehen in vereinzelt liegenden, pigmenthaltigen epithelialen Gebilden *c.*, und in Pigmentanhäufungen *d.*, an Stellen, wo Zellen zugrunde gegangen sind.

Fig. 5. Nebennierenkeim, eingeheilt seit 2 Monaten in der Niere desselben Tieres (Fall Xb). Bei *a.* das eingepflanzte Nebennierengewebe, bei *b.* Bindegewebssepta, bei *c.* ein großes, lebendes, Blut führendes Gefäß, dessen kapilläre Wandungen direkt an die Nebennierenzellen grenzen.

Fig. 6. Nebennierenkeime von einem anderen, mit dem Versuchstier gar nicht verwandten Kaninchens, eingeheilt seit 5 Wochen in der Bauchmuskulatur (Fall XIa). Bei *a.* normale Nebennierenzellen, bei *b.* große mehrkernige Riesenzellen.

Literaturverzeichnis.

1) Abelous, Essais de greffe des capsules surrénales sur la grenouille. Compt. rend. d. l. soc. de biologie. Serie IX. 4. 1892. p. 864.
2) Abelous, Charrin, Langlois, La fatique chez les addisoniens. Arch. d. Phys. V. S. IV. 1892. S. 721.
3) Abelous et Langlois, Sur les fonctions des capsules surrénales. Arch. d. physiol. V. S. IV. 1892. S. 465.
4) Dieselben, Recherches expérimentales sur les fonctions des capsules surrénales de la grenouille. Arch. d. physiol. V. Serie IV. 1892. S. 269.
5) Abelous, Des rapports de la fatigue avec les fonctions des capsules surrénales. Arch. d. phys. V. Serie V. 1893. S. 720.
6) Abelous et Langlois, La mort des grenouilles après la destruction des deux capsules surrénales. Compt. rend. d. l. soc. d. biolog. Ser. IX. 3. 1891. S. 855.
7) Dieselben, Note sur l'action toxique du sang des mammifères après la destruction des capsules surrénales. Compt. rend. d. l. soc. d. biolog. S. IX. 4. 1892. S. 165.

1.



2.

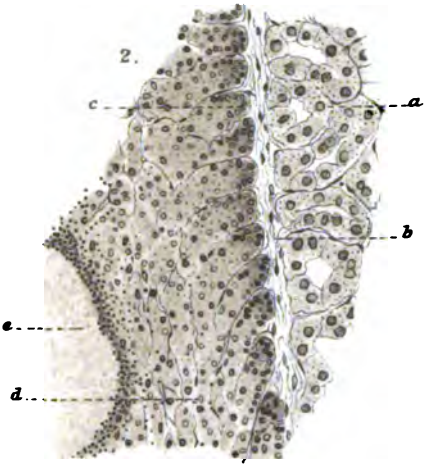

5.

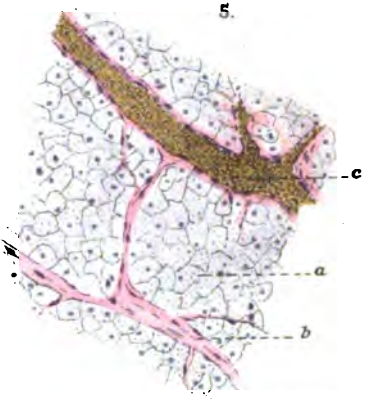

3.

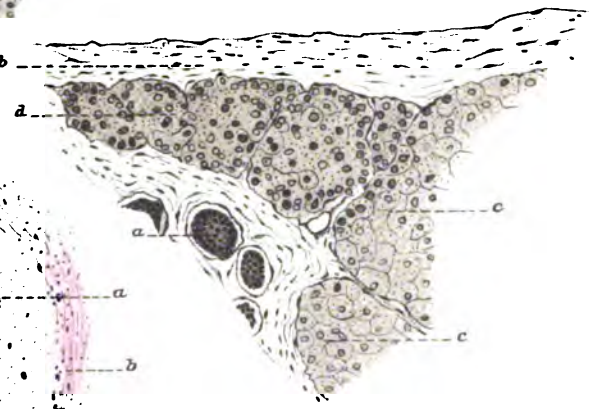

4.



6.

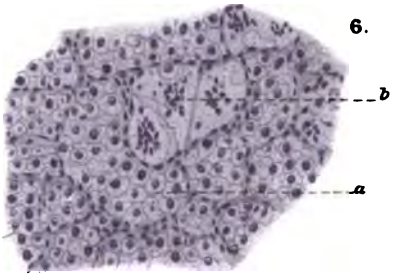

Verlag von F. C. W. Vogel in Leipzig.

8) Dieselben, Toxicité de l'extrait alcoolique du Muscle de grenouilles privées de capsules surrénales. Compt. rend. d. l. soc. d. Biol. Serie IX. 4. 1892. S. 490.
9) Dieselben, Destruction des capsules surrénales chez le cobaye. Compt. rend. d. l. soc. d. biol. Ser. IX. 4. 1892. S. 388.
10) Dieselben, Note sur les fonctions des capsules surrénales chez la grenouille. Compt. rend. d. l. soc. d. biolog. Serie IX. 3. 1891. S. 792.
11) Arnold, Ein Beitrag zu der feineren Struktur und dem Chemismus der Nebennieren. Virchows Archiv. 35. Bd. S. 64.
12) Aschoff, Transplantation. Lubarsch-Ostertag. Ergebnisse. Jhg. V. 1898. S. 56.
13) Askanazy, Die bösartigen Geschwülste der in der Niere eingeschlossenen Nebennierenkeime. Zieglers Beiträge. 14. Bd. S. 33.
14) Bauke, Ein Beitrag zur Pathologie der Nebennieren mit besonderer Berücksichtigung des Morbus Adissonii. Inaug.-Diss. Göttingen 1898.
15) Beneke, Zur Lehre von der Versprengung von Nebennierenkeimen in die Niere, nebst Bemerkungen zur allgemeinen Onkologie. Zieglers Beitr. 9. Bd. 1891.
16) Berthold, Transplantation der Hoden. Archiv f. Anatomie, Physiologie usw. 1849. S. 42.
17) Blum, Weitere Mitteilungen zur Lehre vom Nebennierendiabetes. Pflügers Archiv. 90. Bd. Heft 12.
18) Boinet, Resultats éloignés de soixante-quinze ablations des deux capsules surrénales. Compt. rend. d. l. soc. d. Biolog. 1895. S. 162.
19) Boruttau, Erfahrungen über die Nebennieren. Pflügers Archiv. 78. Bd. S. 97.
20) v. Brunn, Ein Beitrag zur Kenntnis des feineren Baues und der Entwicklungsgeschichte der Nebennieren. Archiv f. mikroskop. Anatomie. 8. Bd. 1872. S. 618.
21) Busse, Über das Fortleben losgetrennter Gewebsteile. Virchows Archiv. 149. Bd. S. 1.
22) Chrobak, Über Einverleibung von Eierstocksgewebe. Zentralbl. f. Gynäk. 1896. Nr. 20.
23) Chrostek, Störung der Nebennierenfunktion als Krankheitsursache. (Morbus Adissonii.) Lubarsch-Ostertag. Ergebnisse. Jahrgang I. 1. Bd. S. 100 und Jahrgang III. 1896. I. S. 437.
24) de Dominicis, Experimentelle Untersuchungen zur Physiologie der Nebennieren. Wirkungen der Transplantation derselben. Wiener med. Wochenschr. 1897. Nr. 1—3.
25) Driessen, Untersuchung über glykogenreiche Endotheliome. Zieglers Beitr. 12. Bd. S. 65.
26) v. Eiselsberg, Über erfolgreiche Einheilung der Katzenschilddrüse in die Bauchdecke und Auftreten von Tetanie nach deren Exstirpation. Wiener klin. Wochenschr. 4. II. 1892. Nr. 5.
27) Derselbe, Über Wachstumsstörungen bei Tieren nach frühzeitiger Schilddrüsenexstirpation. Archiv f. klin. Chirurgie. 49. Bd. S. 207.
28) Enderlen, Histologische Untersuchungen über die Einheilung von Propfungen nach Thiersch und Krause. Deutsche Zeitschr. f. Chirurgie. 45. Bd. S. 453.
29) Derselbe, Untersuchungen über die Transplantation der Schilddrüse in die Bauchhöhle von Katzen und Hunden. Mitteil. a. d. Grenzgeb. d. Med. u. Chir. 3. Bd. 1898. S. 474.
30) Derselbe, Über die Anheilung getrockneter und feucht aufbewahrter Hautläppchen. Deutsche Zeitschr. f. Chirurgie. 48. Bd. S. 1.

31) Friedland, Über einen Fall von akzessorischen Nebennieren in den beiden Samensträngen bei gleichzeitigem Conflux des Ureters und des Vas deferens der rechten Seite. Prager med. Wochenschr. 1895. Nr. 14.
32) Gegenbaur, Lehrbuch der Anatomie. des Menschen. 4. Aufl. 2. Bd. S. 501.
33) Göbell, Versuche über Transplantation des Hodens in die Bauchhöhle. Zentralbl. f. path. Anat. 1898. 9. Bd. Nr. 18/19.
34) Gottschau, Struktur und embryonale Entwicklung der Nebennieren bei Säugetieren. Archiv f. Anat. u. Phys. 1883. S. 412.
35) Gourfein, Recherches physiologiques sur la fonction des glandes surrénales. Revue med. d. l. Suisse Romande. 1893. Nr. 3. S. 113.
36) Grawitz, Die sogenannten Lipome der Niere. Virchows Archiv. 93. Bd. S. 39.
37) Derselbe, Die Entstehung von Nierentumoren aus Nebennierengewebe. Langenbecks Archiv. 30. Bd. S. 824.
38) Derselbe, Über Leben und Tod. Rektoratsrede. Greifswald 1896.
39) Derselbe, Biologische Studie über die Widerstandsfähigkeit lebender tierischer Gewebe. Deutsche med. Wochenschr. 1897. Nr. 1—3.
40) Grigorieff, Die Schwangerschaft bei Transplantation der Eierstöcke. Zentralbl. f. Gynäk. 1897. Nr. 22.
41) Hildebrand, Über den Bau gewisser Nierentumoren, ihre Beziehung zu den Nierenadenomen und zur Nebenniere, nebst Mitteilungen über den Glykogenbefund in diesen, sowie in anderen Geschwülsten. Langenbecks Archiv. 47. Bd. II. S. 224.
42) Holdener, Experimentelle Untersuchungen über die Transplantation der Schilddrüse. Inaug.-Diss. Zürich 1898.
43) Horn, Beitrag zur Histogenese der aus aberrierten Nebennierenkeimen entstandenen Nierengeschwülste. Virchows Archiv. 126. Bd. Heft 3. S. 191.
44) Hultgren und Andersson, Studien zur Physiologie und Anatomie der Nebennieren. Veit u. Komp. Leipzig 1899.
45) Jaboulay, La greffe de corps thyroïde et de capsules surrénales dans les maladies de ces glandes. Lyon médical. 1897. Nr. 12. S. 399.
46) Jeimke, Zur Pathologie und Therapie der Nierenstrumen. Inaug.-Diss. Greifswald 1892.
47) Jenkel, Beitrag zur Kenntnis der sogenannten embryonalen Drüsengeschwülste der Niere. Deutsche Zeitschr. f. Chirurgie. 60. Bd. S. 500.
48) Joest, Transplantationsversuche an Lumbriciden. Archiv f. Entwicklungsmechanik. 5. Bd. 1897. S. 419.
49) Jores, Adenome und hypernephroide Tumoren. Lubarsch-Ostertag. Ergebnisse. 1901. VI. Jahrgang.
50) Kelly, Über Hypernephrome der Niere. Zieglers Beitr. 23. Bd. S. 280.
51) Knauer, Einige Versuche über Ovarientransplantation der Kaninchen. Nosl. Mitteil. Zentralbl. f. Gyn. 1896. 20. Bd.
52) Derselbe, Zur Ovarientransplantation. Geburt am normalen Ende der Schwangerschaft nach Ovarialtransplantation beim Kaninchen. Zentralbl. f. Gyn. 1898. Nr. 8.
53) König, Zur Deckung von Defekten der Nasenflügel. Berliner klin. Woch. 1902. Nr. 7.
54) Lengemann, Über die Schicksale verlagerter und embolisierter Gewebsteile im tierischen Körper. In Lubarschs Lehre von den Geschwülsten und Infektionskrankheiten. Wiesbaden 1899.

55) Lubarsch, Beitrag zur Histologie der von Nebennierenkeimen ausgehenden Nierengeschwülste. Virchows Archiv. 135. Bd. S. 149.
56) Manasse, Über die hyperplastischen Tumoren der Nebennieren. Virchows Archiv. 133. Bd. Heft 3. S. 391.
57) Derselbe, Über die Beziehungen der Nebennieren zu den Venen und dem venösen Kreislauf. Virchows Archiv. 135. Bd. S. 263.
58) v. Mangoldt, Die Einpflanzung von Rippenknorpel in den Kehlkopf zur Heilung schwerer Stenosen und Defekte, und Heilung der Sattelnase durch Knorpelübertragung. Verhdl. d. deutsch. Gesellsch. f. Chirurgie. 1900. II. S. 460.
59) Marchand, Über akzessorische Nebennieren im Ligamentum latum. Virchows Archiv. 92. Bd. S. 11.
60) Derselbe, Beiträge zur Kenntnis der normalen und pathologischen Anatomie der Glandula carotica und der Nebennieren. Festschrift für Rud. Virchow. Hirschwald, Berlin 1891.
61) Meyer, 8 Fälle akzessorischer Nebennieren im Ligamentum latum. Zentralbl. f. Gyn. 1898. Nr. 12. S. 314.
62) Neusser, Die Krankheiten der Nebennieren. In Nothnagels Spez. Path. u. Therap. 18. Bd.
63) Nothnagel, Experimentelle Untersuchungen über die Addisonsche Krankheit. Zeitschr. f. klin. Med. 1879. 1. Bd. S. 77.
64) Pal, Nebennierenexstirpation bei Hunden. Wiener klin. Woch. 1894. Nr. 48.
65) Poll, Über das Schicksal der verpflanzten Nebenniere. Zentral. f. Physiol. 1898. Nr. 10.
66) Derselbe, Veränderungen der Nebenniere bei der Transplantation. Archiv f. mikrosk. Anatomie u. Entwicklungsgeschichte. 54. Bd. S. 440.
67) Rau, Über die Abstammung von Nierensarkomen aus versprengten Nebennierenteilen. Inaug.-Diss. Bonn 1896.
68) Ribbert, Über Rückbildung an Zellen und Geweben und über die Entstehung der Geschwülste. Biblioth. med. C. H. 9. 1897.
69) Derselbe, Über Veränderungen transplantierter Gewebe. Archiv f. Entwicklungsmech. 6. Bd. 1898. S. 131.
70) Derselbe, Über Transplantation von Ovarien, Hoden und Mamma. Archiv f. Entwicklungsmechanik. 7. Bd. 1898. S. 688.
71) Richter, Zur Histologie der in der Niere gelegenen Nebennierenteile. Zentralbl. f. path. Anat. 6. Bd. S. 363.
72) Schede, Verletzungen und Erkrankungen der Niere und Harnleiter. Handb. d. prakt. Chirurgie. 3. Bd. S. 519—538.
73) Schmieden, Erfolgreiche Einheilung exstirpierter Nebennieren beim Kaninchen. Vorl. Mitteil. Pflügers Archiv. 90. Bd.
74) Schmorl, Zur Kenntnis der akzessorischen Nebennieren. Zieglers Beitr. 9. Bd. S. 523.
75) Scymonowicz, Die Funktion der Nebenniere. Pflügers Archiv f. Physiol. 64. Bd. S. 97.
76) Derselbe, Über die Erscheinungen nach der Nebennierenexstirpation bei Hunden und über die Wirkung der Nebennierenextrakte. Anzeiger d. Akad. d. Wissensch. in Krakau. 1895. S. 56.
77) Simmonds, Über kompensatorische Hypertrophie der Nebenniere. Virchows Archiv. 153. Bd. 1. S. 138.

78) Singer, Die Nebennieren und ihr wirksames Prinzip. Therapeut. Monatsh. 1902. Heft 1. S. 21.
79) Stilling, Zur Anatomie der Nebennieren. Archiv f. mik. Anat. 52. 2. S. 172.
80) Strehl und Weiß, Beiträge zur Physiologie der Nebenniere. Pflügers Archiv. 86. Bd. S. 107.
81) Sudek, Über die Struktur der Nebennierenadenome. Ihre Stellung zu den Strumae suprarenales aberratae (Grawitz). Virchows Arch. 133. Bd. S. 405.
82) Derselbe, Zur Lehre von den aberrierten Nebennierengeschwülsten in der Niere. Virchows Archiv. 136. Bd. S. 293.
83) Sultan, Zur Histologie der transplantierten Schilddrüse. Zentralbl. f. allg. Path. u. path. Anat. 9. Bd. S. 388.
84) Tizzoni, Wirkungen der Exstirpation der Nebennieren auf Kaninchen. Zieglers Beiträge. 6. Bd. S. 1.
85) Ulrich, Anatomische Untersuchungen über ganz und partiell verlagerte und akzessorische Nebennieren, über die sogen. echten Lipome der Nieren und über die Frage, der von den Nebennieren abgeleiteten Nierengeschwülste. Zieglers Beitr. 18. Bd. S. 589.
86) Velich, Über die Folgen der einseitigen Exstirpation der Nebennieren. Wiener klin. Rundschau. 1897. S. 835.
87) Virchow, Die krankhaften Geschwülste. III. S. 89.
88) Wiesel, Akzessorische Nebennieren im Bereiche des Nebenhodens. Wiener klin. Wochenschr. 1898. Nr. 18.
89) Wolff, Über die Erhaltung der Kernteilungsfiguren nach dem Tode und nach der Exstirpation und ihre Bedeutung für Transplantationsversuche. Archiv f. klin. Chirurgie. 59. Bd. Heft 2.
90) Zander, Über funktionelle und genetische Beziehungen der Nebenniere zu anderen Organen, speziell zum Großhirn. Zieglers Beiträge. 7. Bd. S. 439.

XXVI.

Aus der Göttinger chirurg. Klinik. (Direktor: Prof. Dr. H. Braun.)

Zur Frage der operativen Behandlung der Bauchfelltuberkulose und deren Dauerresultate, nebst 3 Fällen von Tuberculosis hemiosa.

Von

Dr. Karl Thoenes,
früherem Assistenzarzt der Klinik.

Seit uns die Fortschritte der Bauchchirurgie und der internen Diagnostik die Erkenntnis brachten, daß „die Annahme einer chronischen idiopathischen Peritonitis ins Reich der unbewiesenen und in hohem Grade unwahrscheinlichen Hypothesen zu verweisen ist", daß also die große Mehrzahl der geheilten und deshalb in früherer Zeit als nicht-tuberkulös angesehenen chronischen Peritonititen tatsächlich mit großer Wahrscheinlichkeit als tuberkulös aufzufassen ist, hat sich die innere Medizin mit erneutem Interesse der Behandlung der tuberkulösen Peritonitis zugewandt. Abgesehen von kleineren Mitteilungen [1]) erschienen im Laufe der letzten Jahre eine Anzahl von Veröffentlichungen, die in einwandfreier Weise dartun, daß die tuberkulöse Peritonitis entgegen der in früheren Jahrzehnten herrschenden Anschauung sehr wohl auch bei interner konservativer Behandlung einer Ausheilung fähig ist.

So berichtet Frank (13)[2]) aus der Heidelberger chirurgischen Klinik über 8 nicht operierte Fälle mit 3 Dauerheilungen, 2 Besserungen und 3 Todesfällen; Öhler (40) über einige 40 interne poliklinische Fälle mit einer Mortalität von ca. 50 Proz., Borchgrevink-Christiania (6) über 22 konservativ behandelte Fälle mit 81,8 Proz. Heilungen, Rose-Straßburg (42) über 56 klinisch interne Fälle mit etwa 1/3 Heilungen und 2/3 Mortalität.

Angesichts dieser Tatsache entstand natürlich die Frage, ob und inwieweit für die Zukunft die Indikation für die Laparotomie

1) Hegar (16), Cassel (8), Ungar (46).

2) Die in Klammern befindlichen Ziffern beziehen sich auf das am Schlusse angefügte Literaturverzeichnis.

einzuschränken sei, um so mehr, als es bisher nicht gelungen ist, eine befriedigende Erklärung für die Heilwirkung der Laparotomie zu erbringen, und als auch von chirurgischer Seite wiederholt die lebhaftesten Bedenken gegen die unterschiedslose Anwendung derselben geäußert wurden [1]).

Die Klärung dieser Frage kann nicht auf Grund der bestenfalls immer noch kleinen und vielfach einseitigen Erfahrungen des einzelnen internen Klinikers oder Chirurgen erfolgen, sondern nur durch den Vergleich genügend großer Statistiken von Fällen, die über längere Zeit nachbeobachtet, nach einheitlichen Gesichtspunkten geordnet sind, und lückenlos das gesamte Material der beteiligten Anstalten umfassen.

Zum Aufbau einer solchen Statistik beizutragen, ist der Zweck der folgenden Ausführungen. Sie umfassen sämtliche im Laufe der letzten 15 Jahre von Herrn Geheimrat Braun in Marburg, Königsberg und Göttingen klinisch behandelten Fälle von Peritonitis tuberculosa mit Ausschluß der tuberkulösen Darmstenosen, Kotfisteln und isolierten Drüsentumoren, welche für die uns interessierende Frage nicht in Betracht kommen.

Unter den insgesamt 45 Fällen befinden sich 2 (9 und 10), über die genauere Aufzeichnungen nicht mehr vorhanden sind und Nachricht nicht erlangt werden konnte, so daß sie bei der Besprechung der Dauerresultate nicht in Frage kommen, und außerdem 3 Fälle von Bruchsacktuberkulose (31, 32, 45), die einer gesonderten Besprechung unterworfen werden sollen.

Für einige Punkte der Erörterung unterschieden wir zweckmäßig die

1. Aszitische Form, in der das flüssige Exsudat das Krankheitsbild beherrscht, und

2. die adhäsiv-plastische oder Tumorform, bei der ein Erguß fehlt oder doch vor der Operation sich nicht nachweisen läßt.

Eine Trennung der adhäsiv-plastischen und Tumorform ist meines Erachtens weder klinisch noch anatomisch streng durchführbar und prognostisch belanglos.

Eine besondere käsig-eitrige Form anzunehmen, hatten wir keine Veranlassung, da sich unter unsern Fällen solche mit einem größern eitrigen Erguß nicht fanden, kleinere mit Eiter gefüllte Höhlen aber auch bei den adhäsiv-plastischen Formen selten vermißt werden.

Es folgen zunächst die Krankengeschichten chronologisch geordnet in zwei Gruppen.

---

1) Czerny (10), S. 97, Jaffé (20), S. 1206, Borchgrevink (6), S. 450, Wunderlich (52), S. 262 u. a.

I. Aszitische Form.

Fall 1. Peter B., 9 Jahre alt, Tagelöhnerssohn, Neustadt. 20. April bis 20. Juli 1888.

Seit Ende Januar Anschwellung des Leibes, Schmerz im Epigastrium, Gewichtsabnahme.

Seit 15. März medizinisch behandelt. Bei Aufnahme stark ausgedehntes, pralles Abdomen, freie Flüssigkeit, am Nabel frei beweglicher, ballotierender Tumor von wurstförmiger Gestalt, der auf Druck besonders empfindlich.

28. März. 3,75 l klarer Flüssigkeit durch Punktion entleert, darnach an dem Tumor einzelne bis walnußgroße Knoten palpabel.

17. Mai. Wegen Neuansammlung Punktion, 520 ccm gelbgrüner, trüber, stark eiweißhaltiger Flüssigkeit, Knollen größer, oben an dem Tumor kolbige Verdickung fühlbar.

In der Folge mehrfach gelbgrünliches Erbrechen, schnelle Wiederansammlung, 20. Juni von der medizinischen auf die chirurgische Klinik verlegt.

25. Juni. Medianschnitt oberhalb des Nabels 12 cm lang, vorliegende Dünndarmschlinge und Nachbarschaft übersäet mit Knötchen von Sandkorn- bis Haselnußgröße. Exstirpation des Netztumors ausgeschlossen, 2proz. Karbolabwaschung, entspannende und oberflächliche Nähte.

3. Juli. Ia. Intentio.

20. Juli. Nur oberhalb der Blase leichte Resistenz, keine Neuansammlung, der medizinischen Klinik überwiesen, Verlauf fieberlos, nur in den 3 ersten Tagen bis 37,5 abends.

19. März 1890. Breitschulteriger, kräftiger Junge, blühend, kein Aszites, keine Knoten.

Februar 1903. Gesund, tut schwere Arbeit.

Fall 2. Christine S., 6 Jahre alt, Wärterskind, Marburg. 9. März bis 10. April 1889.

Bislang gesund, nicht erblich belastet. Seit Herbst fungöse Entzündung der Planta pedis mit zweimaliger Inzision ohne Knochenherd; die damals verheilte Wunde neuerdings angeschwollen. Seit 1/4 Jahr Auftreibung des Leibes, zuletzt stärker, außerdem Leibschmerzen und vorübergehende Gelenkschwellung an den Armen.

Aufnahme in die medizinische Klinik. Damals markstückgroße Infiltration am rechten innern Fußrand ohne Fluktuation, stark aufgetriebenes Abdomen mit allen Zeichen freien Ergusses, starke Venenektasie, kostale Atmung.

19. Februar. Punktion, 1,5 l eiweißreicher Flüssigkeit, Leberrand scharf, zwischen Nabel und Symphyse 2 palpable kirschgroße Knoten.

9. März. Wegen Wiederansammlung auf chirurgische Klinik verlegt, keine Fußinfiltration mehr.

11. März. Medianschnitt unterhalb des Nabels 10 cm, viel klare, gelbrötliche, eiweißreiche Flüssigkeit, die vorgezogenen Dünndarmschlingen, ebenso wie das Peritoneum parietale voll miliarer bis linsengroßer Knötchen. Die kleinen Knollen nicht auffindbar. Probeexzision, Toilette, Naht.

20. März. 3 Tage abends anfangs 38° C., dann fieberfrei, Wunde aseptisch.

Mikroskopisch: Gruppen von Tuberkeln, in einigen derselben zahlreiche Riesenzellen, kleinzellige Infiltration der Umgebung.

10. April. Geheilt entlassen.

18. April. Abszeß an der Fußsohle.

27. April. Ausschabung des Fungus am Fuß, Naht, Drainage, Ausschabung zweier, mit Borken bedeckter, abdominaler Stichkanäle, in denen glasiges Gewebe.

10. Mai. Mit kleiner Borke entlassen.

19. März 1890. Blühend, gesund.

Februar 1903. Dauernd geheilt.

Fall 3. Marie M., 11 Jahre alt, Neustadt. 3. Mai 1890 bis 9. Februar 1891.

Seit einigen Monaten etwas Husten und Durchfall, seit drei Wochen Anschwellung des Leibes. Masern mit 3 Jahren, nicht belastet.

Mager, anämisch, Brustorgane ohne Besonderes. Abdomen trommelförmig, großer freier Erguß mit Verdrängung des Zwerchfells.

11. Mai. Wegen Abnahme der Symptome für 4 Wochen entlassen, wegen Neuansammlung und subjektiver Verschlechterung am

16. Juni Medianschnitt 6 cm lang. Peritoneum infiltriert, stark verdickt, 2 l dünner, hellgelber Flüssigkeit, gesamtes Peritoneum bedeckt mit Knötchen bis zu Erbsengröße, hinter dem Nabel in der Tiefe ein walnußgroßer Knoten, Toilette, Naht, Kollaps, 10 Minuten künstliche Atmung.

23. Juni. Anfangs Bronchitis, Sputum bazillenfrei. Wegen abendlicher Steigerung Verbandrevision, Eiterung mehrerer Stichkanäle.

20. Juli. Mit geringer Sekretion der Stichkanäle beschwerdefrei entlassen.

1. August. Wiederaufnahme, da am 24. Juli die Wunde aufbrach und ein Gewebsstück ausgestoßen wurde, kein Aszites.

24. November. Tuberkulinkur 0,002 TR. in 8—10tägigen Intervallen, steigend bis 0,02. Ohne wesentlichen Erfolg, deshalb

27. Januar 1891 Ausschabung, Kauterisation.

9. Februar. Auf Wunsch in Heilung entlassen.

Fieber: vor der Operation intermittierend subfebril, nachher niedriger bis zur Entfernung der Nähte, dann frei. Auf TR. starke Reaktion.

Nach 2 weiteren Jahren völlig ausgeheilt, im Februar 1903 seit 2 Jahren verheiratet, kinderlos, leidet an Neurasthenie.

Fall 4. Marie St., 54 Jahre alt, Arbeiterin, Königsberg. 18. Juli bis 22. August 1892.

Früher stets gesund, Februar d. J. Fall auf den Unterleib rechts, heftige Schmerzen rechts unten mit Schwellung, die nach einigen Tagen Liegens schwanden. Seit Mitte Juni stärkere Schmerzen und Schwellung des Leibes.

Elend, mager, Brustorgane ohne Besonderheiten. Abdomen gleichmäßig aufgetrieben, rechts unten empfindlich, ausgesprochene, auf die linke Seite

beschränkte Fluktuation, rechts stets tympanitischer Schall auch bei rechter Seitenlage.

23. Juli. Medianschnitt um den Nabel, klarer Aszites, nach rechts abgekapselt durch verlötete Därme mit großen Tuberkelknoten, nach links bis zur Bauchwand reichend, Toilette, Naht.

22. August. Nach reaktionslosem Verlauf mit Leibbinde wegen Hängebauchs entlassen.

20. Oktober. Subjektiv brillant, kein Aszites, keine Knoten palpabel, in der Narbe kleine Granulationsstelle.

Fieber: vorher einmal 38,7°, nachher 3 Tage subfebril, dann frei.

Februar 1903. Dauernd geheilt, bei Witterungswechsel etwas Schmerzen im Leib. (65 Jahre alt.)

Fall 5. Martha E., 20 Jahre alt, Bäckersfrau, Tilsit. 3. Mai bis 17. Juni 1893.

Mit 16 Jahren Chlorose, seit 2 Monaten verheiratet. Wenige Tage hernach Fieber und Schwellung des Leibes. Der behandelnde Arzt diagnostizierte nach Probepunktion links unten Echinokokkus, empfahl Operation.

Grazil, dürftig, Abdomen leicht aufgetrieben, links mehr als rechts, nicht gespannt. Unvollkommen verschiebliche, linksseitige Dämpfung mit einer Resistenz des linken Hypochondrium und Hypogastrium, die als begrenzter Tumor imponiert und auf Druck etwas empfindlich ist, Leber und Brustorgane in die Höhe gedrängt, Lungen und Genitalien ohne Besonderheiten.

17. Mai. Probepunktion: klare, gelbliche Flüssigkeit mit ClNa und mäßig Albumen, ohne Anhalt für Echinokokken.

20. Mai. Medianschnitt oberhalb des Nabels, Peritoneum verdickt (1—3 cm) hellgraurötlich, ödematös. Dünndarmschlingen bedeckt mit zahlreichen, bis hanfkorngroßen, graugelben, durchscheinenden Knötchen, weniger solche am Mesenterium. Die in reichlicher Menge entleerte freie Flüssigkeit ist klar bernsteingelb, erstarrt schnell gallertig. Exzision eines Appendix epiploicus mit Knötchen, der gefühlte Tumor entspricht einem Konvolut verwachsener Darmschlingen. Toilette, Naht.

30. Mai. Nähte entfernt, geringe Sticheiterung.

16. Juni. Völlig heil, ohne Beschwerden entlassen, mit Beckengürtel.

Fieber: vor der Operation frei, nachher 5 Tage febril, dann frei.

Mikroskopisch: typische Tuberkel mit Riesenzellen in Verkäsung begriffen.

Februar 1903. In der Gegend der einige Zeit später wieder aufgebrochenen Stichkanäle hat sich eine kleine Hernie gebildet, die durch Bruchbinde genügend korrigiert wird, sonst keinerlei Beschwerden mehr.

Fall 7. Auguste U., 30 Jahre alt, Knechtsfrau, Langenau bei Rosenberg. 29. April bis 21. Juni 1895.

4 normale Partus, letzter vor 3/4 Jahren. Seit 1/4 Jahre langsame Schwellung des Leibes, Grund unbekannt, zuletzt beim Bücken beschwerlich. Erblich nicht belastet.

Kleine kräftige Frau, etwas bleich, aber in gutem Ernährungs-

zustande. Abdomen stark aufgetrieben, Nabel vorgetrieben, Bauchdecken glatt, sehr schlaff und überall trotz ausgesprochenen freien Ergusses leicht einzudrücken, ohne Resistenzen. Probepunktion: 4/5 farblose, flockige Flüssigkeit, schleimig und eiweißreich.

16. Mai. Medianschnitt unterhalb des Nabels, viel freie Flüssigkeit, überall reichliche Knötchen, Probeexzision, Toilette, Naht.

21. Juni. Während der übrigens glatten Rekonvaleszenz am 22. April katarrhalische Angina, sonst fieberfrei wie vor der Operation. Entlassen ohne Aszites mit Bauchbinde.

Mikroskopisch: Epitheloid-Riesenzellentuberkel ohne Bazillen.

Februar 1903. Zur Zeit vor Eintritt der Menses geringe Beschwerden, sonst wohl.

Fall 8. Richard P., 9 Jahre alt, Besitzerssohn, Tilsit. 10. Juni bis 26. Juni 1895.

Früher nicht krank und erblich nicht belastet. Seit 6 Wochen leichte Ermüdbarkeit und „Steifigkeit des Bauches", die schnelle Bewegung verhinderte. Dabei kam der Junge sehr herunter und es bildeten sich am ganzen Körper trockene, blutigrote Flecke. Fieber und etwas Husten. Seit 3 Wochen in ärztlicher Behandlung.

Blasser, leidlich genährter Junge, mit zahllosen bis linsengroßen Petechien an Thorax und Extremitäten, sichtbare Schleimhäute frei. Am Bauch Flecken im Abblassen. Die linke Lungenspitze suspekt, am linken Kieferwinkel ein indolentes, hühnereigroßes Lymphdrüsenpacket. Leib gleichmäßig aufgetrieben, weich, um den Nabel etwas vorgewölbt, nirgends empfindlich. Deutlicher freier Erguß, leichtes Beinödem, das über Nacht zurückgeht.

15. Juni. Probepunktion: seröse, gelbe Flüssigkeit ohne Bazillen, mit Lymph- und Eiterkörperchen.

22. Juni. Medianschnitt unterhalb des Nabels 6 cm lang, 1,5 l seröser Flüssigkeit, Toilette, Naht.

25. Juni. Fieber, Leibschmerzen, mehrmaliges Erbrechen, nachts Exitus.

Sektion: Eitrige Streptokokkenperitonitis auf einer älteren, die gesamten peritonealen Organe beteiligenden tuberkulösen Peritonitis, allgemeine disseminierte Organtuberkulose, verkäste retrosternale, bronchiale und mesenteriale Lymphdrüsenpackete (bis zu Hühnereigröße), zahlreiche tuberkulöse Dünndarmulzerationen mit Fibrinbelägen und Tuberkeln auf der Serosa.

Fieber: schon vor der Operation zum Teil hochfiebernd, nachher etwas geringer, aber schon morgens erhöhte Temperatur.

Fall 10. Fleischer, Schlosser. September 1895, Königsberg, 13. September.

Abgesackter Ascites tuberculosus, geheilt entlassen.

Keine Nachricht.

Fall 11. Joseph P., 29 Jahre alt, Maurer, Everode. 10. August bis 15. August 1896.

Erblich nicht belastet, vor 1 Jahre Rippenfellentzündung mit bleibender Dyspnoe ohne wesentlichen Schmerz, im Frühjahr Rückfall. Seit 3 Wochen Anschwellung des Leibes. In der medizinischen Klinik resultatlos vorbehandelt, dort wenig eitriges, geballtes Sputum und febrile Temperatur.

Elender unterernährter Mensch, kursatmig, diffuser, rechts besonders ausgeprägter Lungenkatarrh mit mächtigem Auswurf. Abdomen aufgetrieben, freie Flüssigkeit ohne palpable Resistenzen.

14. August. Medianschnitt 10 cm abwärts vom Nabel. Viel freier Erguß mit spärlichen Fibrinfäden, Peritoneum parietale stark entzündlich verdickt, gesamtes Peritoneum bedeckt mit zahllosen miliaren, grauen Knötchen. Probeexzision, Toilette, Naht.

15. August. Früh schon 39,2°, Meteorismus, Erbrechen, Kollaps, abends Exitus.

Mikroskopisch: massenhafte Tuberbel mit Riesenzellen, zum Teil verkäst.

Sektion: Därme verklebt, bedeckt mit miliaren und konfluierenden Knötchen, sternale und verkäste bronchiale tuberkulöse, Lymphknoten, Lungenherd, auf der Darmserosa indurierte mißfarbene Flecke, mit Knötchen besetzt, im untern Ileum verkäste Follikel.

Fall 12. Ida H., 19 Jahre alt, Ackererstochter. 1. April bis 7. Mai 1897.

Seit 5 Wochen Ödeme, dann Anschwellung des Leibes mit heftigen Schmerzen und Obstipation, zuletzt fäkulentes Erbrechen. Seit dem 27. März medizinisch behandelt und dort punktiert, Temperatur unter 35,5°. Wegen schneller Neuansammlung verlegt.

Blasses, mageres Mädchen mit aufgetriebenem Leib, freie Flüssigkeit, keine besonderen Resistenzen. Lungen komprimiert, sonst ohne Besonderes, schlechte Herztätigkeit.

7. April. Medianschnitt unterhalb des Nabels, Netz adhärent und voll Knötchen, nach abwärts ins kleine Becken und nach links große abgesackte Höhle mit 2 mm starker, schwammiger Wand, in der Knötchen. Entleerung, Probeexzision, Drainage. In beiden Bauchseiten härtere Massen palpabel.

14. April. Starke übelriechende Sekretion, Fieber.

Mikroskopisch: Granulationsgewebe mit massenhaften, zum Teil konfluierenden und verkäsenden Tuberkeln, die zahlreiche Riesenzellen enthalten.

20. April. Linke Schenkelvenenthrombose, intermittierendes Fieber bis 40,2°.

7. Mai. Plötzliche Atemnot, Exitus in ½ Stunde.

Sektion: Abgesackte tuberkulöse Peritonitis, ausgehend von Tbc. tubarum et uteri, Larynxphthise, Schenkelvenenthrombose links, kleine Lungenembolie. Darm frei.

Fall 13. Hermann D., 10 Jahre alt, Schüler, Göttingen. 21. August bis 17. September 1897.

Früher Durchfälle und Erbrechen, seit ¼ Jahre Schwellung des

Leibes und des Skrotum, allgemeine Schwäche, keine Schmerzen, kein Fieber. Medizinisch vorbehandelt.

Bleicher, schwächlicher Knabe, mit stark aufgetriebenem Leib, Skrotum und Präputium stark ödematös, durchscheinend, kein Fußödem. Freier Erguß im Bauche. Lungen und Herz ohne Besonderes, Urin ohne Besonderes. Leber nicht vergrößert, am Halse tuberkulöse Drüsen.

24. August. Medianschnitt zwischen Nabel und Symphyse, reichlich Aszites, am Peritoneum nichts zu sehen, Toilette, Naht.

3. September. Nur am ersten Tage abends 38 Grad, Nähte entfernt.

17. September. Mit kleiner Granulationsstelle bei gutem Befinden rezidivfrei entlassen.

6. Januar 1891. Sieht gut aus, besucht die Schule regelmäßig; zuweilen noch leichte Durchfälle.

Februar 1903. Gut, laut Bericht.

Anatomischer Bescheid fehlt.

Fall 15. Luise Br., 46 Jahre alt, Arbeitersfrau, Hameln. 9. Juni bis 14. Juli 1898.

Dezember 1897. Anfall von heftigen Schmerzen im Leibe, die nach dem Rücken ausstrahlen. Später noch 2malige Wiederholung derselben, einmal mit wehenartigem Charakter. Allmählich Völle des Leibes und gleichmäßige Schwellung der untern Teile. Seit dem Winter Abmagerung und Schwäche. Kein Erbrechen, Stuhl ohne Besonderes, 6 Partus, letzter vor 7 Jahren. In der gynäkologischen Klinik vorbehandelt.

Mittelgroße, mäßig genährte und offenbar abgemagerte Frau, Abdomen unten halbkugelig vorgewölbt, Nabel stark vorgetrieben, Rektusdiastase. Freier Erguß, Palpation schmerzlos. Linke Lungenspitze suspekt, Genitalien und Uterinsekret ohne Besonderes.

17. Juni. Medianschnitt abwärts vom Nabel, Entleerung mehrerer Liter klarer gelblicher Flüssigkeit, ein 8 cm langes Meckelsches Divertikel ist an der Bauchwand adhärent und wird entfernt. Dünndarm injiziert, auf allen Serosaflächen massenhaft miliare graue Knötchen, Probeexzision, Toilette, Naht. — Abends 39,2°.

25. Juni. Weiter kein Fieber, anfangs geringes Erbrechen, vereinzelte Stichkanaleiterung.

14. Juli. Mit kleiner Granulationsstelle im oberen Wundwinkel entlassen, ohne Beschwerden.

20. September. Operationsnarbe total fungös degeneriert, ambulante Behandlung.

Probeexzision: Auf dem Peritoneum zahlreiche Tuberkel mit Riesenzellen ohne Verkäsung. Im exzidierten Divertikel zahlreiche, dichtgelagerte Tuberkel mit vielen großen Riesenzellen und stellenweise beginnender Verkäsung, kein Lumen.

März 1903. Ganz gesund, keine Spur von tuberkulöser Erkrankung mehr, Beschwerden des Klimakterium (Arztbericht).

Fall 17. Emil F., 24 Jahre alt, Bureaudiätar, Paderborn. 8. August bis 16. September 1898.

Erblich nicht belastet, mit 6 Jahren Lungen- und Brustfellentzündung,

sonst gesund bis Dezember 1897. Seitdem Schmerzen im Epigastrium, besonders beim Aufstehen. Seit 4 Wochen mehr Schmerz, Völle im Leibe, Spannung im Unterbauch, häufiges Aufstoßen, kein Erbrechen, beträchtliche Abmagerung, Appetit und Stuhl ohne Besonderes. Seit 2 Jahren Verhärtung der Testikel, seit 1/2 Jahre Fistel am Septum skrotale. Seit 4 Tagen medizinisch behandelt, fieberlos.

Blaß, stark abgemagert. Herz ohne Besonderes, Lungen suspekt. Abdomen in toto aufgetrieben, Decken gespannt, Oberbauch druckempfindlich, freier Erguß. Fistel am Skrotum, beide Nebenhoden knotig verdickt, nicht besonders schmerzhaft, rechter Funikulus varikös verdickt, Prostata und vesiculae seminales ebenfalls verdickt. Im Urethralsekret Tuberkelbazillen.

12. August. Medianschnitt 6 cm abwärts vom Nabel, reichlich klare, gelbliche Flüssigkeit. Das Peritoneum in allen Teilen mit flockigen Auflagerungen bedeckt, darunter zahlreiche graue Knötchen. Därme injiziert und besonders seitlich stark untereinander und mit der Bauchwand verklebt, Entfernung eines quer verlaufenden Netzstranges, Toilette, Naht. —

In derselben Sitzung Ablatio testiculi utriusque mit Exzision des Varizengeflechtes.

10. September. In den ersten Wochen viel Leibschmerzen, oft Erbrechen, Pulsbeschleunigung und mehrfache leichte Temperatursteigerung, unregelmäßige Defäkation. Geringe Sekretion sämtlicher Stichkanäle. Seit 8 Tagen wesentliche Besserung.

16. September. Wunden heil, Leib noch etwas gespannt ohne Aszites und ohne Resistenzen. Patient ist bis auf dünne Entleerungen beschwerdefrei und hat sich sehr erholt. Entlassen.

Mikroskopisch: Auf dem Schnitt der Testes große Käseherde mit typischem Befunde.

9. November 1898. Exitus in der Heimat. Nach dem Berichte des Arztes stellten sich bald wieder Druckempfindlichkeit und palpable Tumoren des Abdomens — Abszesse — ein, die Stichkanäle brachen auf, der Tod erfolgte unter den Erscheinungen fortschreitender Allgemeintuberkulose und speziell tuberkulöser Meningitis.

Fall 18. Magdalene F., 11 Jahre alt, Maurerskind, Bodenrode. 5. Mai bis 1. Juni 1899.

Seit einigen Wochen Auftreibung des Leibes. In der medizinischen Klinik 3 Wochen behandelt, punktiert, wegen Neuansammlung und beständig sich steigernder, leicht febriler Temperatur verlegt.

Mageres, blasses Kind, Lungen anscheinend intakt. Abdomen aufgetrieben, ausgesprochener freier Erguß.

6. Mai. Medianschnitt unterhalb des Nabels, viel klare, gelbliche Flüssigkeit, alle Serosaflächen voll Knötchen, Toilette, Naht.

1. Juni. Reaktionslose Heilung der Wunde ohne Rezidiv. Anfangs noch Fieber leichten Grades wie vor der Operation, nach 14 Tagen fieberfrei. Gut erholt entlassen.

7. März 1900. Sieht gut aus, fühlt sich wohl. Im oberen Wundwinkel kleine Hernie.

13. Februar 1903. Hat sich ganz erholt, die Schule absolviert ohne

Störung, keinerlei tuberkulöse Erscheinungen mehr. Geringe Hernienpforte ohne Beschwerden.

Fall 19. Minna I., 17 Jahre alt, Dienstmädchen, Rusfort bei Jewer. 7. Juni bis 26. Juli 1899.

Seit 1/4 Jahr Anschwellung des Leibes, viel Husten mit reichlichem schleimigem Auswurf.

Mittelgroß, kräftig, Lungen, Herz ohne Besonderes. Abdomen aufgetrieben, freie Flüssigkeit.

10. Juni. Medianschnitt 10 cm, dunkelgelbe, klare Flüssigkeit von schleimig-klebrigem Charakter, Netz, Peritoneum und Därme voll Knötchen, Toilette, Naht.

26. Juli. In den ersten 9 Tagen fieberhafte Bronchitis, später fieberfrei, Wundheilung per primam. In der Rekonvaleszenz noch 2 Attacken von Gesichtserysipel. Beschwerdenfrei entlassen.

18. November 1899. Arztbericht, Befinden gut, dient als Magd.

7. April 1903. Bericht des Vaters: Nach der Entlassung kleine Fistel mit wenig seröser Sekretion für ca. 1 Jahr, dann dauernd geheilt und beschwerdenfrei geblieben, arbeitet als Magd auf dem Lande.

Fall 20. Elise St., 11 Jahre alt, Tierarztstochter, Halle (Braunschweig) 17. August bis 13. September 1899.

Seit Januar Anschwellung des Leibes.

Blaß, mäßig genährt, Brustorgane ohne Besonderes. Abdomen gleichmäßig stark aufgetrieben, freie Flüssigkeit.

19. August. Medianschnitt unterhalb des Nabels, 6 l dunkelgelber klarer Flüssigkeit, alle Serosaflächen voll miliarer Tuberkel, Toilette, Naht.

13. September. Rekonvaleszenz, außer vorübergehendem Erbrechen glatt, geheilt entlassen.

Mikroskopisch: zahlreiche Tuberkel mit verkästen Zentren, kleinzelligem Infiltrationswall und Langhansschen Riesenzellen.

Februar 1903. Arztbericht: Herbst 1902 vorübergehend leichter Aszites bei Eintritt der Menses, jetzt blühend und kräftig.

Fall 21. Heinrich M., 19 Jahre alt, Maurer, Engern. 9. Januar bis 27. März 1900.

Nicht belastet. Seit 5 Wochen Brennen im Unterleib und langsame Anschwellung desselben, geringer Husten. Appetit und Stuhl ohne Besonderes.

Kräftig, gut genährt. Links hinten unten Lungenkatarrh mit Dämpfung. Herz ohne Besonderes. Leib gleichmäßig aufgetrieben, freie Flüssigkeit, keine Resistenzen.

15. Januar. Medianschnitt aufwärts vom Nabel, 10 cm, im Strahl reichlich hellgelbe klare Flüssigkeit, keine Knötchen sichtbar, Toilette, Naht.

28. Januar. Fluktuierende Vorwölbung in der Wunde, Inzision, helle Flüssigkeit, Drainage.

27. März. Das Sekret wurde bald stinkig und eitrig, später jauchig,

ohne Kotbeimengung. Mehrfache ausgiebige Inzisionen sorgten für Entleerung, indessen kam der Patient durch fortgesetztes Erbrechen schnell herunter und heute ad exitum.

Sektion: Tuberkulöse Peritonitis, ausgedehnte Verwachsung der Bauchorgane mit abgesackten Empyemen, doppelseitige Pleurentuberkulose, Lungenherd der linken Spitze, Nierenherde, Darmulcera, Schluckpneumonie.

Fall 22. Margarete W., 9 Jahre alt, Zugführerstochter, Northeim. 17. Januar bis 15. Februar 1900.

Vor 2 Jahren Keuchhusten, seitdem Leibschmerzen und Kopfweh und zeitweilig Fieber. Seit 1/4 Jahre allmähliche Anschwellung des Leibes, trotz Bettruhe Verschlechterung.

Gut aussehendes Kind, leicht febril schon während der Behandlung in der medizinischen Klinik, leichte Drüsenschwellung, Brustorgane ohne Besonderes. Im Abdomen großer freier Erguß, in Nabelgegend fühlbarer Strang, sonst keine Knoten.

19. Januar. Medianschnitt unterhalb des Nabels 8 cm lang, 2 l klarer seröser Flüssigkeit, Peritoneum parietale voll kleiner Knötchen, auf den Därmen weniger, dagegen am Mesenterium zahlreiche bis bohnengroße Knoten. Netz total zusammengewulstet, verdickt und adhärent. Probeexzision, Toilette, Etagennaht.

15. Februar. Fieberloser Verlauf, geringe Sticheiterung, überall tympanitischer Schall, nur in Nabelgegend noch Resistenz, kein Aszites angesammelt. Gut erholt entlassen.

14. August. Bald nach der Entlassung Narbenfistel, die später Kot entleerte, deshalb Wiederaufnahme.

1. September. Auf Wunsch ungeheilt entlassen.

Mikroskopisch: Typische Tuberkel mit Riesenzellen, Tierversuch positiv.

Arztbericht vom Februar 1903. 1 1/2 Jahre post operationem an Entkräftung gestorben, Lungen- oder Gehirnsymptome traten nicht auf.

Fall 23. Auguste G., 26 Jahre alt, Kutschersfrau, Weende. 3. Februar bis 28. März 1900.

Nicht erblich belastet, kein Husten. Seit 1/4 Jahre Schwellung des Leibes, seit 4 Wochen Schmerzen. Medizinisch vorbehandelt, nach Punktion (4 1/2 l) schnelle febrile Neuansammlung.

Gutgenährte farbenfrische Person, Leib gleichmäßig aufgetrieben, freie Flüssigkeit.

6. Februar. Bei Medianlaparotomie entleert sich unter hohem Druck viel klare gelbliche Flüssigkeit, Därme bedeckt mit zahllosen miliaren grauen Knötchen, Toilette, Naht.

12. Februar. Leib weich, heute zum ersten Male Temperatursteigerung.

27. Februar. Punktion eines inzwischen angesammelten Pleuraexsudates (1/2 l klarer Flüssigkeit).

28. März. Narbe fest, rezidivfrei, Pleuritis ausgeheilt, nur hinten unten noch abgeschwächte Atmung, entlassen.

28. November 1900. Korpulent geworden, befindet sich gut, geringe Pleuraschwarte.

17. Februar 1903. Bei starkem Heben zuweilen Stiche in der linken Brustseite, sonst beschwerdenfrei, sieht vorzüglich aus.

Fall 27. Anna E., 16 Jahre alt, Arbeiterin, Bittstedt bei Mühlhausen. 11. Februar bis 27. März 1901.

Erst seit 14 Tagen Schmerzen im Rücken und in der rechten Bauchhälfte, seit 1½ Wochen Schwellung des Leibes mit rapidem Wachstum, besonders in den 2 letzten Tagen. Hereditär frei, seit einiger Zeit Husten mit wenig Auswurf; Appetit, Stuhl, Menses ohne Besonderes, kein Erbrechen.

Gesund aussehendes, intelligentes Mädchen, Brustorgane ohne Besonderes. Abdomen gleichmäßig aufgetrieben, viele Striae als Zeichen schneller Dehnung. Deutlich freier Erguß, keine besonderen Resistenzen, per rectum rechts stärkere Vorwölbung als links, Parametrien frei.

12. Februar. Punktion entleert 10,5 l gelbbräunlicher flockiger Flüssigkeit mit hohem Eiweißgehalt (relativ).

29. Februar. Medianlaparotomie, Netz und Dünndärme verwachsen, für Tuberkulose kein Anhalt. Probeexzision, Naht. Abends 38,2, Puls 100.

27. März. Fieberloser Verlauf, Wunde heil, kein Rezidiv. Anatomischer Bescheid: frische und ältere Hämorrhagien, entzündliche Veränderungen, Lymphknoten ohne Besonderes, für Tuberkulose kein Anhalt.

Arztbericht: Patientin starb 5 Monate später unter den Symptomen einer rezidivierenden Peritonitis mit besonderer Beteiligung der Blinddarmgegend, Sektion leider nicht gemacht.

Fall 28. Frieda M., 12 Jahre alt, Landwirtstochter, Wintzerode. 9. Oktober bis 6. November 1901.

Seit 6 Wochen Schwellung des Leibes, seit 14 Tagen Abnahme derselben. Hereditärfrei, sonst gesund gewesen, Appetit, Stuhl, Urin ohne Beschwerden, keine Schmerzen.

Kleines, blasses, mageres Kind. Abdomen stark vorgewölbt, Nabel verstrichen, Venenzeichnung, deutlicher freier Erguß, Verdrängungssymptome, keine besonderen Resistenzen. Cor, pulmones ohne Besonderes, kein Ödem.

12. Oktober. Medianlaparotomie, viel klare, gelbliche Flüssigkeit, Peritoneum bedeckt mit zahlreichen miliaren und größeren grauen Knötchen, ebenso Netz und Därme, die verbacken, Toilette, Naht.

Mikroskopisch: Typische Tuberkel mit Riesenzellen.

6. November. Reaktionslose Ia., mit geringer Neuansammlung bei wesentlich gebessertem Allgemeinbefinden entlassen.

27. November 1901. Rektusdiastase, geringe Tympanie, Stuhl ohne Besonderes.

7. März 1902. Noch etwas blaß, kein Erguß, Befinden gut.

Februar 1903. Kleine beschwerdelose Bruchpforte, vorzügliches Allgemeinbefinden, sieht gut aus (persönliche Vorstellung).

Fall 29. Frieda M., 9 Jahre alt, Maurerstochter, Ellrich. 6. Dezember 1901 bis 15. Januar 1902.

Anfangs Januar dieses Jahres zunehmende Schwellung des Leibes, Ende Juni anderwärts laparotomiert wegen eines tuberkulösen Ascites, nachträglich Fistelbildung, die in letzter Zeit spontan heilte. Patientin war beschwerdenfrei außer Bett, kommt wegen Neuansammlung.

Schlankes, blasses Kind mit stark aufgetriebenem Abdomen ohne besondere Resistenzen, deutlicher freier Erguß, kleiner Schorf im unteren Wundwinkel.

19. Dezember. Medianlaparotomie in der alten Narbe mit Excision der Fistel, keine Adhäsionen, 3 l Ascites, Därme verbacken und mit zahlreichen Knötchen bedeckt, liegen retrahiert. Probeexcision, Toilette, Naht.

15. Januar 1902. Wundheilung reaktionslos und fieberfrei. Keine Neuansammlung, links etwas diffuse Resistenz, Befinden zufriedenstellend, entlassen.

Mikroskopisch: Typische riesenzellenhaltige Tuberkel.

25. August 1902. Narbe etwas verbreitert.

Februar 1903. Schulbesuch regelmäßig, keinerlei subjektive wie objektive Erscheinungen (persönliche Vorstellung).

Fall 30. Anna W., 4½ Jahre alt, Landwirtstochter, Thüdinghausen. 10. Januar bis 20. Februar 1902.

Seit einem Jahre unbehandelte Schwellung des Leibes. Hereditär belastet. Von der medizinischen auf chirurgische Klinik verlegt.

Trommelleib, deutlicher freier Erguß.

17. Januar. Medianlaparotomie, 2 l seröser, flockiger Flüssigkeit, Serosaflächen voll miliarer Knötchen, Därme vielfach fest verbacken, Probeexcision, Toilette, Naht.

Mikroskopisch: Zahlreiche riesenzellenhaltige Tuberkel.

20. Februar. Bis zur Entfernung der Nähte mehrfache Temperatursteigerungen bis 39° C., ein Teil der Stichkanäle unten eiterte. Mit schmalem, fungösem Granulationsstreifen rezidivfrei und mit subjektivem Wohlbefinden in Ambulanz.

25. August 1902. Noch schmaler Granulationsstreif.

Februar 1903. Geheilt, Befinden gut, erholt sich mehr und mehr (persönliche Vorstellung).

Fall 33. Gustav G., 7 Jahre alt, Maurerssohn, Ändershausen. 16. Juni bis 20. Juli 1902.

Seit 3 Monaten schmerzlose Schwellung des Leibes, Appetit gut, kein Husten.

Trommelleib, enorm aufgetrieben, auf den Lungen nichts Sicheres.

20. Juni. Medianschnitt, viel Ascites, fibrinöse Verklebung aller Därme. Zur Entfernung eines tuberkulösen Käseknotens Verlängerung des Schnittes nach oben. Toilette, Probeexcision, Naht.

20. Juli. Mikroskopisch sichere Tuberkulose.

Nach anfänglicher Sticheiterung im unteren Drittel glatte Wundheilung, es besteht noch mäßige Tympanie, seit 8 Tagen etwas Fieber ohne nachweisbaren Grund.

19. Februar 1903. Wiedervorstellung:

Schmächtiges Kerlchen, hat sich etwas erholt. 3 Monate nach der Entlassung kleine Fistel an der Stelle der alten Sticheiterung, durch unsachgemäße Behandlung hat sich die Haut in der Umgebung der drei untersten Stichkanäle allmählich in eine derbe, braunrote, höckrige, lupusähnliche Platte verwandelt.

Lungen, Appetit, Stuhl o. B., keine Neuansammlung. In den abhängigen Partien noch undeutliche, leicht gedämpfte Resistenzen.

Fall 35. Rudolf M., 7 Jahre alt, Kaufmannssohn, Duderstadt. 23. bis 30. September 1902.

Vor 18 Tagen profuse Darmblutung (150 g), sonst stets gesund und nicht belastet. Zu Hause wegen Koprostase noch 10 Tage und dann 8 Tage in der medizinischen Klinik exspektativ behandelt. Wegen rapiden Verfalls und zunehmender Schwellung des Leibes mit excessiven Schmerzen zur chirurgischen Station verlegt in der Annahme eines stenosierenden, malignen Tumors.

Graziler, sehr heruntergekommener Junge, keine Drüsen; Cor. pulmones o. B. Abdomen aufgetrieben, weich, deutlich fluktuierend. In der Cöcalgegend und per rektum intensiv empfindlicher palpabler Tumor, wenig verschieblich. Undeutliche Härten auch an anderen Stellen des Leibes. Kein Fieber.

24. September. Mediane Probelaparotomie. Es entleert sich im Strahle 1 l trübgraugrüner Flüssigkeit ohne Geruch. Das Peritoneum ist fast $^1/_2$ cm dick, sulzig, brüchig, das erreichbare Mesenterium sieht aus wie eine Speckseite. Der cöcale Tumor wird durch ein derbes Convolut von verwachsenen Dünndarmschlingen gebildet, analoge Tumoren noch mehrfach palpabel. Toilette, Naht.

29. September. Heute akut heftige Schmerzen, Tenesmus. Revision des Verbandes ergibt 2 Stichkanaleiterungen. Im Laufe des Tages zunehmende peritonitische Erscheinungen, durch die Wunde entleert sich reichlich neuer Ascites, akuter Temperaturanstieg.

30. September. Fortschreitender Kollaps, Exitus.

Sektion verweigert.

Fall 36. Minna G., 30 Jahre alt, Stellmachersfrau, Dingelstädt. 16. Oktober bis 10. November 1902.

Seit 4 Wochen Völle des Leibes, Anschwellung und allgemeine Mattigkeit. Appetit gering, Stuhl ohne Beschwerden, nicht erblich belastet.

Mittelkräftige Frau, Brustorgane o. B., Spitzbauch mit Rektusdiastase. Beträchtlicher freier Erguß, außerdem strangförmige undknotige Resistenzen zwischen Nabel und Symphyse. Per rectum nihil.

18. Oktober. Medianschnitt, viel klare, gelbbräunliche Flüssigkeit Peritoneum voll Tuberkel, Netz klumpig verbacken. Probeexcision, Toilette, Naht.

Mikroskopisch: Typische Tuberkulose.

10. November. Reaktionslose Ia. Gut erholt, rezidivfrei entlassen.

Februar 1903. Arztbericht: Bald hernach Abort, und da Patientin

entgegen ärztlichem Rate sich keineswegs schonte, rezidivierende Peritonitis mit Kollaps und Exitus am 30. Dezember 1902.

Fall 37. Sophie L., 6 Jahre alt, Arbeiterstochter, Osterode. 3. bis 15. Februar 1903.

Seit 7 Wochen erkrankt, mit Schwellung des Leibes und geringem Anhusten.

Äußerst elendes Kind, Froschbauch ohne fühlbare Resistenzen, rechts unverschiebliche, fluktuierende Dämpfung, Herz schwach, Lungen links hinten oben Katarrh.

7. Februar. Laparotomia mediana, etwas trübgraue Flüssigkeit, Peritoneum voll miliarer, gelbgrauer Knötchen, im oberen Abschnitt Därme unter sich und mit der Bauchwand fest verwachsen. Probeexcision, Toilette, Naht.

Mikroskopisch: Typische Tuberkulose.

15. Februar. Vorher wie nachher fieberlos, vom 4. Tage an zunehmendes Erbrechen und Verfall, gegen ärztlichen Rat heimgeholt, tags darauf verstorben.

Fall 38. Wilhelm G., 45 Jahre alt, Arbeiter, Hardegsen. 24. Februar bis 24. März 1903.

Vater starb an Phthise, Patient selbst war Soldat. Seit einem Jahre langsame Schwellung des Leibes, bis vor 6 Wochen arbeitsfähig, dann ziehende Schmerzen im Leibe. Ab und zu im Laufe des Jahres Erbrechen, Appetit schlecht, Abmagerung. Etwas Husten ohne Auswurf in letzter Zeit. Auf medizinischer Klinik 4 Wochen vorbehandelt; als verdächtig auf malignen Tumor verlegt.

Magerer präseniler Mensch, linke Lungenspitze suspekt. Leib mäßig aufgetrieben, freier Erguß, Epigastrium druckempfindlich. In der rechten Seite und per rectum feste Knoten palpabel.

2. März. Probelaparotomie, gelbe klare Flüssigkeit, Peritoneum samtartig verdickt, Darm nur etwas hyperämisch. Die Knoten liegen in der Bauchwand subserös. Excision eines solchen.

24. März. Vor der Operation fieberlos, nachher bis zur Entfernung der Nähte subfebril, dann frei. Gut erholt, ohne Rezidiv des Ascites entlassen.

Mikroskopisch: Typische Tuberkulose des subserösen Gewebes.

Fall 39. Auguste Fl., 26 Jahre alt, Schuhmachersfrau. 23. März bis 19. April 1903.

Seit 3 Wochen Schwellung des Leibes, während dieser Zeit letzte Regel und seither Urinbeschwerden, bestehend in häufigem Drang mit geringer Entleerung. Letzter Partus vor $2^1/_2$ Jahren.

Kräftige Person, Brustorgane o. B., freier Ascites, P. vaginam nihil.

27. März. Medianschnitt unterhalb des Nabels, Entleerung von 6 l klargelber Flüssigkeit, Peritoneum überall stark verdickt, hyperämisch, mit zahllosen miliaren Knötchen durchsetzt. In Beckenhochlagerung Revision des kleinen Beckens, Entfernung der fingerdicken, derben, stark

geschlängelten, rechten Tube, die viel käsigen Eiter enthält. Die linke Tube weniger verändert, in situ belassen.

6. April. Fieber ohne peritonitische Erscheinungen, Pleuropneumonie rechts hinten unten mit geringem, serösem Exsudat.

19. April. Allmählich abgefiebert, beschwerdefrei, Stuhl geregelt. Leib noch etwas meteoristisch, auf der Lunge noch mäßige, subjektiv symptomlose Dämpfung, entlassen.

Tuberkulose mikroskopisch erwiesen.

Fall 40. Walter P., 16 Jahre alt, Zimmerlehrling, Lipprechterode. 26. März bis 26. April 1903.

Am 23. Januar 1903 plötzlich erkrankt, mit diffusem Leibschmerz ohne Erbrechen. Seither fiebernd, bettlägerig, Stuhl o. B. In letzter Zeit zunehmende Schwellung des Leibes, häufiges Kollern mit vorübergehender lokaler Tympanie, Abmagerung.

Blasser, subfebriler Junge mit suspekten Lungenspitzen. Abdomen gespannt, links druckempfindlich mit knotigen Resistenzen, freier Ascites.

28. März. Medianschnitt unterhalb des Nabels, Entleerung von 2 l trüber, gelblicher Flüssigkeit. An einigen Stellen des wenig gerröteten Peritoneum miliare Knötchen erkennbar, die gefühlten Tumoren entsprechen Drüsen im stark geschrumpften Mesenterium des Dünndarms. Probeexcision. Toilette, Naht.

7. April. Prima intentio, leicht febril, Meteorismus und etwas Durchfall ohne Blut.

26. April. In beiden Unterlappen starker Katarrh, geringe Neuansammlung von Flüssigkeit, ohne wesentliche Besserung des Befindens kachektisch entlassen.

Tuberkulose mikroskopisch erwiesen.

Fall 42. Karoline H., 16 Jahre alt, Arbeiterskind, Gerberhausen. 15. April bis 9. Mai 1903.

Seit 2—3 Jahren ständige Leibschmerzen, häufig Durchfall, aber nie mit Blut, kein Husten. Seit 9 Wochen Schwellung des Leibes und Vermehrung der Schmerzen. Defäkation jetzt regelmäßig und schmerzlos, bisher nicht menstruiert.

Graziles, fieberloses Mädchen, untere Hälfte des Abdomen aufgetrieben, links besonders empfindlich. Daselbst handbreit unter dem Nabel Undulationsgefühl, ohne Verschieblichkeit bei Lagewechsel, palpable, höckerige Knoten, die in ähnlicher Weise auch per rectum gefühlt werden.

17. April. Laparotomie unterhalb des Nabels, Entleerung vom 1½ l gelblicher, fadenziehender Flüssigkeit. Das Peritoneum allenthalben sulzig verdickt und voll miliarer Knötchen. Därme zu knotigen Tumoren verwachsen, im Mesenterium derbe, knotige Resistenzen. Toilette, Naht.

9. Mai. Reaktionsloser Verlauf, bei Entlassung links noch etwas Dämpfung.

Tuberkulose mikroskopisch erwiesen.

Fall 44. Lina B., 15 Jahre alt, Landwirtstochter, Mengershausen. 9. Juli bis 3. August 1903.

Erblich nicht belastet, seit 14 Tagen diffuser Leibschmerz mit Anschwellung des Leibes, Appetitmangel.

Blasses, hageres Mädchen, Herzschwäche, Lungen o. B., freier Ascites, undeutliche Resistenzen; fieberlos.

11. Juli. Medianschnitt unterhalb des Nabels, Entleerung von 3 l opaker, gelblicher, stark schäumender Flüssigkeit, das Peritoneum parietale bis zu 1 cm verdickt, mit zahllosen miliaren Knötchen durchsetzt. Probeexcision, Toilette, Naht.

25. Juli. Wunde primär verheilt. Subjektives Befinden wesentlich gehoben, fieberfrei geblieben.

Am 3. August geheilt entlassen.

II. Adhäsiv plastische oder Tumorform.

Fall 6. Walter P., 7 Jahre alt, Kaufmannssohn, Kaukehmen. 22. April bis 21. Mai 1895.

Früher gesund, seit 6 Wochen akut heftige Leibschmerzen mit Anschwellung, kein Fieber bewußt. Der Schmerz dauerte 14 Tage, nachher bleibende Spannung ohne wesentlichen Schmerz, Abmagerung und Mattigkeit, Stuhl alle 2—3 Tage reichlich, ohne Beschwerden, Appetit gering, kein Erbrechen.

Blaß, mager, unentwickelt. Brustorgane o. B. Abdomen stark gespannt, schmerzfrei. Links unten derbe Resistenz von der Beckenschaufel bis zum Rippenbogen, Dämpfung ohne Fluktuation, kein Erguß nachweisbar. Per rectum nichts Neues, Urin ohne Besonderes.

Da Probepunktion ergebnislos und zunehmende Verschlechterung, am 11. Mai Medianschnitt unterhalb des Nabels. Peritoneum sulzig verdickt, voll kleiner opalescierender Knötchen, Därme miteinander und zumeist auch mit dem Peritoneum parietale fest verlötet. Probeexcision, Naht.

19. Mai. Reaktionslose, fieberlose Ia.

21. Mai. Auf Wunsch entlassen, nach Einverleibung von 200 Einheiten Behringserum.

Februar 1903. Im Laufe eines Jahres völlig erholt, jetzt munter in der Lehre, selten noch vorübergehende Koliken.

Fall 9. Fein, Basch, Mai 1895, Rußland. 16. Mai Incision. — Mit Kotfistel entlassen, keine Nachricht.

Aus den vorhandenen Notizen geht nicht hervor, ob der Fall 9 zur exsudativen Klasse gehörte oder nicht, er wird deshalb bei der Besprechung nicht mit berücksichtigt.

Fall 14. August M., 17 Jahre alt, Arbeiter, Göttingen. 18. Februar bis 2. April 1898.

Im Laufe des letzten Sommers 14 Tage lang Seitenstiche, seit 4 Wochen schmerzhafte Auftreibung des Leibes; Appetit, Stuhl, Urin o. B., zuweilen mäßige peristaltische Unruhe; seit dem 5. Februar auf der medizinischen Klinik behandelt, dort zuletzt subfebrile Temperaturen; als eventueller Nierentumor verlegt.

Blühender, kräftiger Mensch, linke Lunge suspekt. In der Nabelgegend ein gut kindskopfgroßer, harter Tumor von glatter Oberfläche, unverschieblich, aber von der Leber abgrenzbar, Zusammenhang mit der Niere nicht festzustellen.

22. Februar. Mediane Probelaparotomie ober- und unterhalb des Nabels. Starker Panniculus; unter dem Peritoneum sofort feste Geschwulstmassen; nach Verlängerung des Schnittes gelingt es, die freie Bauchhöhle zu eröffnen. An eine Exstirpation des Tumors ist nicht zu denken. Im Peritoneum Knötchen, Leber o. B., Probeexcision, Naht.

24. Februar. Temperatursteigerung, mehrmaliges Erbrechen, Pulsbeschleunigung. Mikroskopisch: Tuberkulose.

5. März. Stichkanaleiterung, reichlich bronchitisches Sputum ohne Bazillen, noch Fieber. Tumor verkleinert

20. April. Wegen granulierender Stichkanäle noch 3 Wochen ambulant behandelt, jetzt heil, kein deutlicher Tumor mehr.

Februar 1903. Blühend, arbeitet ohne Beschwerden alles.

Fall 16. Karl Fr., 18 Jahre alt, Bäckerlehrling, Schildhorst. 29. Juni bis 31. Juli 1898.

Hereditär belastet, vor 1¼ Jahren Influenza. Seit 3 Monaten langsam Schmerzen der rechten Seite, seit 5 Wochen erneuter Schmerz und Schwellung des Leibes. Vor 3 Wochen nachts heftiger Durchfall und 2maliges Erbrechen, im Stuhl etwas Blut. Abmagerung, Appetit und Stuhl jetzt ohne Besonderes. Medizinisch vorbehandelt, fieberlos.

Schlecht entwickelter Junge, blaß, klein, mager, linke Thoraxhälfte flach, Perkussionsschall abgeschwächt, auskultatorisch nichts. Leib in toto aufgetrieben und stark empfindlich. Abgesehen von undeutlicher Resistenz, links unten keine palpatorischen Befunde, Schall überall tympanitisch, keine Fluktuation, kein Fieber.

2. Juli. Medianschnitt unterhalb des Nabels 10 cm lang, Darm, Netz und Bauchwand schwielig verbacken. Verlängerung des Schnittes nach oben um 2 cm, keine freie Flüssigkeit, alle Peritonealflächen voll kleinster bis erbsgroßer grauer Knötchen, Probeexcision, Naht.

9. Juli. Fieberlos, geringe Sticheiterung. Noch kein Stuhl; anfangs heftige Schmerzen, kein Erbrechen, keine Pulsbeschleunigung, jetzt Befinden gut, Druckempfindlichkeit beseitigt, Resistenz geblieben links unten.

Mikroskopisch: Zahlreiche Tuberkel in straffes Bindegewebe eingebettet, viel Riesenzellen, stellenweise beginnende Verkäsung.

31. Juli. Wunde heil, subjektives Befinden sehr gut, Resistenz blieb vorhanden.

Februar 1903. Arbeitet bei gutem Befinden (Selbstbericht).

Fall 24. Wilhelm K., 18 Jahre alt, Arbeiter, Lenne. 27. März bis 30. April 1900.

Seit 2—3 Monaten Schmerz in der Magengegend nach dem Essen, etwas Husten mit Auswurf, nicht belastet, medizinisch vorbehandelt, rechts Spitzenkatarrh, Bazillen nachgewiesen, leicht febrile Temperaturen.

Gut genährter, nicht eben heruntergekommener Mann mit gespanntem

Abdomen, das im Epigastrium etwas druckempfindlich. Kein freier Erguß, links unten stärkere Resistenz.

29. März. Medianlaparotomie, Peritoneum dick, fast völlig verkäst, aber als solches deutlich kenntlich. Nach seiner Durchtrennung kommt man nur auf ein Konvolut verklebter Därme. Probeexcision, Naht, Drainage des unteren Wundwinkels.

Mikroskopisch: Ausgedehnte konfluierende Nekrosen, nur an den Rändern noch einzelne Riesenzellen kenntlich.

9. April. Geringe Stichsekretion, fieberloser Verlauf.

30. April. Geheilt entlassen.

14. Mai. Wiederaufnahme wegen Kotfistel.

30. Mai. Unter fungöser Degeneration der ganzen Narbe bildete sich eine große Kotfistel. Daneben rapide fortschreitende Phthisis florida pulmonis sin., die schnell zum Exitus führten.

Sektion: Links käsige Pneumonie, Därme plattenartig verwachsen und verkäst, einzelne Darmulcera, disseminierte Organtuberkulose.

Fall 25. Friederike B., 17 Jahre alt, Bauerstochter, Dastungen. 11. Juli bis 1. September 1900.

Seit fast 2 Jahren krank mit Erbrechen, Leibschmerz nebst Kollern und Rumoren, Obstipation, Schwellung und Verhärtung des Leibes. Im letzten Winter Hämoptoë, erblich nicht belastet. Stark abgemagert, seit 8 Tagen in der medizinischen Klinik vorbehandelt, wo Erbrechen sistierte.

Bleiches, reduziertes Mädchen mit schlechtem Puls. Brustorgane ohne sichere Herderkrankung, Leib zurzeit nicht besonders aufgetrieben, aber hart und gespannt, in der Gegend des S. romanum wurstförmige, empfindliche Resistenz. In den abhängigen Teilen gedämpft tympanitischer Schall, bei Lagewechsel unverändert, keine freie Flüssigkeit, keine sichtbare Peristaltik.

21. Juli. Medianlaparotomie, Netz der Bauchwand adhärent, geschrumpft, voll Käseknoten, die vorliegenden Dünndärme untereinander stark verwachsen und mit Tuberkeln übersät. Im kleinen Becken ca. $^1/_2$ l gelblicher, fadenziehender Flüssigkeit, Toilette, Naht.

Mikroskopisch: Typische Tuberkulose im Schnitt.

24. Juli. Heute, nach anfangs normalem Verlaufe, Konvulsionen mit Zungenbiß, Bewußtlosigkeit, Erbrechen, starker Pulsbeschleunigung und Schwäche. 11 Anfälle am Tage.

25. Juli. Nicht zum Bewußtsein gekommen, Lumbalpunktion, klare Flüssigkeit, abends 39,2°.

26. Juli. Temperaturabfall, Patient wird ruhiger.

27. Juli. Bewußtsein kehrt wieder, Krämpfe und Erbrechen sistieren, unten 1 Sticheiterung.

1. September. Im weiteren Verlauf keine cerebralen Symptome mehr, im unteren Wundwinkel bildete sich erst eine Fistel, dann ein Abszeß, der exkochleiert wird. Darnach verschwand die Resistenz des S. romanum. Temperatur andauernd fieberlos, subjektives Befinden, wesentlich gebessert, auf Wunsch entlassen.

Bericht: Patientin starb $^1/_4$ Jahr nach der Entlassung zu Hause, ihr Arzt ist inzwischen gleichfalls mit Tod abgegangen, so daß kein zuverlässiger Bericht zu erhalten war.

Fall 26. Hermine F., 10 Jahre alt, Schmiedstochter, Groß-Freeden. 16. Oktober bis 10. November 1900.

Seit Februar Anschwellung des Leibes, ab und zu Erbrechen und Durchfall. Früher gesund, erblich nicht belastet.

Schmächtiges Kind, febril, Brustorgane o. B., Leib in den unteren Partien stark ausgedehnt, empfindlich, in den abhängigen Teilen relative, etwas bei Lagewechsel veränderliche Dämpfung, palpatorisch vielfache, knotige Resistenzen, besonders am Nabel und im Douglas.

20. September. Medianlaparotomie, nur unten ein Cavum abdominale, keine Flüssigkeit. Peritonealflächen sonst überall fest verklebt, man sieht und fühlt dicke knotige Käsemassen. Excision einer kleinen Drüse. Naht.

Mikroskopisch: Tuberkulöse Drüse.

5. November. Nebenprimärer Wundheilung ohne Sticheiterung bildete sich seit dem 23. Oktober unter hohem Fieber, Leibschmerzen, Durchfall, Erbrechen, eine innere, heute nach außen durchgebrochene Kotfistel, die reichlich saueren Speisebrei entleert, mit unverdauten Speiseresten.

10. November. Rapider Verfall, Exitus.

Sektion: Total verbackene Därme mit zahlreichen Tuberkeln, abgekapselte Empyeme dazwischen, Duodenalfistel.

Fall 34. Helene Br., 21 Jahre alt, Magd, Gaudersheim. 13. Juni bis 16. August 1902.

Seit 1/4 Jahr dicht unterm rechten Rippenbogen Schmerzen heftig ziehender Art aus unbekannter Ursache. Vor 6 Wochen angeblich eine Stecknadel verschluckt, deren Abgang nicht bemerkt. Vor 2 Jahren Chlorose. Röntgenbild ohne Resultat.

Kräftiges, sehr anämisches Mädchen, Leib weich, nicht aufgetrieben. Lokale Empfindlichkeit der Gallenblasengegend, palpatorisch nichts. Appetit gering, Obstipation, Urin o. B.

24. Juni. Probelaparotomie in der Gallenblasengegend, zahlreiche miliare Knötchen nur auf dem parietalen Peritoneum, ganz geringer Flüssigkeitserguß. Probeexcision, Etagennaht.

16. Juli. Fieberlose Ia, schmerzfrei entlassen.

Februar 1902. Beschwerdefrei im Dienst (Selbstbericht).

Fall 41. Elisabeth A., 17 Jahre alt, Stadtrosbach. 25. März bis 13. Juli 1903.

Seit 5 Wochen krank, mit Schmerzen in der Cöcalgegend, mehrmaligem Erbrechen, Obstipation und kontinuierlichem Fieber bis gegen 39 ° C. Vom Arzte als Perityphlitis behandelt.

Mittelgroßes, blasses Mädchen, auf den Lungen außer rauher Atmung an einigen Stellen, nichts Auffälliges. In der Cöcalgegend empfindliche Resistenz, per rectum dort fühlbare Knoten.

Am rechten Trochanter kleine, aus der Kinderzeit stammende Narbe, das rechte Bein ist ohne Bewegungsstörung um 7 cm verkürzt.

28. März. Cöcaler Bauchschnitt, freie Bauchhöhle nicht zu eröffnen,

Peritoneum sulzig, stark verdickt und hyperämisch, allenthalben von kleinen, miliaren, graurötlichen Knötchen durchsetzt, Wurmfortsatz nicht zu finden, da alles fest verbacken. Probeexcision, Naht mit kleiner Drainage.

22. April. Nach fieber- und reaktionslosem Verlaufe mit kleiner Granulationswunde entlassen, Stuhl geregelt.

22. Juni. Wiederaufnahme mit fistulöser Narbe.

13. Juli. Nach Ausschabung und Sekundärnaht mit gut granulierender Wunde in Ambulanz.

Tuberkulose mikroskopisch erwiesen.

Fall 43. Ernst P., 23 Jahre alt, Fabrikarbeiter, Rosdorf. 14. April bis 15. Mai 1903.

Vater starb an Phthise, selbst seit 3/4 Jahren krank, mit schaumig schleimigen Durchfällen (6—8 p. die) ohne Blut, die intern erfolglos behandelt wurden. Wegen starker Abmagerung und zunehmender Symptome von chronischem Ileus zur Klinik überwiesen.

Anämischer, leicht febriler Mann mit flatterndem Puls (140), Dämpfung der rechten Lungenspitze, mäßigem Katarrh der ganzen Lungen und gleichmäßiger Drüsenschwellung. Abdomen überall tympanitisch, nicht druckempfindlich, nur in den Flanken geringe, bei Lagewechsel sich aufhellende Dämpfung. Palpable knotige Resistenzen im Bauchraume, besonders rechts, auch vom Rektum nachweisbar, starke Nachtschweiße.

17. April. Medianschnitt unterhalb des Nabels, schon vor dem Peritoneum kommt man auf diffus verkäste Massen, Eröffnung des Abdomens untunlich, Naht.

15. Mai. Seit der Operation vermehrter Schmerz, intermittierendes hohes Fieber, keine besonderen peritonitischen Symptome, ungeheilt entlassen und wenige Tage später zu Hause gestorben.

Bevor wir in eine gesonderte Besprechung der beiden Gruppen eintreten, möchte ich noch einige Bemerkungen allgemeinerer Art vorausschicken.

Die Diagnose Tuberkulose wurde in den nicht sezierten Fällen in der Regel durch histologische Untersuchung, zum kleineren Teil auch noch durch das Tierexperiment bestätigt. In Fall 1, 3, 4, 13, 14, 18, 23 und 34 fehlt ein anatomischer Bescheid, indessen erscheint die Diagnose auch bei diesen sichergestellt durch den Befund allein bei Fall 1, 4, 14, 18 und 34, durch den Befund im Verein mit tuberkulösen Halslymphomen bei Fall 13, durch positive Tuberkulinreaktion bei Fall 3, durch begleitende Pleuritis bei Fall 23.

In Fall 27 wurden Tuberkel intra operationem nicht gesehen. Das excidierte Stückchen Peritoneum erwies sich als tuberkelfrei, doch kann nach dem Operationsbefund sowie nach dem Krankheitsverlauf kaum ein Zweifel an der tuberkulösen Natur des Prozesses bestehen.

Die Technik, die bei der Operation zur Anwendung gelangte, war kurz folgende: In allen Fällen, die als tuberkulöse Peritonitiden sicher diagnostiziert waren, wurde durch einen ca. 8—10 cm langen Medianschnitt meist unterhalb des Nabels des Cavum peritoneale eröffnet, bei Verwachsung der Bauchdecken mit den Eingeweiden der Schnitt entsprechend verlängert, um womöglich einen Einblick in die freie Bauchhöhle zu gewinnen. Die etwa vorhandene Flüssigkeit wurde abgelassen und durch Austupfen mit sterilen Borwasserkompressen nach Möglichkeit auch aus den abhängigen Teilen, speziell aus den beiden Nierengegenden und aus dem kleinen Becken entfernt, Netzstränge, die bei diesen Manipulationen im Wege waren, durchtrennt oder reseziert, leicht zugängliche Tumoren, wie z. B. ein größerer Käseknoten in Fall 33, ausgeschält, im übrigen aber die Lösung von Verwachsungen behufs Aufsuchung etwaiger lokaler Herde vermieden. Es konnte dies um so eher geschehen, als unter unseren Fällen die von den weiblichen Genitalien ausgehenden, welche am ehesten zur Entfernung tuberkulöser Herde sich eignen, nur wenig vertreten sind. Bei den vorher nicht sicher diagnostizierten Fällen 5, 14, 34, 35, 38, trug der Eingriff zunächst den Charakter der Probeincision. Der Schluß der Wunde erfolgte bei Medianschnitten regelmäßig mittels durchgreifender Seidenknopfnähte, bei seitlicher Incision in 2 Etagen — versenkte Peritoneal-Muskelcatgutknopfnähte und Seidenhautknopfnähte. Tamponade war nur in einem Falle (12), wo es sich um eine sehr tief ins kleine Becken hinabreichende Höhle mit pyogener Membran handelte, indiziert. Desinficientien — Auswaschung mit 2proz. Karbollösung — fanden nur bei den allerältesten, noch in die Marburger Zeit gehörigen Fällen Anwendung.

Von einer Erörterung der zahlreichen Hypothesen über die Art, wie die „Heilwirkung" der Laparotomie zustande komme, sehe ich ab, weil unsere Fälle neue Gesichtspunkte nicht beibringen, und die alten, in zahlreichen Arbeiten der letzten Jahre (Herzfeld [18], Hildebrand [19], Nassauer [37], Nüsslein [39], Ebstein [11], Gatti [15], Kischenski [23] und vielen anderen) eine ausreichende Kritik erfahren haben.

Nur auf die Arbeit von Köppen (26) möchte ich noch kurz eingehen. Der Autor geht aus von der Tatsache, daß bei manchen exsudativen Fällen auch dann, wenn der Höhepunkt der Erkrankung überschritten ist, eine Resorption des Exsudates nicht eintritt. Bei der Untersuchung der Gründe für dieses Verhalten findet er dasselbe bedingt zum Teil durch den entzündlichen Zustand der resorbierenden Peritonealflächen, zum wesentlicheren Teil aber durch eine Überladung

des Kreislaufs mit Toxinen, die der geschwächte Organismus nicht mehr zu eliminieren vermöge.

Nach Köppens eigenen Ausführungen (S. 1098) können Toxalbumosen im Exsudat der Peritonitis tuberculosa nur eine geringe Rolle spielen, während Toxine überhaupt nicht nachgewiesen sind. Er sucht nun seine Auffassung zu stützen durch Experimente an Kaninchen, in denen es nach seiner Ansicht gelang, durch subkutane Injektion von Toxinen die Resorption gleichzeitig intraperitoneal einverleibter Toxinquantitäten zu verlangsamen.

So lange nicht nachgewiesen ist, daß im Exsudate nennenswerte Toxinmengen vorhanden sind, beweisen solche Experimente natürlich nichts als die längst bekannte Tatsache, daß die Diffusionsgeschwindigkeit zweier Lösungen von ihrer Koncentrationsdifferenz abhängig ist.

Den eventuellen Vorzug der Laparotomie vor der Punktion erblickt Köppen darin, daß erstere neben den gelösten Toxinmengen auch die körperlichen Elemente, die toxinspendenden Bacillen, durch den stärkeren Flüssigkeitsstrom mit fortschwemme, eine Anschauung, die wohl keiner weiteren Erläuterung bedarf.

Ich halte es hiernach für überflüssig, noch näher auf die zahlreichen Einwände, zu denen Köppens Voraussetzungen, Versuche und Schlußfolgerungen im einzelnen fortgesetzt herausfordern, einzugehen.

Ich glaube, daß wir über die Wirkungsweise der Laparotomie erst dann ein unbefangenes sachliches Urteil werden abgeben können, wenn ein größeres Material genauer bakteriologischer und histologischer Untersuchungsbefunde im Sinne Borchgrevinks[1]) vorliegt, und wir in Zukunft mehr als bisher, sei es ante, sei es intra operationem, den Ausgangspunkt der jedesmaligen Erkrankung feststellen und damit Anhaltspunkte für die Prognose gewinnen werden.

Ich verhehle mir durchaus nicht, daß speziell dieses letztere Bestreben außerordentlich großen Schwierigkeiten begegnet, um so mehr als wir nach den pathologisch-anatomischen Untersuchungen von Sick (44), Schalmack (43), Naegeli (35) und anderen mit ziemlicher Sicherheit annehmen dürfen, daß es eine isolierte Peritonealtuberkulose nicht gibt. Indessen kann zweifellos von klinischer wie von anatomischer Seite in dieser Beziehung noch manches geschehen.

Bei den vorliegenden Fällen bin ich leider nur in einer kleinen

1) Nach Borchgrevinks Erfahrungen gibt der histologische Befund der Probeexcision fast regelmäßig den wertvollsten Anhalt zur Entscheidung der Frage, ob die Peritonealaffektion nach der Operation zur Ausheilung gelangen werde oder nicht.

Anzahl in der Lage, mit einiger Sicherheit den Ausgangspunkt der Erkrankung zu bezeichnen.

In Fall 16 und 35, die vor der Operation Blut mit dem Stuhle entleerten, werden wir wohl nicht fehlgehen, wenn wir den Darm als Eintrittspforte für die peritoneale Infektion ansehen; mit einiger Wahrscheinlichkeit gehören hierher auch Fall 8 und 21, bei denen die Sektion zahlreiche Dünndarmulcerationen nachwies.

Von den Mesenterialdrüsen dürften sich Fall 23 und 26, von einer Lungen- resp. Pleuraaffektion Fall 11, 14, 19, 24 und vielleicht auch 38 herleiten.

Genitaltuberkulose als Grundleiden ist bei Fall 17, 5, 12, 36 und vielleicht noch 7 anzunehmen.

Ein Trauma — Fall auf den Leib — wurde nur in Fall 4 und 45 mit der Krankheit in ursächliche Beziehung gebracht. Wenn auch nicht anzunehmen ist, daß dieses die primäre Ursache darstellt, so mag es doch immerhin den Anstoß zu einer weiteren Ausbreitung der Infektion gegeben haben.

Erbliche Belastung war nur in 4 Fällen nachweisbar (Fall 16, 30, 38 und 43), bei der Mehrzahl wurde sie verneint, bei etwa $^1/_3$ fehlen diesbezügliche Angaben. Da von den obigen 4 nur einer (43) letal verlief, möchte ich keine Folgerung daraus ableiten. Doch scheint aus den Arbeiten von Rose und Lauper hervorzugehen, daß die hereditär belasteten Fälle eine besonders schlechte Prognose geben.

Als Vorkrankheiten, die zur Peritonealerkrankung in Beziehung stehen könnten, ohne selbst tuberkulöser Natur zu sein, finden sich in 4 Fällen erwähnt Chlorose (5 und 34), Influenza (16) und Keuchhusten mit nachfolgenden intermittierenden Fieberzuständen, solche tuberkulöser Natur in Fall:

2 tuberkulöser Abszeß der Planta pedis,
11 rezidivierende Pleuritis seit 1 Jahre,
13 chronische Durchfälle,
14 Seitenstechen 14 Tage lang im letzten Herbst,
17 Hodentuberkulose seit 2 Jahren,
25 Hämoptoë,
27 Husten mit Auswurf,
29 Ascites tuberculoses mit Fistelbildung vor 1 Jahre.

An Komplikationen fanden sich:

a) zur Zeit der Operation klinisch oder anatomisch nachweisbar in Fall:

2 tuberkulöser Weichteilabszeß am Fuß,

13, 22 und 43 tuberkulöse Lymphome,
8, 11, 15, 16, 17, 21, 24, 25, 37, 38, 40 und 43 chronische tuberkulöse Lungenaffektionen,
12, 17, 39 Genitaltuberkulose,
16, 35 Darmtuberkulose,
8, 42 Verkäsung der Mesenterialdrüsen,
8 Sepsis.

b) im weiteren Verlauf in Fall:
7 Angina catarrhalis,
14, 19 akute Bronchitis,
19 Erysipelas faciei,
18 Meningitis tuberculosa,
23 Pleuritis tuberculosa,
39 Pleuropneumonie,
12, 21 cirkumskripte jauchige Peritonitis,
12 Schenkelvenenthrombose,
21, 25 ausgedehnter tuberkulöser Narbenzerfall,
9, 22, 24, 26 Kotfisteln,
35 Perforationsperitonitis.

c) bei der Sektion in Fall:
12 Larynxphthise,
11 Verkäsung der Mesenterialdrüsen,
8, 11, 21, 24 Darmtuberkulose.
8, 17, 22, 24 disseminierte Organtuberkulose.

Die Wundheilung erfolgte per primam 17 mal (Fall 1, 2, 4, 6, 7, 18, 19, 20, 23, 26, 27, 38, 34, 36, 39, 40, 42). In Fall 26 brach 15 Tage p. op. durch die primär geheilte Wunde ein Kotabsceß durch.

Mit geringer Sticheiterung 12 mal (Fall 5, 13, 14, 13, 16, 17, 22, 24, 29, 30, 33, 38).

Zur Absceßbildung kam es in Fall 3, 12, 21, 25, von denen 12, und 21 letal ausgingen, 3 und 25 mit granulierender Wunde zur Entlassung kamen.

Kotfisteln nach 1, 2 und 18 Monaten letal endigend, entstanden in Fall 26 14 Tage p. op., Fall 24 14 Tage nach Entlassung, Fall 22 einige Wochen nach Entlassung, und außerdem in Fall 9, über den Nachrichten fehlen, also in 4/42 = 9,5 Proz. der Fälle.

Die Fälle 22, 24 und 26 gehörten zu der Kategorie, wo die gesamten Därme zu einem platten Kuchen verbacken sind. In Fall 24 und 26 wurden bei der Sektion zwischen den Därmen zahlreiche käsige Zerfallshöhlen nachgewiesen, bei 22 intra operationem käsige Knoten gefühlt. Da keinerlei operative Eingriffe an den Därmen vor-

genommen wurden, so ist anzunehmen, daß es sich in allen 3 Fällen um einen Durchbruch käsiger Produkte sowohl in den Darm als nach der Laparotomiewunde zu handelt, der durch die Incision vielleicht beschleunigt wurde.

Der außerordentlich schnelle Verfall, der bei den durch floride Lungenphthise und bei zweien durch den hohen Sitz der Fistel (Duodenum) bedingt war, ließ weitere operative Maßnahmen aussichtslos erscheinen. In Fall 22 wollten die Eltern des Kindes nichts davon wissen, was um so mehr zu bedauern ist, als das Kind mit seiner Fistel noch über 1 Jahr lang lebte und nach dem Berichte des behandelnden Arztes lediglich an Inanition schließlich zugrunde ging.

Die Indikation für die Operation bestand in 5 Fällen in der Annahme andersartiger Erkrankungen. So wurde in Fall 5 ein Echinokokkus, 14 ein Tumor, vielleicht renaler Herkunft, 34 eine Affektion der Gallenblase, 35 und 38 eine maligne Neubildung vermutet.

In einer großen Anzahl der Fälle (20) war der Operation eine 2—4 wöchentliche exspektative klinische Therapie vorausgegangen; Fall 1, 2, 3, 12, 13, 18, 22, 23 (punktiert), 7, 8, 11, 15, 17, 27, 30 (nicht punktiert), 6, 16, 24, 25, 26 (trockene Fälle).

Die ersterwähnten 8 Fälle waren durch Punktion von ihrem Ascites befreit worden, Fall 1 sogar 2 mal, doch hatte sich derselbe schnell wieder angesammelt. In 9 von den 20 Fällen ergab die konservative Behandlung keinen wesentlichen Erfolg, in 11 eine sichtliche Verschlechterung (1, 2, 3, 8, 11, 13, 18, 22, 23, 35, 6).

Die übrigen waren zum größten Teile außerhalb der Klinik intern ohne Erfolg behandelt.

Das unmittelbare Operationsresultat war in der großen Mehrzahl der Fälle eine wesentliche subjektive Erleichterung der Kranken, insbesondere schneller Nachlaß der Schmerzen bei den Fällen ohne Exsudat.

Von 23 vorher fieberfreien Fällen blieben 10 auch nachher fieberfrei, 10 hatten bis zur Entfernung der Nähte Temperatursteigerungen, die sich selten über 38° C. erhoben, nur 3 fieberten höher infolge von Komplikationen: Fall 14 Bronchitis acuta, 25 Bauchdeckenabszeß, 35 Darmperforation.

Bei den vor der Operation leicht febrilen war in 2 Fällen (22 und 27) ein Abfall zur Norm zu konstatieren, von den 3 vorher febrilen (8, 11, 41) blieben 8 und 11 febril, während Fall 41 bald abfiel.

Von den insgesamt 42 operierten Kranken wurden entlassen als geheilt, d. h. im Befinden wesentlich gebessert und mit verheilter

Operationswunde 23 (1, 2, 4, 5, 7, 10, 14, 16, 17, 18, 19, 20, 22, 23, 27, 28, 29, 33, 34, 36, 38, 39, 42).

Als ungeheilt 5: Fall 6 mit verheilter Wunde ohne erkennbare Besserung, Fall 40 gleichfalls mit verheilter Wunde, im Befinden kachektischer, Fall 9 mit Kotfistel, Fall 37 und 43 moribund.

In Heilung, d. h. im Befinden wesentlich gebessert mit kleiner Fistel oder granulierender Wunde 6 (Fall 3, 13, 15, 25, 30 und 41).

Im Anschluß an die Operation starben Fall 8 an septischer Peritionitis (vgl. S. 533) und Fall 11 im Kollaps, der erste am 3., der andere am Tage nach der Laparotomie.

Operationsmortalität 2/42 = 4,8 Proz.

Von den übrigen 12 Todesfällen entfallen 7 (12, 21, 24, 26, 35, 37, 43) auf die ersten 2—3 Monate, und 4 (17, 25, 27, 36) auf das erste halbe Jahr nach der Operation, nur 1 (Fall 22) kam 1 1/2 Jahre p. op. ad exitum infolge einer Kotfistel.

Die Dauerresultate betrugen unter Zugrundelegung der seit mehr als 2 Jahren abgeschlossenen Fälle 1—27 [1]):

Dauerheilung	15 = 60 Proz.	16 = 59,25 Proz.
Mortalität . .	10 = 40 „	11 = 40,75 „
Sa.:	25	27

Wie sich diese Zahlen auf die beiden Gruppen verteilen, werden wir weiter unten (S. 537) erfahren.

Für die Berechnung der Dauerheilungen halte ich nach dem Vorgange von Rose [2]) und Borchgrevink [3]) eine 2jährige Beobachtungsdauer im allgemeinen für ausreichend. Damit soll nicht gesagt sein, daß alle Kranken, die 2 Jahre nach der Operation noch leben, als klinisch geheilt zu betrachten seien, und noch weniger, daß nach Ablauf dieser Frist anatomische Residuen der Peritonealerkrankung nicht mehr gefunden würden. Indessen haben wir meiner Überzeugung nach das Recht, diejenigen Kranken, die 2 Jahre nach der Operation bei vollem Wohlbefinden ihrer Beschäftigung nach-

1) Fall 9 und 10 kommen nicht in Betracht (vgl. die Einleitung S. 506). Sie würden übrigens das Resultat selbst dann, wenn wir 9 als letal endigend annehmen, nicht nennenswert beeinflussen, wie aus den eingeklammerten Zahlen hervorgeht.

2) Rose, Grenzgebiete. VIII. S. 54. Die Mehrzahl der tödlich verlaufenden Fälle führt innerhalb des 1. Jahres zum Exitus. Eine Peritonitis tuberculosa, die nicht in 1 1/2—2 Jahren ausheilt, wird in der Regel überhaupt nicht mehr ausheilen.

3) Borchgrevink, Bibliotheca medica. 1901. p. 92. Das 1. Halbjahr bis Jahr ist die kritische Zeit, in der sich das weitere Schicksal von Kranken, die eine Peritonitis tuberculosa überstanden haben, entscheidet.

gehen — und das tun die oben angeführten sämtlich — als klinisch geheilt zu betrachten, und wenn nachher bei denselben Kranken etwa im Anschluß an eine neuerdings durchgemachte Infektionskrankheit Rückfälle eintreten, so halte ich es für das Wahrscheinlichste, daß diese durch Neuinfektion von seiten ehemals zurückgelassener käsiger Herde hervorgebracht werden. Die genaue mikroskopische Untersuchung der bei eventueller Relaparotomie excidierten tuberkulösen Teile wird hierüber vielleicht weitere Aufschlüsse bringen.

Bei den Fällen der

Ascitischen Gruppe[1])

wird das Krankheitsbild durchaus von der mehr oder minder starken Auftreibung des Leibes (1—10 l Flüssigkeit) beherrscht, die in der Regel im Laufe einiger Wochen oder Monate ziemlich unauffällig sich heranbildet; nur ausnahmsweise kommt sie in kürzerer Zeit (8—10 Tage in Fall 27 und 35) zustande und ist dann mit stärkeren Beschwerden verbunden. Neben der Auftreibung klagen $^3/_4$ aller Kranken über starke Abmagerung und Mattigkeit, nur wenige über Erbrechen, Durchfall oder Obstipation. Stärkere Schmerzen waren nur dort vorhanden, wo ante oder intra operationem knollige und strangförmige Resistenzen sich fanden. Die Schmerzen entsprechen im Sitz dann den betreffenden Tumoren und waren durchweg vorübergehend.

Fieber geringen Grades bestand vor der Operation nur in 7 von den 31 Fällen (3, 12, 18, 22, 23, 27, 40). Zur Erklärung desselben fanden sich intra operationem bei Fall 3, 12, 22, 40 käsige Prozesse; bei Fall 23 kam bald hernach eine tuberkulöse Pleuritis zum Ausbruch, die in ihren Anfängen vermutlich schon um einige Wochen vor der Operation zurückreicht. Bei Fall 27 sind ausgedehnte käsige Prozesse in den Verwachsungen wahrscheinlich, bei Fall 18 kein besonderer Grund für das Fieber zu eruieren.

Fieber höheren Grades bestand in Fall 8, der an einer mehrere Wochen alten Sepsis litt, und in Fall 11, bei dem das gesamte Peritoneum sich als diffus verkäst erwies.

Der Erguß war in 24 Fällen klar serös und enthielt nur geringe Mengen flockigen Fibrins, in Fall 1, 35, 37, 40 und 44 erschien er grauweißlich oder gelbgrünlich getrübt, war aber dabei geruchlos und nicht infiziert.

---

1) Bei der Besprechung der Gruppenresultate scheiden die Fälle 9 und 10, die mangels genauerer Daten keiner Gruppe zugeteilt werden können, aus, und es verbleiben für Gruppe I 31, für Gruppe II 9 Fälle.

Knötchen, in der Regel miliare, seltener solche bis zu Erbsengröße, wurden bei der Operation nur in Fall 8, 13, 21, und 27 vermißt, für 8 und 21, die in der Klinik letal endigten, noch bei der Sektion erwiesen. Einen ganz auffälligen Befund bot Fall 38, bei dem klinisch multiple sarkomatöse Neubildungen des Peritoneums angenommen waren und intra operationem eine Reihe von subserösen bis haselnußgroßen, ziemlich derben Knoten, nur der Bauchwand angehörig, gefunden wurden. Die mikroskopische Untersuchung erst sicherte die Diagnose Tuberkulose, für die bei der Autopsia in vivo keinerlei sonstige Anhaltspunkte sich ergeben hatten.

Als Kuriosum sei noch darauf hingewiesen, daß in Fall 15 ein Meckelsches Divertikel den am meisten fortgeschrittenen Herd der intraabdominellen Tuberkulose bildete.

Ein ausgesprochen abgekapselter Erguß fand sich nur 2mal, dagegen bestanden in einer Reihe von Fällen (4, 5, **11**[1]), **12**, 15, **17**, **21**, **27**, 28, 29, 30, 33, **35**, **36**, **37**, 39 und 42) mehr oder minder ausgedehnte Verwachsungen, teils der Darmschlingen untereinander und mit dem Netz, teils auch mit der Bauchwand, sowie klumpige Netztumoren (1, **22**). Es ist wohl zweifellos kein zufälliges Zusammentreffen, daß die sämtlichen Todesfälle der Gruppe bis auf einen, der an akuter Sepsis erfolgte, unter ihnen sich befinden, daß also von 19 Fällen mit Verwachsungen oder Netztumoren 9 letal, 10 in Heilung ausgingen.

Was die Mortalität angeht, so starben von den 31 Operierten:

a) Im Gefolge der Operation 2: Fall 8 an septischer Peritonitis am 3. Tage nach der Operation, Fall 11 im Kollaps am 3. Tage nach der Operation.

b) Im Laufe der ersten 2—3 Monate 4: Fall 35 an septischer Peritonitis, die am 4. Tage akut einsetzend in wenigen Stunden zum Exitus führte. Die Temperatur war bis dahin fortgesetzt unter 37° C. geblieben und stieg ganz plötzlich unter heftigen peritonitischen Erscheinungen zu hohem Fieber an. Allem Anschein nach handelt es sich um Perforation eines Darmgeschwüres. Die Sektion wurde leider verweigert. Fall 37 an Erschöpfung 8 Tage p. op., Fall 12 nach 5 Wochen an cirkumskripter jauchiger Peritonitis mit Schenkelvenenthrombose unter dem Symptomenbild der Lungenembolie.] Aus der Krankengeschichte geht nicht mit Sicherheit hervor, ob das Exsudat bereits bei der Operation eitrigen Charakter trug, oder ob die Infektion sich sekundär infolge der Tamponade hinzugesellte. Fall 21 nach

1) Die fetten Zahlen bedeuten letale Fälle.

10 Wochen an cirkumskripter jauchiger Peritonitis mit Schluckpneumonie. Die Sektion ergab diffuse Organtuberkulose, speziell Darmgeschwüre und zahlreiche abgekapselte käsige Empyeme zwischen den total verwachsenen Darmschlingen.

c) Vor Ablauf eines halben Jahres 3: Fall 17 an allgemeiner Tuberkulose mit terminaler Meningitis 3 Monate p. op. (Arztbericht). Fall 27 an einem Rezidiv unter den Erscheinungen einer chronischen Perityphlitis 3 Monate p. op. (Arztbericht). Fall 36 an einem Rezidiv, das sich infolge gänzlich unzweckmäßigen Verhaltens an einen Abort angeschlossen hätte, 2½ Monat p. op. (Arztbericht).

d) Nach 1½ Jahren 1: Fall 22 an Erschöpfung. Etwa ½ Jahr p. op. bildete sich eine Kotfistel, die ohne weitere Komplikation langsam den Exitus herbeiführte (Arztbericht). Darnach beträgt also die Mortalität der ascitischen Form $^{10}/_{31}$ = 32,5 Proz.

Von den übrigen 21 hat Fall 33 eine partiell nach Art des Lupus hypertrophicus degenerierte Bauchnarbe, Fall 40 wird voraussichtlich noch ad exitum gelangen, Fall 44 ist erst kürzlich aus der Behandlung entlassen, die übrigen sind gesund und arbeitsfähig oder besuchen die Schule.

Berücksichtigen wir für die Dauerheilungen nur die Fälle, deren Behandlung seit mehr als 2 Jahren abgeschlossen ist[1]), so ergeben sich 12 Heilungen auf 7 Todesfälle, d. h. Dauerheilung 12/19 = 63 Proz.

Fall Nr.	Heilungsdauer	Fall Nr.	Heilungsdauer
1	14¾ Jahre	13	5½ Jahre
2	14 "	15	4½ "
3	12¾ "	18	3¾ "
4	10¾ "	19	3¾ "
5	10 "	20	3½ "
7	8 "	23	2¼ "

Bei den Fällen der

adhäsiv-plastischen Gruppe

tritt im Krankheitsbild an die erste Stelle der Schmerz. Derselbe ist meist diffus und in seinem Auftreten vielfach von der Nahrungsaufnahme abhängig. Es kann das nicht weiter verwundern, wenn man bedenkt, welche Schwierigkeiten der Peristaltik durch die in diesen Fällen fast nie fehlenden ausgedehnten Adhäsionen erwachsen müssen. Erbrechen, Durchfälle, oder Obstipation und wechselnde Auftreibung des Leibes vereinigen sich mehr oder minder häufig mit dem kon-

1) 1—27 mit Anschluß von 9 und 10 (vgl. Anmerkung zu S. 531) und von 6, 14, 16, 24, 25, 26, die zur trockenen Form gehören.

stanteren Schmerz zum Symptomenkomplex des chronischen Ileus. Das Allgemeinbefinden ist durchweg in höherem Grade alteriert als bei den exsudativen Fällen. Indessen schließt ein relativ guter Allgemeinzustand die Diagnose Peritonitis sicca nicht aus (vergl. die Fälle 14, 24, 34) ja er gibt nicht einmal die Gewähr dafür, daß nicht trotzdem sehr fortgeschrittene anatomische Zerfallsprozesse vorgefunden werden (vergl. Fall 24).

Fieber wurde in Fall 24, 41 und 43 ante op. in mäßigem Grade beobachtet, post op. höheres Fieber in Fall 14 durch intensive Bronchitis, in Fall 25 durch einen an Meningitis tuberculosa erinnernden Symptomenkomplex, in Fall 26 durch die Entstehung eines Kotabszesses und in Fall 43 durch rapide fortschreitende Allgemeintuberkulose bedingt.

Anatomisch fand sich mit Ausnahme von Fall 34 die Bauchhöhle mehr oder weniger verödet, das Peritoneum meist sulzig verdickt, die Intestina ausgedehnt verwachsen, Käseknoten und kleine Eiterhöhlen zwischen sich bergend.

Von den 9 Operationen starben:

a) Im Laufe der ersten 2 Monate 3: Fall 24 an Kotfistel und florider Phthise 2 Monate p. op., Fall 26 an Duodenalfistel 1 Monat p. op., Fall 43 an Marasmus und allgemeiner Tuberkulose 1 Monat p. op., späterhin Fall 25 vermutlich an allgemeiner Tuberkulose 5 Monate p. op. (Bericht der Eltern, Arzt verstorben).

Mortalität der trockenen Form also 4/9 = 44,4 Proz.

Von den übrigen 5 sind 2 laut brieflicher Mitteilung, 2 laut persönlicher Nachuntersuchung seit 8, 5, 4½ und 1 Jahre beschwerdefrei und gehören sämtlich der arbeitenden Klasse an. Fall 41 kam wegen Narbenfistel vor kurzem zu erneuter Behandlung und konnte in durchaus befriedigender Verfassung in Erwartung baldiger Wundheilung in Ambulanz entlassen werden.

Dauerheilungen der trockenen Form 3/6 = 50 Proz.[1]).

Eine Übersicht über die Beteiligung der Geschlechter und Lebensalter gestaltet sich folgendermaßen:

	Männer	Frauen	Zusammen
Ascitische Form	10	21	31
Trockene Form	5	4	9
Sa.:	15	25	40

1) Für die Dauerheilungen kommen nur die seit mehr als 2 Jahren abgeschlossenen Fälle 6, 14, 16, 24, 25, 26 in Betracht.

Alter	Männer		Frauen		Zusammen	
1—10	5		5		10	
10—15	1	11	5	17	6	28
15—20	5		7		12	
20—30	3		4		7	
30—40	—		2		2	
40—50	1		1		2	
50—60	—		1		1	
	Sa.: 15		25		40	

Daraus folgt:

1. Die Beteiligung des weiblichen Geschlechtes an der Erkrankung (25/40) ist eine ungleich größere. Das Überwiegen derselben wird noch augenfälliger, wenn man in Betracht zieht, daß in den Universitätsstädten ein Teil der den Frauen zuzurechnenden Erkrankungsfälle noch zur Klientel der Frauenklinik gehören wird[1]).

Die gleiche Erfahrung wird von Frank aus der Heidelberger (47/63) und von Lauper aus der Berner chirurgischen Klinik (16/22) berichtet, die abweichende Notiz von Rose aus der Straßburger medizinischen Klinik (20/50) findet ihre Begründung in dem Fehlen der auf die Frauenklinik entfallenden Fälle.

Die Erklärung für das Überwiegen des weiblichen Geschlechtes erblicken alle Autoren in der vermehrten Infektionsgelegenheit von seiten der Genitalorgane.

2. Beinahe die Hälfte sämtlicher Erkrankungen gehört dem kindlichen, mehr als 2/3 dem kindlichen und heranwachsenden Alter an.

Analoge Verhältnisse habe ich bei den Fällen des Eppendorfer Krankenhauses nachweisen können. Ferner bezeichnen auch andere Autoren, z. B. Öhler, die Peritonitis tuberculosa als eine Erkrankung „vorzugsweise des kindlichen Alters". Es erscheint das eigentlich selbstverständlich, wenn man berücksichtigt, daß die Tuberkulose im allgemeinen überhaupt eine Krankheit des jugendlichen Lebensalters darstellt, und ich bin überzeugt, daß die abweichenden Resultate, die Frank, Grenzgebiete VI, S. 197 zitiert, sich nicht unwesentlich modifizieren würden, wenn man das Ausgangsmaterial auf seine Zusammensetzung — Gelegenheit zu anderweitiger Behandlung, insonderheit durch Kinder- oder Frauenärzte — untersuchen würde[2]).

1) Nach der Arbeit von Mohrmann (32a) kommen 24 in der Göttinger Frauenklinik in den Jahren 1896—1903 operierte Fälle auf 35 zur selben Zeit in der chirurgischen Klinik operierte.

2) Die 33 von Mohrmann aus der Göttinger Frauenklinik veröffentlichten

3. Die Beteiligung der weiblichen Individuen erreicht ihren Höhepunkt um die Zeit der Pubertät.

Ein Vergleich der Mortalitäts- und Heilungsziffern ergibt folgendes Bild:

	Ascitische Form	Trockene Form	Zusammen
Heilung über 2 Jahre	12 = 38,7 Proz.	3 = 33,3 Proz.	15 = 37,5 Proz.
Heilung unter 2 Jahren	7 = 22,6 „	2 = 22,2 „ [1]	9 = 22,5 „
Ungeheilt	2 = 6,4 „	— „	2 = 5,0 „
Gestorben . . .	10 = 32,3 „	4 = 44,4 „	14 = 35,0 „
Sa.:	31 = 100,0 „	9 = 100,0 „	40 = 100,0 „

Bei Zugrundelegung der seit mehr als 2 Jahren abgeschlossenen Fälle:

Heilung über 2 Jahre	12 = 63,2 Proz.	3 = 50,0 Proz.	15 = 60,0 Proz.
Mortalität	7 = 36,8 „	3 = 20,0 „	10 = 40,0 „
Sa.:	19 = 100,0 „	6 = 100,0 „	25 = 100,0 „

Daraus ergibt sich: die Prognose der ascitischen Form für die Laparotomie ist wesentlich günstiger als die der trockenen.

Von den 14 Todesfällen betreffen je 7 das männliche und weibliche Geschlecht. Es hat danach den Anschein, als sei die Prognose für die Männer wesentlich schlechter (Mortalität: Männer 7/15 = 46,7 Proz., gegen Frauen 7/25 = 28 Proz.).

An den Eppendorfer Fällen trat diese Erscheinung in noch viel höherem Grade hervor, insofern die sämtlichen Todesfälle der ascitischen und die überwiegende Mehrzahl der trockenen Gruppe auf die Männer entfielen.

Frank und Lauper haben diese Erfahrung gleichfalls gemacht und auf die relative Benignität resp. radikale Operabilität der von den weiblichen Genitalien ausgehenden Erkrankungen zurückgeführt.

Es ist auch von vornherein einleuchtend, daß eine von der Tiefe der Bauchhöhle, von den Tuben ausgehende Infektion dazu neigen wird, sich auf die benachbarten Regionen zu beschränken, wenn sich

---

Fälle gehören in der überwiegenden Mehrzahl dem 3. und 4. Lebensdezennium an. Das Durchschnittsalter beträgt 29,9 Jahre.

Eine Zusammenstellung der gesamten in der Göttinger chirurgischen und Frauenklinik von 1896—1903 operierten Fälle ergibt, daß genau die Hälfte nicht mehr als 20 Jahre, nahezu $^5/_6$ nicht über 30 Jahre alt waren.

1) Ich nehme keinen Anstand, den wegen einer kleinen granulierenden Wunde noch in ambulanter Behandlung befindlichen Fall 41, der vor der Operation febril war und seit derselben fieberlos und bei bestem Wohlsein ist, unter die vorläufig geheilten zu rechnen.

diese, wie das nachgewiesenermaßen zuweilen der Fall ist, durch Verwachsungen zeitig gegen die übrige Bauchhöhle abschließen. Es kann fernerhin nach den Ergebnissen Winters[1]) (51) nicht bezweifelt werden, daß die radikale Entfernung der erkrankten Adnexe die Prognose der von den weiblichen Genitalien ausgehenden Peritonealtuberkulose wesentlich verbessert.

Für unsere Fälle aber kommt das eine Moment wenig, das andere gar nicht in Betracht, da sie nur wenige Genitaltuberkulosen und darunter gar keine radikal operierten enthalten. Eine Prüfung der klinischen Gesamtbefunde vor der Operation lehrt denn auch, daß von 15 männlichen Individuen nur 3 (Fall 1, 6 und 33) keinerlei wesentliche auf Tuberkulose zu beziehende Organkomplikationen darbieten, während von den 25 Frauen mehr als die Hälfte solche nicht erkennen lassen. Ich möchte deshalb einen Teil der für die Männer sich ergebenden größeren Mortalität auf Rechnung der zufälligerweise vorhandenen schwereren Komplikationen setzen.

Von besonderem Interesse erscheint mir die Prognose für das kindliche Lebensalter, einmal deshalb, weil gerade für dieses eine größere Anzahl von Spontanheilungen bekannt sind (Hegar, Cassel, Öhler, Ungar u. a.), und sodann, weil ich in der Literatur zwei darüber ziemlich weit auseinandergehende Ansichten vorfand. Herzfeld bezeichnet sie für die Kinder als besonders ungünstig, während nach Jaffé gerade die kindliche Peritonealtuberkulose nicht selten die erste und vorläufig einzige Lokalisation der Tuberkulose darstellen und deshalb ein besonders dankbares Behandlungsobjekt abgeben soll.

Von unsern 14 Todesfällen kommen 5 auf Kinder unter 10 Jahren, während von den 6 Individuen zwischen 10 und 15 Jahren keines der Infektion erlegen ist. Je nachdem ich nun die Grenze des kindlichen Alters bei 10 oder 15 Jahren annehme, ließe sich eine Mortalität herausrechnen, die sich etwas günstiger oder wesentlich ungünstiger stellt als das Mittel (16/5 = 31,25 Proz. oder 10/5 = 50 Proz. gegen 14/40 = 35 Proz.). Da im besten Falle der Unterschied gegenüber der Mortalität der Erwachsenen kein sehr erheblicher wäre, können unsere Zahlen nicht dazu dienen, die Ansicht Jaffés zu bestätigen, doch sind sie zu klein, um ein über Zufälligkeiten erhabenes Resultat zu verbürgen, und eine Prüfung der Gesamtorganbefunde lehrt in der Tat, daß von den 16 Individuen unter 15 Jahren nur 3 mit sicheren tuberkulösen Organkomplikationen behaftet waren.

---

1) Vgl. S. 551.

Vergleichen wir unsere Resultate mit denen anderer Statistiken, die das gesamte Material einer Anstalt umfassen und über die Dauerresultate Aufschluß geben, so entsprechen sie für die ascitische Form etwa dem Mittel der Angaben, differieren aber mit ihnen für die trockene Form nicht unbedeutend. Die ungleich günstigeren Ziffern, die sie in dieser Hinsicht vor allem gegenüber denen Franks und denen der einen Hamburger Arbeit aufweisen, mögen zum Teil in einer gewissen Benignität der Fälle, die mehr dem Zufall zu danken ist, ihren Grund haben, zu einem andern Teile aber wohl darin, daß bei den adhäsiven Formen durchweg mit Rücksicht auf die Gefahren der Adhäsionslösung von einer Aufsuchung primärer Herde Abstand genommen wurde.

Operierte ascitische Fälle[1]).

Autor	Zahl der Fälle	Geheilt	Gestorben od. krank
Frank (Czerny) (13) . .	37	21	16
Frees-Baumgarten (14, 3) (Löhlein)	44	29	15
Ferri (Wyder) (12) . .	17	9	8
Lauper (Kocher) (27) .	10	8	2
Borchgrevink (5) . . .	21	14	7
Müller (Sick) 34) . . .	9	4	5
Thoenes (Kümmell) (45)	10	8	2
Thoenes (Braun) . . .	19	12	7
Mohrmann (Runge) . .	19	9	10
Sa.:	186	114 = 61,3 %	72 = 38,7 %.

Operierte trockene Fälle.

Autor	Zahl der Fälle	Geheilt	Gestorben od. krank
Frank	18	4	14
Frees-Baumgarten. .	3	1	2
Ferri	2	1	1
Lauper	1	—	1
Müller	4	3!(75 %)	1
Thoenes (Kümmell) .	11	2	9
Thoenes (Braun) . .	6	3	3
Mohrmann	13	5	8
Sa.:	58	19 = 32,76 %	39 = 67,24 %.

Eine absonderliche Stellung nehmen die intern-konservativen Erfolge Borchgrevinks ein, denn sie differieren mit allen chirurgischen und erst recht den internen Statistiken in einem

1) Der größere Teil der Ziffern wurde übernommen aus der Arbeit von Pagenstecher. Deutsche Zeitschr. f. Chirurgie. Bd. 67. S. 215.

so auffälligen Grade, daß eine Erklärung hierfür in allererster Linie in der relativen Benignität seiner Fälle gesucht werden muß. Ich verweise dieserhalb nur auf die 6 Fälle, die er (Mitt. a. d. Grenzgeb. VI, 442) selbst zitiert, um an ihnen zu beweisen, daß eine Reihe von sogenannten idiopathischen Peritonitiden, deren tuberkulöse Natur man ehedem wegen ihrer Gutartigkeit bestritten haben würde, zweifellos doch tuberkulösen Ursprungs waren. Das sind Fälle, die auch bei uns nicht vom Chirurgen, sondern vom internen Kliniker oder praktischen Arzte behandelt werden. Es mag sein, daß eine Anzahl von ihnen in ihrer Eigenart nicht erkannt wurden, in jedem Falle aber sind es dann nicht diese, die der Laparotomie ihren therapeutischen Ruf verschafften. Daß solche Fälle benigner Peritonealtuberkulose häufiger vorkommen, als es bisher vielfach angenommen wurde, hebt Borchgrevink mit Recht nachdrücklich hervor, und wir wissen ihm Dank, daß er den exakten Beweis für ihre tuberkulöse Natur erbracht hat.

Ich bin weiterhin selbst in der Lage, einige derartige Beobachtungen mitzuteilen. 2 von ihnen betreffen Fälle von Hernientuberkulose, die wohl ziemlich sicher mit einer tuberkulösen Affektion des Bauchfells verbunden und trotzdem in ihrem Allgemeinbefinden so wenig alteriert waren, daß nur die Komplikation von seiten ihrer Hernie sie in die Klinik führte. Ich lasse ihre Krankengeschichte folgen.

Fall 31. Hermann E., 15 Jahre alt, Formstecher, Einbeck. 20. Mai bis 22. Juni 1902.

Alter Leistenbruch links, seit 4 Wochen nach Influenza schmerzhafte Anschwellung desselben.

Schmächtiger, fieberloser Junge, entsprechend dem linken Funikulus spermaticus ein prall-elastischer wurstförmiger Tumor, nicht bis zum Hoden reichend, nach oben als derber Strang in die Bauchhöhle fortgesetzt, irreponibel.

24. Mai. Herniotomie, Samenstrang bedeckt mit glasigen Granulationen, aus denen bei Druck etwas seröse Flüssigkeit quillt; er ist mit dem Bruchsack untrennbar verwachsen, beide bedeckt mit körnigen Auflagerungen. Im Bruchsack mehrfach adhärentes Netz. Dasselbe wird abgetragen, der Stumpf versenkt, Bruchsack mit Funiculus und Hoden entfernt, Radikaloperation nach Bassini.

22. Juni. An 2 Stichen geringe Eiterung, Leib noch etwas gespannt, Allgemeinbefinden gut. Mit kleiner Granulationswunde entlassen.

Mikroskopisch: Tuberkulose von Netz, Bruchsack und Samenstrang.

Februar 1903. Nach Entlassung 8 Wochen lang fieberlose Pleuritis, bis zur definitiven Heilung 22 Krankheitswochen. Jetzt nur ganz kleine Fistel mit seröser Sekretion, subjektives Befinden vorzüglich, groß und breit geworden (persönliche Vorstellung).

Fall 32. August Tw., 43 Jahre alt, Gemeindevorsteher, Volkmarsksen. 3. April bis 29. Juni 1902.

Alter linksseitiger Leistenbruch, zuletzt größer und beschwerlich. Faustgroße Hernia scrotalis, reponibel bis auf einen kleinen Rest derber Konsistenz. Pforte zweifingergroß.

8. Juni. Herniotomie, Bruchsack leer, stark verdickt und höckerig (2—3 mm dick) Bassini. Reaktionslose Heilung.

29. Juni mit fester Narbe entlassen.

Mikroskopisch: Typische Serosatuberkulose.

Februar 1903. Arztbericht: nachträglich Stichfistel, deren Sekret allmählich serös wurde und die baldiger Ausheilung entgegen sieht. Subjektiv und objektiv wohl.

Beide Fälle waren als Tuberkulosen vor der Operation nicht diagnostizierbar und boten auch nachher keine klinischen Symptome, die auf eine ausgedehnte Erkrankung des Peritoneum schließen ließen Bei der Nachuntersuchung stellte sich heraus, daß Fall 31 bald nach der Entlassung aus dem Krankenhause an einer fieberlosen Pleuritis erkrankte, die nach etwa 8—10 Wochen ausheilte. Wir werden hieraus wohl schließen dürfen, daß die angeblich 4 Wochen vor der Aufnahme in die Klinik eingetretene „Bruchentzündung" nur der lokale Ausdruck einer verbreiteten Serosatuberkulose war. Da ferner bei Fall 32 eine weite Kommunikation mit der Bauchhöhle bestand, durch die noch bei der Aufnahme in die Klinik Bauchinhalt ein- und austrat, so ist kaum anzunehmen, daß die Infektion auf den Bruchsackanteil des Peritoneums beschränkt gewesen sei. Beide Fälle würden somit gegen die Annahme französischer Autoren, welche die Bruchsacktuberkulose als ein in der Regel primäres und lokales Leiden auffassen, und im Sinne der Brunsschen Anschauung zu verwerten sein.

Ferner gehört noch hierher ein Fall von Tuberkulose des offen gebliebenen Processus vaginalis peritonei mit Tuberkulose des Nebenhodens und Samenstrangs, dessen Krankengeschichte ich gleichfalls einschalte.

Fall 45. Heinrich B., 4½ Jahre alt, Erdarbeiterskind, Rosdorf 22. Juli bis 18. August 1898.

Anfang Januar Fall auf den Leib mit lokalem Schmerz der Inguinalgegenden und allmählicher Anschwellung daselbst, die seit 3 Wochen sich vermehrt.

Gut genährter, vergnügter Junge. Der rechte Nebenhoden höckerig verdickt, einige Knötchen auch im Verlaufe des Funiculus. Links analoger Befund. Beim Stehen und Pressen Anschwellung beider Skrotalhälften im Bereiche des Funiculus, dieselbe gibt leeren Schall und verliert sich bei Druck unter rieselndem fühlbarem Geräusche.

1. August. Beiderseits Incision auf den Funiculus und Entfernung einiger tuberkulöser bis bohnengroßer Knoten, Naht, Drainage, fieberloser glatter Verlauf.

18. August. Geheilt entlassen.

14. Februar 1899. Tuberkulöse Fistel der rechten Scrotalhälfte, mehrere kleine Knoten auch in der Umgebung des linken Testiculus fühlbar.

16. Februar. Excision des Fistelkanals, Injektion einiger Tropfen Jodoformglyzerin in die Knoten beiderseits.

28. Februar. Nach glatter Wundheilung entlassen.

5. Mai 1903. Wiederaufnahme wegen linksseitiger kleiner Hernie. Linker Hoden und Samenstrang dicker als der rechte.

9. Mai 1903. Herniotomie, leerer, mit der Tunica vaginalis kommunizierender Bruchsack, der nach dem Leistenkanal zu zugewachsen ist. Isolierung, Resektion. Von Tuberkulose nichts mehr nachzuweisen. Der Junge ist groß geworden, etwas blaß, innere Organe anscheinend gesund.

30. Mai 1903. Nach vorübergehender Schwellung der linken Scrotalhälfte mit fester Narbe geheilt entlassen.

Bei der freien Kommunikation der Bauchhöhle mit beiden tuberkulös affizierten Processus vaginales ist kaum anzunehmen, daß das Bauchfell an dem Prozeß nicht beteiligt gewesen sei. Die Anamnese des Falles legt den Gedanken nahe, daß bereits vor dem Falle, also mehr als ein halbes Jahr vor der Aufnahme in die Klinik, eine ziemlich indolente und das Allgemeinbefinden wenig beeinträchtigende Peritonealerkrankung bestand, die „vielleicht durch den Reiz des Traumas“ zu einer lokalen Exacerbation Veranlassung gab und dadurch überhaupt erst dem Kranken resp. seinen Angehörigen bemerkbar wurde.

Die 4. Beobachtung endlich betrifft eine Frau in mittleren Jahren, bei der vor etlichen Monaten wegen Kniegelenkstuberkulose die Resektion des Gelenkes vorgenommen worden war. Sie war mit Gipsverband entlassen und sollte sich nach einiger Zeit behufs Anfertigung einer Hülse wieder vorstellen. Sie ließ sich indessen längere Zeit nicht sehen und berichtete später, daß sie nicht habe kommen können, weil ihr Leib in der Zwischenzeit sehr stark angeschwollen war. Die Anschwellung habe nicht gerade sehr erhebliche Beschwerden verursacht und sei im Verlaufe einiger Wochen bei Bettruhe von selbst wieder verschwunden. Da der objektive Befund und die sonstigen Angaben der Kranken keine anderweitige plausible Erklärung für den beschriebenen Krankheitszustand an die Hand gaben, halte ich es für sehr möglich, daß es sich auch hier um Spontanheilung eines tuberkulösen Aszites handelt.

Fälle, wie die hier berichteten 4, die um anderer Leiden willen in chirurgische Behandlung traten, geben, als Peritonitis betrachtet, keinem Chirurgen Veranlassung zum Eingreifen. Will man aber die

Erfolge der Laparotomie mit denen der internen Behandlung vergleichen, so darf der Chirurg billigerweise erwarten, daß nur Fälle einer annähernd gleichen Dignität zu diesem Vergleiche herangezogen werden, und diese Eigenschaft muß ich den fraglichen 6 Fällen Borchgrevinks absprechen.

Borchgrevink ist auch selbst objektiv genug, zuzugeben, daß seine Nichtoperierten eine Reihe von Fällen darbieten, „deren Heftigkeit möglicherweise unter dem Durchschnittsniveau der tuberkulösen Peritonitiden liegt", sucht aber dieses Zugeständnis alsbald durch eine Reihe von Einwänden zu entkräften (Bibl. med. S. 99). Diese Einwände sind folgende:

1. „Es spricht Verschiedenes dafür, daß bei den Operationen oft eine Auswahl getroffen worden ist. Die Energie mit der das Fieber von der und jener Seite als Kontraindikation aufgestellt wird, beweist, daß einzelne Operateure es vermieden haben, diese gerade prognostisch schlechten Fälle zu laparotomieren."

Zunächst würde ich aus jenen Literaturbefunden in erster Linie schließen, daß die betreffenden Operateure zu der Zeit, als sie die Kontraindikation aufstellten, d. h. als sie ihre Fälle veröffentlichten, mit den fiebernden Fällen schlechte Erfahrungen gemacht, sie also der Laparotomie unterworfen hatten; doch das nebenbei.

Des weiteren kann ich mich trotz der sehr überzeugenden Ausführungen Borchgrevinks über die Bedeutung des Fiebers (Bibl. med. S. 119, 120) nicht ohne weiteres zu der Ansicht bekennen, daß die fiebernden Fälle unter allen Umständen die prognostisch schlechteren seien, denn einmal befinden sich unter unseren Dauerheilungen 4 komplikationslose Fälle (3, 4, 18, 23), die zur Zeit der Operation leicht fieberhafte Temperaturen aufweisen, während andererseits unter unseren letal verlaufenden Fällen 6 (Fall 17, 21, 25, 35, 36, 37) und unter ihnen gerade die mit den allerschwersten Organkomplikationen behafteten (17, 21, 25, 35) das Fieber vermissen lassen, und dann finden sich auch in der Literatur hochfebrile, durch die Operation schnell oder sofort fieberlos gemachte Fälle (so speziell ein Fall von Israel). Auch unser Fall 41 ist ein solcher, allerdings zurzeit noch nicht unter die Dauerheilungen zu rechnen.

Ferner lassen sich in der Literatur zweifellos eine bei weitem größere Anzahl Stimmen sammeln, die im Fieber keine Kontraindikation erblicken, als umgekehrt. Ich erwähne nur folgende; Cassel, Czerny, Jaffé, Israel, Kocher (Lauper), Körte (Herzfeld), Kümmell (Thoenes), Sick (Müller), Löhlein (Frees). Am prägnantesten verleihen Jaffé und Israel dieser Anschauung Aus-

druck, wenn sie sagen: „Wo ein schlechter hektischer Zustand ausschließlich auf die Bauchfelltuberkulose zurückzuführen ist, erzielen wir mit der Operation gute Resultate“ (Jaffé S. 1208) oder: „Hochfebriles Verhalten kontraindiziert keineswegs die Operation, wie von französischer Seite betont worden ist“ (Israel).

2. „Bei den mehr allgemein anerkannten Kontraindikationen gegen die Laparotomie, die in schweren Komplikationen, hauptsächlich in Tuberkulose anderer Organe liegen, sind außerdem eo ipso die bösartigsten Fälle von der Laparotomiebehandlung ausgeschlossen worden.“

Es wäre vielleicht für einige der Kranken, sicher aber für die Laparotomiestatistiken, von Vorteil gewesen, wenn auf diese Art der Kontraindikation noch mehr Gewicht gelegt worden wäre. Unter unseren 14 Todesfällen sind allein 8, die in diese bösartig komplizierte Kategorie gehören, und ebensowenig wie unsere Statistik dürfte dieser Einwurf die von Frank (Czerny), die von Kümmell (Thoenes) und die von Körte (Herzfeld) treffen.

Die weiteren Einwände: Publikation nur der günstig verlaufenen Fälle, mangelhafte Nachbeobachtung der Resultate usw. kommen für sämtliche neueren Berichte, die das gesamte Material eines Beobachters umfassen, nicht in Frage.

Ich komme hiernach zu dem Schluß, daß ein Vergleich zwischen Borchgrevinks konservativer und den verschiedenen neueren Statistiken, die über Dauererfolge berichten, nur dann ein richtiges Bild gibt, wenn man zum wenigsten die von ihm als ungewöhnlich leicht bezeichneten 6 Fälle ausscheidet. Es blieben dann übrig 11 Fälle, darunter 4 mit tötlichem Ausgang (29, 36, 38, 42; Bibl. med.). In Fall 36 erwies die Sektion die Peritonealtuberkulose als ziemlich ausgeheilt, es ergäben sich also 8/11 = 72 Proz. Dauerheilungen, ein Resultat, das allerdings nur von wenigen chirurgischen Statistiken erreicht wird. Es bleibt abzuwarten, ob der Autor auch in Zukunft, wenn größere Beobachtungsreihen vorligen, gleich günstige Erfolge zu verzeichnen haben wird.

Die einzige größere innere Statistik ist zurzeit die von Rose (Naunyn). Ein Vergleich seiner Ziffern mit denen der chirurgischen Arbeiten könnte kaum dazu dienen, eine Überlegenheit der konservativen Therapie zu demonstrieren.

Eine Gegenüberstellung der operierten und nicht operierten Fälle von mehr als 2jähriger Beobachtungszeit gestaltet sich folgendermaßen:

Dauerresultate der operierten Gesamtfälle[1]).

Autor	Summa	Geheilt	Gestorben od. krank
Frank (Czerny) . .	58	25	33
Frees-Baumgarten (Löhlein)	47	30	17
Ferri (Wyder) . . .	19	10	9
Lauper (Kocher) . .	11	8	3
Borchgrevink . . .	21	14	7
Thoenes (Kümmell) .	21	10	11
Müller (Sick) . . .	13	7	6
Thoenes (Braun) . .	25	15	10
Mohrmann (Runge) .	32	14	18
Sa.:	247	133 = 53,9 %	114 = 46,1 %.

Dauererfolge der konservativ behandelten Fälle.

Autor	Summa	Geheilt	Gestorben od. krank
Rose (Naunyn) . . .	52	17 (33 %)	35
Frank	6	3	3
Lauper	7	3	4
Borchgrevink[2]) . .	11	8 (72 %)	3
Sa.:	76	31 = 40,8 %	45 = 59,2 %.

Vergegenwärtigen wir uns nun noch in kurzen Zügen das wesentliche, was die neuere

Literatur

über pathologische Anatomie, Diagnose, Prognose und Therapie der Peritonitis tuberculosa enthält, so ergibt sich folgendes:

Die Infektiosität der Exsudate bei Peritonitis tuberculosa ist gering. Sie steht in keinem Verhältnis zur Schwere der Fälle, wächst aber anscheinend mit dem Alter des Exsudats (Borchgrevink).

Die Peritonealtuberkel entbehren unter Umständen aller spezifischen mikroskopischen Kennzeichen, d. h. sie stellen sich mikroskopisch dar als reine Fibroide ohne Bazillen, ohne Verkäsung, ja ohne Riesenzellenbildung, und erweisen sich dann als solche nur durch ihre Infektiosität (Borchgrevink).

Die anatomische Ausheilung der Peritonealtuberkel kann in jedem Stadium der Entwicklung vor sich gehen, so daß sie

1) Auch hier sind die Zahlen zum größeren Teil aus der Arbeit von Pagenstecher übernommen.

2) Borchgrevinks Fälle sind nur ascitische, die Zahlen aus den im Vorstehenden entwickelten Gründen reduziert. Die 5 in der späteren kleineren Arbeit Borchgrevinks (Grenzgebiete, 6. Bd.) hinzugekommenen Fälle konnte ich nicht berücksichtigen, da ihre Krankengeschichten nicht mitgeteilt sind. Außerdem würden sie vermutlich für die Dauerresultate noch nicht in Betracht kommen.

in den leichtesten (bazillenärmsten resp. avirulentesten) Infektionsfällen schon früh „durch einfache Resorption", in den etwas schwereren „unter Bildung von Granulationsgewebe" und in den schwersten zur Verkäsung neigenden Fällen „unter bindegewebiger Einkapselung mit nachheriger allmählicher Organisation der Entzündungsherde" zustande kommt (Borchgrevink). Die scheinbar voneinander abweichenden Resultate, welche die verschiedenen Autoren — Kischensky, Nannotti und Baciocchi, Stschejoleff, Gatti — bei ihren Tierversuchen in dieser Hinsicht erzielten, stehen infolgedessen nicht im Widerspruch miteinander.

Die Zeit, innerhalb deren die anatomische Ausheilung sich vollendet, schwankt in den weitesten Grenzen (in einem Falle Israels war nach 36 Tagen, in einem Herzfelds nach ca. 8 Monaten keine Spur von Tuberkulose mehr nachzuweisen, dagegen war in einem klinisch anscheinend geheilten Falle Jaffés noch nach 3 Jahren Heilung nicht bemerkbar).

Der Einfluß der Laparotomie auf die Ausheilung ist strittig. Borchgrevink bestreitet jeden nennenswerten Einfluß, die meisten andern Autoren erblicken in der Laparotomie einen formativen Reiz, der zur richtigen Zeit angewandt — d. h. dann, wenn die Ausbildung des Tuberkels ihren Höhepunkt erreicht hat — die natürliche Heiltendenz unterstütze.

Weitere Aufschlüsse über diesen Punkt sind von der konsequenten histologischen Untersuchung der bei der Laparotomie entnommenen Gewebsteile, sowie eventuell von weiteren Tierversuchen zu erwarten (Borchgrevink).

Für die Diagnose der Peritonealtuberkulose ist es von großer Bedeutung, daß ein negatives Resultat der Verimpfung von Exsudat, ein negativer Bazillenbefund im exzidierten Gewebe, ja sogar der Mangel jeglicher histologischer, für Tuberkulose spezifischer Merkmale in demselben das tatsächliche Bestehen von Tuberkulose nicht ausschließen (Borchgrevink). Wir werden also gewungen sein, in Zukunft jede chronische Peritonitis auch bei einem sonst nicht nachweislich tuberkulösen Individuum so lange als tuberkuloseverdächtig zu betrachten, bis sich eine genügende anderweitige Erklärung für die Erkrankung ergibt.

Für die Prognose besteht noch ein weiter Spielraum. Galt dieselbe vor der Einführung der Laparotomie in die Therapie als absolut ungünstig, so liegt jetzt, wo der Beweis erbracht ist, daß zahlreiche Fälle durch die Operation, nicht wenige ohne solche, ja einige fast ohne jede ärztliche Maßnahme zur Heilung gelangen, die Gefahr sehr

nahe, daß die Anschauungen ins Gegenteil umschlagen. Wenn wir ehrlich sein wollen, so sind die positiven Anhaltspunkte, die uns eine Prognose ermöglichen, sehr geringe, eigentlich nur solche allgemeiner Natur. Ist ein Patient bei gutem Kräftezustande, hat er keine nachweisbaren schweren Organkomplikationen, kein höheres Fieber, so werden wir geneigt sein, eine gute Prognose zu stellen, andernfalls kaum.

Weitere Aufklärung in dieser Richtung verspreche ich mir in allererster Linie vom ätiologischen Gesichtspunkte. Die bevorzugte Stellung, die bis zu einem gewissen Grade die von den weiblichen Genitalien ausgehenden Fälle einzunehmen scheinen, und die Häufigkeit, mit der bei den letal verlaufenden Fällen tuberkulöse Darmprozesse sich finden, weisen darauf hin, daß der Ausgangspunkt der Erkrankung für die Form, in der sie sich manifestiert, nicht ohne Bedeutung ist. Die gleiche Anschauung findet sich bei Pagenstecher ausgesprochen (41, S. 228). Sollten ferner Borchgrevinks Beobachtungen über die charakteristischen mikroskopischen Befunde — ausgesprochene Heilungstendenz bei den nach der Operation heilenden, Fehlen derselben bei den letalen Fällen — sich bestätigen, so würden auch diese Untersuchungen dazu beitragen können, weiteres Licht über die Prognose zu verbreiten.

Kommen wir nunmehr zu dem Kernpunkt der Frage, der Therapie, so ergibt sich folgendes:

Nach den früher vereinzelten, in neuerer Zeit gehäuften Berichten aus der Literatur ist es zweifellos, daß eine ganze Anzahl von Fällen bei rationeller interner Therapie, ja zum Teil sogar ohne solche, mehr oder weniger bald ausheilen. Diese kommen für eine chirurgische Behandlung nicht in Frage.

Eine zweite Gruppe bilden diejenigen Fälle, die durch drohenden Ileus oder wegen Infektion und Eiterung des Exsudates unter allen Umständen auf chirurgische Behandlung angewiesen sind. Über sie herrscht gleichfalls nur einerlei Ansicht.

Zwischen diesen beiden Extremen liegen nun alle die Fälle, die bei längerer interner Behandlung Besserung nicht erkennen lassen und bisher in der großen Mehrzahl der chirurgischen Behandlung übergeben wurden. Über sie sind die Ansichten geteilt.

Borchgrevink requiriert sie für die Domäne der inneren Medizin. Ich will hier auf seine Anschauungen im allgemeinen und auf seine Beweisführung nicht näher eingehen, da sie bereits von Pagenstecher in eingehender Weise kritisch beleuchtet worden sind. Nur auf einige seiner Beweispunkte, zu deren Erörterung unserer Fälle mit beitragen können, werde ich noch zurückkommen.

Herzfeld sagt darüber: „Ist ein Patient bei solchem Kräftezustande, daß man ihm eine einfache Eröffnung der Bauchhöhle noch zumuten kann, ohne sein Leben zu gefährden, dann führe man den Bauchschnitt in jedem Falle aus, wenn nicht die angenommene Peritonealtuberkulose binnen kurzem bei Bettruhe, kräftiger Pflege usw. Neigung zur Rückbildung verrät".

Lauper: „Die Laparotomie, die stets die Entfernung eines eventuellen primären Herdes im Auge behalten muß, und die, in richtiger Beschränkung ausgeführt, völlig ungefährlich ist, ist nicht nur für die serösen, exsudativen Formen indiziert, sondern auch bei den adhäsiven Formen, bei denen oft durch Lösen von Adhäsionen die bestehenden Ileussymptome gehoben werden können."

Israel: „Es gibt keine Form der Krankheit, die nicht schon durch den Bauchschnitt günstig beeinflußt worden wäre, außer der Miliartuberkulose".

Müller: „Wir werden auch jetzt noch in den Fällen, wo die interne Therapie versagt, die Patienten immer mehr herunterkommen, oder durch ihre Beschwerden arbeitsunfähig werden, uns zum chirurgischen Eingriff entschließen. Es ist außer Frage, daß bei einer Anzahl Kranker der Beginn der Rekonvaleszenz, das Nachlassen der Beschwerden erst von der Operation an datiert, nachdem lange Zeit abwartende Therapie den Verfall nicht aufzuhalten vermocht hat. Gewiß heilt eine Reihe Fälle ohne Operation aus, ebenso sicher geht aber eine Reihe Kranker zugrunde, die durch die Operation noch zu retten gewesen wären".

Cassel: „Besteht bei rationeller interner Therapie dauernd Fieber, tritt keine Besserung sondern objektive Verschlechterung speziell des Allgemeinstatus ein, so zögere ich nicht, die Kranken dem Chirurgen zu überantworten, gleichgültig, welche Form der Tuberkulose vorliegt"

Rose äußert sich folgendermaßen: Man wird in Zukunft zwischen operativen und nicht operationsbedürftigen Fällen unterscheiden. Läßt sich ein Fall gut an, geht bei konservativer Behandlung das Fieber zurück, bessert sich das Allgemeinbefinden, der Appetit, der Kräftezustand — und man kann ruhig eine Weile auf das Eintreten einer solchen Veränderung warten — so erspare man dem Kranken getrost eine nicht notwendige und nicht ungefährliche Operation".

Soweit ganz unsere Ansicht. Nach einer Charakterisierung der dem Chirurgen zu überweisenden Fälle fährt er dann fort: Etwas anderes ist es bei der fibrös-trockenen und der fibrös-ascitischen Form, die das Hauptkontingent der Laparotomieheilung ausmacht. Allem Anscheine nach heilen diese ohne den Bauchschnitt ebenso oft."

Nach den Zahlenreihen, die Ulrich Rose als Vergleichsobjekte zu Gebote standen, ist dies Urteil erklärlich, heute trifft es nicht mehr zu. Doch hören wir weiter. „Da taucht denn eine neue Frage auf, die noch zu beantworten wäre: Ist bei einem schon von selbst zur Heilung neigenden Falle die Laparotomie imstande, den Heilungsprozeß wesentlich zu beschleunigen? Und wenn dem so ist, stellt sich die auf diese Weise gewonnene Abkürzung der Krankheit so sicher ein, und ist sie so wertvoll, daß sie die Gefahren der Operation, die an sich immerhin 3 Proz. Mortalität nach König, 10 Proz. nach Adossides zur Folge hat, aufwiegen kann?“

Ich glaube, wir dürfen beide Fragen mit ja beantworten, das Recht dazu geben uns die Resultate der internen Behandlung, die trotz des Ausscheidens der prognostisch allerungünstigsten operationsbedürftigen Fälle, die Rose selbst dem Chirurgen vindiciert, eine Mortalität bis zu 66⅔ Proz. ergeben.

Unter einem „zur Heilung neigenden Falle“ würde ich einen solchen verstehen, bei dem der Prozeß, wie Borchgrevink sich ausdrückt, seinen Höhepunkt erreicht hat, was wir am Schwinden des Fiebers und in den exsudativen Fällen an der Einleitung der Resorption erkennen. Geht diese glatt von statten, so wird eine Operation keinen Vorteil bringen können. Bleibt sie aber ungenügend, läßt die erhoffte Besserung des Allgemeinbefindens und Zunahme der Kräfte auf sich warten, so ist die Operation zweifellos in den allermeisten Fällen imstande, diese Wendung mit einem Schlage herbeizuführen, indem sie eine dauernde Entleerung des Exsudates bewerkstelligt. Es mag sein, daß dieser Erfolg sich bei einem Teile auch durch die Punktion erreichen läßt, aber diese hat gleichfalls ihre Gefahren, an Sicherheit der Wirkung steht sie der Laparotomie jedenfalls nach, und bei den mit Verwachsungen einhergehenden Formen versagt sie. Was hier von der Punktion gesagt wurde, gilt natürlich in gleicher Weise von den Methoden von Nolen (38) und Mosetig-Moorhof (33), die an die Punktion die Auswaschung mit destilliertem Wasser oder Kochsalzlösung oder das Einblasen von Luft anschließen. Aber diese „zur Heilung neigenden Fälle“ sind es auch gar nicht, die der Chirurg für sich beansprucht, sondern die, welche bei mehrwöchentlicher interne Behandlung keine Fortschritte machen und bald langsam, bald schneller, mehr und mehr von Kräften kommen.

Gerade bei diesen, die von der fortgesetzten internen Therapie wenig oder nichts zu hoffen haben, ist die rechtzeitige Operation imstande, den Prozeß zum Stehen zu bringen und die erlahmenden Widerstandskräfte neu zu beleben, vergl. unsere Fälle 1, 2, 3, 6, 13,

14, 15, 16, 18, 20, 23, 30, 33), und selbst da, wo es ihr nicht mehr gelingt, dauernde Heilung zu bringen, erleichtert sie die Beschwerden der Kranken meist wesentlich (17, 25). Darum gilt es, in solchen Fällen nicht unnötig lange zu säumen, je mehr die Kräfte der Kranken sich konsumieren, desto geringer werden die Chancen der Operation, desto größer ihre Gefahren.

In erster Linie droht der Kollaps, der bei Individuen mit reduziertem Kräftezustand sehr ernstlich in Betracht gezogen werden muß. Auch wir verloren leider einen Fall auf diese Weise (Fall 11).

Weiterhin die Sepsis. Wenn auch im allgemeinen die Gefahr der Infektion von außen bei der Laparotomie heutzutage nicht sehr hoch zu veranschlagen ist, so möchte ich doch aus unserm Falle 8, der bereits durch mehrere Wochen vor der Operation septische Erscheinungen geboten hatte (Hautblutungen, hohes Fieber) die Lehre ziehen, daß eine septische Allgemeininfektion eine strikte Kontraindikation gegen den Eingriff ist.

Ferner können Bronchitis oder Pneumonie bei schwächlichen Kranken oder bei Komplikationen von seiten der Lungen recht unliebsame Beigaben sein, doch lassen sich diese durch Vermeidung der allgemeinen Narkose meist umgehen.

Endlich liegt eine Hauptgefahr in der Möglichkeit der Kotfistelbildung, die durch die Operation begünstigt wird, und der 3 von unsern 40 Fällen erlagen (22, 24, 26). Sie droht vor allem bei den mit zahlreichen derberen Verwachsungen einhergehenden, also speziell den trockenen Formen. Am ehesten wird man ihr aus dem Wege gehen können, wenn man in derartigen Fällen, die sich doch zur Entfernung primärer Herde nicht eignen, unnützes Lösen der Verwachsungen vermeidet.

Diesen eventuellen Nachteilen der Operation stehen als Vorteile gegenüber:

1. Wie bereits berührt, bei den exsudativen Fällen die völlige und meist auch dauernde Beseitigung des Exsudates, die durch die Punktion vielfach nur unvollkommen und selbst in Borchgrevinks Fällen zur Hälfte nicht dauernd erreicht wird. Unter unseren 31 Kranken mit Exsudat waren nur 3 (Fall 28, 33 und 40), bei denen sich eine geringfügige Neuansammlung verzeichnet findet. Bei 28 und 33 verlor sich dieselbe ohne weitere Maßnahmen. 8 unter ihnen — vergl. S. 530 — waren kurz vorher resultatlos punktiert worden, und es müßte schon ein merkwürdiger Zufall sein, wenn bei ihnen allen innerhalb der 8—14 Tage, die zwischen Punktion und Laparotomie liegen, der Kulminationspunkt der Erkrankung eingetreten

wäre. Übrigens ist diese Annahme für 3 unter ihnen, die bis zur Operation konstant ansteigende Fieberkurven aufwiesen, schon um dieses Fiebers willen nach Borchgrevink nicht zulässig. Ich möchte daraus folgern, daß die Laparotomie das Exsudat unter Umständen auch dann dauernd beseitigen kann, wenn der Höhepunkt der Erkrankung noch nicht überschritten ist.

2. Bei der großen Mehrzahl der mit lebhaften Schmerzen behafteten Fälle eine wesentliche Linderung oder völlige Beseitigung der Beschwerden. Ein eklatanter Beweis für diese Wirkung der Operation ist auch der Fall I von Lauper. Unter unseren Fällen bildeten eine Ausnahme nur Fall 35, bei dem eine Darmperforation sich vorbereitete, und Fall 43.

3. Bei den meisten eine sichtliche Hebung des Allgemeinbefindens.

4. Bei 1/3 unserer vorher Fiebernden sofortiger, bei den übrigen, soweit nicht Komplikationen vorlagen, allmählicher Abfall des Fiebers.

5. Bei allen den Fällen, die zur Entfernung primärer Herde auffordern können, die Möglichkeit, diese kausale Therapie befolgen.

Borchgrevink verwirft zwar diese Art des Eingriffs prinzipiell, weil sie von der „illusorischen Annahme der Monolokalisation der Tuberkulose" ausgehe, und weil der gleiche Erfolg sich auch ohne diese Komplikation der Operation erreichen lasse. Indessen illustrieren die Resultate Winters deutlich genug den Unterschied, den die Entfernung der erkrankten Adnexe für die Dauerheilung der von den weiblichen Genitalien ausgehenden Peritonealtuberkulosen bedeutet.

Ich entnehme die betreffenden Zahlen der Arbeit v. Krenckis[1]) S. 163 ff.

1. Eigene Fälle ohne Adnexexstirpation 8, Heilungen 4 = 50 Proz.

2. Eigene Fälle mit Adnexexstirpation 9, Heilungen 6/8 (1 verschollen) = 75 Proz.

3. Fälle aus der Literatur mit sicherer Tubenerkrankung, laparotomiert ohne Adnexexstirpation 37, Heilungen 13 = 35,4 Proz.

4. Fälle aus der Literatur mit sicherer Tubenerkrankung, laparotomiert mit Adnexexstirpation 60, Heilungen 46 = 76,6 Proz.

Ferner weise ich nur darauf hin, wie oft man auf dem Sektionstisch Gelegenheit hat, zu beobachten, welche Gefahren auch ein lange Zeit eingekapselter tuberkulöser Käseherd für seinen Träger mit sich bringt. Es will mir durchaus nicht logisch erscheinen, wenn wir

1) Dissertat. medic. Königsberg, 1901.

diese zweifellose Quelle neuer Infektionsmöglichkeit — Borchgrevink selbst betrachtet den Fall Jordan als ein solches Rezidiv, ausgehend von dem zurückgelassenen Tubenherd — die meist leicht zu eliminieren ist, zurücklassen, während wir doch tagtäglich tuberkulöse Herde an andern Stellen des Körpers entfernen, auch wenn sie nicht die einzigen ihrer Art sind.

Der auffälligste Punkt in der Wirkungsweise der Laparotomie ist der, daß sie selbst dann zu wirken vermag, wenn man, wie in unseren Fällen 6, 14, 16, 41, von einer Laparotomie im eigentlichen Sinne nicht mehr reden kann.

Jaffé sagt darüber: „Diese Formen bleiben unbeeinflußt durch die Laparotomie. Machen wir den Bauchschnitt und kommen der überall vorhandenen Verwachsungen halber gar nicht in die freie Leibeshöhle, erreichen wir mühsam uns fortarbeitend weder Ascites zum Ablassen, noch überhaupt einen von Serosa ausgekleideten Raum, so ist der therapeutische Effekt = 0."

Eine Erklärung der Wirkung kann ich nicht geben, es bleibt mir nichts übrig, als auf die Krankengeschichten zu verweisen und es der Kritik des Lesers zu überlassen, ob er eine Wirkung der Laparotomie anerkennen will oder nicht.

Die Resultate unserer Betrachtungen möchte ich in folgenden Sätzen zusammenfassen:

1. Die Peritonealtuberkulose ist eine Krankheit vorzugsweise des kindlichen und jugendlichen Alters.

2. Sie befällt Frauen häufiger als Männer und es ist wahrscheinlich, daß dabei das Verhalten der weiblichen inneren Geschlechtsorgane eine Rolle spielt.

3. Die von den weiblichen Genitalorganen ausgehenden Erkrankungen sind es auch, die anscheinend eine für das weibliche Geschlecht etwas günstigere Prognose bedingen.

4. Ob die Sterblichkeit der Kinder sich von der der Erwachsenen wesentlich unterscheidet, ist zur Zeit mangels größerer Beobachtungsreihen nicht zu entscheiden.

5. Der Charakter der Krankheit ist ein sehr wechselnder. Es finden sich alle Übergänge von den leichtesten Formen, die fast ohne ärztliches Zutun heilen, bis zu den schwersten, bei denen ärztliche Kunst nichts vermag.

6. Es ist wahrscheinlich, daß für diese Variabilität der Sitz des primären Krankheitsherdes wesentliche Bedeutung hat.

7. Für die Therapie sind wir, abgesehen von speziellen chirurgischen Indikationen, wie Ileus, Perforationsperitonitis usw. in zahl-

reichen Fällen, wo die interne Therapie versagt, auf die Laparotomie angewiesen.

8. Die Laparotomie ist imstande, in den meisten Fällen, die bei mehrwöchentlicher interner Behandlung keine Fortschritte machen, eine schnelle Wendung herbeizuführen und vornehmlich bei Vorhandensein von Exsudat die Verlaufsdauer wesentlich abzukürzen.

9. Zeigt ein Fall Neigung zur Verschlechterung — höheres Fieber, Verfall der Kräfte — so ist die Laparotomie oft imstande, dem Krankheitsprozeß Einhalt zu tun. Gelingt es ihr nicht, dauernde Besserung zu bewirken, so vermag sie vielfach, die Beschwerden der Kranken zu mildern.

10. Die Laparotomie eröffnet die Möglichkeit, durch Beseitigung eventueller primärer Herde eine kausale Therapie einzuschlagen.

11. Die Prognose des operativen Eingriffs ist für die exsudativen Formen wesentlich günstiger als für die trockenen. Sie wird in erster Linie durch den Kräftezustand der Kranken, in zweiter durch die vorhandenen Organkomplikationen bedingt.

12. Die Lösung derberer Verwachsungen ist wegen der Gefahr der Kotfistelbildung möglichst zu vermeiden.

13. Bestehende septische Allgemeininfektion ist eine strikte Kontraindikation gegen die Laparotomie.

Literaturverzeichnis.

Eingehendere Literaturangaben finden sich noch bei Lindner[1]), Herzfeld, Borchgrevink (Bibl. med.), Ebstein, Schalmack und Teleky, Zentr. f. d. Grenzgebiete, 1899. Das Verzeichnis enthält nur die von mir benutzte Literatur.

1) Aldibert, De la laparotomie dans la péritonite tbc. Ref.: Zentralbl. f. Chirurgie. 1893. S. 429.

2) Alterthum, Tuberkulose der Tuben und des Beckenbauchfells. Beiträge zur Geburtshilfe und Gynäkologie. I. S. 67.

Baciocchi vgl. Nannotti (36).

3) Baumgarten, Vaginaler und abdominaler Bauchschnitt bei Peritonealtuberkulose. Deutsche med. Wochenschr. 1901. S. 19.

4) Bruns, Tuberculosis herniosa. Beiträge z. klin. Chirurgie. 9. Bd.

5) Borchgrevink, Klinische und experimentelle Beiträge zur Lehre von der Bauchfelltuberkulose. Bibliotheca medica. 1901. Stuttgart, Erwin Nägele.

6) Derselbe, Zur Kritik der Laparotomie bei der serösen Bauchfelltuberkulose. Mitteil. a. d. Grenzgeb. d. Medizin u. Chirurgie. 6. Bd. S. 434.

7) Bumm, Über die Heilungsvorgänge nach dem Bauchschnitt bei bazillärer Peritonealtuberkulose. Ref.: Zentralbl. f. Chirurgie. 1893. S. 762.

1) Genauere Titel s. u. im alphabetisch geordneten Literaturverzeichnis.

8) Cassel, Geheilte Bauchfelltuberkulose bei Kindern. Deutsche med. Wochenschr 1900. S. 596.
9) Conitzer, Zur operativen Behandlung der Bauchfelltuberkulose im Kindesalter. Zentralbl. f. Chirurgie. 1893. S. 864.
10) Czerny, Über die chirurgische Behandlung intraperitonealer Tuberkulose. Bruns' Beiträge. 6. Bd. 1890. S. 73.
11) Ebstein, Dissert. med. Breslau 1898/99.
12) Ferri (Wyder), Dissert. med. Zürich 1900.
13) Frank (Czerny), Die Erfolge der operativen Behandlung der chronischen Peritonealtuberkulose usw. Mitteil. a. d. Grenzgeb. VI. S. 97.
14) Frees (Löhlein), Deutsche med. Wochenschr. 1894. S. 849 u. 873.
15) Gatti, Über die feineren histologischen Vorgänge bei der Rückbildung der Bauchfelltuberkulose nach einfachem Bauchschnitt. Ibidem. 1896. 53. Bd. S. 645.
16) Hegar, Tuberkulose der Tuben und des Beckenbauchfells. Deutsche med. Wochenschr. 1897. S. 713.
17) Henoch, 1 Fall von chron.-idiopath. Peritonitis. Berliner klin. Wochenschr. 1891. Nr. 28.
18) Herzfeld (Körte), Zur chirurgischen Behandlung der tuberkulösen Peritonitis. Mitteil. a. d. Grenzgeb. 5. Bd. 1900. S. 184.
19) Hildebrandt, Ursachen der Heilwirkung der Laparotomie an tuberkulöser Peritonitis. Münchner med. Wochenschr. 1898. S. 471.
20) Jaffé, Über den Wert der Laparotomie als Heilmittel gegen tuberkulöse Peritonitis. Volkmanns Vortr. Nr. 211. Leipzig 1898.
21) Jordan, Über den Heilungsvorgang bei der Peritonealtuberkulose nach der Laparotomie. Bruns' Beitr. XIII. 1895. S. 760.
22) Israel, J., Erfahrungen über operative Heilung der Bauchfelltuberkulose. Deutsche med. Wochenschr. 1897. S. 4.
23) Kischenski, Experimentelle Untersuchungen über den Heilwert der Laparotomie. Ref.: Zentralbl. f. Chirurgie. 1893. S. 863.
24) König, Zentralbl. f. Chirurgie. 1884. S. 81.
25) Derselbe, Ebenda. 1890. S. 657.
26) Köppen, Studien nach Untersuchung über Pathologie und Therapie der tuberkulösen Peritonitis. Langenbecks Archiv. 69. Bd. Heft 4.
27) Lauper (Kocher), Beiträge zur Frage der Peritonealtuberkulose. Deutsche Zeitschr. f. Chirurgie. 1901. 59. Bd. S. 281.
28) Lindner, Über die operative Behandlung der Bauchfelltuberkulose. Ebenda 1892. 34. Bd. S. 448.
29) Löhlein, Erfahrungen über den Bauchschnitt bei tuberkulöser Peritonitis. Deutsche med. Wochenschr. 1889. S. 643.
30) Derselbe, Zur Diagnose der tuberkulösen Peritonitis. Ebenda. 1900. S. 621.
31) Mackenrodt, Gynäk. Zentralbl. 1892. S. 367.
32) Marchthurn, Weitere 19 mittels Laparotomie behandelte Fälle von Peritonealtuberkulose. Wiener klin. Wochenschr. 1897. S. 206.
32a) Mohrmann, Die Resultate der Laparotomie bei tuberkulöser Peritonitis. Dissert. Göttingen 1903.
33) v. Mosetig-Moorhof, Zur Therapie der Peritonealtuberkulose. Wiener med. Presse. 1893. Nr. 1. Ref.: Zentralbl. f. Chirurgie. 1893. S. 762.
34) Müller, 20 Fälle operativ behandelter Peritonealtuberkulose. Mitteil. a. d. Hamburger Krankenanstalt. 3. Bd. Heft 4. Oktober 1901.

35) Nägeli, O., Über Häufigkeit, Lokalisation und Ausbreitung der Tuberkulose usw. Virchows Archiv. 160. Bd. S. 426.
36) Nannotti und Baciocchi, Ricerche sperimentali sugli effeti etc. Ref.: Zentralbl. f. Chirurgie. 1893. S. 690.
37) Nassauer, Zur Frage der Heilung der tuberkulösen Peritonitis d. h. Laparotomie. Münchner med. Wochenschr. 1898. S. 483.
38) Nolen, Eine neue Methode zur Behandlung der exsudativen tuberkulösen Peritonitis. Berliner klin. Wochenschr. 1893. S. 813.
39) Nüßlein, Dissert. med. Erlangen 1896.
40) Öhler, Über Peritonealtuberkulose. Münchner med. Wochenschr. 1900. Nr. 52.
41) Pagenstecher, Dürfen wir die Bauchfelltuberkulose operativ behandeln? Deutsche Zeitschr. f. Chirurgie. 1902. 67. Bd. S. 208.
42) Ulrich Rose (Naunyn), Verlauf und Heilbarkeit der Bauchfelltuberkulose ohne Laparotomie. Mitteil. a. d. Grenzgeb. 1901. S. 110. 8. Bd.
43) Schalmack, Dissert. Kiel 1889/90.
44) Sick, Zur Kasuistik der Laparotomie bei tuberkulöser Peritonitis. Ref. Zentralbl. f. Chirurgie. 1893. S. 447.
44a) Teleky, Bauchfelltuberkulose und ihre Behandlung. Zentralbl. f. d. Grenzgebiete. 1899. Sammelreferate. S. 227, 326, 353.
45) Thoenes, Über Dauerresultate der operativen Behandlung bei Peritonealtuberkulose. Mitt. a. d. Hamburger Krankenanstalt. 3. Bd. Heft 3. 1901.
46) Ungar, Chronische Peritonitis und Peritonealtuberkulose bei Kindern. Münchner med. Wochenschr. 1900. S. 1474.
47) Vierordt, Weitere Beiträge zur Kenntnis der chronischen insbesondere tuberkulösen Peritonitis. Deutsches Archiv f. klin. Med. 52. Bd.
48) Valenta vgl. Marchthurn.
49) Warneck, Zur Frage der Heilwirkung der Laparotomie bei Peritonealtuberkulose. Gyn. Zentralbl. 1892. S. 1159.
50) v. Winckel, Über die chirurgische Behandlung der von den weiblichen Genitalen ausgehenden tuberkulösen Bauchfellentzündung. Volkmanns Vortr. 1897. Nr. 201.
51) Winter, Deutsche med. Wochenschr. 1902. S. 177.
52) Wunderlich, Über die Mißerfolge der operativen Behandlung der Bauchfelltuberkulose. Archiv f. Gynäkologie. 59. Bd. 1899. S. 216.

XXVII.

Zur Prognose der Radikaloperation der Hernien.

Von

Dr. Otto Pott.

I. Aufgaben und Wege einer Sammelstatistik über radikale Bruchoperationen.

Ein Lieblingsgebiet kasuistischer und statistischer Beiträge zu den vielumfassenden Ergebnissen moderner Chirurgie, fast von ihren ersten Zeiten her, ist die Radikaloperation der Brüche. Der allgemeinen Anwendung erst zugänglich gemacht durch die Errungenschaften Listerscher und nachlisterscher Wundbehandlung, hat sie bereits im Jahre 1883 den Gegenstand zweier größeren Abhandlungen geboten, die, alles bis dahin über Bruchbehandlung Bekannte zusammenstellend, noch heute vorbildlichen Wert besitzen, ich meine die Werke von Leisrink und Ségond. Sie konnten damals noch einen jeden einzelnen der operierten Bruchkranken, fast mit Namen und Krankengeschichte, gesondert anführen. Heute ist die Zahl der Operationen, die jene Autoren noch von zahlreichen Operateuren gesammelt, von vielen einzelnen Chirurgen erreicht, von einer großen Zahl sogar weit übertroffen. Überall verstreut, in Monographien, Dissertationen, Aufsätzen, Kongreßverhandlungen finden sich Angaben mehr oder weniger vollständiger Art über solche „persönliche“ Statistiken. Eine Sammlung dieses bedeutenden Materiales und eine Verarbeitung nach einheitlichen Gesichtspunkten ist indes nach jenen beiden Werken nicht wieder ins Leben gerufen worden. Und doch müßte es nach so viel Jahren erfindungs- und erfolgreichen Wirkens auf diesem engen Gebiete der operativen Chirurgie, in dessen technischer Weiterentwicklung wir nunmehr zu einem gewissen Abschluß gelangt zu sein scheinen, müßte es von Interesse sein, in vergleichbaren, allgemein anwendbaren Werten über das bisher Erreichte, also auch das fernerhin zu Erwartende, Überblick und Rechenschaft zu gewinnen.

Aus diesem Gedanken heraus mag es geschehen sein, daß im Jahre 1901 die für das Schultze-Stipendium an der Universität Berlin ausgeschriebene Preisaufgabe eine „statistische Zusammenstellung der Erfolge der Radikaloperation der Brüche" forderte. Die vorliegende Arbeit stellt nicht nur eine Fortführung, sondern eine völlige Umarbeitung der damals von mir verfaßten dar. Fast nur der Grundgedanke und die an ihn anknüpfenden Leitmotive sind dieselben geblieben, auch das ganze Material ist neu durchgesehen worden. So hoffe ich, einen nicht unwillkommenen Beitrag zu liefern zur Prognose der Radikaloperation der Brüche, soweit eben eine Sammelstatistik der bisher erzielten Ergebnisse darüber Auskunft zu geben vermag.

Dazu genügt nun nicht eine Nebeneinanderstellung der verschiedenen bisher bekannt gewordenen Einzelstatistiken, oder ihre einfache Addition. Wer das Zustandekommen der Endzahlen in solchen Statistiken näher verfolgt, wird erstaunt sein über den Mangel an Übereinstimmung, der unter den Verfassern hinsichtlich der Anforderungen an eine auch weiterhin verwertbare Statistik herrscht. Weiter unten werde ich näher darauf einzugehen und einen trotz solcher Abweichungen gangbaren Weg zu zeigen haben. Wenn ich also unter dieser Einschränkung den Einwand Kummers gegen eine Sammelstatistik gelten lasse: „Man hat, meiner Meinung nach mit Recht, diesem Verfahren den Vorwurf gemacht, daß es gänzlich verschiedene, unvergleichbare Dinge zusammenwirft und so zu trügerischen Ergebnissen führt" — ein Einwand, den z. B. auch Taillens mit ähnlichen Worten erhebt — so muß ich es doch weiterhin für unzulässig halten, die individuellen Unterschiede zwischen den einzelnen Kliniken, Operateuren, Operationsgrundsätzen gegen die Beweiskraft einer Sammelstatistik ins Feld zu führen. Eine Operation, die, wie die Bruchoperation, Gemeingut aller operierenden Ärzte geworden ist oder zu sein verdiente, will nach der Durchschnittsleistung beurteilt sein, die unter verschiedenen Verhältnissen mit ihr erzielt wird, nicht nach der besten erreichten Einzelleistung. Nur der Durchschnittserfolg aus einer großen Zahl von Beobachtungen erhebt sich genügend über die Zufälligkeiten, denen das Material aus einer Hand seine besondere Beschaffenheit verdanken kann. Gewiß gibt es eine Reihe von Fragen, die sich aus den Erfahrungen einer einzigen größeren Klinik heraus schon befriedigend beantworten lassen, wie die nach dem Einfluß des Wundverlaufes, des Alters der Operierten, der Größe der Brüche usw. auf das Endergebnis der Radikaloperation; andere aber, und zwar die wichtigsten, erfahren eine maßgebliche Beantwortung nur durch die Sammelstatistik. Das sind die Fragen nach

der Gefährlichkeit der Operation, nach ihrem Werte, und nach der besten Methode.

Mit Recht steht die Frage nach der Gefährlichkeit der Operation vorne an. Als gefahrlos muß die Operation sich erweisen, wenn sie ihre volle Bedeutung, eine Operation freier Wahl zu sein, erlangen soll. Darum ist es zunächst von ausschlaggebender Bedeutung zu wissen, wie viele Menschen infolge der Radikaloperation starben. Hier liegt aber gleich eine Schwierigkeit: wie weit darf man denn gehen mit der Belastung der Operation durch Todesfälle, die zeitlich mehr oder weniger eng mit ihr verbunden sind? Ist es erlaubt, nur Dinge wie Kollaps, Nachblutung oder Wundinfektion auf Rechnung der Operation zu setzen, Dinge, deren Abhängigkeit von der Operation ohne weiteres in die Augen springt; etwa noch mit Einrechnung des Narkosetodes, obwohl es da ganz gleichgültig wäre, ob die Narkose für die Radikaloperation oder zu irgendeinem andern Zweck eingeleitet wurde? Oder muß man alle die Wundheilung komplizierenden Vorgänge mit in Betracht ziehen, wie Embolien, oder Pneumonien, sei es anschließend an „Ätherbronchitis" oder infolge „Spitalinfektion", oder sonstige im Krankenhause erworbene Krankheiten, oder schließlich sogar tödliche Exazerbationen chronischer Leiden? Wer eine glänzende Statistik haben will, sagt (so las ich bei einem Autor): eine postoperative Pneumonie fällt nicht meiner Methode zur Last — und hat Recht damit; aber er verkennt, daß nicht die gewählte Operationsmethode, sondern die Wahl operativer Behandlung Veranlassung zur Pneumonie wurde. Soll eine Operation, sei sie welche sie wolle, gefahrlos genannt werden, so muß sich auch erweisen, daß sie den Operierten nicht in erhöhtem Maße tödlichen Zufälligkeiten aussetzt. Darum, denke ich, sind die strengsten Anforderungen an eine Mortalitätsstatistik die besten, wie König sie stellt und begründet mit den Worten: „Man braucht nur die Narkose mit ihren Gefahren, die Möglichkeit, daß ein Mensch mit Fettherz nach der Operation stirbt, die Möglichkeit einer Pneumonie in Betracht zu ziehen, auch wenn man Infektionen wie Rose, akute Phlegmone der Wunde, Peritonitis vermeidet, um zu verstehen, daß immer einmal auch dem besten Chirurgen ein Todesfall vorkommt. Unserer Ansicht nach gelten dann auch die Rechenexempel nicht, nach welchen der Herztod, der Narkosentod, der Tod an Pneumonie als nicht durch die Operation verschuldet unberücksichtigt gelassen werden. Der Mensch wäre nicht gestorben, wenn er nicht operiert worden wäre. Das genügt." Darum muß jede tödliche Erkrankung, die eintritt, bevor die Wiederherstellung des Operierten gesichert ist, auf die Operation

bezogen werden, wenn nicht die Art der Todesursache eine solche Beziehung deutlich ausschließt. Letzteres trifft m. E. zu in zwei von Kannegießer mitgeteilten Fällen: 1. ein 43jähriger Mann bekommt am 4. Tag p. o. heftiges Erbrechen, das sich späterhin wiederholt, hat weder Fieber noch sonst septische Symptome, stirbt am 7. Tag an Verblutung aus einem Ulcus am Pylorus; 2. ein Greis stirbt 5 Tage p. o. an miliarem Adenokarzinom des Peritoneums und des Bruchsackes. Auf diese beiden Prozesse wäre das Unterlassen der Operation wohl kaum von Einfluß gewesen; sie sollen deshalb nicht mitgerechnet werden.

Eine zweite Quelle der Ungenauigkeit gilt es nur zu bemerken, um sie zu vermeiden. Einem allgemeinen Brauche entsprechend führt man als Zahl der Operationen die Zahl der operierten Hernien auf, einerlei ob man in einer oder in mehreren Sitzungen operierte. Manche Statistiker berechnen nun frischweg ihre Mortalitätsziffer auf diese Zahl der Operationen, ohne zu bedenken, daß derselbe Mensch, an 2 Hernien gleichzeitig operiert und darauf verstorben, nun unter den Todesfällen nur einmal, unter den Operationsfällen dagegen zweimal verzeichnet steht. Das fälscht die Berechnung zugunsten des Operateurs. Nein, auf die Zahl der operierten Personen allein kann die Mortalität berechnet werden, und nur wenn eine Person etwa beidseitig in 2 Sitzungen operiert wurde, ist sie doppelt zu zählen, weil dann eben zwei völlig unverquickte Operationen, gleichwertig zwei Operationen an verschiedenen Menschen, vorliegen. Diesen Grundsatz habe ich durchgehends zur Geltung gebracht. So erklären sich die manchmal nicht unbeträchtlichen Differenzen zwischen den von mir angegebenen Zahlen und den Zahlen der betreffenden Autoren selbst. Dazu trägt aber noch ein zweiter, auch eigentlich selbstverständlicher Abzug bei, den ich in manchen Fällen machen mußte. Eine Reihe der Autoren hat nur die Gesamtzahl aller Hernienoperationen angegeben ohne Unterschied, ob bei inkarzerierten oder nicht inkarzerierten Hernien vorgenommen. Nun ist aber klar, daß, wer die Mortalität der Radikaloperation kennen lernen will, von den wegen Inkarzeration ausgeführten Operationen gänzlich absehen muß. Denn hier handelt es sich um eine dringliche Operation, deren Prognose durch den Zustand der Inkarzeration, nicht aber durch die relativ untergeordnete Radikalbehandlung maßgeblich bestimmt wird. So habe ich mich bemüht, dem Beispiele der meisten bisherigen Statistiker folgend, die Zahlenangaben an dem von den Autoren mitgeteilten Material streng darauf zu kontrollieren, daß sie nur die Operationen an nicht eingeklemmten Brüchen umfassen. Unvermeidliche Ausnahmen werden besonders kenntlich gemacht.

Von fast größerer Wichtigkeit als die nakte Prozentzahl der Todesfälle scheint mir indes die Kenntnis der direkten Todesursachen zu sein. Sie zeigt uns erst, in welchen Begleit- und Folgeumständen wir die Hauptgefahren der Operation zu suchen haben; sie lehrt uns Kontraindikationen aufzustellen, sie ermöglicht uns genauere prognostische Beurteilung des einzelnen Falles, und sie gibt uns schließlich Fingerzeige für unser therapeutisches Handeln. Wie weit das Kindes- und Greisenalter die Gefahr vermehren, suchte ich durch besondere Zahlenreihen festzustellen. Als Grenze der Kinderzeit wählte ich das vollendete 14., als Beginn des Greisenalters das 51. Lebensjahr. Mag manchem auch die letztere Grenze noch zu niedrig erscheinen, so denke ich doch, die dazwischenliegende Zeit des kräftigen Jugend- und Mannesalters einigermaßen zutreffend ausgeschieden zu haben, und darauf kam es mir an.

Zunächst der Mortalität ist uns der Wert der Radikaloperation von Wichtigkeit. Ihn beurteilen wir nach der Anzahl der Dauererfolge, d. h. der Heilungen, die sich als vermutlich beständig erwiesen haben. Was ist aber nun ein solcher Dauererfolg? Auch hier hat der unbewußte Wunsch nach einer glänzenden Statistik manchen Autor irregeführt. Wer geheilt das Spital verlassen, durfte noch vor kurzem in manchen Veröffentlichungen als Beweis für die Vorzüglichkeit der Operation aufgeführt werden. Mit Recht haben schärfere Kritiker auf die Unzuverlässigkeit solcher Angaben hingewiesen; keiner aber hat uns gründlicher darüber aufgeklärt als Coley[1]). In einem Zeitraum von 10 Jahren hat er am Hospital for ruptured and crippled in Neuyork 361 Rezidive von Inguinal- und Kruralhernien auf die Zeit ihrer Entstehung untersucht. Es ergab sich, daß 64½ Proz. der Rezidive innerhalb der ersten 6 Monate, 80 Proz. innerhalb des ersten Jahres, 8,89 Proz. im zweiten Jahre nach der Operation zuerst bemerkt wurden. Das wären annähernd 90 Proz. innerhalb der ersten 2 Jahre, während die letzten 10 Proz. sich in unregelmäßiger Weise auf eine weitere Reihe von Jahren verteilen. Mit kleineren Zahlen kommt Anderegg zu einem ähnlichen Resultat: von 41 Rezidiven entstanden 38 = 92⅔ Proz. bis zum Ende des zweiten Jahres, 29 = 70⅔ Proz. schon bis zum Ende des ersten Jahres. Weitere Angaben über die Entstehungszeit der Rezidive konnte ich aus folgenden Mitteilungen erheben:

Svensson und Erdmann: 6 Rezidive im ersten Halbjahre, 9 im ersten Jahre, 3 im zweiten Jahre; 1 noch später;

Bassini: 5 Rezidive im ersten Jahre, 1 im zweiten;

1) The radical cure of hernia. Medical News. 1899. II.

Borelius: 8 Rezidive im ersten Halbjahre, 17 im ersten Jahre, 1 im zweiten Jahre, 3 noch später;

Nordische Sammelforschung: 25 Rezidive im ersten Halbjahre, 43 im ersten Jahre, 15 im zweiten Jahre, 6 noch später.

Addieren wir diese Zahlen zu denen Andereggs, so erhalten wir von 145 Rezidiven, deren Beginn bekannt ist, 71⅔ Proz. im ersten, 20 Proz. im zweiten Jahre, und nur 9 Proz. nach den ersten beiden Jahren. Können nun auch alle diese Zahlen keinen Anspruch auf absolute Geltung erheben, so beweisen sie doch übereinstimmend, wie wenig Wert eine nach ½ Jahre konstatierte Dauerheilung ist, wie häufig auch im zweiten Jahre noch ein Rezidiv auftritt, und wie selten schließlich ein Rezidiv noch später als 2 Jahre nach der Operation beobachtet wird. Hierauf baue ich, wenn ich mit vielen Anderen eine Kontrollzeit von 2 Jahren für unerläßlich zur Beurteilung des Erfolges halte. Ist nach dieser Zeit die Narbe fest, wölbt die Bauchwand sich weder beim Husten noch beim Pressen vor, fühlt auch der in den ehemaligen Bruchkanal eingelegte Finger keinen Anprall der Eingeweide bei Tätigkeit der Bauchpresse, dann darf die Heilung als dauerhaft bezeichnet werden. Dieser vollen Dauerheilung steht gegenüber das ausgesprochene oder beginnende Rezidiv. „Von einem Rezidiv darf nur dann die Rede sein, wenn die neue Hernie die wesentlichen Kennzeichen der früheren bietet. Ein Patient z. B., der nach der Radikalkur einer äußeren Leistenhernie eine innere Hernie bekommt, hat eine neue Hernie erworben, nicht aber ein Rezidiv der alten. Man darf also hier ebensowenig von einem Rezidiv reden, als wenn er einen Schenkelbruch oder einen Leistenbruch der anderen Seite hätte.“ So meint Kummer, nach dem strengen Wortsinn gewiß mit Recht. In praxi, für den kurativen Erfolg, ist es aber ganz gleichgültig, ob eine Hernie genau an der alten Stelle oder unmittelbar daneben, etwa in der Schnittnarbe, neu zum Vorschein kommt. In beiden Fällen ist die Operation eben zur Heilung des Bruchleidens an dieser Stelle unzulänglich gewesen. Ich schiebe darum zwischen die Dauerheilungen und die Rezidive die Gruppe der zweifelhaften Heilungen ein, in die auch die erst undeutlich beginnenden Rezidive gezählt werden, sowie diejenigen Heilungen, die wegen erheblicher nachträglichen Beschwerden keinen vollen Erfolg darstellen. So setzt sich aus Dauerheilungen, unvollständigen Heilungen und Rezidiven die Zahl der Kontrollierten zusammen. Es läge nun nahe (vgl. Taillens), nur solche Fälle einzubeziehen, deren Operation mindestens 2 Jahre vor der Kontrollzeit zurückliegt. Dann würde aber nach den oben angestellten Berech-

nungen die Zahl der Rezidive um die später als im zweiten Jahre auftretenden zu klein sein. Auch erlauben die meisten vorliegenden Statistiken solch genaue Auswahl der Fälle nicht mehr. Ich habe deshalb mit Maydl u. A. auch die innerhalb der letzten zwei Jahre vorgekommenen Rezidive unter entsprechender Vermehrung der Grundzahl mit einbezogen. Das Verhältnis der Dauerheilungen zu dieser Grundzahl aller kontrollierten Fälle gibt den Prozentsatz der Dauerheilungen an.

Wie steht es aber für die Erfolgstatistik bei Radikaloperationen inkarzerierter Hernien, die wir ja von der Mortalitätsberechnung ausschließen mußten? Dürfen sie hinsichtlich der Dauerresultate mit den anderen Radikaloperationen auf eine Stufe gestellt werden? Die Frage ist, wo sie aufgeworfen wurde, verschieden beantwortet worden. Slajmer z. B. verneint sie, ohne seine Gründe darzulegen; Creite verzichtet auf die Nachuntersuchung der Fälle inkarzerierter Hernien, „weil bei den nicht inkarzerierten Hernien viel eher eine aseptische Heilung zu erzielen ist wie bei den inkarzerierten." Da ist es interessant, daß schon Leisrink, ebenso nach dessen Angabe Cuénod (Inaug.-Diss. Lausanne 1881) für die eingeklemmten Hernien günstigere Dauerheilungszahlen berechnen konnte. Dies Verhältnis dürften auch die Bestrebungen moderner Asepsis nicht geradezu umgekehrt haben. Eher schon würde ich für eingeklemmte und freie Brüche zusammen eine Teilung je nach dem aseptischen oder nicht aseptischen Wundverlauf gutheißen, wenn das nicht wiederum für unser gewünschtes Durchschnittsresultat — und nach mehrerer Autoren Untersuchungen auch für das Gesamtresultat überhaupt — belanglos wäre. So folge ich dem Beispiele der zahlreichen Statistiker, die für die Beurteilung des Endresultates gleichmäßig Operationen an eingeklemmten und freien Brüchen berücksichtigen.

Es darf nun nicht wundernehmen, wenn stellenweise die nach obigen Grundsätzen aus den spezielleren Mitteilungen der Autoren berichtigten Zahlen erheblich von den summarischen Angaben der Verfasser selbst abweichen. Dafür haben sie den Vorzug, miteinander vergleichbar zu sein. Leider war eine ganz gleichmäßige Behandlung des Materials auch hier nicht durchführbar, mangels genügender Grundlagen für die Nachkontrolle. Doch mußten die maßgebenden Gesichtspunkte hier ausführlicher im Zusammenhange behandelt werden, um immer sich wiederholende kritische Bemerkungen zu den einzelnen Literaturangaben unterlassen zu können.

Die statistische Antwort auf die letzte unserer Fragen: welche Operationsmethode den Vorzug verdiene, gibt uns die Verteilung

der Dauererfolge auf die verschiedenen Methoden. Es kann hier nicht meine Aufgabe sein, alle zum Zweck einer Radikaloperation vorgeschlagenen Verfahren anzuführen. Wer sich hierfür interessiert, und durch die gangbaren chirurgischen Lehr- und Handbücher nicht befriedigt werden sollte, möge z. B. bei Ségond, Agier, Berchoud, weniger vollständig bei Creite, für Cruralhernien auch bei Bresset, für Nabelbrüche bei Hiller, weitere Hinweise holen. Ich beschränke mich darauf, kurz die Methoden zu charakterisieren, für die zahlenmäßige Veröffentlichungen vorliegen.

1. Leistenbruchoperationen.

Nicht mehr in die Zeit moderner Chirurgie reichen die Methoden von Davies, Dowell und Rothmund. Den Übergang von der vorantiseptischen zur anti- bezw. aseptischen Chirurgie bildet Wood [1]), der in beiden Perioden eine größere Zahl von Operationen ausführte. Er reponierte von einem kleinen Hautschnitt aus den Bruchsack und schnürte die Leistenpfeiler durch temporäre Silberdrahtnähte zusammen. Alle seither geübten Methoden unterscheiden sich von der seinigen wesentlich durch das Bestreben, den Bruchsack zuverlässig zu verschließen, statt ihn nur eingestülpt sich selbst zu überlassen. Nußbaum begnügte sich noch mit der Behandlung des Bruchsackes, den er unter Anziehen hoch unterband, worauf er das periphere Stück exzidierte oder wenigstens inzidierte und drainierte. Er ging damit schon einen Schritt über die ebenfalls als besondere Methode geübte Unterbindung des Bruchsackes oder den Nahtverschluß des Bruchsackstumpfes am Leistenring hinaus. Einnähung des Bruchsackstumpfes in den Leistenring, Einpflanzung in den Kanal oder Befestigung an der Pforte (ähnlich Annandale) leiten über zu der vorzugsweise nach Czerny benannten Methode der hohen Unterbindung, eventuell teilweiser Exzision des Bruchsackes und nachherigen Naht der Leistenpfeiler. Socin darf wohl die Einfügung der prinzipiellen Bruchsackexzision in eine sonst der Czernyschen ähnliche Technik zugerechnet, somit ein Verfahren nach ihm benannt werden, das viele andere Chirurgen mit geringfügigen Abänderungen sich zu eigen gemacht haben. Von der Pfortennaht ist theoretisch nur ein Schritt zur Verengerung des ganzen Leistenkanals durch die ganze vordere Wand fassende und über dem Samenstrang zusammenschnürende, unter Leitung des Fingers eingelegte Nähte, wie sie von Krause und früher auch von Kocher geübt wurde. Sie dürfte passend als

1) Nach Maydl und Ségond.

„vordere Kanalnaht“ bezeichnet werden. Kocher hat sie als Abschluß seiner Verlagerungsmethode beibehalten; statt einfachen Verschlusses des Bruchsackes faßt er aber hierbei den Bruchsack mit gebogener Kornzange, zieht ihn durch einen Faszienschlitz über dem inneren Leistenring, trennt den Fundus ab, und befestigt den Stumpf mit einer zugleich den Schlitz vereinigenden Naht. Seine Invaginationsverlagerung unterscheidet sich von der vorigen dadurch, daß der Bruchsack in sich eingestülpt wird, und daß mit der übrigen Bauchwand auch das Peritoneum über dem inneren Leistenring für den Durchtritt des Bruchsackstranges ein wenig eingeschnitten werden muß.

Alle bisher genannten Methoden haben das eine gemeinsam, daß sie auf die Freilegung des Leistenkanals durch Aufschneiden seiner vorderen Wand im großen und ganzen verzichten. Ihnen gegenüber enthält die zweite Reihe von Operationsmethoden diesen „Kanalschnitt“ als wesentliches Moment, nicht nur als gelegentliches, wie bei Czerny, Kocher usw. Der erste, der den Kanalschnitt methodisch anwandte, war Risel. Sein Verfahren erfuhr eine wesentliche Weiterbildung durch den Ersatz der einfachen Obliquusfasziennaht durch tiefgreifende, die ganze Wand des Leistenkanals einschließlich der Leistenpfeiler über dem Samenstrang aneinanderlegende Nähte, die „tiefe Kanalnaht“. Küster operiert so, im wesentlichen auch L. Championnière, der noch die vordere Kanalwand verstärken will, indem er zuerst den äußeren Wundrand unter den inneren, dann den inneren durch eine zweite Nahtreihe über den äußeren zieht. Girard legt umgekehrt zunächst den Rand des oberen Faszienlappens durch Naht an die hintere Fläche des Ligamentum Pouparti, vernäht dann den unteren lateralen Lappen über dem ersteren nach aufwärts und medianwärts. Auch die Methode Wölflers möchte ich der, von mir der Kürze wegen so genannten, „tiefen Kanalnaht“ zurechnen, da sie ja hauptsächlich eine genaue schichtweise Vereinigung des freigelegten Leistenkanals mit Einbeziehung des Musculus rectus, unter Liegenlassen des Samenstranges, betont. Macewen formt mittelst einer raffenden Naht den isolierten Bruchsack zu einem festen Kissen, schiebt ihn hinter den inneren Leistenring vor das Peritoneum und verschließt Kanal und Pforte durch tiefe Matratzennähte. Bassini als Repräsentant einer weiteren Gruppe näht den inneren schrägen und den queren Bauchmuskel unter dem Samenstrang an das Poupartsche Band und vereinigt über ihm nur die Obliquusfaszie. Die Vorschrift von Schwartz zu seinem procédé de l'abaissement deckt sich fast genau mit der von Bassini gegebenen. Rotter fügt zu Bassinis Technik

eine Verlagerung des Bruchsackstumpfes zwischen Musc. rectus und Peritoneum, wo er mittelst des durch den Rektus durchgeführten Ligaturfadens gehalten wird. Halsted verringert den Umfang des Samenstranges noch durch Venenexzision und lagert ihn dann auf die Obliquusfaszie, direkt unter die Haut. Plastischen Verschluß der Leistenöffnung durch Gewebe aus der Umgebung versucht Schwartz: er verlagert einen Muskellappen aus dem Rektus mit unterer Basis unter dem inneren Leistenpfeiler hindurch vor die Leistenöffnung und fixiert ihn hier durch 2—3 Nähte, denen er noch eine Pfeilernaht hinzufügt.

Knochen- und Metallplastik u. ä. sind, als nur für Ausnahmefälle ersonnene Methoden, nicht berücksichtigt worden. Von Methoden, die sich temporärer, entfernbarer Nähte bedienen, sind mit Zahlen vertreten nur Vincent (ähnlich einer vorderen Kanalnaht) und Duplay und Cazin (ähnlich einer tiefen Kanalnaht).

Bei Frauen vereinfacht das Fehlen des Samenstranges das Operationsverfahren — alle bisher genannten kommen in Betracht — ungemein. Bassini z. B. exstirpiert das Lig. rotundum; die Methode reduziert sich damit eigentlich zur „tiefen Kanalnaht".

2. Schenkelbrüche.

Exzision des Bruchsackes und Verschluß seines Halses genügte nur wenigen Operateuren. Die zum Verschluß der Pforte angegebenen Methoden sind einander alle mehr oder weniger ähnlich. Man hat eben in jedem Falle nur die Fascia pectinea und den Überzug des Pecten ossis pubis mit dem Poupartischen Band und der Plica falciformis zu vereinigen. So operieren, mit geringen Unterschieden, Bassini, Braun, L. Championnière, Kocher, der hier auch seine Verlagerung anwendet. Macewen überträgt sein Verfahren der Polsterbildung und Matratzennaht, Schwartz bildet einen Muskellappen mit oberer Basis aus dem Adductor medius, den er an Lig. Pouparti, Gefäßscheide und Fascia pectinea näht.

Einen zweiten Operationstypus repräsentiert Parry. Er isoliert den Bruchsack von einem Inguinalschnitt aus, eröffnet den Inguinalkanal, zieht den Samenstrang beiseite und durchtrennt die Fascia transversa am Lig. Pouparti. Der Bruchsack wird als Gewebspfropf durch einen Faden am Peritoneum befestigt; doppelte Matratzennaht vereinigt Fascia transversa und Obliquusfaszie einer-, Ligg. Pouparti und Gimbernati andererseits; Zwischennähte heften die Obliquusfaszie an das Lig. Pouparti.

3. Bauchbrüche.

Unter dieser Bezeichnung fasse ich die Nabelbrüche, die Brüche der Linea alba und die seitlichen Bauchwandhernien den Leisten- und Schenkelbrüchen gegenüber zusammen. Sie bieten ihrer anatomischen Struktur und ihrer operativen Bedeutung nach ja so viel Gemeinsames, daß ihre Zusammenfassung zu statistischen Zwecken gerechtfertigt erscheint. Bezüglich der Operationsmethoden ist nur der Unterschied zwischen Nahtvereinigung der intakten Bruchpforte und Exzision des ganzen Bruchringes mit nachheriger Schichten- (Condamin) oder Massennaht erwähnenswert.

II. Materialsammlung.

(D = Dauerheilung, R = Rezidiv, Z = zweifelhafte Heilung.)

1. Leisrink berichtet über die von verschiedenen Chirurgen bis zum Jahre 1883 ausgeführten Operationen. Sie belaufen sich, von Socins Fällen abgesehen (vergl. dafür Anderegg), auf 147 operierte Inguinalhernien mit 14 Todesfällen: 1. Gangrän des Skrotums ohne Peritonitis; 2. Gangrän des Skrotums, Embolie der A. fossa Sylvii; 3. 1 Stunde post operat.; Ursache nicht angegeben; 4. 30 Std. p. o. an Peritonitis; 5. Peritonitis; 6. interkurrente Pneumonie; 7. Perforation im S. roman. 11 Tage p. o.; 8. Peritonitis; 9. Sepsis — Wunddiphtherie; 10. Darmparalyse, 2 Tage p. o.; 11. Embolie der Lungenarterie; 12. innere Blutung nach Netzresektion; 13. Kollaps; Samenstrangblutung, 6 Tage p. o.; 14. septische Phlegmone.

Erzielt wurde bei männlichen Leistenbrüchen mit Pfeilernaht 1 D, 1 R, nach Nußbaum 8 D, 7 R, 1 Z; nach Czerny 2 D, 11 R, 2 Z; nach Socin 2 D, 3 R; nach Risel 5 D, 2 R; mit Bruchsackverschluß 2 R; ohne Verschluß 1 R; bei weiblichen Leistenbrüchen nach Nußbaum 1 R; mit Exzision des Sackes und Pfortennaht 1 D.

23 Schenkelbrüche wurden operiert mit 1 Todesfall an Fettherz und Pleuratuberkulose 13 Tage p. o. Ligatur und Exzision des Bruchsackes erzielte 8 D, 9 R; Sackligatur und Pfeilernaht 1 R.

7 Bauchbrüche waren ohne Todesfall; auf Ligatur und Exstirpation des Sackes und Pfeilernaht folgte 1 R, auf Sacknaht ohne Pfeilernaht ebenfalls 1 R.

Kinder: 18 operiert, 2 Todesfälle, 1 D, 4 R, 1 Z; Greise: 39 operiert, 6 Todesfälle, 11 D, 11 R, 1 Z.

2. Baseler Klinik (Anderegg) 1877—1884. 47 Leistenbrüche mit 2 Todesfällen: 1. Nachblutung, Peritonitis; 2. lokale Phlegmone, Hautgangrän. 7 Schenkelbrüche ohne Todesfall.

Leistenbrüche, nach bloßer Exzision des Bruchsackes, 2 R; nach Nußbaum operiert 6 D, 11 R; nach Socin 11 D, 10 R; nach Czerny 1 R; nach Risel 1 R; mit Ablatio testis 2 D. Bei Frauen nach Nußbaum 7 D, 4 R; nach Socin 5 D, 2 R.

Schenkelbrüche nach Ligatur und Exzision des Bruchsackes 6 D, 10 R; Bauchbruch nach Exzision des Sackes, Peritoneal- und Pfortennaht 1 R.

Im ganzen 5 Kinder ohne Todesfall, mit 4 D, 1 R. 10 Greise mit 1 Todesfall und 11 D, 16 R.

3. Svensson und Erdmann operierten 1880—1885 86 Leistenbrüche ohne Todesfall, 15 Schenkelbrüche mit 1 Todesfall an akuter Nephritis und Gastroenteritis am 10 Tage p. o., wahrscheinlich Sublimatvergiftung.

Leistenbrüche bei Männern: Bruchsackverschluß 2 R, nach Nußbaum 6 D, 6 R. Leistenbrüche bei Frauen: nach Nußbaum 4 D, 2 R.

Schenkelbrüche: 1 D, 3 R. Kinder: 11 operiert ohne Todesfall; Greise: 21 operiert mit 1 Todesfall; 1 D, 4 R.

4. Kendal Franks operierte 1883—1887 20 Brüche ohne Todesfall.

5. Robson operierte 1884—1887 13 Brüche, darunter 3 Kinder und 2 Greise. 1 Greis starb an akuter Ätherbronchitis.

6. Julliard (Basqueiraz) hatte 1880—1888 bei 26 Leistenbrüchen 1 Todesfall an Sepsis von eitrigem Infiltrat aus. Er erzielte bei Männern durch einfachen Sackverschluß 4 D; durch Exzision des Bruchsackes und Naht des Halses 6 D, 9 R; nach Czerny 1 Z; nach Socin 3 R; mit Resectio funiculi 1 D, 1 R; auf sonstige Art 1 D; bei Frauen durch Vernähen des Bruchsackhalses mit dem Leistenring 1 D.

Bei 4 Schenkelbrüchen hatte er keinen Todesfall; Ligatur und Exzision des Bruchsackes erzielten 8 D, 3 R; hinzugefügte Pfortennaht 1 R. 7 Greise ohne Todesfall; 5 D, 6 R.

7. Hahn (Cohn) 1880—1888. 39 Leistenbrüche mit 1 Todesfall: jauchige Phlegmone, akute Septikämie. 8 Schenkelbrüche und 1 Bauchbruch ohne Todesfall. 10 Greise, 3 Kinder ohne Todesfall.

8. Bergmanns Klinik (Adler) 1883—1888. 40 Leistenbrüche mit 2 Todesfällen: 1. eitrige Peritonitis und Lungeninfarkt bei einem Kinde; 2. beginnende Peritonitis, Abknickung des Dickdarms bei einem Greise. 14 Schenkel- und 3 Bauchbrüche ohne Todesfall. Nach Socin 11 D, 7 R.

9. Riedel (Wette) 1883—1888. 23 Leisten-, 9 Schenkel-, 2 Bauchbrüche ohne Todesfall. Meist Ligatur und Exzision des Bruchsackes. Bei Männern (Leistenbrüche) ohne Pfortennaht 12 D, 4 R, 1 Z; mit Pfortennaht 2 D, 2 R; mit Ablatio testis 3 D, 1 R; bei Frauen 2 D, 1 R, 1 Z.

Schenkelbrüche: 17 D, 4 R. Bauchbrüche: mit Pfortennaht 1 D, 2 R; nach ungenannter Methode 1 D.

10. Petersen (Hoche) operierte bis 1888 3 Kinder an Leistenbrüchen und hatte 4 D, je 1 D nach Nußbaum sowie bei Sacknaht plus Pfortennaht, und 2 D bei Exzision des Sackes plus Pfortennaht.

11. Bassini hatte 1884—1889 217 Leistenbruchoperierte, darunter 36 Kinder mit 12 D, 1 R, und 24 Greise mit 2 D, 1 R. 1 Greis starb 15 Tage p. o. an doppelseitiger Pneumonie und akuter fibrinöser Perikarditis. Seine Methode brachte 51 D, 6 R, 2 Z; 1 R nach Czerny-Operation.

12. Billroths Klinik (Haidenthaller) weist 1887—1889 33 Leistenbruchoperationen auf, mit 1 Todesfall an Peritonitis purulenta, 6 Schenkelbruchoperationen mit 2 Todesfällen: 1. Peritonitis, Septikämie, 2. Peritonitis purul. diffusa bei einem Greise; 2 Bauchbruchoperationen ohne Todesfall.

Leistenbrüche bei Männern: nach Socin 5 D, 1 R, 2 Z; nach

Czerny 1 R; mit bloßer Pfortennaht 1 R; nach Macewen 1 R; mit Ablatio testis 1 D, nach unbekannter Methode 1 D; bei Frauen 2 R.

Schenkelbrüche: Exzision des Sackes plus Pfortennaht 2 D, 1 R, 1 Z: nach unbekannter Methode 1 D, 1 R. Bauchbrüche: Peritoneal- plus Weichteilnaht 1 D.

3 Kinder mit 1 D; 5 Greise mit 1 Todesfall, 4 D, 2 R.

13. R. Schulze (Eyles) bis 1889 9 Leistenbrüche, kein Todesfall. Nach Socin 1 D, 1 Z, sonst 2 D, 1 R. 2 Greise, 1 D, 1 R; 2 Kinder.

14. Kelly (Agier) 1889. 25 Bruchoperationen ohne Todesfall.

15. Lauenstein 1888—1889. 12 Bruchoperationen ohne Todesfall.

16. Charité-Berlin (Radünz) 1886—1890. 16 Bruchoperationen ohne Todesfall. Leistenbrüche: Bruchsack mit Leistenpfeilern vernäht 2 D, 2 R, 1 Z; Bruchsackpfropf in die Pforte genäht 2 D, 4 R, 3 Z. Bei Frauen nach letzterem Verfahren 1 D, 1 R. Schenkelbrüche: Bruchsack- und Pfortenschluß 4 D, 5 R, 1 Z. 7 Greise mit 3 D, 3 R; bei Kindern 1 R.

17. Küster (v. Büngner) 1884—1891. 30 Leistenbrüche: 1 Kind starb 2 Tage p. o.; Todesursache auch durch Sektion nicht ermittelt. Nach eigener Methode bei Männern 23 D, 7 R; bei Frauen 3 D. 0 R. 4 Schenkelbrüche, 22 D; 3 Bauchbrüche, 2 D; bei beiden Bauchartен weder Todesfall noch Rezidiv. 6 Greise, 13 D, 3 R; 9 Kinder mit 1 Todesfall, 5 D, 2 R.

18. Bottini 1890—1891. 21 Leisten-, 9 Schenkelbrüche ohne Todesfall.

19. Bonner chirurgische Klinik (Becker) 1890—1891. 13 Leistenbrüche, 1 Schenkelbruch ohne Todesfall, darunter 4 Kinder. Vergl. Nr. 131.

20. Hagendorn (Habs) bis 1891 20 Leistenbrüche, 7 Schenkel-, 3 Bauchbrüche ohne Todesfall, darunter 4 Kinder und 6 Greise.

21. Parona 1891. 14 Leistenbrüche ohne Todesfall.

22. Poore (Agier) 1885—1892. 24 Kinder von 2—11 Jahren ohne Todesfall, mit 13 D, 0 R.

23. Wölfler 1886—1892. 58 Leistenbrüche mit 1 Todesfall: Darmknickung. Nach Wölfler 8 D, 2 R. 10 Kinder, 1 Greis ohne Todesfall.

24. L. Szumann 1887—1992. 4 Kinder bis zu 3 Jahren ohne Todesfall.

25. O'Hara 1888—1892. 58 Leistenbruchoperationen ohne Todesfall, darunter 10 Kinder und 6 Greise.

26. Poncet und Jaboulay (Delaris) 1889—1892. 5 Leistenbrüche ohne Todesfall.

27. Richelot (Agier) bis 1892 138 Bruchoperationen mit 2 Todesfällen.

28. Schede (Wolter und Schede) 1890—1893. 110 Leistenbrüche mit 1 Todesfall[1]) an Herzschwäche 23 Tage p. o., zur Zeit der Radikaloperation bestand Urethrotomiewunde und Urethritis purulenta! 10 sonstige Brüche ohne Todesfall. 28 Schenkelbrüche mit 1 Todesfall an Bronchopneumonie, 19 Bauchbrüche mit 1 Todesfall an Peritonitis. Bei Leistenbrüchen der Männer nach Socin 5 D, 5 R, sonst 1 R; bei Frauen

1) Ein 2. an Peritonitis verstorbener Patient hatte schon vor der Operation Temperatursteigerung, Schmerzen und Erbrechen, also doch wohl Inkarzeration.

nach Socin 1 D, 1 R, sonst 1 D. Bei Schenkelbrüchen nach Unterbindung und Exzision des Sackes 1 D, nach Sackunterbindung und Pfortennaht 1 D, 1 R, nach Unterbindung, Exzision und Pfortennaht 4 D, 1 Z. 5 Kinder ohne, 11 Greise mit 1 Todesfall.

29. Hudellet (Mauviez) 1889—1893. 46 Leisten-, 6 Schenkelbrüche, 1 Bauchbruch ohne Todesfall; bei ersteren 4 D, 2 R, bei Schenkelbrüchen 2 D. 7 Kinder mit 1 D, 3 Greise mit 1 D.

30. Lockwood bis 1903 (über 45 Operationen, darunter) 12 Schenkelbrüche mit 1 Todesfall an Ätherbronchitis.

31. M. Banks bis 1893 84 Leistenbrüche mit 5 Todesfällen: 1. 14 Tage p. o., 2. in siebenstündiger Operation, 3. Durchbruch eines Iliacalabszesses in die Peritonealhöhle 26 Tage p. o., 4. Septikämie, 5. 3 Tage p. o. 25 Schenkelbrüche mit 1 Todesfall an Septikämie. 9 Bauchbrüche ohne Todesfall. Mit hoher Exzision des Bruchsackes und Silberdrahtnaht der Pforte bei Leistenbrüchen der Männer 34 D, 15 R, 1 Z; der Frauen 2 D. Mit hoher Bruchsackexzision bei Schenkelbrüchen 23 D, 12 R. Bei Bauchbrüchen 2 D, 6 R.

25 Greise mit 1 Todesfall, 15 D, 10 R. 12 Kinder mit 7 D, 1 R.

32. W. Cousins bis 1893 120 Kinder-Bruchoperationen mit 2 Todesfällen: 1. Scharlach, 2. Sepsis.

33. W. Eddowes (Parker) 1883—1894. 45 Kinder-Bruchoperationen mit 1 Todesfall an Pneumonie.

34. Massopust 1888—1894. 159 Bruchoperationen mit 4 Todesfällen. Nach 2 Jahren wurden etwa 55 kontrolliert und ergaben (10—)12 R.

35. Nordische Sammelforschung für Dänemark, Finland und Schweden 1890—1894. 982 Leistenbruchoperationen mit 13 Todesfällen: 1. Lungenembolie 12 Tage p. o.; 2. beginnende Peritonitis; 3. Embolie der Pulmonalarterie von septischem Thrombus des Plexus pampiniformis aus; 4. phlegmonöses Erysipel des Skrotum, 6 Wochen p. o. von einer Fistel ausgehend. 4 Wochen später Tod an Sepsis (Obduktionsbefund); 5. Kollaps 36 Std. p. o. Sektionsbefund: totale Synechie des Perikards, Herzatrophie, beginnende doppelseitige Bronchopneumonie; 6. Kollaps 5 Tage p. o.: Degeneratio cordis, hochgradige Arteriosklerose; 7. Angina pectoris, braune Herzatrophie; 8. Kollaps 48 Std. p. o. Narkose dauerte 5 Stunden. Obd.: unbedeutende Blutung im kleinen Becken; 9. Emphysem und ausgebreitete Bronchitis; 10. Nachblutung aus dem Netzstumpf; 11. blutige Diarrhöe, parenchymatöse Nephritis = Sublimatvergiftung; 12. Kollaps 12 Tage p. o. Fettdegeneration des Herzens, ohne Narkose operiert; 13. Pneumonie.

Nur 3 von diesen 13 Gestorbenen waren unter 50 Jahre alt! Es wurden erzielt bei Männern nach Czerny 34 D, 27 R; nach Bassini 84 D, 32 R; nach Macewen 2 R; nach Kocher 2 D, 1 R; ohne Pfortennaht 3 D, 5 R; mit irregulärer Pfeilernaht 9 D, 12 R; sonst 1 R. Bei Frauen nach Czerny 6 D, 3 R; nach Bassini 1 D; ohne Pfortennaht 1 D; sonst 9 D, 4 R.

Auf 195 Schenkelbruchoperationen 2 Todesfälle: 1. intraperitoneale Blutung aus d. ram. pubic. arteriae obturator.; 2. Hämorrhagie zwischen den Bauchmuskeln, klinisch beginnende Peritonitis, 6 Tage p. o. Ohne Pfortennaht 32 D, 19 R; mit Pfortennaht 11 D, 3 R; sonst 1 R.

49 Bauchbrüche ohne Todesfall. Mit Pfortennaht 2 D, sonst 4 D, 4 R. Im ganzen bei Greisen 43 D, 43 R; bei Kindern 23 D, 9 R.

36. Hallenser Klinik (Metz) 1890—1894. In Regel wurde Ligatur und Exzision des Bruchsackes vorgenommen. 41 Leistenbrüche mit 11 D, 3 R, 1 Z bei Männern, 7 D bei Frauen. 7 Schenkelbrüche mit 2 D, 1 R. Unter den Operierten war nur 1 Kind, dagegen 14 Greise mit 8 D, 3 R, 1 Z. Kein Todesfall.

37. Roux (Taillens, vergl. Nr. 107) 1890—1894 hatte bei seinen Leistenbruchoperationen an Männern nach Socin 148 D, 24 R; nach Bassini 46 D, 17 R; an Frauen nach Socin 41 D, 5 R; nach Bassini 5 D, 2 R. Schenkelbrüche behandelte er mit Ligatur und Exzision des Sackes plus Pfortennaht und hatte 16 D, 6 R. Bei Bauchbrüchen der Kinder machte er nur Pfortennaht, sonst resezierte er den Bruchsack und nähte die Bauchwand in Etagen: 14 D, 0 R.

38. Münchener Klinik (Gabler) 1892—1894 zählt 53 Leistenbruchoperationen mit 1 Todesfall an eitriger Peritonitis nach Netzresektion. Angewandt wurde Kochers Verlagerungsmethode mit 39 D, 2 R, 2 Z bei Männern, 8 D, 2 R bei Frauen. 2 Schenkelbruchoperationen, 3 D. Bei 4 Kindern mit 4 D und 8 Greisen mit 8 D, 1 Z, kein Todesfall.

39. F. Krause (Möller) hatte 1892—1894 bei 17 Leistenbrüchen 1 Todesfall an hypostatischer Pneumonie bei Atheromatose und chronischer Nephritis; bei 4 Schenkelbrüchen keinen. Im ganzen 9 D, 1 R.

40. Postempski verlor bis 1894 bei 309 Bruchoperationen, unter die auch einige eingeklemmte Brüche gerechnet zu sein scheinen, 6 wegen nicht eingeklemmten Bruches Operierte; an Urininfiltration, Herzverfettung, septischer Peritonitis und Tetanus je 1, an Chloroformtod 2.

41. Parker operierte 1879—1893 an Leistenbruch 107 Personen mit 5 Todesfällen; an Schenkelbruch 20 mit 1 Todesfall; an Bauchbruch 24 mit 2 Todesfällen. Von 32 in den Jahren 1881—1895 operierten Kindern bis zu 12 Jahren verlor er 3 an 1. und 2. Peritonitis, 3. Bronchitis.

42. Jeannel (Clauda) hatte 1887—1895 keinen Todesfall bei 37 Leisten- und 3 Schenkelbrüchen. Tiefe Kanalnaht nach Championnière (mit Übereinanderlagerung des äußeren und inneren Wundwinkels durch Matratzennaht) bei Leistenbrüchen brachte 26 D, 6 R; Bassinis Methode 1 D; dieselbe mit Barkers Bruchsacklagerung 6 D; Resectio funiculi 2 D. 1 D bei Frauen nach Nußbaum. Bei den Schenkelbrüchen erzielte Ligatur und Exzision des Bruchsackes plus Pfortennaht 5 D. 13 Operationen an Greisen, 16 D, 3 R; 8 operierte Kinder mit 6 D, 2 R.

43. In Schweden wurden nach den Medizinal-Jahresberichten (Borelius) von 1888—1894 im ganzen 2313 Hernien ohne Einklemmung mit 22 Todesfällen operiert. Zieht man die bereits angeführten Zahlen der nordischen Sammelforschung für 1890—1894, soweit sie auf Schweden fallen, hiervon ab, so bleiben noch 1416 Radikaloperationen mit 12 Todesfällen. Hinzu kommen für das Jahr 1895 noch 650 Operierte ohne Todesfall.

44. Braun operierte 1890—1895 6 Leistenbrüche und 7 sonstige Brüche, darunter 2 Kinder, ohne Todesfall.

45. Walder hatte 1891—1895 unter 141 Leistenbruchoperationen 3 Todesfälle: 1. septische Pleuropneumonie bei chronischer Bronchitis;

2 Urämie bei allgemeiner Atheromatose und Nierenzirrhose, die klinisch nicht nachweisbar war, 3. Urämie bei Morbus Brightii.

46. Herzog (Hammelbacher) operierte 1891—1895 Leistenbrüche bei 23 Kindern und verlor 3: 1. 1 Tag p. o. unter Krämpfen; Obd.: nur Hirnhyperämie; 2. Skarlatina, purulentes Ödem des Rumpfes von der Wunde ausgehend; 3. hypostatische Pneumonie, zugleich Lungentuberkulose, Pleuritis, chronische Appendicitis usw.

Nach Socin 1 D, 2 R, nach Macewen 3 D, 4 R, mit Exzision des Bruchsackes und Pfortennaht 1 R.

47. Poullet hat bis 1898 235 Radikaloperationen von einer „bénignité complète", also gewiß ohne Todesfall, ausgeführt.

48. Bossowski operierte 1893—95 10 Kinder bis zu 7 Jahren „mit günstigem Resultat".

49. Delorme berichtet 1894—1895 über 150 Radikaloperationen mit 2 Todesfällen: 1. Jodoformintoxikation; 2. Lungenkomplikation.

50. Alberts Klinik (Schnitzler). Bis 1895 wurden 106 Patienten an freien Leistenbrüchen operiert. 2 Todesfälle: 1. akute Sepsis durch Vereiterung der tiefen Nähte; 2. angeblich nicht der Operation zur Last fallend. (Fortsetzung: Goldner Nr. 117.)

51. Utrechter Klinik (van Leheveld) bis 1895 50 Radikaloperationen mit 1 Todesfall an Pneumonie.

52. Rémy (Natanson) bis 1895 80 Leistenbrüche ohne Todesfall.

53. Spisharny bis 1895 18 Radikaloperationen ohne Todesfall.

54. Tuffier und Delbet (Bresset) hatten bis 1895 bei Schenkelbrüchen mit Ligatur und Exstirpation des Bruchsackes 2 D, 1 R, mit hinzugefügter Pfortennaht 1 D, 2 R.

55. Thorén bis 1895 26 Radikaloperationen ohne Todesfall.

56. Kummer — hôpital Butini — berichtet 1895 über 28 Leisten-, 8 Schenkel- und 7 Bauchbruchoperationen. Ein Patient wurde nach Leistenbruchoperation am 9. Tage entlassen, bekam zu Hause Pneumonie und starb 8 Tage später. Meines Erachtens kann man die Operation nicht mehr für diesen Ausgang verantwortlich machen. Bei den Leistenbrüchen brachte die Methode der vorderen Kanalnaht 6 D; Etagennaht der Wundfläche, Franks (Samenstrang in eine Rinne des Os pubis verlagert) und Bassinis Methode je 1 D. Schenkelbrüche: Ligatur und Exzision des Bruchsackes 1 D, 2 R, hinzugefügte Pfortennaht 3 D. Etagennaht bei Bauchbruch 1 R. 5 Greise mit 0 D, 3 R, 12 Kinder mit 6 D, 0 R.

57. Maynard (Toulon) operierte 1895 11 Bruchkranke, darunter 2 Greise und 2 Kinder, ohne Todesfall.

58. Würzburger Klinik (Krieg — Pickel — Stulz). 1883—1894 wurden 49 Leistenbruchoperationen ausgeführt — ein Kind starb an Schleimerstickung infolge von Chloroformwirkung — und 2 Schenkelbruchoperationen. Auf Czernys Methode (bei Leistenbrüchen) kamen 3 D, 6 R; auf Macewens 13 D, 7 R, 1 Z bei Männern, 6 D bei Frauen; auf Ablatio testis 1 D. Macewens Schenkeloperation erzielte 4 D, 2 R.

1894—1896 kamen 17 Leisten- und 2 Schenkelhernien ohne Todesfall hinzu. Im ganzen 15 Greise mit 4 D, 3 R; 17 Kinder mit dem genannten Todesfall und 4 D, 3 R.

59. Kieler Klinik (Reintjes — Kannegießer) 1891—1896. Bei 9 Leistenbrüchen bis 1892 1 Todesfall an eitriger Peritonitis, bei 40 späteren 1 Todesfall an Sepsis nach Netzresektion, starker Nachblutung und Vereiterung. Nach Bassini: 11 D, 2 R; mit Ablatio testis 1 D. 11 Greise mit 1 Todesfall und 2 D, 4 Kinder mit 1 D. (Nachtrag Nr. 133.)

60. Delagénière (Demirleau) verlor 1892—1896 keinen von 5 an Schenkelbruch Operierten und hatte 2 D mit Ligatur und Exzision des Bruchsackes und Pfortennaht nach eigener Methode.

61. Lafourcade (Bernés-Lasserre) 1894—1896: 33 Leistenbrüche bei Kindern bis zu 12 Jahren ohne Todesfall.

62. Villar und Paucot (Paucot) 1894—1896: 34 Leistenbrüche ohne Todesfall.

63. Duchamp (Allemand) 1895—1896: 2 geheilte Nabelbrüche.

64. Militärspital Wladikawkas (Batmannow und Saltikow) 1894 bis 1896: 50 Radikaloperationen ohne Todesfall.

65. Wheeler operierte 1895—1896 nach Kocher 20 Leistenbrüche mit 4 D, davon 1 D bei Frauen, und 5 Schenkelbrüche mit 1 D, ohne Todesfall.

66. St. Bishop zählte bis 1898 43 Bruchoperationen ohne Todesfall,

67. Heuston ebenso 32 Operierte.

68. Greifswalder Klinik (Böttcher-Brüsewitz-Knüpfer) 1890 bis 1897. Bis 1892 14 Leisten-, 5 Schenkelbrüche, 1 Nabelbruch, darunter 9 Greise, ohne Todesfall. Später bei 81 Radikaloperationen 2 Todesfälle.

69. Bayer und Bittner (Bittner) 1888—1897. Von 84 mit „vorderer Kanalnaht“ operierten Kindern starb eines an Bronchopneumonie bei klinisch nicht erkannter Lungentuberkulose; 51 D, 4 R; da indes die Kontrolle Juli 1899 vorgenommen wurde, ist die Zahl der D um die seit Juli 1897 bis Ende 1897 Operierten, also vielleicht 2—3, zu groß.

70. Borelius 1891—1897. 120 Leistenbrüche mit 1 Todesfall an Herzparalyse 8 Tage p. o., 19 Schenkel- und 8 Bauchbrüche ohne Todesfall. Leistenbrüche bei Männern, nach Nußbaum operiert, 2 D, 3 R, nach Bassini 23 D, 10 R, mit Ablatio testis 2 D; bei Frauen nach Nußbaum 3 D, 3 R; Schenkelbrüche: ohne Pfortennaht 1 D, 1 R, mit Pfortennaht 2 D, nach Bassini 4 D, 3 R. Bauchbrüche mit Exzision des Sackes und Bruchringes und Etagennaht 3 D, 1 R. Im ganzen 50 Greise mit 13 D, 11 R und 29 Kinder mit 7 D, 0 R, ohne Todesfall.

71. Maydl operierte 1891—1897 241 Leisten-, 12 Schenkel-, 15 Bauchbrüche. Von den an Leistenbruch Operierten starben 2: 1. an destruktiver Lungentuberkulose und chronische Pleuritis 17 Tage p. o., 2. an Bronchopneumonie, Hypostase, Fettherz 2 Tage p. o. Von 22 Kindern unter 10 Jahren starb keines.

72. Brault 1893—1897. 102 Leistenbrüche, nach der Methode der tiefen Kanalnaht (mit „Schlingen“- Nähten) behandelt, gaben 39 D, 4 R. Hier wie bei 7 Schenkel- und 6 Bauchbrüchen kein Todesfall.

73. B. de Garmo 1894—1897. 199 freie Hernien ohne Todesfall. 55 Kinder, 34 Greise.

74. Straßburger Klinik (Bernhardt) 1895—1897. Von 34 an Leistenbruch Operierten starb ein Greis 5 Tage p. o. im Kollaps. Ob-

duktion: Aplasie der linken, Granularatrophie der rechten Niere. Er war unter Lokalanästhesie operiert worden. 5 Greise und 3 Kinder waren unter den Operierten. Die Dauerresultate sind noch nicht genügend kontrolliert.

75. Schulze-Berge (Steinmann) 1895—1897. 39 Leistenbrüche, nach Kochers Verlagerungsmethode operiert, 7 D, darunter 9 Kinder mit 1 D und 3 Greise. 1 Kind starb an Pneumonie infolge Spitalinfektion. 5 Schenkelbrüche ohne Todesfall.

76. Amerikanische Militärärzte (Braisted) 1895—1897: 79 Radikaloperationen ohne Todesfall.

77. Codivilla 1895—1897: 10 Schenkelbruchoperationen ohne Todesfall.

78. Leidener Klinik (de Voogt) bis 1897: 7 Nabelbrüche ohne Todesfall.

79. Corvin und Vicol bis 1897: 195 Leistenbrüche, je 1 Schenkel- und Nabelbruch, ohne Todesfall. Mit Exzision des Bruchsackes und Pfortennaht 13 D, 5 R, mit Exzision und Kanalnaht 16 D, 3 R, nach Champonnière mit Catgut 32 D, 4 R, mit Seide 24 D, 4 R.

80. Fessler bis 1897: 25 Leisten-, 4 Schenkel-, 2 Bauchbrüche ohne Todesfall.

81. Fowler 1897: 6 Leistenbrüche, 2 bei Kindern, ohne Todesfall.

82. Raffa 1897: 9 Schenkelbrüche mit Primaheilung.

83. Sheild bis 1897: 32 Leistenbrüche; 1 Kind von den 15 operierten (2 D, 1 R) starb an septischer Pneumonie. 1 D bei Greisen. Mit der Socinschen ähnlicher Methode 5 D, 1 R, sonst 2 D, 2 R. Bei Schenkelbrüchen 2 D.

84. Berner Klinik (Mayor-Leuw-Beresowsky-Lebensohn-Hirschkopf) 1895—1898. Bis 1894 281 Leistenbrüche mit 5 Todesfällen: 1. ausgedehnte Phlegmone; 2. beginnende Perionitis; 3. 16 Tage p. op. Ursache nicht angegeben; 4. bei einem an Leisten- und Schenkelbruch zu gleicher Zeit Operierten; 5. bei Beresowsky S. 299 angegeben, in der Tabelle aber nicht aufgeführt. 43 Schenkelbrüche; 20 Bauchbrüche mit 1 Todesfall: Dyspnoe, Kollaps, Cyanose; keine Eiterung.

Seit 1894 266 Leisten-, 27 Schenkel-, 28 Bauchbrüche ohne Todesfall.

Bei Leistenbrüchen der Männer, nach Nußbaum operiert, 1 R, nach Czerny 1 D; nach Socin 8 D, 3 R; nach Risel 1 D; mit vorderer Kanalnaht 53 D, 16 R, 3 Z; mit Verlagerung 40 D, 7 R, 1 Z; mit Invaginationsverlagerung 11 D, 1 R; sonst noch 10 D, 8 R. Bei Frauen nach Socins Methode 1 Z; mit Exzision des Sackes 1 D; mit Kanalnaht 8 D, 2 R; mit Verlagerung 6 D; mit Invaginationsverlagerung 1 D.

Bei Schenkelbrüchen: nach Wood 1 R; nach Ligatur und Exzision des Sackes 6 D, 1 R; mit Pfortennaht 9 D, 3 R; mit Verlagerung 3 D, 1R; sonst noch 5 D, 1 R.

Bei Bauchbrüchen: mit Ligatur und Exzision des Sackes 2 D; mit Exzision und Pfortennaht 2 D; mit Ligatur, Exzision und Pfortennaht 2 D, 3 R; sonst noch 1 D, 5 R.

Im ganzen 90 Kinder mit 1 Todesfall, 40 D, 5 R; 115 Greise mit 2 Todesfällen, 30 D, 18 R, 7 Z.

85. Macewen (Lauenstein — Bull und Coley) 1879—1890:

64 Leisten- und 4 Schenkelbrüche mit 1 Todesfall: Knabe an Scharlach (Hospitalinfektion). 1890—1898 weitere 156 Operationen mit 1 Todesfall; 93 D, 5 R.

86. Erlanger Klinik (Evers-Seckbach-Meldola-Bode) 1883 bis 1898. Bis 1894: 40 Leistenbrüche mit 1 Todesfall an Eiterung im kleinen Becken 4½ Wochen p. op., anschließend an Blasenverletzung beziehungsweise Naht. 5 Schenkel-, 8 Bauchbrüche ohne Todesfall.

Nach 1894: 23 Leistenbrüche mit 1 Todesfall 5 Wochen p. op. an Dünndarmperforation und Peritonitis; 4 Schenkel- und 3 Bauchbrüche. Leistenbrüche bei Männern: ohne Pfortennaht 7 D, 1 R, 1 Z; nach Czerny 5 D, 6 R, 3 Z; nach Socin 3 D, 3 R, 2 Z; mit Ablatio testis 1 R. Bei Frauen 2 D, 0 R, 4 Z; Schenkelbrüche 3 D, 4 R; Bauchbrüche 0 D, 3 R; 10 Kinder, 4 D, 1 R; 17 Greise, 4 D, 5 R.

87. Bull und Coley haben 1888—1898 zusammen 1051 Bruchkranke operiert mit 8 Todesfällen. Unter 105 Schenkelbrüchen zählen sie 1 Todesfall bei 94 nach 1895 Operierten. 34 Bauchbrüche, davon 31 nach 1895, blieben ohne Todesfall. Von Todesursachen sind folgende mitgeteilt: 1. intraperitoneale Hämorrhagie aus einer atheromatösen Netzarterie nach Netzresektion bei einem Greise; 2. Nachblutung nach Netzresektion, zweite Laparotomie, Peritonitis; 3. doppelseitige Ätherpneumonie; 4. akute Peritonitis von Wundinfektion; 5. Perikarditis und Pneumonie von Wundinfektion; 6. Shok und Hämorrhagie nach Massenligatur des Netzes; 7. Shok; 8. Symptome von Darmverschluß 6 Tage nach Reposition des großen vorliegenden Netzes, wahrscheinlich Volvulus.

Bei den Leistenbrüchen ergab Pfortennaht 4 R, Nußbaums Methode 4 D, 5 R, Socins Methode 4 D, 8 R, Czernys Methode 10 D, 4 R, tiefe Kanalnaht 16 D, 2 R, Bassinis Methode mit Känguruhsehnen als Nahtmaterial 323 D, 8 R, sonstige Methoden 2 D, 1 R. Leistenbrüche bei Frauen, nach Bassini operiert, ergaben 88 D, 0 R. Bei Schenkelbrüchen wurden 8 D, 3 R, bei Bauchbrüchen 1 R beobachtet. Unter den Operierten waren 244 Kinder mit 1 Todesfall und 19 D, 11 R, sowie 19 Greise mit 1 Todesfall und 5 D, 7 R.

88. Rotter 1890—1898 hatte unter seinen Patienten, deren Zahl nicht genau angegeben ist, 1 Todesfall an Erysipel. Von 66 Schenkelbruchkranken starb keiner. Von den nach Macewen operierten Leistenbrüchen wurden 27 kontrolliert und ergaben 5 R; Bassini-Operationen mit Rotterscher Bruchsacklagerung ergaben 22 D, 1 R. 7 Nabelbruchoperationen blieben ohne Todesfall.

89. Trofimow operierte 1891—1898 59 freie Hernien mit 2 Todesfällen,

90. Perman 61 Brüche bei Kindern bis zu 11 Jahren ohne Todesfall,

91. Remedi 272 Leisten- und 20 Schenkelbrüche ohne Todesfall.

92. Slajmer 1891—1898: 199 Leistenbrüche ohne Todesfälle. Nach Wölfler bei Männern 34 D, 7 R, bei Frauen 3 D, 0 R. 6 Greise mit 1 D, 1 R; 40 Kinder mit 11 D, 2 R.

93. Brenner verlor 1892—1898 von 250 Patienten einen an croupöser Pneumonie nach Dünndarmresektion wegen Verwachsungen im fibrinös-eitrigen Bruchbett.

94. Langton hatte 1892—1898 698 Leistenbruchoperationen mit 4 Todesfällen: 1. septische Pneumonie; 2. Scharlach; 3. und 4. sollen nicht direkt durch die Operation verschuldet sein.

95. Broca (Gordon-Vassal-Bonnet) operierte 1892—1894 207 Kinder bis zu 14 Jahren ohne Todesfall, bis 1898 weitere 126 Kinder bis zu 2 Jahren (im ganzen 150) mit 4 Todesfällen: 1. Diarrhöe und Athrepsie; 2.—4. Bronchopneumonie. Mit Jalaguier hatte er bei der Methode der tiefen Kanalnaht 21 D, sonst 10 D, 1 R. 1 Nabelbruch wurde operiert mit 1 D. Bei weiblichen Leistenbrüchen erzielte Ligatur und Exzision des Bruchsackes einschließlich Ligam. rotund. plus tiefe Pfortennähte 4 D, 1 Z.

96. Innsbrucker Klinik (Nicoladoni-Ludwig-Lotheissen) hatte 1893—1896 375 Leistenbruchoperationen mit 4 Todesfällen, darunter dreimal Pyämie infolge Nahteiterung, Ligaturabzeß, Abszeß in der Leistenbeuge. 20 Greise und 5 Kinder blieben ohne Todesfall. 1897—1898 wurden 12 Schenkelbrüche ohne Todesfall operiert.

97. Ball 1893—1898. 74 Operierte, darunter 5 Schenkelbrüche und 1 Nabelbruch. 1 Patient (Greis) mit Leistenbruch starb 3 Tage p. op.

98. Steinthal (Hiller) 1893—1898. 13 Nabelbrüche ohne Todesfall.

99. Stinson 1893—1894. 79 Leisten-, 5 Schenkel-, 13 Bauchbrüche; 1898 14 Bruchoperationen ohne Todesfall, darunter 4 Kinder, 5 Greise.

100. Duplay und Cazin 1896—1898 (Dézon-Payot) 38 Leistenbrüche ohne Todesfall.

101. Schwartz (Reille-Gesland-Bufnoir) operierte bis 1898 76 Leistenbrüche nach seinem dem Bassinischen analogen Verfahren ohne Todesfall mit 9 D, 2 R, darunter 5 Greise. Durch sein Verfahren der Muskelplastik erzielte er bei Leistenbrüchen 9 D (davon 1 D bei Frauen), 1 R, 1 Z; bei Schenkelbrüchen 2 D, 1 Z.

102. Barker bis 1898 184 Operierte; darunter 155 an Leistenbruch mit 3 Todesfällen: 1. Äthertod; 2. Darmverschluß ohne Peritonitis; 3. septische Peritonitis.

103. Bajardi bis 1898 64 Kinder bis zu 10 Jahren, darunter 2 mit Nabelbrüchen, ohne Todesfall.

104. Iwensen bis 1898 92 Leistenbrüche ohne Todesfall.

105. Linon bis 1898. 36 Leistenbrüche, nach Champonnière operiert, mit 16 D, 2 R.

106. Phocas bis 1898 100 Leistenbrüche bei Kindern bis zu 2 Jahren. 1 Todesfall: keine Peritonitis; Shok nach mühsamer Reposition reichlicher Darmschlingen? Autoptisch nur Gehirnhyperämie.

107. Roux (Bull and Coley, vergl. Nr. 37) bis 1898 1398 Operationen mit 5 Todesfällen und 270 D, 54 R (richtiger wohl 264 D, 54 R).

108. Felitzet, J. B. Deaver, E. Laplace, Salgren Hospital, Ferrari, Austrian army surgeons (Bannister), Neve (nach Bull and Coley) zusammen bis 1898 706 Bruchoperationen mit 7 Todesfällen.

109. Terrier bis 1898 25 Nabelbrüche mit 1 Todesfall an peritonealer Hämorrhagie.

110. Heidelberger Klinik 1881—1899 (Wolf-Simon-Matanowitsch). Bis 1894 108 Leistenbrüche mit 3 Todesfällen: zirkumskripte

Peritonitis, Kollaps; 2. eitrige Peritonitis; 3. hypostatische Pneumonie und Lungengangrän; 21 Schenkelbrüche mit 1 Todesfall an Aspirationspneumonie. Seit 1895 93 Leistenbrüche mit 1 Todesfall an Pneumonie bei Myodegeneratio cordis und Coronaratherom. Leistenbrüche: mit Pfortennaht 1 D, 2 R; nach Nußbaum 2 D, 3 R; nach Czerny 17 D, 8 R; nach Socin 47 D, 6 R; nach Macewen 5 D, 4 R; nach Wölfler 1 R; nach Kocher 2 D; nach Bassini 105 D, 4 R, 2 Z; mit Ablatio testis 2 D, 1 Z. Bei Frauen nach Socin 5 D, 1 R, sonst 1 D. Schenkelbrüche: Pfortennaht 1 D; Ligatur und Exzision des Bruchsackes 8 D; außerdem Pfeilernaht 23 D, 1 R; sonst 1 D, 2 R. Im ganzen 37 Kinder ohne Todesfall mit 35 D, 5 R, und 41 Greise mit 3 Todesfällen und 42 D, 9 R.

111. Braisted 1887—1899: 17 Leisten- und 2 Schenkelbrüche ohne Todesfall.

112. Halsted (Bloodgood) 1889—1899. 362 Leistenbrüche mit 2 Todesfällen: 1. diphtherische Colitis, wohl Sublimatvergiftung; 2. Embolie der Pulmonalarterie von einer Thrombose der V. iliaca. 13 Schenkel- und 20 Bauchbrüche ohne Todesfall.

Leistenbrüche, nach Halsteds Methode operiert: 92 D, 15 R, 7 Z; ohne Samenstrangverlagerung 6 D, 3 R; mit Ablatio testis oder Exzision des Samenstranges 16 D, 3 R, 1 D. 16mal wurde bei den mit Venenexzision Behandelten Hodenatrophie beobachet! McBurneys Methode 1 D, 3 R. Bei Frauen wurde meist das Lig. rotund. reseziert, sonst ähnlich wie bei Männern operiert: 9 D, 2 R; nach Mc Burney 2 D. Schenkelbrüche: Ligatur und Exzision des Bruchsackes 4 D; außerdem Pfortennaht 1 D.

Bauchbrüche, ohne Muskelnaht operiert, 1 D, 3 R; mit Muskelnaht 4 D. Im ganzen 65 Kinder mit 1 Todesfall und 43 D, 3 R; sowie 39 Greise mit 14 D, 10 R, 1 D.

113. Carles Klinik (Galeazzi) 1889—1899. 1285 Leistenbruchoperationen mit 2 Todesfällen: 1. Pneumonie; 2. accidentelle Erkrankung. Nach Bassini 565 D, 36 R; nach Kocher 227 D, 12 R.

114. Mac Gillivray 1892—1899. 55 Leistenbrüche mit 2 Todesfällen: 1. fortdauerndes Erbrechen, doppelseitige Pneumonie. 8 Schenkel- und 2 Bauchbrüche ohne Todesfall.

115. O'Conor 1894—1899. 150 Operationen mit 1 Todesfall an akuter postoperativer Manie. In 20 von 129 nach Halsted operierten Fällen Hodenatrophie, Orchitis sogar in 80 Proz.

116. Berger (Blaise-Nalpasse-Poumier) 1894—1899. Bis 1894 85 Leistenbrüche mit 1 Todesfall unter Ileussymptomen. Seither 16 Leisten-, 25 Schenkelbrüche, und 1890—1892 12 Schenkelbrüche ohne Todesfall.

117. Alberts Klinik (Goldner) 1895—1899. Von 455 Pat. mit nicht eingeklemmten Leistenbrüchen starben 3: 1. Narkosetod; 11 Tage p. op. Embolie der Pulmonalis von einem Schenkelvenenthrombus; 14 Tage p. op. desgleichen. Auf Leistenbrüche bei Männern entfielen 305 D, 18 R, 17 Z; bei Frauen 34 D, 2 R, 2 Z. Operiert wurde nach Bassini. Bei Greisen standen 8 D gegen 4 Z; bei Kindern 63 D gegen 2 R. (Vergl. Nr. 50.)

118. Marsh 1896—1899. 4 Nabelbrüche ohne Todesfall.

119. Trzebicky 1897—1899. 53 Leistenbrüche, darunter 10 Greise und 3 Kinder ohne Todesfall.

120. Siraud et Marcus (Faucompré) 1897—1899. 12 Leisten- und Schenkelbrüche mit 1 Todesfall an Bronchopneumonie (Spitalinfektion).

121. M'Ardle bis 1899 342 Bruchoperationen mit 1 Todesfall.

122. Königsberger Klinik (Franz) bis 1899 78 Leistenbrüche und 18 Schenkelbrüche ohne, 14 Bauchbrüche mit 1 Todesfall: Lungenembolie bei Herzfehler 14 Tage p. op. Von 15 Greisen und 15 Kindern starb niemand. Vergl. Nr. 139.

123. A. Fränkel bis 1899 12 Säuglinge ohne Todesfall.

124. Karewski bis 1899 13 Säuglinge ohne Todesfall, mit 7 D, 0 R.

125. Penzo bis 1899 100 Bruchoperationen ohne Todesfall.

126. Österreichisch-ungarische Truppenspitäler (Plahl-Link-Merlin-Weber-Fronius-Kovář) 1890—1900. Bis 1893 10 Leistenbrüche mit 1 Todesfall an Delirium tremens. Von 1894 an 232 Bruchoperierte, darunter 224 Leisten-, 3 Bauchbrüche und 1 Schenkelbruch, ohne Todesfall.

127. Göttinger Klinik (Creite) 1895—1900. Bis 1895 62 Leistenbrüche mit 1 Todesfall an Kollaps 1 Tag p. op. Obduktion: Tuberkulose der Lymphdrüsen, der Milz, der Leber, der Nieren, des Darmes; Bronchitis catarrhalis. 12 Schenkelbrüche ohne Todesfall. Seit 1896 52 Leistenbrüche mit 2 Todesfällen: 1. Allgemeine Peritonitis von Kotabszess nach zweiter Laparotomie 4 Tage p. op. wegen Ileus durch Darmadhäsionen; 2. Peritonitis anschließend an Netzgangrän. 9 Schenkelbrüche ohne Todesfall. Leistenbrüche bei Männern: nach Bassini 15 D, 8 R, 1 Z; bei Frauen 1 D, 3 R. Schenkelbrüche nach Ligatur und Exzision des Bruchsackes plus Pfortennaht 4 D, 5 R. Im ganzen 12 Kinder mit 4 D, 1 R, und 12 Greise mit 7 D, 6 R, ohne Todesfall.

128. Girard (Stucki-Girard) 1885—1900. Bis 1893 97 Leistenbrüche mit 1 Todesfall an Gewebsnekrose und eitriger Peritonitis. Seither 543 Bruchoperationen mit 5 Todesfällen: 3 mal Pneumonie, 2 mal Herzschwäche. Darunter waren 67 Greise mit 4 Todesfällen, und 28 Kinder ohne Todesfall mit 4 D, 2 R, 1 Z. Bei männlichen Leistenbrüchen hatte die Methode von Czerny 9 D, 16 R, 2 Z; von Macewen 4 D, 4 R, 2 Z; die vordere Kanalnaht 1 R; Periosttransplantation 1 D, 1 R; bei weiblichen die von Czerny 1 D; von Macewen 1 R. 1 Bauchbruch rezidivierte.

Von Girards Methode sind noch keine Dauerresultate in unserem Sinne berichtet.

129. Lipburger 1888—1900. 193 Operierte, davon 124 mit Leistenbruch, ohne Todesfall.

130. Vincent (Berchoud) 1895—1900. 30 Kinder mit Leistenbrüchen ohne Todesfall. Nach eigener Methode bei Knaben 7 D, 2 Z; bei Mädchen 2 D.

131. Bonner Klinik (Wolff) 1896—1900. 13 Kinder bis zu 5 Jahren mit Leistenbruch, dabei 3 D, 1 Todesfall an Pneumonie und Peritonitis purulenta. Vergl. Nr. 19.

132. Kopfstein 1896—1900. 100 Bruchoperationen mit 1 Todesfall an Schluckpneumonie.

133. Kieler Klinik (Grevsen, vergl. Nr. 59) 1899—1900 kein Todesfall bei 44 an Leisten-, 8 an Schenkel-, 7 an Bauchbruch Operierten, darunter 7 Kinder und 17 Greise.

134. Franke bis 1900 9 Kinder mit Leistenbruch, bis 2 Jahre alt, ohne Todesfall.

135. Kojucharoff bis 1900 159 Leistenbrüche mit 1 Todesfall an Erysipel des Stammes.

136. Michailowsky bis 1900 46 Leistenbrüche ohne Todesfall.

137. L. Champonnière (Champonnière und Termet) 1881 bis 1901. 1030 Bruchoperationen mit 7 Todesfällen, davon 868 Leistenbrüche mit 5 Todesfällen. 1. Lungenkongestion; 2. innere Einklemmung; 3. Netzblutung bei unerkannter Mitralinsuffizienz; 4. plötzlicher unerklärlicher Tod 1 Tag p. op. nach Verschlingen von 3 Flaschen Eiswasser; 5. Intestinalparese unerklärten Ursprunges sind die mitgeteilten Todesursachen. Leistenbrüche 13 D, 4 R. 3 Greise mit 1 D, 3 Kinder mit 3 D.

138. Phelps 1892—1901. 228 Leistenbrüche ohne Todesfall.

139. Königsberger Klinik (Busse, vergl. Nr. 122) 1896—1901. Außer den von Franz angeführten noch 14 Nabelbrüche ohne weiteren Todesfall, nach Condamin operiert mit 4 D, 6 R.

140. Maaß (Maaß und Lewy) 1896—1901. 32 bruchkranke Kinder bis zu 8 Jahren ohne Todesfall. Mit hoher Durchstechungsligatur und Exzision des Bruchsackes 6 D.

141. Parry 1896—1901. 10 Schenkelbrüche ohne Todesfall. Nach eigener Methode (Inguinalschnitt) 11 D, 0 R.

142. Anderson hatte bis 1899 2 Todesfälle: 1. an Aetherbronchitis; 2. an Phlegmone der Bauchwand. Von 1899—1901 73 Bruchoperationen ohne Todesfall.

143. Waitz (Buchholz) 1898—1901. 8 Leistenbrüche und 3 Nabelbrüche bei Kindern in den ersten 2 Lebensjahren ohne Todesfall. Nach Socin 2 D.

144. Bogajewsky bis 1901 10 Bauchbrüche ohne Todesfall.

145. Petroff bis 1901 121 Leistenbrüche ohne Todesfall.

146. Prager Klinik (Dollinger-Hilgenreiner) 1895—1902. 397 an Leistenbruch Operierte mit einem Todesfall an lobärer Pneumonie. Von sonstigen Bruchoperierten starb 1 Kind an Sepsis.

147. F. Fraenkel bis 1902 83 Leistenbrüche ohne Todesfall.

148. Newbolt bis 1902 77 Bruchoperationen mit 1 Todesfall an Pneumonie.

149. Témoin bis 1902 23 Bauchbrüche ohne Todesfall.

150. Thomas bis 1902 19 Nabelbrüche ohne Todesfall.

151. Toussaint 1901—1902. 49 Leisten-, 2 Schenkel- und 4 Bauchbrüche ohne Todesfall.

Anhangsweise seien aus der vorantiseptischen Zeit noch genannt:

Davies (bis 1858) mit 4 Krural- und 2 Ventralhernien und 1 Todesfall an Peritonitis (Archiv für klinische Chirurgie I. Anhang).

Dowell (bis 1876) mit 96 Operationen ohne Todesfall (B. Schmidt).

Rothmund mit 140 Operationen und 1 Todesfall an Peritonitis (Geissel) [1]).

Wood mit 50 Operationen und 3 Todesfällen an Erypsel, Sepsis. Peritonitis aus der vorantiseptischen Zeit. Seine späterhin (bis 1886) aus-

1) Die Radikaloperation der Hernien. Deutsche med. Wochenschr. 5. Bd.

geführten 289 Operationen mit 4 Todesfällen, darunter einer an Tetanus, sowie 96 D, 52 R, sollen bei der nachstehenden Gesamtrechnung mit berücksichtigt werden.

III. Ergebnisse.

1. Mortalität.

Bruchart	Jahr	Operierte	Todesfälle	In Prozenten
Leistenbrüche	bis 1894	3 741	72	1,9
	seit 1895	2 401	16	0,7
	überhaupt	14 095	131	0,9
Schenkelbrüche . . .	bis 1894	514	11	2,1
	seit 1895	194	1	0,5
	überhaupt	933	12	1,3
Bauchbrüche	bis 1894	167	5	3,0
	seit 1895	88	1	1,1
	überhaupt	452	8	1,8
Sämtliche Brüche . .	bis 1894	7 084	120	1,7
	seit 1895	3 532	19	0,5
	überhaupt	23 519	212	0,9
	Greise	701	23	3,4
	Kinder	1 555	19	1,2

Unter 139 bekannt gewordenen Todesursachen waren beteiligt:

Septische Prozesse (Wundinfektionen) 43 mal = 30,9 Proz.,
darunter Peritonitis . . . . . 22 mal
Erysipel . . . . . 4 "
Tetanus . . . . . 2 "

Akute Lungenkomplikationen (Pneumonie, Bronchitis) 42 mal = 30,9 Proz.

Intoxikationen . . . . . 11 mal = 7,9 Proz.
darunter Chloroform und Äther . . . 8 mal
Sublimat . . . . . 3 "
Jodoform . . . . . 1 "

Darmkomplikationen . . . . . 11 mal = 7,9 Proz.
darunter Wegsamkeitsstörungen . . . 7 mal
Diarrhöe bezw. Erbrechen . . 2 "
Perforationen nach längerer Zeit 2 "

Nachblutung . . . . . 8 mal = 5,7 Proz.
Embolien . . . . . 8 " = 5,7 "
Folge von chronischen Herzleiden . . 4 " = 2,9 "
Scharlach . . . . . 4 " = 2,9 "
Urämie . . . . . 2 " = 1,5 "
Shok (Hirnhyperämie, Krämpfe) . . 2 " = 1,5 "

Chronischer Lungenprozeß, Delirium tremens, akute Manie . . . . je 1 mal.

Im ganzen waren 14 mal chronische Erkrankungen an Lunge, Herz, Nieren vorhanden.

Wie die vorstehende Zahlenreihe zeigt, beträgt die Mortalität sämtlicher bisher ausgeführten Radikaloperationen bei Brüchen annähernd 1 Prozent. Am stärksten sind dabei beteiligt die Bauchbrüche, während die Mortalität der Leistenbruchoperationen der allgemeinen Mortalität sehr nahe steht. Von den Lebensaltern ist das höhere am meisten gefährdet; es weist eine Mortalität von 3,4 Proz. auf. Zum Vergleich möge die Angabe von Rockey dienen, der von verschiedenen amerikanischen Operateuren 61 Fälle von Radikaloperationen an über 60 Jahre alten Leuten sammelte und dabei 2 Todesfälle = 3,3 Proz. fand.

Auch bei Kindern geht die Mortalität etwas über die Durchschnittsmortalität hinaus, übertrifft sie aber nur um $^1/_3$. Weit günstiger noch als dieser Gesamtdurchschnitt ist der Durchschnitt der letzten 7—8 Jahre. Für diese Zeit beträgt die Gesamtmortalität nur noch $^1/_2$ Prozent und zwar behaupten die Schenkelbruchoperationen den Vorrang. Für die Leistenbrüche, die uns wegen ihrer relativen und absoluten Häufigkeit vornehmlich interessieren, finden wir $^2/_3$ Prozent Mortalität, statt fast 2 Prozent in den ersten beiden Jahrzehnten der modernen Chirurgie. So sehen wir es verwirklicht, daß wir die Radikaloperation eine nahezu gefahrlose Operation nennen können; angesichts der 6 Prozent Todesfälle von Wood aus der vorantiseptischen Zeit ein schönes Zeugnis für den heutigen hohen Stand der operativen Heilkunde! Gewiß stellen auch diese Zahlen kein absolutes Maß dar, das unterschiedslos angelegt werden dürfte, sobald die Radikaloperation irgendeines Bruches in Frage kommt. Sie entheben den Arzt nicht der Notwendigkeit, in jedem einzelnen Falle unter Berücksichtigung aller in Betracht kommenden Umstände seine Prognose zu stellen. Wie hochgradig die Abweichungen vom Durchschnitt unter besonders ungünstigen Umständen sein können, zeigt eine in die Gesamtrechnung nicht aufgenommene Statistik von Cahier (Revue de chirurgie 1896), der aus den Jahren 1880—1894 38 angeborene Nabelbrüche, mit 7 Todesfällen nach der Radikaloperation, sammelte. Hier handelte es sich meist um Operationen, die wenige Stunden nach der Geburt ausgeführt wurden, und um einzusehen, daß da andere Bedingungen obwalten als bei Operationen in irgendeinem gefestigteren Lebensalter, dazu bedarf es nicht erst des genauen zahlenmäßigen Nachweises der Statistik. Es sind das Extreme, die mit

einer normal zu nennenden Radikaloperation der Brüche kaum mehr als den Namen gemeinsam haben, für ihre Beurteilung also auch nicht ins Gewicht fallen dürfen.

Die Zusammenstellung der Todesursachen zeigt die infektiösen Wundkomplikationen in gleicher Zahl wie die Lungenkomplikationen an dem tödlichen Ausgang beteiligt. Nicht ganz 1/3 der Todesfälle durch Wundinfektionskrankheiten verschuldet — das ist ein guter Wertmesser für unsere anti- und aseptischen Methoden, zumal doch das Hauptkontingent dieser septischen Erkrankungen auf die ersten Jahrzehnte der Ausübung dieser Methoden entfällt. Trotzdem warnt uns dieses 1/3 der Todesfälle, uns unserer aseptischen Resultate allzu sicher zu fühlen; seitdem wir Infektionen als unter normalen Verhältnissen vermeidbar kennen gelernt haben, werden wir ihr gelegentliches Zustandekommen immer zunächst uns selbst als Verschulden anzurechnen haben. Bis zu einem gewissen Grade gilt das auch für die Lungenkomplikationen, wenn auch ihre Häufigkeit nach unseren Zahlen etwas hinter der von Derjushinski neuerlich berechneten zurückbleibt. Dieser Autor (ref. in Zentralblatt für Chirurgie 1903, Nr. 25) fand bei 4946 Operationen verschiedenster Art die Morbidität an Pneumonie zu 0,8 Prozent, die Mortalität zu 0,4 Prozent. Unsere Zahlen: 0,9 Prozent Gesamtmortalität; 1/3 der Todesfälle auf Pneumonie usw. beruhend; also etwa 0,3 Prozent Mortalität für akute Lungenkomplikationen, schließen überdies ja auch einige Fälle von Bronchitis ohne konstatierte Pneumonie mit ein. Immer aber ist die Zahl noch groß genug, um uns die Befolgung aller prophylaktischen Maßregeln dringend ans Herz zu legen, als da sind: Einschränkung der Operation bei Leuten, die an Bronchitis leiden; Schutz vor Wärmeverlust während der Operation, sorgfältige Überwachung der Narkose zur Vermeidung der Aspiration, Vorsicht besonders beim Gebrauch des Äthers, event. Zusatz eines reizmildernden Mittels (ol. pini pumilionis), sorgsame Mundpflege und alle die Dinge sonst, die zu einer sorgfältigen Krankenpflege gehören und hier nicht näher besprochen werden können. Daß überhaupt bei bestehenden chronischen Leiden Vorsicht obwalten muß, zeigt die Angabe, daß in 10 Prozent aller Todesfälle ein chronisches Leiden von schwerwiegender Bedeutung gewesen ist. Die Notwendigkeit sorgfältigster Blutstillung erhellt deutlich aus dem Mortalitätsanteil von 6 Prozent, den die Nachblutung einnimmt. Im großen und ganzen weichen die in der Mortalitätsstatistik der Radikaloperation hervortretenden Verhältnisse ja nicht wesentlich von den auch für andere Operationen gültigen ab, so daß es sich erübrigt, im einzelnen noch weiter Stellung

zu nehmen; nur die Wegsamkeitsstörungen des Darms und vor allem auch die Embolien mögen als die Radikaloperation wegen ihrer Lokalität besonders betreffend noch hervorgehoben werden.

2. Dauerresultate.

a) Leistenbrüche.

Methode:					
Wood	96 D,	52 R		= 64,9 %	
Pfeilernaht	11 D,	20 R		= 35,5 %	
Bruchsackverschluß	14 D,	18 R		= 43,8 %	
Kein Verschluß		1 R			
Annandale	4 D,	5 R,	4 Z	= 35,7 %	
dazu bei Frauen	1 D				
Nußbaum	63 D,	42 R,	3 Z	= 58,6 %	
bei Frauen	15 D,	10 R			
Sackexzision, Pfortennaht	47 D,	21 R,	1 Z	= 68,5 %	
bei Frauen	3 D,	1 R			
Czerny	82 D,	75 R,	7 Z	= 51,1 %	= 69,0 %
bei Frauen	8 D,	4 R			
Socin	248 D,	75 R,	5 Z	= 77,0 %	
bei Frauen	58 D,	9 R,	2 Z		
Myoplastik	8 D,	1 R,	1 Z	= 81,8 %	
bei Frauen	1 D				
Vincent	7 D,	0 R,	2 Z	= 81,8 %	
bei Frauen	2 D				
Kochers Verlagerung	319 D,	22 R,	3 Z	= 92,6 %	= 92,5 %
bei Frauen	17 D,	2 R			
Invaginationsverlagrg.	11 D,	1 R		= 92,3 %	
bei Frauen	1 D				
Ohne Kanalschnitt	1016 D,	359 R,	44 Z	= 71,6 %	
davon bei Frauen	106 D,	26 R,	2 Z	= 79,1 %	
Risel	6 D,	3 R		= 66,6 %	
Tiefe Kanalnaht	213 D,	34 R		= 86,5 %	= 85,6 %
dazu bei Frauen	4 D				
Wölfler	42 D,	10 R		= 81,8 %	
bei Frauen	3 D				
Macewen	140 D,	32 R,	3 Z	= 80,2 %	
bei Frauen	6 D,	1 R			
Bassini	1539 D,	152 R,	22 Z	= 90,1 %	= 90,1 % = 89,8 %
bei Frauen	129 D,	7 R,	2 Z		
Bassini und Barker	6 D				
Schwartz	9 D,	2 R		= 81,8 %	
Halsted	92 D,	15 R,	7 Z	= 80,7 %	
Rotter	22 D,	1 R		= 95,6 %	
Mit Kanalschnitt	2211 D,	257 R,	34 Z	= 88,4 %	
davon bei Frauen	142 D,	8 R		= 94,7 %	

Methode:				
Mit Ablatio testis	32 D,	6 R,	2 Z	= 80,0 %
Nach versch. Methoden . .	46 D,	26 R,	1 Z	
dazu bei Frauen	20 D,	9 R,	1 Z	
Leistenbrüche insgesamt .	3325 D,	657 R,	84 Z	= **81,8 %**
davon **bei Frauen**	268 D,	43 R,	5 Z	= **84,8 %**.

b) Schenkelbrüche.

Methode:				
Ligatur u. Exstirpation d. Bruchsackes	100 D,	58 R		= 63,3 Proz.
Ligatur oder Naht des Bruchsackes und Pfortennaht	5 D,	8 R,	1 Z	= 35,7 "
Exzision des Sackes und Pfortennaht	15 D,	4 R,	1 Z	= 75,0 "
Ligatur und Exstirpation des Sackes und Pfortennaht nach verschied. Methoden (Bassini, Champonnière)	81 D,	25 R		= **76,4** "
Nur Pfortennaht	3 D,	2 R		
Kochers Verlagerung	3 D,	1 R		
Macewen	4 D,	2 R		
Schwartz (Muskelplastik)	2 D,	1 R		
Inguinalschnitt (Parry)	11 D,	0 R		(= 100,0 ")
Ungenannte Methoden	75 D,	22 R		= 75,9 "
Schenkelbrüche insgesamt . . .	299 D,	123 R,	2 Z	= **70,5 Proz.**
ohne Pfortennaht	100 D,	58 R,		= **63,3** Proz. Dauerheilung,
mit "	111 D,	42 R,	2 Z	= **71,6** " "

Die Methoden der bloßen Pfortennaht, sowie diejenigen von Kocher, Macewen und Schwartz sind noch nicht durch eine genügende Anzahl von Fällen vertreten, um brauchbare Prozentzahlen für die Dauerheilung berechnen zu können.

c. Bauchbrüche.

Methode:				
Bruchsacknaht oder Ligatur	2 D,	1 R		(= 80,0 Proz.)
Bruchsackligatur und Exstirpation . .	2 D,	0 R		
Bruchsackligatur und Pfortennaht . .	1 D,	0 R		
Exzision des Bruchsackes, Peritoneal- und Pfortennaht	0 D,	2 R		= 40,0 "
Ligatur und Exzision des Bruchsackes und Pfortennaht	5 D,	7 R		
Exzision des Bruchringes, Etagennaht (Condamin)	25 D,	8 R		= **75,8** "
Ungenannte Methoden	12 D,	21 R		
Bauchbrüche insgesamt	47 D,	39 R		= **54,7 Proz.**

Hinsichtlich der Dauerresultate stehen die Leistenbrüche nach vorstehender Tabelle mit 82 Proz. Dauerheilungen vorne an; die Schenkelbrüche erreichen noch 70½ Proz., während die Bauchbrüche mit 55 Proz. die geringste Aussicht auf Dauerheilung bieten.

Von sämtlichen Brucharten entfallen:

auf Kinder . . . 560 D, 84 R, 4 Z = 86,4 Proz.
auf Greise . . . . 259 D, 173 R, 10 Z = 58,6 „

Somit werden die überhaupt günstigsten Dauerheilungszahlen bei Kindern beobachtet; sie übertreffen den Dauerheilungsquotienten bei Leistenbrüchen der Frauen noch um 1½ Proz. Dagegen erhebt sich die Erfolgzahl bei Leuten über 50 Jahre nur um 4 Proz. über die sonst niedrigste Erfolgzahl, die der Bauchbrüche.

3. Welches ist die beste Methode?

Für die Leistenbrüche stehen Kochers Verlagerungsmethoden und Bassinis Methode mit ihren Verwandten nahezu ebenbürtig da, allen einfacheren Methoden einschließlich der tiefen Kanalnaht überlegen. Dabei wird man berücksichtigen, daß Kochers Methoden ausdrücklich nicht für alle Arten von Leistenbrüchen bestimmt sind, außerdem die ausgeführten Operationen von verhältnismäßig wenigen Operateuren stammen. Die Invaginationsverlagerung sollte sich überdies erst noch in einer größeren Zahl von Operationen bewähren. Das gleiche gilt für Rotters Methode, deren 95,6 Proz. Dauererfolge bei der geringen absoluten Zahl noch nicht als endgültig betrachtet werden können.

Bei Schenkelbrüchen gibt Ligatur und Exstirpation des Sackes und Naht der Pforte mit 76½ Proz. die besten Resultate. Schon die Ausübung der Pfortennaht in irgendeiner Weise bedeutet einen Vorteil gegen das Unterlassen derselben: 71,6 Proz. dort, gegen 63,3 Proz. hier. Die relativ günstigste Methode von Parry ist noch nicht genügend erprobt.

Bauchbrüche heilen anscheinend am besten, wenn die Pforte nicht genäht wird (80 Proz.). Diese sich scheinbar aufdrängende Schlußfolgerung ist aber sicherlich falsch, insofern, als natürlich nur sehr kleine Brüche ohne Pfortennaht radikal operiert werden können. Auch ist die Zahl der fraglichen Operationen ja unverhältnismäßig klein (5 D, 1 R!). Demnach ergeben sich als die besten Dauerresultate die mit Condamins Methode erzielten.

Literaturverzeichnis.

Nicht erhältlich waren mir eine Reihe ausländischer Zeitschriften, ferner Filippini, Contributo di 420 operazioni di cura radicali dell' ernia inguinale. Brescia 1899; sowie Ph. Hille, Erinnerungsblätter aus der Geschichte usw. Festschrift zum goldenen Jubiläum des St. Hedwigskrankenhauses. Berlin 1896 — mit dem Aufsatz Weigels über Rotters erste Operationsserie.

I.-D. = Inauguraldissertation (= Thèse).

1) Adler, S., Die Radikaloperation der Unterleibsbrüche. I.-D. Berlin 1889. — 2) Allemand, A., Contribution à l'étude de la cure radicale de la hernie ombilicale chez l'adulte. I.-D. Lyon 1896. — 3) Anderegg, Die Radikaloperation der Hernien. Deutsche Zeitschr. f. Chirurgie. 24. Bd. — 4) Anderson, A. R., Nottingham medico-chir. society. The Lancet. 1899. Febr. — 5) Derselbe, Some remarks on the radical cure etc. Brit. med. journ. 1901. I. — 6) Annandale, On the radical treatment of hernia etc. Edinb. med. journ. 1880. Dez. — 7) M'Ardle, Royal acad. of medic. in Ireland. Dez. 1898. Brit. med. journ. 1899. I. 8) Ball, Radical cure of hernia. Brit. med. journ. 1898. II. — 9) Bajardi, D., Ernie dei bambini curate radicalmente. Clinica chirurgica. 1898. I. Ref in Zentralbl. f. Chirurgie. XXVII. 1900. — 10) Banks, M., Annual meeting of the Brit. med. assoc. Brit. med journ. 1893. II. — 11) Barker, A., A Study of 200 consecutive operations for the radical cure of hernia. Brit. med. journ. 1898. II. — 12) Basqueiraz, J. M., Contribution à l'étude de la cure radicale des hernies. I.-D. Genf 1890. — 13) Bassini, E., Über die Behandlung des Leistenbruches. Archiv f. klin. Chirurgie. XL. 1890. — 14) Derselbe, Neue Operationsmethode zur Radikalbehandlung der Schenkelhernie. a. a. O. XLVII. 1894. — 15) Batmannow (a. d. Russischen), zit. nach Hildebrand, Jahresbericht. II. — 16) Becker, H., Über die Radikaloperation von Hernien usw. I.-D. Bonn 1891. — 17) Berchoud, J., Cure radicale de la hernie inguinale. I.-D. Lyon 1900. — 18) Beresowsky, S., Über Radikaloperation nicht eingeklemmter Brüche usw. Deutsche Zeitschr. f. Chirurgie. XL. 1895. — 19) Bernès-Lasserre, De la cure radicale de la hernie inguinale chez les enfants. I.-D. Toulouse 1897. — 20) Bernhardt, P., Die Radikaloperation der Leistenbrüche nach Kochers Verlagerungsmethode. I.-D. Straßburg 1897. — 21) Bishop, St. Manchester medic. soc. Brit. med. journ. 1896. I. — 22) Bittner, W., Über Radikaloperation des Leistenbruches usw. Med. Wandervorträge. Heft 54. — 23) Blaise, P., Cure radicale de la hernie inguinale. I.-D. Paris 1894. — 24) Bloodgood, J. C., Operations on 459 cases of hernia in the Johns Hopkins Hospital etc. The Johns Hopkins Hospital reports. Vol. VII. Baltimore 1899. — 25) Böttcher, C., Über die in der Greifswalder chirurgischen Klinik vorgekommenen Fälle von Herniotomie. I.-D. Greifswald 1892. — 26) Bode, K., Beitrag zur Statistik der radikalen Herniotomie. I.-D. Erlangen 1899. — 27) Bogajewsky (I. Kongreß der Ges. russ. Chirurgen in Moskau), ref. in Zentralbl. f. Chirurgie. 28. Bd. 1901. — 28) Bonnet, L., De la cure radicale de la hernie inguinale etc. Thèse de Paris. Roubaix 1898. — 29) Borelius, J., 200 Radikaloperationer för bråck. Nordiskt medicinskt Arkiv. 31. Bd. 1898. — 30) Bossowski, Über Radikaloperationen der Hernien bei Kindern. Przeglad Cekarski. 1895. Zit. n. Hildebrand, Jahresbericht. I. 1896. — 31) Bottini, Nuova proposta per la cura radicale etc. Roma 1892, zit. n. Zentralbl. f. Chirurgie. 19. Bd. 1892. — 32) Braisted, A service view of inguinal hernia. Medical Record. 55. Bd.

1899. — 33) Brault, Cure radicale de la hernie inguinale. Gazette des hôpitaux. 1897. — 34) Braun, Über die Radikaloperation der Leisten- und Schenkelbrüche. Festschrift für B. Schmidt. Leipzig 1896. — 35) Brenner, A., Zur Radikaloperation der Leistenhernien. Zentralbl. f. Chirurgie. 25. Bd. 1898. — 36) Bresset, M., Des résultats éloignés de la cure radicale de la hernie crurale. I.-D. Paris 1895. — 37) Brüsewitz, E., Über die in der Greifswalder chirurgischen Klinik vorgekommenen Fälle von Herniotomie. I.-D. Greifswald 1892. — 38) v. Büngner, Zur Radikaloperation der Hernien. Deutsche Zeitschr. f. Chirurgie. 38. Bd. 1894; enthält auch die Fälle von A. Wolff. I.-D. Kiel 1899. — 39) Buchholz, O., Bruchoperationen bei Kindern in den ersten zwei Lebensjahren. I.-D. Kiel 1902. — 40) Bufnoir, C. M., De la cure radicale . . par la procédé myoplastique. I.-D. Paris 1900. — 41) Bull, W. T., On the radical cure of hernia. Americ. surg. assoc. May 1890. Medical news. 57. Bd. 1890. II. — 42) Bull, W. T. and W. B. Coley, Observations upon the operative treatment of hernia. Annals of surgery. 28. Bd. 1898. — 43) Busse, Zur Radikaloperation der Nabelbrüche. Archiv f. klin. Chirurgie. 63. Bd.

44) Cahier, De la cure radicale des hernies ombilicales congénitales. Revue de chirurgie. 1896. — 45) Championnière, L., Compte rendu du XII. Congr. intern. de méd. Moskau 1897. Vgl. Gazette des hôpitaux. 1897 und Bulletin de l'académie de médicine. 1897. XXXVIII. — 46) Derselbe, Compte rendu du XV. congr. franç. de chir. und Zentralbl. f. Chirurgie. 29. Bd. 1902. — 47) Clauda, A., Résultats éloignés etc. I.-D. Toulouse 1895. — 48) Codivilla, A., Zur Radikalbehandlung der Schenkelhernien. Zentralbl. f. Chirurgie. 25. Bd. 1898. 49) Cohn, E., Zur Technik der Radikaloperation usw. Berliner klin. Wochenschr. 25. Bd. 1888. — 50) Coley, W. B., The operative treatment of hernia etc. Annals of surgery. 21. Bd. 1895. — 51) Derselbe, The radical cure of hernia etc. A. a. O. 25. Bd. 1897. — 52) Derselbe, The radical cure of inguinal hernia in the female. A. a. O. 32. Bd. 1900. — 53) Derselbe, Radical cure of inguinal and femoral hernia etc. A. a. O. 34. Bd. 1901. — 54) Corvin et Vicol, Compte rendu du XII. Congrès intern. de médio. Moskau 1897. — 55) Cousins, W., Annual meeting of the Brit. med. Assoc. Brit. med. Journ. 1893. II. — 56) Creite, O., Beiträge zur Radikaloperation der Leisten- und Schenkelhernien. I.-D. Göttingen 1901.

57) Delaris, L., Résultats . . de la cure radicale de la hernie ing. chez la femme. I.-D. Lyon 1892. — 58) Delorme, Remarques sur une première série etc. und Remarques sur une deuxième et une troisième série de 50 cures radicales de hernie. Arch. de méd. et de pharm. milit. 1894 bezw. 1895. Ref. in Zentralbl. f. Chirurgie. 21. Bd. 1894 und 22. Bd. 1895. — 59) Demirleau, A, Les procédés modernes de cure radicale de la hernie crurale etc. I.-D. Paris 1897. — 60) Dézon, P., De la cure radicale . . sans fils perdus. I.-D. Paris 1898. — 61) Dollinger, Chirurgische Behandlung der Brüche (kgl. Ärzteverein). Wiener med. Wochenschr. 1901.

62) Evers, K., 32 Radikalherniotomien aus der Erlanger Klinik. I.-D. Erlangen 1890. — 63) Eyles, A., Ein Beitrag zur Radikaloperation der Hernien. I.-D. Heidelberg 1889.

64) Faucompré, M., Cure radicale etc. I.-D. Lyon 1899. — 65) Fessler, J., Studien über die Radikaloperation usw. Münchener med. Wochenschr. 44. Bd. 1897. — 66) Fowler, Zit. in Annals of surgery. 26. Bd. 1897. — 67) Fränkel, A., Über Radikaloperation der Leistenbrüche von Säuglingen. Zentralbl. f. Chirurgie. 26. Bd. 1899. — 68) Fränkel, F., Bericht über 100 Fälle usw. Festschr. d. ärztl.

Vereins. Nürnberg 1902. — 69) Franke, F., Dürfen die freien Leistenbrüche kleiner Kinder operiert werden? Therap. Monatsh. 1900. — 70) Franks, K., The radical cure of hernia. Brit. med. journ. 1887. II. — 71) Franz, Herniologische Beobachtungen usw. Deutsche Zeitschr. f. Chirurgie. 51. Bd. 1899. — 72) Fronius, Bericht über 30 Radikaloperationen usw. Wiener med. Wochenschr. 1898.

73) Gabler, F., Ein Beitrag zur Kasuistik der Radikaloperation nach Kocher. I.-D. München 1898. — 74) Galeazzi, R., I risultati definitivi nella cura operativa dell' ernia inguinale. Clinica chir. 1899. Ref. in Zentralbl. f. Chirurgie. 28. Bd. 1901. — 75) de Garmo, B., 250 Bassinioperations etc. Journ. of Amer. med. Assoc. 29. Bd. 1897. — 76) Gesland, H., De la myoplastie dans la cure radicale de la hernie crurale. I.-D. Paris 1897. — 77) Gillivray, M., Edinb. Medico-chir. soc. Dez. 1899. Brit. med. Journ. 1899. II. — 78) Girard, Compte rendu du XIII. Congr. intern. de méd. (Section de chirurgie générale). Paris 1900. — 79) Goldner, S., 800 Radikaloperationen nach Bassini usw. Archiv f. klin. Chirurgie. 68. Bd. — 80) Gordon, G., Die radikalen Bruchoperationen im Kinderhospital Trousseau in Paris. Deutsche med. Wochenschr. 20. Bd. 1894. — 81) Graser, E., Die Lehre von den Hernien. Handb. d. prakt. Chirurgie. III. 1. 6. Abschn. Stuttgart 1900. — 82) Grevsen, L., Über die in der Kieler chirurg. Klinik 1899/1900 vorgekommenen Fälle von Herniotomie. I.-D. Kiel 1902.

83) Habs, R., Bericht über 200 Herniotomien. Deutsche Zeitschr. f. Chir. 32. Bd. 1891. — 84) Haidenthaller, J., Die Radikaloperation der Hernien in der Klinik des Hofrats Prof. Dr. Billroth. Archiv f. klin. Chirurgie. 40. Bd. 1890. — 85) Hammelbacher, A., Über Radikaloperation von Inguinalhernien im Kindesalter. I.-D. München 1899. — 86) Heuston, Royal acad. of med. in Ireland. Brit. med. Journ. 1896. I. — 87) Hilgenreiner, Bericht über 800 operierte Hernien. 74. Vers. deutscher Naturf. u. Ärzte. Karlsbad 1902. Ref. in Zentralbl. f. Chirurgie. 29. Bd. 1902. — 88) Hiller, Th., Zur Operation der Nabelbrüche. I.-D. Tübingen 1898. — 89) Hirschkopf, Zur Radikaloperation der Hernien. Deutsche Zeitschr. f. Chirurgie. 1900. — 90) Hoche, L., Ein Beitrag zu der Lehre von der Radikaloperation usw. I.-D. Kiel 1888.

91) Iwensen (russ.) zit. nach Hildebrand. Jahresbericht. B. IV.

92) Kannegießer, J., Die Erfolge der Bassinischen Operation usw. I.-D. Kiel 1897. — 93) Karewski, F., Zur Radikaloperation der Leistenbrüche bei Säuglingen. Zentralbl. f. Chirurgie. 26. Bd. 1899. — 94) Kelly, New-York Acad of medic. Jan. 1890. Zit. n. Agier l. c. — 95) König, Fr., Lehrbuch der speziellen Chirurgie. 7. Aufl. 2. Bd. Berlin 1899. — 96) Kocher, Th., Chirurgische Operationslehre. 4. Aufl. Jena 1902. — 97) Kopfstein, W., Bericht über 250 Operationen von Hernien. Zit. n. Zentralbl. f. Chirurgie. 28. Bd. 1901. — 98) Kojucharoff zit. n. Hildebrand. Jahresbericht. 6. Bd. — 99) Knüpfer, F., Über die Radikaloperation der Unterleibsbrüche. I.-D. Greifswald 1897. — 100) Kovář, J., 30 Radikaloperationen der Hernien. Wiener med. Woch. 1900. — 101) Krieg, F., Über die Endresultate der Radikaloperation angeborener Hernien. I.-D. Würzburg 1886. — 102) Kummer, E., La cure radicale des hernies abdominales. Revue méd. de la Suisse romande. XV. 1895.

103) Langton, J., Medical soc of London. The Lancet. 1899. March. — 104) Lauenstein, Verhdlg. d. deutschen Gesellsch. f. Chirurgie. XIX. 1890. — 105) Lebensohn, Deutsche Zeitschr. f. Chirurgie. 48. Bd. — 106) van Leheveld, Radicaloperaties van biefken etc. Nederl. Tijdschr. van Geneesk. 1895. Zit. n. Hildebrand. Jahresbericht. I. — 107) Leisrink, Die moderne Radikalopera-

tion der Unterleibsbrüche. Hamburg 1883. — 108) Leuw, Die Radikaloperation der nicht eingeklemmten Hernien. Archiv f. klin. Chirurgie. 46. Bd. 1893. — 109) Lewy, H., Radikaloperation freier Leistenhernien bei Kindern. I.-D. Leipzig 1901. — 110) Link, J., Die ersten 30 Radikaloperationen nach Bassini. Wiener med. Wochenschr. 1897. — 111) Derselbe, Bericht über weitere 122 Radikaloperationen usw. l c. 1900. — 112) Linon, Contribution à l'étude de la cure rad. etc. Arch. de méd. et de pharm. milit. 1898. Zit. n. Zentralbl. f. Chirurgie. 1899. 26. Bd. — 113) Lipburger (russ.) zit. n. Hildebrand. Jahresbericht. VI. — 114) Lockwood, The radical cure of femoral and ing. hernia. The Lancet. 1893. II. — 115) Lotheissen, G., Zur Radikaloperation der Schenkelhernien. Zentralbl. f. Chirurgie. 25. Bd. 1898. — 116) Ludwig, A., Zur Radikaloperation der Leistenbrüche nach Bassini. Beiträge z. klin. Chirurgie. 18. Bd. 1897.

117) Maaß, H., Die Radikaloperation kindlicher Hernien. Deutsche med. Wochenschr. 27. Bd. 1901. — 118) Marsh, H., On the method of operating for umbilical hernia. Brit. med. Journ. 1899. I. — 119) Massopust, Zur Kenntnis der Bassinischen Operation usw. Triest 1894. Zit. n. Zentralbl. f. Chirurgie. 1894. — 120) Matanowitsch, Die Dauerresultate der Bassinischen Radikaloperation usw. Beiträge zur klin. Chirurgie. 34. Bd. Tübingen 1902. — 121) Mauviez, L. Contribution à l'étude de la cure radicale des hernies. I.-D. Lyon 1894. — 122) Maydl, Die Lehre von den Unterleibsbrüchen. Spezielle Chirurgie. 1. Bd. Wien 1898. — 123) Mayor, E., Radikaloperation der nicht eingeklemmten Hernien. I.-D. Bern 1889. — 124) Meldola, E., Beitrag zur Statistik der radikalen Herniotomie. I.-D. Erlangen 1894. — 125) Morlin, J., Notiz über die Heilerfolge usw. Wiener med. Wochenschr. 1898. — 126) Metz, E., Über die Resultate der Radikaloperation usw. I.-D. Halle 1894. — 127) Michailowsky (russ.) zit. n. Hildebrand. Jahresber. 6. Bd. — 128) Möller, A., Zur Radikaloperation der Unterleibsbrüche. Münchener med. Wochenschr. 42. Bd. 1895 (vgl Derselbe: I.-D. Kiel 1894).

129) Nalpasse, V., Étude historique et opératoire de la hernie inguinale etc. I.-D. Paris 1899. — 130) Natanson, A., De l'opération radicale de la hernie inguinale etc. I.-D. Paris 1895. — 131) Newbolt, G. P., Liverpool medio instit. The Lancet. 1902. Mai. — 132) Nicoladoni, 100 Radikaloperationen von Leistenhernien usw. Wiener med. Wochenschr. 1893. — 133) Derselbe, 260 Radikaloperationen nach Bassini. l. c. 1895. — 134) Nordische Sammelforschung: Beretninger til Kirurgkongressen i Kristiania 1895 om Radikaloperationer for Brok i Danmark, Finland og Sverige i Femåret 1890—1894. Nordiskt medicinskt Arkiv. 1895. — 135) v. Nußbaum, Die gegenwärtige Behandlung der Unterleibsbrüche. Vortrag. München 1881.

136) O'Conor, J., Acquired oblique inguinal hernia. The Lancet. 1899. II. — 137) O'Hara, Radical cure of hernia etc. Brit. med. Journ. 1892. II.

138) Parker, Annual meeting of the Brit. med. assoc. Brit. med. Journ. 1893. II. — 139) Derselbe l. c. 1895. Sept. — 140) Parona, Della cura radicale dell' ernia inguinale. 1891. Zit. n. Zentralbl. f. Chirurgie. 19. Bd. 1892. — 141) Parry, H., Radical cure of femoral hernia. Brit. med. Journ. 1901. II. — 142) Paucot, M. E., De la cure radicale des hernies inguinales etc. I.-D. Bordeaux 1896. — 143) Penzo zit. n. Hildebrand, Jahresber. V. — 144) Perman, J. S., Radikaloperationer för icke inklämda bråk. Hygiea. 62. Bd. 1. — 145) Petroff zit. n. Hildebrand. VII. — 146) Phelps, A. M., Radical cure of inguinal hernia. Medical Record. 1901. I. — 147) Phocas, Les nouveaux procédés dans la cure radicale de la hernie ing. etc. Gazette des hôpitaux. 1898. — 148) Pickel, O.,

Die Radikaloperation der Hernien usw. I.-D. Würzburg 1894. — 149) Plahl, M., Die Radikaloperation von Leistenbrüchen usw. Wiener med. Wochenschr. 1894. — 150) Poore, Contributions from the surgical services etc. New-York med. journ. 1892. Zit. n. Agier l. c. — 151) Postempski, Compte rendu du XI. Congr. intern. de méd. Rom 1894. — 152) Poullet, Procès-verbaux du XII. Congrès franç. de chir. 1898. — 153) Poumier, J., Contribution à l'étude du traitement des hernies crurales etc. I.-D. Paris 1899.

154) Radünz, Untersuchungen über die Erfolge der Radikaloperation der Hernien. I.-D. Berlin 1892. — 155) Raffa, Di cura sutura per la cura dell' ernia crurale. La clinica chir. 1897. Zit. n. Hildebrand. Jahresber. III. 1898. — 156) Reille, P., Cure radicale de la hernie inguinale etc. I.-D. Paris 1898. — 157) Reintjes, H., Über die Bassinische Methode usw. I.-D. Kiel 1893. — 158) Remedi, V., Contributo alla cura radicale della ernie etc. (Atti dell R. Acad dei ficiocritici 1899). Zit. n. Zentralbl. f. Chirurgie. 28. Bd. 1901. — 159) Richelot, Congrès de chir. 1892. Zit. n. Agier l. c. — 160) Risel, Deutsche med. Woch. 1877. 58/39. — 161) Robson, A, A consecutive series of 26 Operations etc. Brit. med. journ. 1887. II. — 162) Rotter, J., Über die modernen Indikationen zur Radikaloperation freier Hernien. Berliner klin. Wochenschr. 36. Bd. 1899.

163) Saltikow (russ.) zit. n. Hildebrand. Jahresber. III. — 164) Schede, M., Über den Gebrauch der versenkten Drahtnaht usw. Festschrift für F. v. Esmarch. Kiel u. Leipzig 1893. — 165) Schmidt, B., Die Unterleibsbrüche. Deutsche Chirurgie. 47. Bd. Stuttgart 1896. — 166) Schnitzler, J., Über die bis zum März 1895 ausgeführten Radikaloperationen usw. Wiener klin. Rundschau 1898. Zit. n. Zentralbl. f. Chirurgie. 25. Bd. 1898. — 167) Schwartz, Compte rendu du XIII. Congr. intern. de méd. Paris 1900. — 168) Seckbach, V., 25 Herniotomien aus der Erlanger Klinik. I.-D. Erlangen 1892. — 169) Segond, Cure radicale des hernies. Habil.-Schr. Paris 1883. — 170) Sheild, M., The result of operations for strangulated hernia etc. The Lancet. 1897. II. — 171) Simon, O., Über Radikaloperation bei Inguinal- und Femoralhernien. Beiträge z. klin. Chirurgie. 17. Bd. 1896. — 172) Slajmer, Bericht über 150 Radikaloperationen usw. Archiv f. klin. Chirurgie. 56. Bd. 1898. — 173) Spisharny (russ.) zit. n. Hildebrand, Jahresber. I. — 174) Steinmann, H., Zur Radikaloperation der Leisten- und Schenkelhernien. I.-D. Bonn 1897. — 175) Stinson, J. C., The operative treatment by inguinal hernia etc. Medical Record. 1896. I. — 176) Stucki, R., Beiträge zur Radikaloperation der Leistenbrüche. I.-D. Bern 1894. — 177) Stulz, O., Über die Kochersche Radikaloperation der Hernien. I.-D. Würzburg 1897. — 178) Svensson, J. und Th. Erdmann, Om blodig s. k. radikaloperation af fritt bräck. Nord. med. Ark. 18. Bd. 1896. — 179) Szumann, L., Erfahrungen über Radikaloperationen usw. Therap. Monatsh. 1894.

180) Taillens, J., Sur le résultat éloigné de la cure radicale des hernies. Revue méd. de la Suisse romande. 17. Bd. 1897. — 181) Témoin, Contribution à l'étude des hernies de la ligne blanche (Arch. prov. de chir. 1902). Zit. n. Zentralbl. f. Chirurgie. 29. Bd. 1902. — 182) Termet, A., Considérations sur la hernie crurale etc. I.-D. Paris 1898. — 183) Terrier, F., Quelques remarques sur la cure rad. des hernies ombilic. Gaz. hebd. de méd. et de chir. 1898. Zit. n. Zentralbl. f. Chirurgie. 26. Bd. 1899. — 184) Thomas, Th., Liverpool med. Institution. The Lancet. 1902. Nov. — 185) Thorén, Hygiea. 1895. Zit. n. Hildebrand. Jahresber. II. — 186) Toulon, L., Contribution à l'étude sur la cure rad. etc. I.-D. Toulouse 1895. — 187) Toussaint, Réflexions cliniques sur la cure rad. etc. Arch.

prov. de chir. 1902. Zit. n. Zentralbl. f. Chirurgie. 29. Bd. 1902. — 188) Trofimow (russ.) zit. n. Zentralbl. f. Chirurgie. 27. Bd. 1900. — 189) Trzebicky, R., Zur Radikaloperation der Leistenbrüche nach Kocher. Wiener med. Wochenschr. 1899.

190) Vassal, P., Considérations sur la cure rad. chez la femme etc. I.-D. Paris 1895. — 191) de Voogt, Over de radicale behandeling von Navelbreuken etc. Geneesk. Bladen 1897. Zit. n. Zentralbl. f. Chirurgie. 25. Bd. 1898.

192) Walder, C., Über operierte Hernien. Korrespondenzbl. f. Schweizer Ärzte. 26. Bd. 1896. — 193) Weber, A., Chirurgische Mitteilungen. Wiener med. Wochenschr. 1898. — 194) Wette, Th., Die Herniotomien im städt. Hospital zu Aachen usw. I.-D. Jena 1889. — 195) Wheler, The radical cure of hernia. Brit. med. Journ. 1898. II. — 196) Wölfler in Beiträge zur Chirurgie. Festschrift für Billroth. 1902. — 197) Wolf, R., Beiträge zur Radikaloperation usw. Beitr. z. klin. Chirurgie. 7. Bd. 1891. I.-D. Heidelberg 1891. — 198) Wolff, A., I.-D. Kiel 1889, vgl. Büngner. — 199) Wolff, M., Über die Radikaloperation von Leistenbrüchen bei kleinen Kindern. I.-D. Bonn 1900. — 200) Wolter, Volkmanns Sammlung klin. Vorträge. Nr. 360.

XXVIII.

Primäre akute Typhlitis (stercoralis).

Von

Dr. **Paul Sick**,

Oberarzt der königl. chirurgischen Universitätsklinik und Privatdozent für Chirurgie in Kiel.

Dem kürzlich von Prof. Jordan in Heidelberg veröffentlichten Fall von primärer Typhlitis [1]) lohnt es sich eine zweite Beobachtung an die Seite zu stellen, welche ich bei der Operation einer Blinddarmentzündung im April dieses Jahres gemacht habe. Es scheint danach doch, daß eine reine akute Typhlitis ohne Mitbeteiligung bezw. primäre Entzündung des Wurmfortsatzes nicht ein so einzigartiges Vorkommnis ist, wie die Erfahrungen der letzten Jahre es nahe legten. Dabei sehen wir natürlich von spezifischen Entzündungen, wie Tuberkulose, Aktinomykose, die gar nicht so selten primär das Coecum ergreifen, ab.

Am 20. April 1903 wurde ich von Dr. Peters in Preetz, den ich für die Ausführung der Krankengeschichte auch hier meinen Dank zum Ausdruck bringen möchte, zu einer 58jährigen Frau gerufen, bei welcher er die Diagnose auf perityphlitischen Abszeß gestellt hatte.

Es handelte sich um eine Köchin, ungewöhnlich große, kräftige Frau, welche bis auf klimakterische Beschwerden und zeitweilige Verdauungsstörungen bis zum 15. April 1903 gesund gewesen war. Am 15. April erkrankte sie mit Frostgefühl und heftigen Schmerzen der rechten Unterbauchgegend, ohne daß sie eine Ursache dafür angeben konnte. Am 16. April stellt Herr Dr. Peters beim ersten Besuch Druckempfindlichkeit in der Ileocoecalgegend fest, das Abdomen war im ganzen etwas aufgetrieben, rechts mehr als links. Die Zunge war belegt. Erbrechen hatte nicht stattgefunden. Morgens sollte noch etwas fester Stuhl abgegangen sein. Seither keine Flatus. Die Temperatur betrug nachmittags 39,2° (Rektum). Die Therapie bestand zunächst in ½stündigen kalten Umschlägen, Opium 4mal 10 Tropfen, keine Nahrung per os. Am 17. April war die Druckempfindlichkeit und der Status abdom. unverändert, die Temperatur 38,7°; kein Erbrechen. Opium und Salz-

1) Jordan, Über primäre akute Typhlitis. Archiv f. klin. Chirurgie. 69. Bd.

wasserklystiere 4 mal den Tag. 18. April: nach ruhiger Nacht Abgang von Flatus, Abdomen weniger empfindlich, Temperatur 38,5°. Die Besserung hielt auch am 19. April an; doch bestand die Druckempfindlichkeit über dem MacBurneyschen Punkt fort, sichere Winde gingen nicht ab. Urin normal; Morgentemperatur 37,8°, Abends 38,4°. Am 20. April, dem 6. Krankheitstag, stieg nach unruhiger Nacht das Fieber wieder, morgens 39,3°. Patientin klagte über Kopfschmerzen, das subjektive Befinden war sehr gestört, eine schmerzhafte Resistenz über dem Coecum war deutlich ausgesprochen. Nachmittags stieg das Fieber auf 39,8°, Flatus fehlten, jedoch kein Erbrechen. Operation wird nun von Dr. Peters dringend empfohlen, die Kranke ins Preetzer Krankenhaus übergeführt, und am selben Abend von Dr. Peters und mir die Operation gemacht, nachdem ich vor und in Narkose untersuchend den Befund: Perityphlitischer abgegrenzter Abszeß, bestätigt hatte. Das Allgemeinbefinden, Aussehen der Frau und Puls waren sehr befriedigend. Während der Lokalbefund vor der Narkose allerdings sehr charakteristisch war: bei allgemein mäßig aufgetriebenem Leib stärkere Vorwölbung der Ileocoecalgegend, starke Spannung der bedeckenden Muskelschicht, unter der jedoch bei vorsichtigem, seitlichem Eindrücken eine deutliche, handgroße Resistenz durchzufühlen war —; fiel es mir in Narkose auf, daß ich trotz der Größe des Tumors deutliche Fluktuation nicht nachweisen konnte.

Bei der Inzision parallel dem Lig. inguinale dicht über der Spina zeigten sich die tiefsten Muskel und Fascienlagen leicht infiltriert, doch kam das Peritoneum dann ohne bedeutende Verdickung oder gar Schwartenbildung zum Vorschein. Vielmehr zeigte es fast normale Durchsichtigkeit und gestattete, peristaltische Bewegungen der anliegenden Dünndarmpartien zu beobachten. Die Palpation des Tumors, welcher tatsächlich dem Coecum angehörte, ergab nun deutlich Mangel von Fluktuation, vielmehr eine knetbare Beschaffenheit; man hatte den Eindruck, fest weiche Kotmassen zu verschieben, ähnlich wie man dies z. B. bei der Anlegung eines Anus praeternaturalis an der Flexur nicht selten fühlt. Trotzdem auf diese Weise die Anwesenheit eines größeren Abszesses auszuschließen war, machte ich, um volle Sicherheit und Überblick auch über den Proc. vermiformis zu gewinnen, das Peritoneum auf. Es bestanden ganz leichte Verwachsungen zwischen Peritoneum parietale und Viscerale; das Coecum war abnorm beweglich, ließ sich leicht nach den verschiedenen Seiten wälzen, beim Umklappen nach oben stellt sich der etwa 10 cm lange Fortsatz ein, der völlig normal ebenso wie seine nähere Umgebung erscheint (die so charakteristische Turgeszenz und Injektion des Organs wie man sie oft bei leichten Appendiciten sieht, fehlte vollständig) und gegen das Kleinbecken hinzieht. Dagegen fiel an der vordern unteren Coecalwand eine etwa erbsengroße Stelle auf, wo sich das Peritoneum viscerale blasig vorwölbte und der im Coecum anliegende Kotballen fast ohne Verschleierung zu sehen war. Die Umgebung dieser verdünnten Stelle war leicht infiltriert, nicht deutlich hämorrhagisch. Andeutungen ähnlicher Partien waren in der Nähe vorhanden. Den Umständen entsprechend beschränkte ich mich auf die Übernähung dieses wohl zweifellos als Decubitus, jedenfalls

als Ulcus zu deutende Gebiet: einstülpende Seide-Serosanaht, wie sie Helferich bei cirkumskripten gangränverdächtigen Darmstellen, z. B. bei Volvulus, Hernia incarcerata öfter mit gutem Erfolg statt der eingreifenden Resektion gemacht hat. Auch die normale Appendix wurde ausnahmsweise geschont. Hierauf Tamponade mit Mikulicz-Jodoformschleier und Vernähung eines Teils der Bauchwunde mit durchgreifenden Nähten. Die übrigen Nähte wurden gelegt, aber offen gelassen. Die Frau vertrug die ½stündige Narkose sehr gut.

Während der Nacht viel Singultus, daher Schmerz in der Wunde, jedoch kein Erbrechen. Patientin fühlt sich subjektiv wohler; die Temperatur ist am 21. morgens 37,9°, abend 38,8°. Flatus. In den nächsten Tagen erholte sich die Frau rasch; am 23. und 25. April wurde auf 1 Löffel Ricinus reichlicher Stuhl entleert, mit flüssiger Kost begonnen (vorher Nährklystiere). Am 27. April wurde der Tampon entfernt, die Nähte geknüpft, nur ein schmaler Reif noch bis ins Peritoneum geleitet. Am 28. kam auf Ricinus nochmals sehr reichlich Stuhl mit härteren Massen. Die Wunde heilte reaktionslos. Am 5. und 14. Mai kam noch einmal ein kurzer Fieberanstieg bis 38,6 bezw. 39°, ohne auffindbare Ursache, Rizinus brachte wieder reichlichen Stuhl. Von da blieb die Temperatur unter zweitägigen Ricinusgaben bis zur Entlassung der Patientin aus dem Krankenhaus am 29. Mai normal. Seit Mitte Juni erfolgt die Stuhlentleerung nach Bericht von Dr. Peters normal, ohne Hilfe, das Befinden ist dauernd gut und die Frau versieht wieder ihren Dienst, mit Leibbinde.

Die Krankengeschichte erscheint für eine Typhlitis recht charakteristisch, wenigstens in ihrem zweiten Teil. Vor der Operation wird es wohl stets mehr oder weniger unmöglich sein, die Diagnose zu stellen, selbst für jemand, der mit Vorliebe und Scharfsinn seltene Krankheitsbilder zusammenfügt. In der Überzahl der Fälle wird sich ein gewöhnlicher perityphilitischer Abszeß unter ganz entsprechenden Anzeichen entwickeln. Auffallend war höchstens das relativ sehr gute Allgemeinbefinden, das selbst bei gut lokalisierten Perityphlitiden mehr darniederzuliegen pflegt. Stutzig machte außerdem der Befund in Narkose, das Fehlen von Fluktuation an dem recht umfangreichen, akut entstandenen Tumor. Aber die Perityphlitisbilder sind so vielgestaltig, daß auf solche Punkte kein großer Wert gelegt werden kann. Dagegen ist für die Beurteilung von Darmerkrankungen überhaupt nicht unwichtig: eine derartige Ulcusbildung durch Kotstauung, wie sie intra operationem hier festgestellt wurde, kann ein Krankheitsbild, wie das oben kurz beschriebene, machen und bestätigt die theoretische Annahme des inneren Klinikers. Nur mag Kotstauung als eine von verschiedenen Gelegenheitsursachen für Ulcus zu nennen sein. Die späteren Attacken, die man ohne den operativen Befund wohl als Perityphlitis-Nachschübe hätte ansprechen müssen, erklären sich befriedigender als Störungen in der Ulcusheilung beziehungsweise

Auftreten neuer Stauungen und Ulcera, welch letztere bei normaler Darmtätigkeit ausheilten.

Die Operation, die man bei unserem Befund hätte als unnötig auffassen können, war in dem gegebenen Augenblick wahrscheinlich sehr notwendig, weil so geringe Verwachsungen zwischen Bauchwand und Coecum an der Ulcusstelle waren, daß es wohl hätte zu einem Durchbruch in die freie Bauchhöhle, wie bei den gangränescierenden Perityphlitiden kommen müssen. Und für den weiteren Verlauf war die Fixierung des Blinddarmes und derbere peritoneale Verwachsungen, wie sie durch die Tamponade garantiert wurden, sicher nicht unrichtig. Ob die abnorme Beweglichkeit des Coecum einen Grund für die Kotstauung abgab, mag dahingestellt bleiben.

Es liegt daher kein Grund vor, die Perityphlitis-Indikationen zu ändern und von der Operation abzustehen, falls man wirklich den Kottumor mit nachfolgender Ulzeration sicher festzustellen verstünde; doch wird diese Möglichkeit wenigstens ohne Narkose kaum in Betracht kommen. Es kann auch nur davor gewarnt werden, in verdächtigen Fällen Rizinus oder gar derbere Abführmittel anzuwenden, denn nur allzuhäufig sahen wir eine fortschreitende Peritonitis im Anschluß an Abführmittel aus einer Perityphlitis entstehen oder mußten vielmehr aus der Anamnese diesen Schluß ziehen, wenn die Patienten nun mit schwerster Peritonitis in die chirurgische Klinik gebracht wurden [1]). Die Forderung sofortiger chirurgischer Beobachtung und frühzeitigster Operation, wenn irgend möglich, um auch die meist im ersten Anfall rapid verlaufenden, gangränescierenden Fälle von Perityphlitis zu retten, bleibt zu Recht bestehen.

Das erwiesene Vorkommen von akuter Typhlitis dürfte auch noch die Anzahl derjenigen Fälle herabmindern, auf die von nicht chirurgischer Seite häufig hingewiesen wird; daß selbst Erkrankungen mit deutlich nachweisbarem Exsudat, mit entzündlichem Tumor nicht selten zurückgehen [2]).

Hier mag öfter eine Kotstauung, welche im Coecum als ein ungewöhnliches Vorkommnis bisher angesehen wurde, mit Folgeerscheinungen, Schleimhautkatarrh, Decubitus zugrunde gelegen haben

---

1) Eine Veröffentlichung von 77 Perityphlitisfällen des letzten Jahres erfolgt demnächst in der Dissertation Lorenzen, Kiel 1903.

2) Natürlich sind die Beobachtungen mit einer größeren Menge Eiter im Stuhl hier auszunehmen; aber immer wieder muß betont werden, wie viel häufiger der Eiter ins Peritoneum als in den Darm, gewöhnlich durch ein Arrosionsulcus des Coecums, durchbricht, und statt Spontanheilung, fortschreitende Peritonitis entsteht!

und nach Beseitigung dieses natürlichen Tumors auf natürlichem Wege wurde die Heilung des „perityphlitischen Exsudats“ proklamiert, auch gerade bei solchen Koprostasen guter Erfolg von Abführmitteln gesehen. Übrigens erklären derartige leichtere Störungen mechanischen und chemisch-bakteriologischen Ursprungs, die kaum klinische Anzeichen zu machen brauchen, im Blinddarm am besten das Übergreifen auf den Fortsatz. In den ungünstigen Abfuhrverhältnissen des Vermiformis liegt dann der Hauptgrund für die Hartnäckigkeit und den ernsten Charakter seiner Erkrankung.

XXIX.

Aus der königl. chirurgischen Universitätsklinik zu Kiel.

Zur Differentialdiagnose und Ätiologie inkarzerierter Hernien.

Von

Dr. **Paul Sick**,
Oberarzt der Klinik und Privatdozent.

(Mit 1 Abbildung.)

Zwei Beobachtungen, die ich im letzten Semester bei Bruchoperationen zu machen Gelegenheit hatte, sind geeignet, zur Hernienlehre einen gewissen Beitrag zu geben: Die eine, weil es sich nicht um den angenommenen, echten, eingeklemmten Bruch mit Bruchphlegmone, sondern um Darmperforation durch Knochensplitter handelte; die andere, weil das gewonnene Präparat nicht nur als solches mitteilenswert, sondern auch für eine Erklärung des Einklemmungsmechanismus von Bedeutung gewesen ist.

1. Darmperforation im Bruchsack durch Knochensplitter.

Am 12. April 1903 wurde die 42jährige Wirtschafterin M. W. 1903 Nr. 208 in anscheinend moribunden Zustand in die Klinik überführt. Sie war als p. publ. vor 12 Jahren von Esmarch, vor 4 Jahren von Geheimrat Helferich wegen Nabelhernie von ganz abnormen Dimensionen operiert worden; in der Operationsnarbe hatte sich im letzten Jahr unter zunehmender Dicke der Patientin eine kleine epigastrische Bauchwandhernie entwickelt, welche bis zum 5. April keine Beschwerden verursachte. An diesem Tag erkrankte sie mit Schmerzen der Bauchgegend und Erbrechen. Erst am 7. April zog sie aus Furcht vor der nochmaligen Operation einen Arzt zu, welchem es nicht gelang, sie zur Aufnahme in die Klinik zu bringen, um so mehr, als das Erbrechen wieder nachgelassen hatte. Am 10. April verstärkten sich jedoch die Beschwerden; die Einklemmungserscheinungen steigerten sich bis zu Koterbrechen. Aber erst am 12. April gelang die Überredung zur Operation, die Patientin doch für aussichtslos hielt.

Der Befund war: Panniculus adiposus von unglaublicher Ausdehnung, der Leibesumfang betrug nahezu 2 Meter, die Brüste traten seitlich bei der Liegenden soweit herab, daß sie in großer Ausdehnung auf dem Operationstisch auflagen, beziehungsweise über ihn noch herunter hingen. Entsprechend war der Umfang der Beine, an denen übrigens nur leichtes Ödem nachweisbar war. Durch den Panniculus hindurch waren die Herztöne nahezu unhörbar, der Puls regelmäßig klein, 130—140 in der Minute. Es bestand schwere Dyspnoe und das Gesicht war zyanotisch gefärbt. Der Gesamteindruck war der, daß die Moribunde einen chirurgischen Eingriff nicht überstehen würde.

Vom Epigastrium bis zur Mitte des Hypogastrium zieht eine etwas zickzackartig verlaufende, im ganzen lineare Narbe von 42 cm Länge. Im Hypogastrium endigt sie strahlig eingezogen. Etwas oberhalb der Nabelgegend (Nabel selbst wurde vor 4 Jahren exstirpiert, die Bauchwandschicht teils quer, teils längs mit nahezu Prima intentio vereinigt) sieht man eine handtellergroße, bläulich verfärbte Vorwölbung der Haut mit zentraler, kleiner Durchbruchstelle der Epidermis. Aus der Öffnung entleert sich Blut, Eiter und Luft unter fäkulentem Geruch. In der Umgebung dieses Gebietes heftige Rötung und Schwellung der Bauchdecken in einer Breite von etwa 30 cm und Länge von 15 cm. Eine nähere Untersuchung der intraabdominellen Verhältnisse war teils wegen dieser ausgebreiteten Entzündung, teils wegen des Panniculus, teils wegen des nahezu komatösen Zustandes nicht möglich. Patientin erbrach noch während der Untersuchung schwärzlichgrüne Massen.

Die Diagnose wurde auf Hernia incarcerata abdominis mit Gangrän von Bruch und Hüllen, sekundärer Phlegmone der Bauchdecken gestellt.

Die Operation wurde in leichtem Ätherrausch sofort ausgeführt, trotzdem die Prognose als absolut infaust gestellt werden mußte im Hinblick auf den Gesamtzustand der Patientin, wie auf den örtlichen Befund, welche zusammen auch auf längst eingetretene septische Allgemeininfektion schließen ließen.

Zunächst spaltete ich die phlegmonöse Entzündung der Bauchdecken und excidierte ein bis handbreites elliptisches Stück von Haut- und Unterhautgewebe, ging unter Exzision weiterer, in der Tiefe breiter werdender keilförmiger Stücke bis ins gesunde intermuskuläre und Cutisgewebe vor. Die exzidierten großen Gewebsstücke waren vielfach gegen die Bruchgegend hin schon gangränös; überall befand sich viel zum Teil lufthaltiger, mißfarbiger, stinkender Eiter neben der diffusen entzündlichen Infiltration und multipler Bildung von kleinen Abszessen, wo das Gewebe festeren Charakter hatte. Auf diese Weise entstand eine Wunde, die sich von der rechten Mammillarlinie bis gegen die linke Axillarlinie ausdehnte und etwa 35 : 20 : 10—15 cm maß. Ungefähr im rechtsseitigen Brennpunkt dieser elliptischen Wunde lag faustgroß der Bruch mit gangränösen Hüllen, nach deren vorsichtiger, teilweiser Abtragung Darm mit kleinfingergroßer Fistelöffnung ohne Zeichen von deutlicher Gangrän vorliegt; aus der Fistel entleert sich reichlicher dünnbreiiger Darminhalt. Der Darm ist anscheinend Dünndarm kurz vor Einmündung ins Coecum. Zwischen Bruchring und Darm scheinen gute Verklebungen vorzuliegen, peritonitisches Exsudat läßt sich nicht nachweisen. Deshalb und mit Be-

rücksichtigung des immer stärker werdenden Kollapses wird die nur wenige Minuten dauernde Operation durch Tamponade der ganzen Wunde (2fach Jodoformmull, im übrigen gekrüllter Mull) beendigt, die Verbandstoffe durch Bettlakenbinde fixiert.

Unter Anwendung von Kampferinjektionen und Kochsalzinfusion, dann Kamillenklystieren erholte sich Patientin wider Erwarten, die Temperatur fiel von 38,2 (Kollapstemperatur) auf 36,9 am 14. morgens, die Zyanose und Dyspnoe nahm ab, Ileuserscheinungen traten nicht mehr auf, der Puls war jedoch immer noch klein, jeder 3.—5. Schlag unregelmäßig 84 – 90 in der Minute. Die Phlegmone war durch die rücksichtslosen Exzisionen zum Stehen gekommen, es stießen sich nur noch große nekrotische Gewebsfetzen ab, hauptsächlich von den Bruchhüllen, so daß die Darmwand immer reinlicher und granulierend zum Vorschein kommt. Bei der Entfernung solcher loser Bruchhüllenreste zeigte sich zwischen ihnen und Darm ein 2½ cm langer, ½ cm Durchmesser haltender Hühnerröhrenknochen, mit einem sehr spitzen, im Sinne einer Torsionsfraktur ausgebrochenen Flötenschnabelende und einer mehr ebenen, gleichfalls kleine Bruchzacken zeigenden Basis. Der Knochen war stark grünlich und braun gefärbt, leicht mazeriert, er war augenscheinlich aus der Darmfistel ausgetreten; bei seiner lanzenspitzenartigen Gestalt konnte es wohl keinem Zweifel unterliegen, daß er in die Dünndarmschlinge eingetreten, bei den schwierigen Transportverhältnissen nicht mehr aus dem abführenden Darmteil heraus konnte, sondern ihn durchbohrte und die Veranlassung zu dem ganzen schweren Krankheitsbild gab. Patientin stellt zwar in Abrede, Hühnerknochen verschlukt zu haben, behauptete vielmehr, der Knochen sei wohl schon bei der Operation vor 4 Jahren in die Operationswunde gekommen; sie mag bei ihrem damaligen, ziemlich langen Aufenthalt in der Klinik zwecks vorbereitender Entfettungskur von Knochentransplantationen gehört haben.

Die Darmfistel ergoß sehr reichlichen Darminhalt in Wunde und Umgebung, zumal Patientin sehr an Durst litt und viel trank; doch wurde das Allgemeinbefinden allmählich günstiger, der sepsisverdächtige Zustand war nach 8 Tagen überwunden, bei starker Sekretion und Temperaturen zwischen 37,5 und 38,5° verengte und verkleinerte sich die Wundhöhle ziemlich rasch — wegen der profusen Darmentleerungen war 1—2 mal täglich Verbandwechsel und Spülen notwendig, der Zustand stellte kolossale Anforderungen an Pflege und Verbände — doch blieb die Darmfistel noch in alter Größe bestehen. Ende April ging eine bedrohliche Herzschwäche, Puls bis 124, unregelmäßig, unter Kampfer und Benzoë wieder zurück, Anfang Mai war das Befinden örtlich und allgemein sehr gut, Patientin fieberfrei. Die Temperatur stieg jedoch am 7./8. Mai, als im rechten Wundwinkel, aus dem das Sekret schlecht Abfluß hatte, eine Eiterretention entstand. Am 9. Mai wurde deshalb ein Gegeninzision gemacht, indem ein Kornzange stumpf durch das infiltrierte Fettgewebe geführt und dann die Haut breit gespalten wurde (in der Klinik). Am 10. Mai treten plötzlich Schüttelfröste auf, die Temperatur schnellt bis 40,9°, Puls 124. Tags darauf sinkt das Fieber zwar wieder, aber der Puls bleibt schlecht, das Sensorium ist nicht frei. Im rechten Bein tritt

deutliche ödematöse Schwellung ein und die Betastung der Inguinalgegend über den Gefäßen löst Abwehrbewegungen aus. Das Bein wird stark zyanotisch und kühl, Thrombose ist eingetreten. Die folgenden Tage war kein Fieber mehr vorhanden, Patientin kollabiert jedoch unter dem Bilde der Herzschwäche immer mehr, am 15. Mai Exitus letalis.

Die Autopsie bestätigte das Fehlen von Peritonitis; die Dünndarmschlinge war so in der Bauchwand fixiert, daß sie nicht vollständig bis zum Mesenterialansatz außerhalb des Bruchrings lag, sondern daß noch eine direkte Kommunikation zwischen zu- und abführendem Darmteil innerhalb der Bauchhöhle möglich war; allerdings lagen etwa fünf Sechstel des Darmes als annähernd faustgroßer Wandbruch mit der für einen Finger durchgängigen Fistelöffnung vor dem Bruchring, welcher anscheinend durch die Fascia transversa gebildet war. Peritonealreste und sonstige Bruchhüllen waren nicht mehr vorhanden, sie waren teils operativ entfernt, teils hatten sie sich nekrotisch allmählich abgestoßen. Phlegmonöse Herde in der Umgebung der noch immer sehr ausgedehnten granulierenden Wunde waren nicht zu finden. Der abführende Teil des Darmes war mäßig kollabiert, jedoch mit Speiseresten bis zum Rektum gefüllt.

Das Herz bot sehr starke Muskeltrübung und Fettdurchwachsung. Die rechte Vena iliaca war durch einen in eitrigem Zerfall befindlichen Thrombus verschlossen. Weitere pyämische Herde, auch vom Ausgangspunkt an der frisch operierten Stelle, konnten nicht nachgewiesen werden.

Es ging in diesem Fall wie nicht ganz selten: die wider Erwarten durch die Operation gerettete Patientin stirbt einige Wochen später an einer nicht vorherzusehenden Komplikation, während die eigentliche Gefahr längst beseitigt zu sein schien. Ohne Zweifel wurde bei dem stumpfen Vordringen zur Gegeninzision der getretenen Eiterretention eine Thrombose und Embolie des infizierten Thrombus oder auch direkt eine Venenimpfung herbeigeführt. Der eitrigen Thrombose der Vena iliaca war dann der geschwächte Körper nicht mehr gewachsen. Es ist daher dringend zu empfehlen, solche Eingriffe mit glatten Schnitten zu machen statt mit der Kornzange und stumpfer Gewalt, wodurch die Gefahr der Pyämie entschieden vergrößert wird.

Die völlig aussichtslose Prognose, wie sie nach der Vorgeschichte und dem Befund bei der Einlieferung erscheinen mußte, traf nicht zu, da auch die Diagnose nicht richtig gestellt worden war. Es handelte sich nicht um einen seit 8 Tagen eingeklemmten Bruch mit allerdings merkwürdig remittierend auftretenden Ileuserscheinungen, sondern der protrahierte Verlauf erklärte sich nachträglich ungezwungen dadurch, daß der im Bruch festgerannte spitze Knochensplitter allmählich durchspießend eine Bruchsackperitonitis erzeugte, welche den Bruchsack vom übrigen Peritoneum abschloß und den Dünndarm fixierte. Durch das weitere Vordringen des Fremdkörpers wurde dann erst

allmählich die Phlegmone der Bruchhüllen und der weiteren Umgebung herbeigeführt. Die Phlegmone hatte allerdings einen ganz ungewöhnlichen Grad erreicht, zur nekrotisierenden Eiterung nicht nur der Bruchhüllen, sondern der Subcutis und Fascien bis zu 35 cm im Umkreis und mit Durchbruch durch die Epidermis Veranlassung gegeben. Trotzdem brachte der chirurgische Eingriff — Spalten bis über die Grenzen der Infiltration hinaus, Exzision der gangränesziereden Partien — den Prozeß zum Stehen, und die Patientin erholte sich von der schwer septischen Charakter zeigenden Infektion, allerdings unter Anwendung aller Hilfsmittel (Kampfer, Kochsalz, auch vorteilhaft per rectum).

Das anatomische Bild war sehr ähnlich dem des Darmwandbruchs, der Littreschen Hernie; während aber bei dieser die Ileuserscheinungen meist besonders stürmisch zu sein pflegen, weist die vorliegende Geschichte jenen ungewöhnlich — über 8 Tage — protrahierten Verlauf. Bei der Littreschen Hernie[1]) ist eben das Darmlumen doch meistens stärker verengert und die akuten Entzündungserscheinungen, Zerrungen an den Darmschenkeln und am Mesenterium, betreffen jedenfalls das ganze Darmrohr. Es ist deshalb berechtigt, bei ähnlich wie hier liegenden Verhältnissen — allerdings werden sie hoffentlich selten mehr in jenem allerletzten Stadium zur Beobachtung kommen, wie in diesem Krankheitsfall (aus der Stadt Kiel) — an dieselbe Ätiologie zu denken: Durchbruch eines Fremdkörpers durch das Darmlumen, ein Ereignis, das bei Tieren, insbesondere bei dem mit Vorliebe Knochen verschlingenden Hunde, gar nicht selten beobachtet wird. Bei den Tieren tritt nur häufig spontane Ausheilung nach Elimination des Fremdkörpers ein.

2. Pseudodivertikel als Bruchinhalt.

In dem zweiten Fall wurde der Patient in gutem Allgemeinzustand, aber immerhin 30 Stunden nach den ersten Einklemmungserscheinungen an einem rechtsseitigen Schenkelbruch, aus der Stadt vom Arzt zur Operation überwiesen.

Der 39jährige Arbeiter kam am 10. Mai 1903 (Nr. 365) zu Fuß an. Er sagte aus, daß er seit 3/4 Jahren den Bruch bemerkt habe, der aber keine Beschwerden verursachte. Ohne besondere Veranlassung ließ der kleine Tumor, ohne daß er größer geworden wäre, sich 9. Mai vormittags nicht mehr zurückbringen, es stellten sich heftige Schmerzen, abends Erbrechen ein. Am 10. Mai mittags war das Erbrechen, das in der

1) Über die Berechtigung des Namens Littresche Hernie für Darmwandbruch vgl. auch Fall 2; Littre selbst erklärte die von ihm gesehenen Divertikel als allmählich entstandene Darmwandausstülpungen.

Nacht und am Morgen nachgelassen hatte, kotig riechend. Früher hat Patient (nach seiner Angabe) häufig Lungenentzündungen gehabt.

Der Mann war in mittlerem Ernährungszustand, die Brustorgane zeigten keine nachweisbaren Veränderungen. Das Allgemeinbefinden war auffallend wenig gestört, obschon Patient beim Entkleiden fäkulente Massen erbrach. Die Zunge war mäßig belegt, der Puls 80—90 in der Minute. Das Abdomen war nicht aufgetrieben, jedoch, besonders im rechten Hypogastrium, gespannt und in der Inguinalgegend druckschmerzhaft. In der Gegend des Anulus cruralis befindet sich ein gänseeigroßer Tumor von entzündlichem Charakter, schmerzhaft. Die Haut ist lebhaft gerötet, die Weichteile sind ödematös. Perkussion ohne Darmschall.

In Chloroformnarkose wurde nach Spülung des Magens sofort die Herniotomie vorgenommen. Das Weichteilödem nimmt gegen die Tiefe zu, das Peritoneum ist schwärzlich verfärbt: gangränös. Es wird jetzt sofort der enge Bruchring weiter bis über das Lig. inguinale hinauf gespalten und das Peritoneum in gesundem Gebiet freigelegt, mit Klemmpinzetten fixiert. Die Eröffnung des nekrotischen Bruchsackes ergibt nur wenig freies, stinkendes, mißfarbiges Exsudat; eine gleichfalls nekrotische Darmpartie ist in der Gegend des Bruchsackhalses ziemlich fest mit dem narbigen Bauchfell verlötet.

Diese Darmpartie machte einen merkwürdigen Eindruck: sie ragte wie ein aus dem Abdomen kommender, prall gespannter Gummifinger hervor und zeigte eine Umbiegung medialwärts, wie ein rechtwinklig gebeugter Daumen, dessen Größe und Gestalt das vorliegende Darmstück darbot, auch im Hinblick auf die abgerundete Kuppe, das blinde Ende des fingerartigen Gebildes. Es war so prall gefüllt und erigiert, daß es nicht gelang, ihm eine andere Lage zu geben, es kehrte immer wieder in die beschriebene zurück. Bei Perityphlitis kommen ähnliche Zustände von entzündlichem Ödem und Erweiterung des Processus vermiformis bis zu Fingerdicke vor; auch zeigte die geknickte Seite des Darmstücks eine mesenteriumartige Leiste, welche die rechtwinklige Biegung nach oben und einwärts fixierte. Jedoch verbreitete sich der Blindsack nach Lösung des hauptsächlich vom Peritoneum selbst gebildeten Schnürrings an der Basis so stark, daß der Processus nicht recht in Frage kommen konnte, vielmehr wurde angenommen, daß es sich um ein echtes Meckelsches Divertikel handle, welches in eigentümlicher Weise eingeklemmt war. Es fanden sich nämlich erhebliche ältere und frische Verwachsungen zwischen der Basis des Blindsacks und dem den Bruchsackhals auskleidenden, starkentzündeten, teilweise hier schon gangränösen Peritoneum; der größte Teil der Darmausstülpung lag jedoch frei im Bruchsack; hauptsächlich war die Kuppe nicht verwachsen mit ihm. Nach teils stumpfer, teils scharfer Beseitigung der Verwachsungen wurde das Peritoneum in makroskopisch gesundem Gebiet abgetragen und ringsum in der Wunde mit einigen Catgutnähten an der äußeren Faszie fixiert. Nachdem so die Wundverhältnisse nach Möglichkeit rein waren, wurde durch Zug an dem Blindsack eine Dünndarmschlinge entwickelt, von deren konvexer Seite das Divertikel abging. Die Schlinge hatte ein stark geblähtes, mit kleinen Hämorrhagien durchsetztes, zuführendes und ein kollabiertes abführendes Ende: Das gewöhnliche Bild der Inkarzeration. Es wurde da-

durch hervorgerufen, daß die eingeschnürte Rinne — der einschnürende Ring schien übrigens nach seiner Entfaltung für eine kleine Fingerkuppe durchgängig zu sein, vor der Spaltung wurde wegen der Infektionsgefahr von der Untersuchung Abstand genommen — nicht an der Basis des Divertikels entlang lief, sondern daß sie etwa 3/4 des Darmlumens mitbetraf. Da auch dieser Teil mehr oder weniger nekrotisch aussah, konnte nur eine Resektion der Schlinge, bei der starken Dehnung und Veränderung des zuführenden Darmes, in großer Ausdehnung, in Frage kommen.

Es wurden deshalb nach vorsichtiger Einführung von Schutztampons in die Bauchhöhle ca. 25 cm des Dünndarms entfernt, nachdem der Darm ober- und unterhalb durch dünne Gummidrains mit Schiebern leicht angezogen fixiert in der von Helferich geübten sehr angenehmen Weise abgeschlossen war. Die Vereinigung geschah durch Murphyknopf in der Erwägung, daß sich die gefährdete Darmpartie leichter an Ort und Stelle durch Tamponade festlegen lasse. Eine solche schien bei der ausgedehnten Gangrän besonders des Peritoneums notwendig; übrigens zeigte sich in der Bauchhöhle kein freies Exsudat. Ein mit Jodoformmull umwickeltes dünnes Drain wurde nun an die untere Fläche des resezierten Darm-Mesenterialteils geführt (nicht zirkulär, um die Ernährung nicht zu sehr zu gefährden), die Peritonealwunde nach Entfernung der Schutztampons breit aber nicht weit unter das Niveau der Bauchwunde mit Mikulicz-Tampon ausgefüllt, eine Situationsnaht zur Verhütung von Darmprolaps gelegt.

Die einstündige Narkose verlief sehr glatt (ich war genötigt, die Operation mit einem Assistenten zu machen, mit zweien wäre raschere Erledigung der Darmoperation möglich gewesen) ebenso die Nachbehandlung. Die Temperatur stieg nie über 38,1 °, Winde gingen nach 24 Stunden spontan, nach 40 Stunden Stuhl ab. Die Wunde sezernierte mäßig, wurde nur in den oberflächlichen Schichten die ersten Tage verbunden. Am 5. Tag wurde der Mikulicz-Tampon bis auf die Jodoformlage entfernt, am 7. statt des umwickelten Drains nur noch ein glattes eingelegt, das nach weiteren 2 Tagen weggelassen wurde. Am selben Tag ging der Knopf ab. Die Wunde schloß sich per granul. rasch, so daß die besonders für den Peritonealverschluß beabsichtigte plastische Operation unterblieb. Patient wurde am 6. Juni mit festvernarbter Wunde ohne Bruch und ohne Pelotte entlassen, hat sich seither mehrfach in der Ambulanz mir vorgestellt, ist zur Zeit ohne Beschwerden und noch ohne Rezidiv.

Das resezierte Darmstück, das ich mit Formalin und Alkohol gehärtet, mit Wasser gefüllt und nach Photographie verkleinert gezeichnet habe, zeigt auch die charakteristische Gestalt und Richtung des Blindsacks fast unverändert. Der Darm hat eine Länge von 22 cm (nach Härtung), der Blindsack überragt die Schlinge um 6 cm; bis zu der 3/4 der Schlinge mitfassenden Einschnürungsrinne kommen noch 2—3 cm zur Länge des Darmanhangs hinzu. An der Basis hat derselbe eine Breite von ca. 5 cm, einen Umfang von 11—12 cm, er verjüngt sich nach dem blinden Ende hin; das rechtwinklig abgebogene, fingerendgliedähnliche letzte Drittel des Anhangs mißt ca.

$2^1/_2$ cm in der Länge, 2—3 cm im Durchmesser. Die Abbiegung dieses Drittels ist deutlich durch einen bindegewebigen narbigen Strang veranlaßt, welcher nahe dem Mesenterium der Darmschlinge entspringend bis zu der Winkelbildung führt und seine Fasern bis fast zur Spitze des Blindsacks sendet. Gefäße waren an diesem Strang nicht nachzuweisen. Die umgebogene, posthornartige Form des ganzen Sackes wird also durch die straffe Narbe an der konkaven Seite erhalten. Die Sackwand selbst, welche an der Schnürrinne deutlich aus den nekrotischen Schichten des Darms besteht, verdünnt sich, von außen betrachtet, allmählich so, daß das freie Ende desselben fischblasendünn anscheinend nur aus Serosa besteht. Von innen sieht

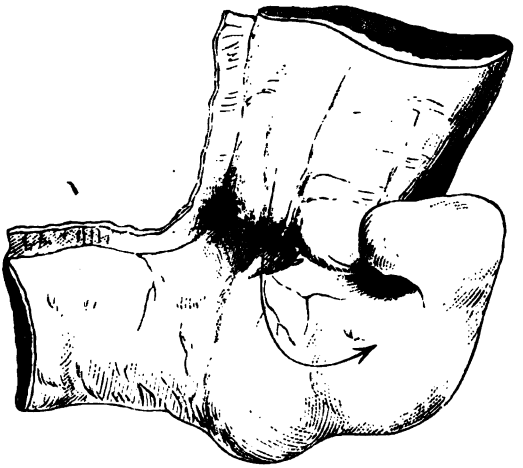

Fall 2. Pseudodivertikel in natürlicher Größe.
Darm gekürzt. Zwischen Mesenterium und Divertikel Narbenstränge.

man normale Darmschleimhaut bis zu der Schnürrinne, am zuführenden Schenkel punktförmige bis hirsekerngroße Hämorrhagien unregelmäßig über die Kämme der Schleimhautfalten zerstreut. Diese Hämorrhagien sind in dem abgeschnürten Teil auf jeder Schleimhautfalte zu sehen, die Falten selbst nehmen sehr rasch an Größe ab und sind ebenso wie Muscularis makroskopisch in $^2/_3$ des eigentlichen Blindsacks nicht mehr zu erkennen. Hier besteht die stark durchscheinende Wand auch von innen gesehen nur aus Serosa.

Mikroskopisch wird der makroskopische Befund bestätigt. Ein die ganze Länge des Divertikels über die Schnürrinne hinaus enthaltender Streifen enthält vom Darm her normale Zotten, Drüsen, Submucosa, Muscularis und Serosa; die Blutgefäße sind ausgedehnt und stark gefüllt, an einzelnen Stellen sind kleine Extravasate zwischen

die Gwebslagen eingeschlossen. An der Rinne ist das Epithel und auch die Zotten größtenteils zugrunde gegangen, Submucosa und Muscularis stark verdünnt, Serosa anscheinend unverändert. Doch färben sich die Kerne schon sehr schlecht (Hämatoxylin-Eosin). Noch stärker tritt die Nekrose der Gewebe peripher der Schnürung zutage; nur vereinzelte Zotten sind, ohne Kernfärbung, sichtbar, und auch diese hören wie die Muskelreste etwa 1 cm peripher von der Einklemmung auf, so daß die Wand nur noch Serosa und spärliche Gefäße, gleichfalls ausgedehnt durch vielfach zerfallende Blutkörperchen, enthält. Es handelt sich also auch mikroskopisch um eine Darmausstülpung, welche wesentlich nur aus nekrotischer Serosa besteht und welcher Muskulatur und Schleimhaut, die Charakteristika einer echten Divertikelwand, fehlen. Ein ausgesprochener Riß in der Muskularis der Darmwand ist in den Präparaten nicht zu finden, vielmehr nur ein rasches Abnehmen der inneren Schichten jenseits der Einklemmung.

Nach diesem Befund ist wohl zweifellos der Dünndarmanhang, welcher in dem Bruchsack zugleich mit einem Teil der Darmwand eingeklemmt war, kein echtes Meckelsches Divertikel, wie es bei seiner Größe während der Operation angesprochen wurde, sondern wir haben eine allmähliche Ausstülpung der Darmwand bis zu einem Grade, daß die Schleimhaut und Muscularis auseinander riß und die dehnbare Serosa allein weiter vorgetrieben wurde, vor uns.

Die Art, wie dieses geschehen mußte, ist für den Mechanismus der Einklemmung überhaupt von prinzipieller Bedeutung; jedenfalls mag die Mehrzahl der Einklemmungen in solcher Weise zustande kommen.

Der ursprünglich sehr kleine Darmwandbruch wurde am Bruchring, hauptsächlich an der zuführenden, mechanisch mehr beanspruchten Seite fixiert, dort entstand der straffe, oben erwähnte Narbenstrang. Bei vermehrter Peristaltik durch Darmstörungen oder verstärkter Bauchpresse wurde die Ausstülpung gegen den abführenden Schenkel hin vermehrt, es wurde etwas von diesem in den Bruchsack hineingezogen, wie Wilms erklärt. Weiterhin hätte nun ein gewöhnlicher Darmschlingenbruch durch Wilms Mechanismus entstehen können, wenn nicht in diesem Fall die Verwachsungen an der Basis des kleinen Wandbruchs auch gegen den abführenden Schenkel hin haltbar gewesen wären. So erwiesen sie sich bei der Operation.

Andererseits hätte auch der elastische Schnürring allein die Fixation besorgen können. Doch hätte sie schwerlich genügt, um der

nun folgenden Vorstülpung der Serosa nach Berstung der übrigen Schichten das Gegengewicht zu halten. Wahrscheinlich trug aber die Schädigung der inneren Schichten durch den Schnürring, wie sie bekannt und für etwaige spätere Perforation nach Reposition oder für Stenosenbildung gefürchtet ist, dazu bei, den Riß der inneren Schichten zustande zu bringen.

Durch die infolge der Einklemmung vermehrte Peristaltik wurde vom zuführenden Schenkel her immer mehr Inhalt, hauptsächlich wohl Flüssigkeit (die resezierte Schlinge enthält dünnen Darminhalt mit Luft) in den Blindsack gepreßt, welcher offenbar zugänglicher war, als der bei der Operation kollabierte abführende Schenkel. Teils durch die erwähnte Narbenfixation, teils durch die aus der Zeichnung einleuchtende Stromrichtung, welche mit dem Gegenstrom am Ufer rasch fließender Flußläufe zu vergleichen ist, erfolgte nun die rückwärts gerichtete Ausbuchtung des Darmteils. Nach Zerreißung der inneren Schichten nahm die Ausstülpung wohl rasch zu, ohne daß es bis zur Zerreißung der Serosa, welche noch in nekrotischem Zustand bei der Operation merkwürdig widerstandsfähig erschien, gekommen wäre. Diesem Ereignis wurde noch durch den Eingriff vorgebeugt; allerdings war die Sackwand schon so durchlässig geworden, daß eine nekrotisierende Peritonitis im Bruchsack eingetreten war.

So ist das Präparat mit dem zuführenden ausgedehnten Darmabschnitt, dem entgegengesetzt gerichteten eingeklemmten Pseudodivertikel und dem kollabierten, abführenden Darmrohr eine hübsche Illustration zu dem von Wilms geschilderten Einklemmungsmechanismus.

Es kennzeichnet außerdem deutlich den Einfluß partieller Verwachsungen, wie auch Kocher bei seinem Experiment zur Entstehung eingeklemmter Wandbrüche eine Fixation nur bekam, wenn er die Spitze des Bruchs festhielt, sonst schlüpfte die Vorbuchtung aus dem allerdings nicht elastischen — hölzernen — Bruchring wieder heraus. Wichtiger aber, als die elastische Einschnürung durch den Ring — einerlei ob sie durch die Bruchpforten im engeren Sinn oder wie gewöhnlich durch Narbenbildungen im Halsteil des Peritoneums ausgeübt wird, ist das peristaltische gewaltsame Weiterhineindringen der einmal gefaßten Bruchschlinge.

Nur dadurch, nicht durch Buschs Stenosenversuche und die Ergänzungen durch Kocher, Kortewey, Reichel wird befriedigend erklärt, daß schließlich bei vollendeter Einklemmung beide Darmschenkel vollständig verschlossen sind: Es hat sich ein Plus, endlich ein Maximum von Sub-

stanz durch den Ring gedrängt und dieser wird nun völlig ausgefüllt. Dabei braucht klinisch nicht gefordert zu werden, daß der Bruch viel größer erscheint: er soll es auch in unserem Fall nicht geworden sein, obschon die Ausstülpung der Serosa sicher zugenommen hatte. Bei engem Bruchring genügt dann schon ein ganz geringes Plus, um die Einklemmung beider Schenkel zu vollenden, so z. B. auch das Hineindrängen eines recht kleinen Wandbruchs zu einem alten fixierten Netzbruch.

Die Anschwellung der festgehaltenen Gewebe, welche übrigens wie bei der reinen elastischen Einklemmung mit dem seltenen gleichzeitigen Verschluß von Darmvenen und Arterien und sofortiger Gangrän (Roser) auch fehlen kann und hier gefehlt hat, hilft nur zur festeren Ausfüllung der Ringlichtung.

Im vorliegenden Pseudodivertikel ist endlich die Möglichkeit von Klappenbildung durch die Schleimhaut (Roser, Bidder, in gewisser Hinsicht auch Reichel und Kortewey) so gut wie ausgeschlossen, indem die Mucosa dicht über dem Schnürring kaum verändert ist und von dem gangränösen Ring an überhaupt bald völlig fehlt.

Mit diesen Ausführungen soll natürlich nicht jede Einklemmung erklärt werden (die elastische ist eben schon als besondere Art erwähnt); aber immerhin dürfte sie mehr den Autopsiebefunden und jeder Art von inkarzeriertem Bruchinhalt entsprechen, als die bisherigen theoretischen und sich widersprechenden Versuche.

Ekehorn hat im 64. Band von Langenbecks Archiv S. 115ff., 1901, 22 Fälle von Brüchen des Meckelschen Divertikels zusammengestellt, von denen 15 eingeklemmt waren.

Sieht man die Fälle mit dem Blick auf vorliegende Beobachtung kritisch durch, so ist es für eine ganze Reihe von ihnen zweifelhaft, ob es sich um wahre Divertikel oder um Pseudodivertikel gehandelt hat, einzelne sind sicher nur Darmwandausstülpungen gewesen. Einwandsfrei sind nur die mit der direkten Angabe, daß die Divertikelwand die Schichten der Darmwand enthielt, so die Beobachtung von Ekehorn selbst, dann die beiden von Thompson[1]) und der von Braun, Göttingen (Dissertation Ketteler 1900). In letzterem Fall

1) Annals of surgery, 1898, 1, S. 448ff., sind 2 Fälle beschrieben, nicht nur der von Ekehorn zitierte. Bei dem 1. Fall, einem 29jährigen Mann, handelte es sich um ein zweizipfeliges Divertikel, das sich aber durch eine begleitende und über die Ausstülpung hinausragende Arterie (omphalo-mesenterica) als echtes auswies. Patient kollabierte nach der Operation — Abtragung des Divertikels — die Einklemmung hatte schon 3—4 Tage gedauert. Eine Sektion wurde nicht erlaubt (Peritonitis?).

war nicht nur das Divertikel, sondern eine das Divertikel tragende Darmschlinge mit eingeklemmt. Daran schließen sich noch sechs sichere Fälle mit ähnlichem Befund — Beteiligung von Netz und Darm — ohne Einklemmung als zufällige Befunde bei Sektion oder Operation (Ekehorn Fall 17—22). Sehr charakterisch ist bei diesen letzteren der regelmäßige Befund von Verwachsungen an der Spitze des Divertikels, teils mit dem Bruchsack, teils mit Samenstrang oder Epididymis, so daß diese Eigenschaft des echten Divertikels, wo sie besteht, mit differentialdiagnostisch verwertet werden kann. Öfter beschrieben sind derartige aus der bindegewebigen Obliteration oder Persistenz der Nabel-Mesenterialarterie hervorgehende Verwachsungen: am Nabel oder auch an einer beliebigen Stelle der Bauchhöhle inserierend bilden Divertikel plus Arteriennarbe einen Strang, welcher Veranlasung zu Abknickungen des Darms und inneren Einklemmungen geben kann. Zuletzt hat wohl Curvoisier[1]) ein derartiges Vorkommnis beschrieben.

Neben den 10 sicheren Divertikelbefunden finden sich bei Ekehorn und in den Originalartikeln mehrere, welche nur mit Wahrscheinlichkeit den Schluß auf echten Darmanhang gestatten, nämlich die Beobachtungen von Busch, Mery, Kirmisson, Rieke und Have (Nr. 10—14 der Ekehornschen Zusammenstellung). Hier sind besonders die Verwachsungen der Divertikelspitze im Bruchsack für die Diagnose zu verwerten. Ähnlich liegen die Verhältnisse in dem Fall Minters (Nr. 6 bei Ekehorn). Das Divertikel zeigte eine ½ Zoll lange, fadenähnliche, obliterierte Verlängerung, der Bruchsack war mit ihm fest verwachsen. Letzteres hebt auch Escher (5 bei Ekehorn) hervor, führt es allerdings auf adhäsive Entzündung und Eiterung durch eingedrungene Spulwürmer zurück. Ein nicht verwachsenes eingeklemmtes Gebilde, das wegen seiner Länge (5—6 cm) und Konsistenz als Divertikel angesprochen und nach dem Bruchschnitt reponiert wurde, reiht sich in dem Falle von Hager (Nr. 2 bei Ekehorn) an.

Als Divertikel läßt es sich auch deshalb deuten, weil der Abgang desselben vom Darm nicht mit der Schnürrinne zusammenfiel, sondern erst „nach einer geringen Entfernung in die Konvexität des Ileum" mündete. Denselben Befund erhebt Martin (Nr. 4 bei Ekehorn) Ohne Einklemmungserscheinungen hatte sich hier eine Darmfistel gebildet, aus der Spulwürmer abgingen. Die Sektion (anderweitige Todes-

1) Über einige operativ behandelte Fälle von Obstruktion des Darmlumens. Langenbecks Archiv. 66. S. 471/72.

ursache) ergab ein 4 Zoll langes Divertikel, das nur mit seinem unteren Viertel im Bruchsack eingeschlossen, unbrandig zerstört war. Ein Einklemmungsmechanismus fällt bei Martin offenbar fort, der einer inkarzerierten Hernie entsprechende Endzustand entwickelte sich aus Koth-Wurm!)-stauung, Entzündung und Gangrän von Bruchinhalt und Hüllen, ein reines Beispiel von Incarceratio stercoralis, gerade entgegengesetzt dem oben beschriebenen Vorgang für die Entstehung des Pseudodivertikels, übrigens an meinen ersten Fall — Knochensplitterperforation — erinnernd.

Nicht zu entscheiden, ob es sich um wahre Divertikel gehandelt hat, ist aus der Beschreibung von Tilling, von Laczkowich und Grünbaum (Nr. 3, 7 und 8). Der erste hatte eine Darmfistel mit stark zerstörter Aussackung des Darms an der Stelle eines Cruralbruchs vor sich. Von dem zweiten wurde die 3:1½ cm haltende gangränverdächtige „Ausstülpung des Darms", welche schon 4 Tage Einklemmungserscheinungen gemacht hatte, nach 24 Stunden Tamponade reponiert. Grünbaum endlich resezierte einen Darmanhang, den er auf Grund seines Umfanges (Maße fehlen) und der festen, verbreiteten Verwachsungen als angeborenes Divertikel ansprach. Klinisch war ein gänseeigroßer irreponibler Leistenbruch gewesen, der keine Ileussymptome bot; der Bruchsack hatte gleichwohl eine geringe Menge stinkender seröser Flüssigkeit enthalten.

Schließlich ist die erste Beobachtung eines Darmdivertikels durch Littre 1699 wohl sicher ein nicht angeborenes, sondern ein erworbenes [1]) oder ein Pseudodivertikel gewesen. Wenn der scharfe Beobachter hervorhebt, daß die Wände desselben dünn, ohne Muskelfasern und Drüsen waren, so erscheint seine Erklärung, daß der Anhang langsam durch Ausdehnung eines Darmwandabschnitts entstanden sei, wohl gerechtfertigt, und die spätere Zurückweisung dieser Erklärung durch Meckel und seine Nachfolger höchstens auf den zweiten Fall anzuwenden, mit dem Littre ein wirkliches angeborenes Divertikel gesehen und auf Grund der ersten Erfahrung unrichtig gedeutet haben mag.

Von allgemeinerem Interesse ist aber die beschriebene eigene

1) Als erworbene Divertikel werden wohl auch multiple Darmausstülpungen bezeichnet, welche, aus Mucosa und Serosa bestehend, durch einen Schlitz der Darmmuskeln durchtreten. Ihre Entstehung ist wohl durch zirkumskripte Wanderkrankung oder auch durch angeborene partielle Muskeldefekte zu erklären, während das Pseudodivertikel dann als ungewöhnlich verlängerter und veränderter Darmwandbruch, beeinflußt durch entzündliche, teilweise Fixation und Hereinziehen des abführenden Teils in den Bruchsack, zu definieren wäre.

Beobachtung eines Pseudodivertikels nicht deshalb, weil sie die Richtigkeit der Ausführungen des alten Littre gegenüber Meckel nahelegte oder weil ein Darmwandbruch von solcher Größe und in doppeltem Sinn (Bruch der Serosa allein nach Zerreißung [1]) der inneren Schichten) bemerkenswert ist, sondern weil sie zur Erklärung des Mechanismus der Einklemmung beiträgt: Der weitere Abschnitt wird durch die Peristaltik soweit als möglich (Wilms) und mit großer Gewalt (bis zur Zerreißung von Wandschichten) in den Bruchsack hineingetrieben und gezogen, bis durch den engen Ring nichts mehr hindurch geht; alsdann tritt anämische Gangrän oder in der Mehrzahl der Fälle erst weitere Anschwellung des Bruchinhaltes durch venöse Hyperämie, nun volle Verlegung an der Schnürstelle und Stase bis zum vollendeten Brand ein.

1) Eine allmähliche Zerstörung der inneren Schichten etwa unter der Einklemmung mit Erhaltung der Serosa, ist wohl nicht denkbar, immerhin theoretisch nicht ganz auszuschließen.

Druck von J. B. Hirschfeld in Leipzig.

VERLAG VON F. C. W. VOGEL IN LEIPZIG

DIE ERSTE HILFE IN NOTFÄLLEN

FÜR ÄRZTE BEARBEITET
VON

PROF. DR. **G. SULTAN**
UND
PRIVATDOZENT DR. **E. SCHREIBER**
IN GÖTTINGEN

Mit 78 Textfiguren. Preis in elegantem Leinwandband 8 Mk.

Das vorliegende Buch verdankt seine Entstehung lediglich dem Umstande, dass ein solches für **Aerzte** bisher nicht existierte und weil tatsächlich ein Bedürfnis dafür vorhanden war. Die Herren Herausgeber haben sich nicht auf das Gebiet der Chirurgie und inneren Medizin beschränkt, sondern durch Heranziehung von Mitarbeitern möglichste Vollständigkeit auf allen Gebieten der Medizin erstrebt, wie aus nachfolgender Inhaltsangabe hervorgeht: — G. SULTAN, Die erste chirurgische Hilfe. — HERMANN PALM, Die Hilfeleistung bei plötzlich auftretenden Erkrankungen und Komplikationen auf geburtshilflich-gynäkologischem Gebiet. — FRANZ SCHIECK, Die erste Hilfe bei akuten Erkrankungen und Verletzungen des Auges. — G. HEERMANN, Die erste Hilfe bei Verletzungen und plötzlichen Erkrankungen des Ohres. — E. SCHREIBER, Erste Hilfe bei plötzlichen inneren Erkrankungen. — L. W. WEBER, Die erste Hilfeleistung bei plötzlich auftretenden Gehirnerkrankungen, namentlich bei Geistesstörungen und Krampfanfällen. — E. SCHREIBER, Die erste Hilfe bei akuten Vergiftungen.

GENERAL-REGISTER

DER

DEUTSCHEN ZEITSCHRIFT FÜR CHIRURGIE.

BAND LXI—LXX.

I. SACHREGISTER.

(„bespr." = „besprochen"; geordnet nach Bänden.)

Abdominaltumoren, Vorkommen u. Prognose ders. bei Kindern LXVIII, 563.

Abszesse, azetabulär-ostitische des Beckens: Drainage LXIX, 94. — der Haut im Säuglingsalter: Behandlung LXVIII, 550. — der Leber: tropische LXIII, 119; bei Typhus abdom. LXIII, 111. —, metastatische der Prostata nach Furunkulose LXVIII. 508. —, paranephritische LXII, 280. —, perityphlitische: Behandlung LXIX, 12.

Accessoriusparalyse nach Schädelbasisfrakturen LXVIII, 151 (Aetiologie) 169, (Symptomenbild) 173, (Diagnose) 177.

Achillodynie auf syphil. Basis LXVII, 132.

Adenom, gutartiges der Prostata: Exstirpation (bespr.) LXX, 417. —, solides der Mamma mit Cystenbildung und schleimiger Entartung LXX, 316.

Adhäsionen, peritoneale nach Laparotomie: klin. u. experiment. Beiträge zur Frage ders. LXIII, 296.

Äthernarkose, experimentelle u. klinische Beiträge LXVII, 505. —, technisch wichtige Momente der Aethertropfnarkose LXV, 403.

Ätiologie der Accessoriuslähmung nach Schädelfrakturen LXVIII, 169. — der Aneurysmen der Carotis interna LXVII, 598. — der Blasenblutungen LXIV, 517. — der Cholelithiasis LXVIII, 207. — der Coxa vara LXVI, 89. — der Elephantiasis LXII, 27. — der Entzündung des Meckelschen Divertikels LXII, 528. — inkarzerierter Hernien LXX, 596. — der Influenza: experimentelle Beiträge LXIII, 460. LXIV, 1. — der Ischias LXVII, 151. 158. 162. 166. 172. — der Leberabszesse LXIV, 540. — der Magen- u. Duodenalperforationen LXIX, 110. — der akuten eitrigen Peritonitis LXIII, 10. — des muskulären Schiefhalses LXI, 393. — der Tuberkulose der Schambeinsymphyse LXIV, 221. — der Unterkieferankylose LXVI, 418. — der Wanderniere LXVII, 358.

Akoin in der Chirurgie: Wirkung als Lokalanästheticum LXIX, 457.

Aktinomykose des Bauches: Krankheitsbild u. Entstehung LXIX, 49. — der Nieren, Behandlung LXII, 276.

Albuminurie nach Schädelbasisfraktur LXVI, 515.

Amputation, Ausbildung osteoplastischer Amput.-Methoden (bespr.) LXI, 432. —, doppelseitige des Oberschenkels bei embolischer Gangrän LXX, 339. —, Nachempfindungen nach LXV, 104.

Anästhesie, allgemeine und lokale (Handbuch über; bespr.) LXX, 219. —, Erzeugung peripherer u. regionärer mit Akoin LXIX, 457; mit Eukain B LXV, 461; mit Kokain LXX, 214.

Analfisteln, zur Genese ders. LXII, 399.

Anatomie, normale des Ösophagus LXI, 441 (Lagebeziehungen zu den Pleuren) 451, (Lagebeziehungen zu

der Wirbelsäule) 453. — des Plexus chorioideus LXVI, 509. — der Regio retroperitonealis lateralis LXI, 3. —, topographische des Menschen (Atlas; bespr.) LXI, 438. LXVI, 597; des Rectum LXII, 400 —, topographische u. angewandte (bespr.) LXI, 589. LXVIII, 583.

Anatomie, pathologische der Aneurysmen der Carotis interna LXVII, 600. — der Ganglioneurome LXVII, 244. — der Regio retroperitonealis lateralis XLI, 5. —, spezielle (Lehrbücher; bespr.) LXI, 229. LXVI, 218.

—, physikalische, Einführung in dies. (bespr.) LXV, 397.

Anchyloglosson, angeborenes u. erworbenes: Vorkommen u. chirurg. Behandlung LXVIII, 565.

Aneurysmen, extrakranielle der Carotis interna LXVII, 591. —, Statistik operativ behandelter LXIII, 550. LXVII, 239. 447.

Angina bei Influenza, chirurg. Interesse ders. LXIII, 465.

Angiome, Behandlung ders. durch Einführung von Magnesiumkrystallen LXIII, 503. —, diffuse u. zirkumskripte bei Kindern LXVIII, 560. —, intramuskuläres kavernöses mit eigenartigen Symptomen LXII, 323.

Ankylosis mandibulae vera LXVI, 399. 436: Aetiologie ders. LXVI, 418. 438; operative Behandlung ders. LXVI, 456 (Verfahren) 460. 465. 467. 476, (Resultate) 479, (Komplikationen bei Ausführung der Operation) 482, (Rezidive) 493; beiderseitige LXVI, 441; Diagnose u. Prognose ders. LXVI, 453; pathologisch-anatom. Veränderungen LXVI. 430. 443; Symptome u. Verlauf ders. LXVI, 444.

Anonyma-Aneurysmen, operative Behandlung ders. LXIII, 550. 563.

Anus praeternaturalis, Darmresektion bei solch. LXI, 204.

Aorta-Aneurysmen, operative Behandlung ders. LXVIII, 447 (der Ao. thoracica) 452. 456, (der Ao. abdominalis) 455. 456.

Appendicitis, Diagnose u. Operation ders. (eine Plauderei über) LXVII, 337. —, Einteilung der Formen ders. LXIX, 4. —, Kombination mit Cholelithiasis resp. Cholecystitis LXVI, 246. —, Magenblutung nach solch. mit tötlich. Ausgang (Pathologie) LXIV, 180. —, Operation bei ders. LXIX, 11. 13. —, rheumatische bei Anginen und Influenza LXVI, 30. 31.

Arrosionsblutungen nach Tracheotomie durch Kanülendecubitus LXIX, 567.

Arteriennaht, Ausbildung, Methoden, Erfolge ders. LXVI, 299. —, zirkuläre: experimenteller Beitrag LXVIII, 1.

Arterienverletzungen, Abreissen der A. thoracica longa von der axillaris bei Schulterverrenkung LXIII, 540. — im Kriege: Prognose LXVII. 19.

Arthritis deformans, insbesondere der kleineren Gelenke: chirurg. Behandlung LXVI, 387.

Arthropathien, tabische: Röntgenbilder solch. 487.

Ascites, chirurg. Behandlung dess. LXII, 141, (klin. Beiträge) 141, (experimentelle Beiträge) 163. — chylosus, durch Laparotomie geheilt LXII. 313.

Atresia et Hypoplasia ilei congenita infolge fötaler Verlagerung in eine Mesenteriallücke LXVI, 364.

Augenerkrankungen durch Influenza, klin. u. experiment. Beobachtungen LXIV, 40. —, Verwendung von Eukain B bei dens. LXV, 425.

Autoplastik nach Radikaloperation des Carcinoma mammae LXIV, 144.

Bakteriologie der Leberabszesse LXVII, 552. 555. —, Nachweis der Tetanusbazillen bei Wundstarrkrampf LXIX, 291; von Tuberkelbazillen im Harn LXVI, 276. —, Wert bakteriologischer Blutbefunde für die chirurg. Praxis LXI, 93.

Balanitis bei Säuglingen u. älteren Kindern: poliklinische Beobachtungen LXVIII, 552.

Bauchbrüche, Radikaloperation ders. LXX, 566, (Resultate) 583.

Bauchchirurgie unter Berücksichtigung von 84 ausgeführten Gallensteinlaparotomien (bespr.) LXI, 433. — bei Elephantiasis der Bauchhaut LXII, 38.

Bauchfelltuberkulose, operative Behandlung ders. LXVII, 208, (u. deren Dauerresultate) LXX, 505.

Bauchhoden, sarkomatöse Entartung dess. LXV, 99, 102.

Bauchkontusion, Darmruptur nach solch.: Art der Gewalteinwirkg. u. operative Behandlung LXIV, 158.

Bauchpunktion bei Ascites. Verletzung der epigastrischen Gefässe bei ders. u. deren Symptome LXIX, 466.

Bauchschüsse, perforierende mit Verletzung des Darms durch Kleinkaliber-

geschosse LXIII, 92. —, Prognose ders. im Feld LXVII, 33.
Bauchwandbrüche, Gangrän ders. LXVII, 83. — nach Laparotomien: Einfluß der Art der Schnittführung u. des Ortes des Einschnittes auf die Entstehung ders. LXVIII, 81. — nach Radikaloperation perityphlitischer Abszesse LXIX, 35.
Beckenabszesse, Drainage ders. durch das Foramen ischiadicum LXIX, 94.
Beckenfrakturen, Diagnose ders. LXIX, 617. —, zur Kasuistik der Pfannenbrüche LXIV, 576.
Belastungsdeformitäten im Kindesalter, statistische Mitteilungen LXVIII, 575.
Bericht über die chirurgischen u. orthopädischen Erkrankungen in der Kinderpoliklinik von Neumann (Berlin) von 1896—1902 LXVIII, 538.
Berichtigungen LXII, 622. LXIII, 601. LXV, 582. LXVIII, 184. 189. LXX, 420.
Blasenblutungen, zur Ätiologie ders. LXIV, 517.
Blasenhalsklappe, muskulöse: zur Kasuistik ders. LXV, 523.
Blasenruptur, Diagnose ders., insbesondere der intraperitonealen LXVI, 578. —, Fall von geheilter traumatischer intraperitonealer LXI, 578.
Blasenschleimhaut, Bilharziakrankheit ders.: chirurg. Behandlung LXVI, 223. —, Tuberkulose ders. LXIX, 364. —, Verhalten ders. gegen Influenzabazillen LXVI, 39.
Blasensteine, Nachweis ders. mit Röntgenstrahlen LXII, 184. —, Zertrümmerung ders. mit nachfolgender Aspiration LXVIII, 291.
Blasentumoren durch Bilharzia haematobia, Operationsverfahren bei LXVI, 223. —, syphilitische, zur Kasuistik ders. LXVII, 383.
Blasenwunden durch Geschosse im Felde, Prognose ders. LXVII, 34.
Blutgefäßkrankheiten, grippale LXVI, 5. 8. —, Verwendung des Magnesium bei Behandlung ders. LXIII, 503. —, systemat. Zusammenstellung u. Einzelbesprechung ders. (bespr.) LXII, 395.
Blutvergiftung, Wesen, Symptome u. Behandlung (bespr.) LXI, 599.
Bronchustamponade, Anwendung u. Ausführung ders. LXVII, 558.
Brucheinklemmung, Behandlung ders. LXIX, 478. —, Darmverengerung nach inkarzerierter Leistenhernie LXVII, 578. —, Darmwandveränderungen bei ders. LXIX, 489. —, Differentialdiagnose u. Ätiologie ders. LXX, 596. —, Komplikationen ders. LXIX, 483. — des Processus vermiformis LXIII, 149. LXIX, 40. — im Säuglingsalter: Bruchsackinhalt LXVIII, 518. 533. —, statistische Mitteilungen über LXIX, 474.
Bruchoperationen, radikale, Aufgaben u. Wege einer Sammelstatistik über LXX, 556. —, Materialsammlung über LXX, 556. —, Resultate ders. LXX, 579. 582. —, Verfahren bei Bauchbrüchen LXX, 566; bei Leistenbrüchen LXX, 563; bei Schenkelhernien LXX, 565.
Bruchsacktuberkulose, operative Behandlung u. deren Resultate LXX, 505. 540.
Brüche s. Frakturen u. Hernien.
Brustdrüsengeschwülste, solides Adenom mit Cystenbildung u. schleimiger Entartung LXX, 316. —, Autoplastik nach Radikaloperation eines Carcinoms LXIV, 144. —, epitheliale krebsverdächtige u. deren operative Entfernung LXVI, 101.
Bursitis traumatica syphilitica LXV, 178.

Caput obstipum musculare congenitum: Ätiologie u. Therapie LXI, 393; Kasuistik LXI, 404. — spasticum, operative Behandlung dess. LXII, 363.
Carcinom der Brustdrüse, Radikaloperation dess. LXIV, 144. — des Cöcum, Exstirpation dess. LXII, 330. — der Haut, Entwicklung dess. LXVI, 101. — des Magens s. Magencarcinom. — des Mastdarms, Behandlung dess. LXI, 496. —, als Parasiten gedeutete Zelleinschlüsse dess. LXIV, 352. —, Statistik über (bespr.) LXII, 396.
Carotis interna, extrakranielle Aneurysmen ders. LXVII, 591, (Ätiologie) 598, (Anatomie u. Pathologie) 600, (Diagnose u. Symptome) 603, (Therapie) 607.
Carpus, Frakturen u. Luxationen dess. (bespr.) LXI, 436; s. auch Handgelenkluxationen u. Handwurzelverletzungen.
Cervicobrachialneuralgie, zur Ätiologie ders. LXVII, 171.
Charakterveränderungen nach Schädelbasisbrüchen LXVIII, 480.
Chirurgie, Abhandlungen über (bespr.) LXVI, 218. 219. — des Darms (bespr.) LXI. 590. —, Enzyklopädie der gesamten (bespr.) LXI, 435. — der Leber LXVII, 543. — des hinteren Media-

stinum LXI, 441. — in Notfällen (bespr.) LXI, 231. LXVIII, 582. —, orthopädische (bespr.) LXII, 394. LXVI, 598. — des Rückenmarks LXIII, 421. — des Schädels und Gehirns: kasuistische u. klin. Bemerkungen LXX, 225. —, Verhandlungen der chirurg. Sektion des XIII. internation. med. Kongresses 1900 über (bespr.) LXI, 437.
Chirurgische Klinik, Bau u. innere Einrichtung einer solch. LXVIII, 412.
Chloroformwirkung, protrahierte mit tötl. Ausgang LXV, 189.
Cholecystogastrotomie bei chron. Stauungsikterus, mit Erfolg ausgeführt LXVI, 379.
Cholelithiasis s. Gallensteinkrankheit.
Cholesteatome der Schädelknochen, Histologie, Wachstum, Diagnose und Therapie LXX, 353.
Chondroma petrificans retroperitoneale LXI, 577.
Chondrome im Abdomen LXI, 33. 59.
Claviculafrakturen, Diagnose ders. mittelst Perkussion u. Auskultation LXIX, 617. — im Kindesalter: Diagnose u. Behandlung LXVIII, 546.
Cöcumcarcinom, Exstirpation dess. LXII, 330.
Coxa vara, Ätiologie ders. LXVI. 89. LXVIII, 574.
Coxitis tuberculosa, Enderfolge der operativen Behandlung ders. LXV, 1.
Cysten, abdominale: 4 seltene Fälle LXIV, 431. — der Analgegend LXII, 399. 407. — des Darms: angeborene LXV, 330. — der Nieren: Nephrektomie bei solch. LXII, 256. 257. — der Ohrmuschel LXII, 352. — retroperitoneale LXI, 8. 58. 60. 80. 84. 86.
Cystenhygrome, pathologisch-anatomisches Bild ders. LXIV, 305.
Cystitis bei Bilharziakrankheit, chirurg. Behandlung ders. LXVI, 223.
Cystoskopie bei Fremdkörpern in der männl. Blase LXX, 61.

Dampfdesinfektion i. der Chirurgie: Versuche über Dampfsterilisation der Verbandstoffe LXV, 541.
Dampfsterilisator, neuer, für chirurg. u. bakteriolog. Zwecke LXIV, 127.
Darmausschaltung, Dauerresultate ders. LXII, 1. — als präliminare Operation vor Exstirpation grosser Cöcaltumoren LXII, 330.
Darmfisteln, Anlegung einer temporären am Cöcum bei Darmparalyse LXIII, 68. —, Resektionen bei solch. LXI, 204.
Darminvagination, Resektionen bei solch. LXI, 200.
Darmperforation im Bruchsack durch Knochensplitter LXX, 596.
Darmresektionen, ausgeführt in der ersten chirurg. Klinik in Wien LXI, 173. —, Methoden bei Herniotomie LXIX, 480.
Darmstenosen, angeborene des Ileon LXVI, 364. —, narbige u. deren Beseitigung durch Resektion LXI, 204. —, sekundäre nach Brucheinklemmung LXVII, 578. LXIX, 495. —, solitäre: Operation ders. LXV, 360. LXVIII. 184.
Darmtumoren, angeborene Cysten LXV, 330. —, Resektion des Darmes bei malignen LXI, 176, bei tuberkulösen LXI, 191.
Darmverschluss, Ballonsymptom dess. LXVI, 97.
Darmvorfall durch einen spontanen Scheidenriß LXIV, 121.
Darmwandbrüche, akute der Linea alba u. vorderen Bauchwand mit Ausgang in Gangrän LXVII, 83. —, statistische Mitteilungen über LXIX, 488.
Darmzerreißung durch Geschosse im Felde: Prognose LXVII, 34. — durch Hufschlag: Operation mit günstigem Ausgang LXII, 375. —, subkutane nach Bauchkontusionen LXIV. 158.
Deformitäten, poliklin. Beobachtungen über angeborene LXVIII, 564. 570, erworbene bei Kindern LXVIII. 572 (rhachitische) 573, (habituelle) 575. (statische) 577.
Degeneration, adenocarcinomatöse einer retrorektalen teratoiden Geschwulst LXIV, 526.
Dermoidcysten der Lendengegend LXI, 14. 76.
Descensus testiculorum bei Kindern, Formen u. Behandlung dess. LXVIII, 569.
Diabetes, metatraumatischer LXVI, 525.
Diagnose der Accessoriusverletzung LXVIII, 177. —, der Aneurysmen der Carotis interna LXVII, 603. — der Blasenruptur, insbesondere der intraperitonealen LXVI. 578. — der Blasensteine mit Hilfe des Röntgenbilds LXII, 184. — der Entzündung des Meckelschen Divertikels LXII, 541. — der Fremdkörper in der männl. Harnblase LXX, 60. — in-

karzerierter Hernien (differentielle) LXX, 596. — der Influenza LXVI, 51 (mit Blutserum) 57. 62. — der Knochenbrüche durch Perkutieren u. Auskultieren LXIX, 613. — der Leberentzündung nach Ruhr LXIV, 547. — chirurg. Nierenerkrankungen mittelst Katheterismus der Ureteren LXI, 377. — der akuten eitrigen Peritonitis LXIII, 35, (differentielle) 44; der tuberkulösen Peritonitis LXX, 525. 546. — der lateralen Retroperitonealtumoren LXI, 41. — der Rückenmarksverletzungen LXX, 175. — der Tuberkulose der Schambeinsymphyse LXIV, 225. — auf perforiertes Ulcus ventriculi oder duodeni LXIX, 138, (differentielle) 148. 153. — der Unterkieferankylose LXVI, 453. — der Wanderniere LXVII, 362.

Diagnostik, medizinisch-chirurgische: topographischer Atlas ders. (bespr.) LXV, 398. LXX, 417.

Diaphysen-Streifschüsse ohne Eröffnung der Markhöhle LXVII, 613; mit Eröffnung der Markhöhle LXVII, 618.

Diphtherie des Darms nach schweren Operationen bei sehr geschwächten Kranken LXVII, 402.

Distorsionen der Gelenke im Kindesalter, poliklin. Beobachtungen über LXVIII, 548.

Divertikel der Analgegend LXII, 407. —, erworbenes des Darms (falsches): praktische Bedeutung dess. LXVII, 321. —, Meckelsches: Entzündung u. Gangrän dess. LXII, 523.

Drucknekrose des Schädels durch Verband LXIX, 391.

Drüsentuberkulose im Kindesalter, chirurg. Behandlung ders. LXVIII, 555.

Drüsenverletzungen des Unterleibs im Felde, Prognose ders. LXVII, 34.

Ductus omphalo-entericus, offener: ein Fall von Wurmfortsatz-Nabelfistel unter dem Bilde dess. LXX, 84.

Duodenalgeschwüre, akut in die freie Bauchhöhle perforierende LXIX, 101. —, Peritonitis infolge Durchbruchs eines solch. (operative Heilung) LXV, 112.

Echinokokkus der Nieren, operative Behandlung dess. LXII, 260. 273. — der Oberschenkelmuskulatur, spontan vereiterter: färberische Eigenschaft der Echinokokkusmembran LXX, 100. — des Stirnhirns von außergew. Größe nebst Bemerkungen über die Operation dess. LXVII, 271.

Eiterfisteln nach operierten perityphlitischen Abszessen, Behandlung ders. LXIX, 36.

Eiterkokkeninfektion, schwere (bespr.) LXI, 599.

Eiterung, Untersuchungen über das Auftreten Unnascher Plasmazellen bei ders. LXII, 107. 110.

Elephantiasis manus LXII, 188. —, sporadische LXII, 5.

Ellbogengelenkluxation, veraltete: operative Behandlung LXIV, 201.

Empyem im Kindesalter, Behandlung mit Rippenresektion u. Drainage der Pleura LXVIII, 560.

Enkephalomalacie nach Schädeltraumen, Entstehung ders. LXIX, 595; operative Behandlung ders. LXIX, 597.

Entbindungslähmungen, Entstehung, Mechanismus, Prognose ders. LXVIII, 539.

Enterotrib v. Mikuliczs, Anwendung dess. LXIII, 512.

Entzündungen, akute, subakute u. chronische im Kindesalter: poliklin. Beobachtungen LXVIII, 549. —, chronische: Auftreten Unnascher Plasmazellen in ders. LXII, 119.

Epidermiszellen, Überlebungsfähigkeit der menschlichen LXX, 21.

Epidermoide der Schädelknochen LXX, 353.

Epididymitis tuberculosa, Häufigkeit im Kindesalter LXVIII, 560.

Epilepsie, traumatische: Besserung ders. durch osteopl. Schädelresektion LXVII, 532.

Epiphysenlösung, traumatische bei Kindern: Diagnose und Prognose LXVIII, 544.

Epiphysenosteomyelitis, Beiträge zur Kenntnis ders. u. deren Behandlung LXIII, 176.

Epistropheus, Luxation dess. mit Fraktur LXX, 174.

Epitheliome, gutartige, wahrscheinlich kongenitalen Ursprungs LXV, 283.

Epityphlitis, klin. Zeichen der eitrigen und brandigen Formen LXVII, 447 (allgemeine) 449, (örtliche) 451.

Erfrierungen im Kindesalter, Behandlung ders. LXVIII, 543.

Erysipele, Vorkommen u. Behandlung bei Kindern LXVIII, 550.

Erysipeloid, Krankheitsbild LXI, 528.

Eukain, seine Vorgeschichte u. seine Verwendung in der Praxis nebst Beobachtungen und Versuchen mit Eukain B LXV, 417.

Excochleatio der Blase bei Bilharziakrankheit LXVI, 223.

Exophthalmus pulsans, zur Kasuistik dess. LXVIII, 577.
Extensionsmethode bei Behandlung der Spiralbrüche des Unterschenkels LXIX, 561.
Extremitätengefäße, Prognose der Schußverletzungen ders. im Felde LXVII, 20.
Extremitätenknochen, Entwicklung ders. von Geburt bis zum vollendeten Wachstum (bespr.) LXVI, 598. —, Sarkome ders. u. deren Therapie LXX. 1.

Fettbruch, Torsion eines solch. u. ihre Folgen LXV, 388.
Fettgewebsnekrosen bei akuten Pankreaserkrankungen, Pathologie u. Entstehung ders. LXX, 183.
Fibroadenom des Ductus omphalomesentericus LXIX, 469.
Fibroma molluscum vorwiegend der l. Hand mit Steigerung des Knochenwachstums LXIII, 103.
Fibrome des Halses mit Beziehungen zum Rückenmark LXVII, 309. —, multiple der Haut mit Lappenelephantiasis LXIII, 106. —, retroperitoneale LXI, 31. 49.
Fibulafraktur, schräge in der Mitte des Schaftes mit Subluxation des unteren Tibiaendes LXI, 509. —, spiralige LXVII, 455. LXIX, 537.
Fingerverletzungen, Frakturen u. Luxationen der Finger (bespr.) LXI, 436.
Fisteln der Bauchdecken nach Spaltung perityphlit. Abszesse, Entstehung u. Behandlung ders. LXIX, 36.
Frakturen, Diagnostisierung ders.: neue Methode LXIX, 613. — des Epistropheus mit Luxation LXX, 175. — der großen Extremitätenknochen: Behandlungsmethoden und deren Resultate LXIII, 203. —, Heilung ders. mit Knorpelbildung LXX, 13. — im Kindesalter: Entstehung LXVIII, 544. — des Oberschenkels: im Collum LXIV, 63; spiralige LXI. 260; des Trochanter major LXVI, 572. — des Os naviculare carpi nach anatom. Präparaten LXIX, 401. — des Radius, typische LXIII, 596. — der Schädelbasis: Folgezustände LXVI, 512; Prognose LXVIII, 464. — der Unterextremität (in Bildern; bespr.) LXII, 392. LXVI, 219. — des Unterschenkels: spiralige LXVII, 455. LXIX, 524.
Freilegung, diagnostische der Niere ohne Nierenschnitt LXII, 279. 305.
Fremdkörper der männl. Harnblase LXX, 45. — im Herzen, experiment. Untersuchungen über LXVII, 414. 434. — in den Luftwegen: Diagnose u. Entfernung ders. LXIV, 411; Entfernung solch. aus den Bronchien LXVII, 558; Kasuistik ders. (bespr.) LXI, 434. — in der Lunge: Heilung durch Pneumotomie LXIV, 140. — im Ösophagus (verschlucktes Gebiß): Entfernung vom hinteren Mediastinum aus LXI, 441. —, Verletzungen durch solche bei Kindern u. deren Behandlung LXVIII. 543.
Fremdkörpertuberkulose der Zunge in Tumorform, Exstirpation u. Heilung LXIV, 561.
Führungsinstrument für die Giglische Drahtsäge LXVIII, 181.
Furunkulose, Prostatitis suppurativa nach solch. LXVIII, 508.
Fußdeformitäten, angeborene: Behandlung ders. LXVIII, 572.
Fußgelenkluxationen in den Metatarsalgelenken LXIX, 371. — im Talonaviculargelenk LXI, 120. — im Talotibialgelenk mit der Fibula nach hinten LXIX, 514. — im Talus-Calcaneusgelenk LXIX, 382.
Fußgelenkneurosen, Behandlung ders. u. deren Resultate LXVII, 524.
Fußgelenkverletzung, seltene LXI, 507.

Gallenblasendefekte, Deckung ders. durch transplantiertes Netz LXI, 235, (Versuche) 246, (Resultate) 253.
Gallenblasenwunden, Heilung ders. LXI, 235, (Versuche) 236, (Resultate) 244.
Gallensteinkrankheit, bakteriolog. Studien über solche nebst einem Beitrag über ätiolog. Fragen des lithogenen Katarrhs der Gallenblase LXVIII, 207. —, Kombination mit Appendicitis: operative Behandlung ders. LXVI. 246. — Pathogenese, Diagnose u. Behandlung ders. (bespr.) LXVI, 602.
Ganglienzellenneurome des Sympathicus: des linken dorso-lumbalen Strangs LXI, 35. —, multiple LXVII, 239, (anatom. Befund u. Epikrise) 244, (weitere Schicksale) 261.
Gangrän des Darms bei Inkarzerationen LXIX, 489. —, embolische: doppelseitige Oberschenkelamputation bei ders. LXX, 339. — der Hernien der Linea alba u. vorderen Bauchwand LXVII, 83. — des Meckelschen Divertikels LXII, 543.
Gastroenterostomie, Erfolge ders.

LXI, 294: bei benignen Affektionen LXI, 295; bei Magencarcinom LXI, 317.
Gaumenbögen, Lymphgefäße ders. LXVI, 133.
Gaumenspalte, angeborene: operative u. funktionelle Erfolge der Operation ders. LXVII, 92. LXVIII, 564.
Geburtsverletzungen, statistische Mitteilungen LXVIII, 538.
Gedächtnisschwäche nach Schädelbasisfrakturen LXVIII, 478.
Gefäßverletzungen der epigastrischen Gefäße bei Ascitespunktion: ungewöhnliche Erscheinungen LXIX, 466. — durch Geschosse: kasuistische Beiträge LXIII, 90.
Gehirnblutung bei Keuchhusten, Indikation zur Trepanation LXV, 226. —, späte nach Schädeltraumen LXIX, 594.
Gehirnchirurgie, kasuistische u. klin. Bemerkungen zur LXX, 225.
Gehirnerscheinungen der Influenza in chirurg. Beziehung LXIV, 2. —, otitische (bespr.) LXV, 397. — nach Schädelbasisbrüchen LXVIII, 474.
Gehörstörungen nach Brüchen der Schädelbasis LXVIII, 481.
Gelatineinjektionen in Aneurysmen der Subclavia LXVIII, 267.
Gelenkentzündung, grippale LXIII, 482. — nach Herniotomien LXIX, 484. —, luetische LXI, 110; Beziehungen zum Trauma LXV, 172. —, tuberkulöse der großen Gelenke bei Kindern: Therapie LXVIII, 558; des Hüftgelenks: operative Behandlung LXV, 1.
Gelenkkörper, klinische u. patholog.-anatomische Beiträge zur Lehre von LXX, 363.
Gelenkkontrakturen, angeborene, Entstehung ders. LXVIII, 571.
Gelenkneurosen, chirurg. Behandlung ders. LXVII, 524. —, zur Geschichte ders. LXVII, 1.
Gelenkresektion, Methoden ders. u. dabei erzielte Resultate LXIII, 203.
Gelenkschüsse im Felde, Prognose ders. LXVII, 22.
Genitalerkrankungen, ansteckende: Bekämpfung ders. (bespr.) LXIX, 620. —, gummöse der weibl. Urethra (bespr.) LXVIII, 445. — des Weibes durch Influenzavirus LXVI, 42.
Genitalverletzungen durch Geschosse im Krieg, Prognose ders. LXVII, 35.
Genu valgum u. varum, Entstehung u. Behandlung bei Kindern LXVIII, 574. 575.
Geschoßextraktionen. Indikationen u. Methoden LXIII, 80.
Geschwülste s. Tumoren.
Geschwulstlehre, Beiträge zur LXX, 316.
Gesichtsfrakturen durch Schußverletzungen im Felde, Prognose LXVII, 28.
Gewichtszug, Anwendung bei Oberschenkelfrakturen Neugeborener u. kl. Kinder LXV, 571.
Glycerinum officinale, einige klinisch wichtige Eigenschaften dess. LXX, 421.
Glykosurie nach Schädelbasisbrüchen LXVI, 515.
Gynäkologie, anatom. Grundlagen ders. (bespr.) LXI, 589. —, Lehrbuch ders. (bespr.) LXI, 590.

Hackenfuß, Anatomie u. Mechanik dess. LXVIII, 347. —, traumatischer: Krankheitsbilder dess. LXIV, 470.
Haematolymphangioma mixtum, intraabdominales LXIV, 431, (patholog. Befund) 432.
Hämaturie, Nephrotomie bei einseitiger LXII, 273. —, Nierenexstirpation bei einseitiger LXII, 259.
Halsfisteln, kongenitale: Operation ders. LXVIII, 565.
Halsgefäße, Schußverletzungen ders.: Prognose im Felde LXVII, 20.
Halsgeschwülste: Fibrome des Halses mit Beziehungen zum Rückenmark LXVII, 309.
Halsrippen, chirurgische Bedeutung ders. LXVIII, 566.
Handgelenkluxationen, Luxation des Mondbeins auf die Volarseite: operative Behandlung LXVII, 488.
Handwurzelverletzungen, Erfahrungen über solche verglichen mit den Ergebnissen der Varietätenstatistik an den Knochen der Handwurzel LXX, 289.
Harnblase, Fremdkörper in der männlichen LXX, 45, (Natur der eingeführt. Gegenstände) 46, (Folgeerscheinungen) 56, (Lage u. Symptome) 58, (Diagnose) 60, (Therapie) 64, (Kasuistik) 69. 72.
Harnröhrenerkrankung, gummöse beim Weibe (bespr.) LXVIII, 445.
Harnveränderungen nach Schädelbasisbrüchen LXVI, 512.
Hautkrankheiten im Kindesalter, poliklin. Mitteilungen LXVIII, 550. 554. —, Verwendung u. Wirkung des Eukain B bei solch. LXV, 436.
Hernia bilocularis mit properitonealem Sack im kleinen Becken u. Ektopie

des Hodens LXVIII, 408. —, inguinalis praevascularis bei Luxatio suprapubica LXVI, 572. — inguinalis superficialis incarcerata, Operation ders. LVIV, 461. — obturatoria incarcerata LXIX, 489. — traumatica sacralis nach Mastdarmexstirpation mit temporärer Kreuzbeinresektion LXIV, 570. — vaginalis post. nach Scheidenruptur LXIV, 121.
Hernien, Differentialdiagnose u. Ätiologie inkarzerierter LXX, 596. — mit Einschluss des Processus vermiform. im Bruchsack, operative Behandlg. LXIX, 40. —, intraabdominale: Kategorien u. Genese ders. LXIV, 495. — im Kindesalter, Formen ders. LXVIII, 566. — der Linea alba u. vorderen Bauchwand: Gangrän ders. LXVII, 83. —, Radikaloperation ders. (Prognose) LXX, 556. 579, (Kasuistik) 566. —, Tuberkulose ders.: Kasuistik LXX, 505. 540.
Herniotomie, Darmresektion bei ders. LXI, 210. — im Kindesalter, insbesondere bei Säuglingen LXVIII, 518.
Herzaffektionen bei Influenza LXVI, 6. — nach Traumen LXVI, 176.
Herzruptur, subakut verlaufende traumatische LXVI, 176, (Entstehung) 187, (patholog.-anatom. Befund) 197, (Therapie) 201.
Herzwunden, Naht ders. (Indikationen, Methoden, Erfolge) LXIX, 67. — durch Schußverletzungen mit Einheilung des Projektils LXVII, 414; Prognose solch. im Felde LXVII, 32.
Hirndruck, Bedeutung des örtlichen LXVII, 656.
Hirnnervenlähmungen nach Schädelbasisbrüchen LXVIII, 471.
Hirnpathologie, Mitteilungen über, insbesondere zur Pathologie des Stirnhirns LXVII, 656.
Histologie der Rektalschleimhaut LXII, 402.
Hodeneinklemmung LXI, 271, (patholog.-anatom. Definition) 278, (Symptome) 282, (Behandlung u. Prognose) 283.
Hodenektopie bei eingeklemmter biloculärer Leistenhernie LXVIII, 408. — bei Kindern, operative Behandlung ders. LXVIII, 569.
Hodengeschwülste, sarkomatöse Entartung eines Bauchhodens LXV, 102.
Hodeninfarkt, hämorrhagischer infolge Samenstrangtorsion LXV, 99.
Hodentuberkulose, Entstehung ders. LXIX, 356.
Hodenverlagerung unter die Bauchhaut in der Leistengegend LXI, 284.
Hospitalbericht LXVIII, 538; s. auch Bericht.
Hüftgelenkexartikulation, Anzeichen für dies. LXII, 435, (drohender Verblutungstod) 435, (fortschreitender Brand) 442, (erschöpfende Knocheneiterung) 448, (bösartige Neubildungen) 450. —, Gefahren ders. LXII, 427. —, Kasuistik zur LXII, 470. —, Methode ders. nach Rose LXII, 425. 460. —, Resultate ders. LXII, 466. —, Schranken ders. LXII, 430. —, Wertschätzung ders. LXII, 425.
Hüftgelenkluxation, angeborene: Behandlung ders. LXVIII, 572; Pathogenese u. Therapie ders. (bespr.) LXVIII, 582. —, Luxat. suprapubica kompliziert mit Fraktur des Trochanter major u. Hernia praevascularis LXVI, 572. —, Reposition einer veralteten pathologischen LXVI, 204; blutige Rep. einer irreponiblen LXVI, 359. —, spontane im Verlauf akut. Infektionskrankheiten LXII, 588.
Hüftgelenkspfannenbrüche, zur Kasuistik ders. LXIV, 576.
Hydrocelen bei kleinen Kindern, Diagnose u. Behandlung ders. LXVIII, 568.
Hydronephrose, Nephrotomie wegen solch. LXII, 270. —, Nierenexstirpation bei solch. LXII, 246.
Hygroma colli cysticum congenitum, Exstirpation dess. LXIV, 305.
Hyperämie, venöse bei Ischias: Entstehung ders. LXVII, 166; physiolog. Begründung der Entstehung ders. LXVII, 183.
Hypoplasie des Ileon, angeborene mit Atresie LXVI, 364.
Hystero-Epilepsie, Kastration bei ders. mit Heilung LXVII, 528.

Jahresbericht der Hamburger Staatskrankenanstalten pro 1899/1900 (bespr.) LXV, 588. — des Lutherstifts u. der Privatklinik Pernices' in Frankfurt a. O. für 1900 (bespr.) LXVI, 219.
Ileus, bedingt durch seltenere Formen von Volvulus LXIV, 48.
Iliacus internus, Geschwülste dess. LXVIII, 38. 42.
Immunität gegen Influenza, experiment. Untersuchungen über LXVI, 60
Infiltrationsanästhesie, Verwendung von Eukain B zur LXV, 453.
Influenza in chirurgischer Beziehung LXIII, 460. LXIV, 1. LXVI, 1, (Lokalisation u. Pathogenese) 47, (Kompli-

kationen u. Differentialdiagnose) 51. 55, (Immunität gegen dies. u. Serumdiagnose ders.) 57.
Inguinalhernien s. Leistenbrüche.
Inkarzeration s. Darmeinklemmung u. Brucheinklemmung.
Infraktionen im Kindesalter, Entstehung ders. LXVIII, 544.
Interkostalneuralgien, Einfluß des Trauma auf deren Entstehung LXVII, 170.
Intervalloperation nach Appendicitisanfällen, Indikationen u. Ausführung ders. LXIX, 31.
Intervertebrallöcher, Einfluß der Enge u. Länge ders. auf die Entstehung der Ischias u. anderer Neuralgien LXVII, 169.
Invagination der vorderen Magenwand in den Ösophagus LXIX, 60.
Jodkatgut, Präparationsmethode u. Erfahrungen über LXIX, 462.
Jodoformknochenplombe, Anwendung bei operativ behandelter Kniegelenktuberkulose LXVIII, 50. —, Technik ders. LXVI, 589.
Ischämie des Rückenmarks bei tuberkulöser Spondylitis LXX, 112.
Ischiadicusgeschwulst nach Exstirpation eines Neurofibroms des Fußrückens: Exstirpation ders. mit Erhaltung der Kontinuität des Nerven zur Hälfte u. Heilung ohne Rezidiv mit normaler Funktion LXVII, 263.
Ischias, Behandlung ders. mittelst Neurinsarkoklesis (Einlagerung der Nerven in Weichteile) u. Ursache ders. LXVII, 137. —, Pathologie ders. LXVII, 149. —, anatom. Sitz der Auslösung eines Ischiasanfalls LXVII, 179.

Katgut, Sterilisierungsmethode und sterile Aufbewahrung dess. LXIV, 489. LXX, 140.
Kehlkopferkrankungen, Eukainanästhesie bei solch. LXV, 439. — bei Influenza LXIII, 463. —, Lehrbuch über (bespr.) LXIX, 397.
Kehlkopfstenose, chronische, Behandlung ders. LXIV, 424.
Kehlkopfverletzungen durch Geschosse im Felde, Prognose ders. LXVII, 31.
Kephalhämatom, Beobachtungen über Vorkommen u. Sitz dess. sowie Behandlg. LXVIII, 539.
Klappenverletzungen des Herzens, Beitrag zur Kenntnis ders. LXVI, 183.
Klumpfuß, angeborener, Behandlung dess. LXVIII, 572.
Kniegelenkneurose, Behandlung ders. u. deren Erfolg LXVII, 525.
Kniegelenktuberkulose, operative Radikalbehandlung ders. u. Anwendung der Jodoformplombe nach v. Mosetig bei ders. LXVIII, 50.
Kniegelenkverrenkung, kasuistischer Beitrag zu LXX, 204.
Kniescheibenverrenkung s. Patellarluxation.
Knochenerkrankungen bei Influenza, chirurg. Interesse ders. LXIII, 468. — im Röntgenbild (bespr.) LXI, 588. —, syphilitische LXVII, 386; und Trauma LXV, 137. —, tuberkulöse im Kindesalter: Formen u. chirurg. Behandlung LXVIII, 556; des Schädels LXX, 123.
Knochengeschwülste, multiple mit Kalkmetastasen LXIII, 370. — des Oberschenkels: Sarkom (Behandlung) LXIV, 66. —, Vorkommen ders. im Kindesalter LXVIII, 563.
Knochenschüsse, kasuistische Beiträge aus China LXIII, 76. —, Prognose ders. im Felde LXVII, 22.
Knochenwachstum der Extremitätenknochen (bespr.) LXVI, 598. —, mechanische Störungen dess. LXI, 417. —, Steigerung dess. bei Fibroma molluscum LXIII, 103.
Knorpelbildung nach Frakturen, Bedeutung ders. LXX, 13.
Kokainanästhesie, regionäre: zur Geschichte ders. LXX, 214.
Kontentivverbände, Anwendung solcher bei Oberschenkelfrakturen Neugeboren. u. kl. Kinder LXV, 571.
Kontrakturen, habituelle bei Kindern u. deren Behandlung LXVIII, 577.
Kontusionen im Kindesalter LXVIII, 540; der Gelenke LXVIII, 548.
Kotfisteln im Anschluß an operativ behandelte Bauchfelltuberkulose LXX, 529. 550. — nach operativ behandelten perityphlit. Abszessen, Zustandekommen u. Behandlung ders. LXIX, 36.
Krankenpflege, Monatsschrift für (bespr.) LXI, 437.
Krebsforschung, Zeitschrift für (bespr.) LXX, 417.
Kreuzbeinosteomyelitis, Beziehungen zu den Wachstumsvorgängen LXVIII, 95.
Kreuz-Steißbeingeschwülste, angeborene, Entstehung ders. LXVI, 529.
Kriegschirurgie, Betrachtungen über den gegenwärt. Stand ders. LXV, 199.

— und Feldärzte aus der ersten Hälfte des 19. Jahrhunderts (1795 bis 1848) (bespr.) LXI, 230. —, kriegschirurg. Operationen (bespr.) LXI, 432.
Kriegswissenschaft, ärztliche, Vorträge über (bespr.) LXVI, 599.
Krüppelpflege, Darstellung über (bespr.) LXV, 398.
Kruralhernien s. Schenkelhernien.
Kyphose, habituelle bei Kindern: Entstehung u. Korrektur ders. LXVIII, 576. —, rhachitische: Behandlung mit Gipsbett u. Beckenmassage LXVIII, 573.

Lähmungen, Behandlung mit Sehnenüberpflanzung (bespr.) LXVI, 370. — infolge schwerer Geburten LXVIII, 539. —, traumatische des Accessorius LXVIII, 151; nach Schädelbasisfrakturen LXVIII, 471.
Lagerungsvorrichtung für die untere Extremität LXI, 226.
Laparotomie, peritoneale Adhäsionen nach solch. LXIII, 296, (Kasuistik) 298, (Entstehung) 317, (Therapie) 337. — bei Ascites chylosus (Heilung) LXII, 313. — bei Gallensteinkrankheit, Technik ders. (bespr.) LXI, 433. — bei akuten Pankreaserkrankungen LXX, 183.
Leberabszesse, Entstehung u. operative Behandlung ders. LXVII, 543. — nach Ruhr LXIV, 539. 553. —, tropische LXIII, 119. — bei Typhus abdomin. LXIII, 111.
Leberentzündung nach Influenza, klin. u. experimentelle Beobachtungen über LXVI, 32. — nach Ruhr, Symptome u. Behandlung ders. LXIV, 539.
Leberinfarkte nach experiment. Netzresektionen LXI, 518. LXII, 372.
Leberverletzungen, zur Kasuistik der Stich-Schnittwunden der Leber LXIII, 402. —, zur Frage der Rupturen der L. LXIII, 408.
Leistenbrüche, biloculare mit properitonealem Sack im kleinen Becken und Ektopie des Hodens LXVIII, 408. —, Einklemmung eines solch. bei einem Säugling: operat. Behandlung dess. LXVIII, 533; statistische Mitteilungen über LXIX, 475. —, zur Kenntnis der superfizialen LXIV, 461. — im Kindesalter, poliklin. Beobachtungen über LXVIII, 567. —, Radikaloperation ders. LXX, 563 (Resultate) 582.
Leistenhoden, subkutane Verlagerung u. Einklemmung dess. LXI, 271. —, Vorkommen dess. bei Kindern LXVIII, 569.
Lipome, retroperitoneale LXI, 31. 47.
Lipomyxom, rezidivierendes: Histologie dess. LXX, 328.
Lippen, Lymphgefäße ders. LXVI, 134.
Lippenspalten, angeborene: Operationsverfahren bei solch. LXVIII, 564.
Lisfrancsches Gelenk, Luxationen in dems. LXIX, 371, (Entstehung) 379, (Diagnose und Behandlg.) 380.
Lithotriptor, Untersuchung der männl. Harnblase mit dems. bei Fremdkörpern LXX, 61.
Literaturanzeigen LXI, 232. 438. 601. LXII, 397. 621. LXIII, 601. LXV, 399. LXVI, 220. 603. LXVIII, 445. 584. LXIX, 398. LXX, 418.
Lokalanästhesie, allgemeines über dies. und Verwendung von Eukain bei LXV, 417.
Luftwege, obere, Fremdkörper in dens.: Diagnose u. Entfernung LXIV, 411; Kasuistik (bespr.) LXI, 434. —, Influenza ders.: chirurg. Interesse LXIII, 462.
Lungenabszeß bei Kindern, Heilresultate LXVIII, 560.
Lungenverletzungen durch Geschosse im Felde, Prognose ders. LXVII, 31.
Lupusbehandlung mit chem. Lichtstrahlen nach Finsen: Fortschritte ders. LXII, 387.
Luxatio ossis lunati der Hand LXVII, 488. — pedis sub talo nach hinten u. innen LXIX, 382. — suprapubica kompliz. mit Fraktur des Trochanter major u. Hernia praevascularis LXVI, 572. — tibiae anterior LXX, 204; komplete doppelseitige LXVI, 594.
Luxationen im Ellbogengelenk: operat. Behandlg. veralteter LXIV, 201. — des Epistropheus mit Fraktur LXX, 175. — im Handgelenk LXVII, 488. — des Hüftgelenks: Reposition veralteter pathologischer LXIV, 204; spontane im Verlauf akut. Infektionskrankheiten LXII, 588. — im Kindesalter LXVIII, 548. — im Kniegelenk: der Tibia nach vorn LXVI, 594. — der Kniescheibe, habituelle LXI, 127. — im Mittelfuß LXIX, 371. — im unteren Radioulnargelenk: Mechanismus LXVII, 645. — der Schulter: subkorakoideale LXVI, 319. — der Sehnen LXII, 191. — im Talonavikulargelenk: Kasuistik LXI, 120. — im Talotibialgelenk mit der Fibula nach hinten LXIX, 514.

Lymphangiome bei Kindern, Diagnose u. Behandlung ders. LXVIII, 562.
Lymphatischer Apparat, Krankheiten dess. (bespr.) LXII, 395; im Kindesalter LXVIII, 551. — Lymphbahnen des Magens u. des Wurmfortsatzes LXIX, 421; der Wangenschleimhaut LXVI, 122. —, Reaktion dess. auf Influenzavirus LXVI, 15.
Lymphcyste am Cöcum, pathologisch-anatom. Befund LXIV, 445.

Magenblutung bei Appendicitis LXIV, 180. — bei Ulcus ventriculi: operative Eingriffe LXII, 566.
Magencarcinom, Gastroenterostomie bei LXI, 317, LXVII, 500. —, Magenresektion wegen LXIV, 247. LXVII, 500. —, Wachstum u. Verbreitungsweise dess. (bespr.) LXI, 228.
Magengeschwüre, akut in die freie Bauchhöhle perforierende: Operation bei solch. LXIX, 101. — nach experimentellen Netzresektionen LXI, 518. LXII, 372.
Mastdarmcarcinome, Behandlung hochsitzender LXI, 496.
Mastdarmplastik, Verfahren ders. LXIV, 570.
Mastdarmpolypen, Magenblutungen infolge ders. bei Kindern u. deren Behandlg. LXVIII, 564.
Mastitis phlegmonosa bei Säuglingen, Vorkommen u. Heilung ders. LXVIII, 552.
Meckelsches Divertikel, Entzündung dess. LXII, 523 (Aetiologie) 528, (Pathologie) 532, (klin. Verlauf) 528, (Diagnose) 541, (Therapie) 542. —, Gangrän dess. LXII, 523. 543.
Mediastinum, Chirurgie des hinteren LXI, 441 (indizierende Erkrankgen. zu) 459, (Methoden zur Freilegung des Ösophagus) 482. —, syphilit. Neubildungen dess.: Diagnose u. Heilung durch antisyphilit. Kur LXVII, 377.
Meningitis durch Influenzavirus, klin. u. experiment. Studien LXIV, 25.
Mesenterialtumor, großer tuberkulöser: Operation u. Heilung dess. LXIV, 286.
Metacarpus, Frakturen dess. (bespr.) LXI, 436.
Mischgeschwülste, abdominelle LXI, 32. 53. 55.
Mischnarkose mit Äther-Chloroform, experiment. u. klin. Beiträge LXVII, 505. 516.
Missbildungen, angeborene LXVIII, 564. 570, des Dünndarms: zur Kasuistik ders. LXII, 617. — der Extremitäten: Spalthände und Spaltfüße LXIII, 132. — am Hals: flughautähnliche Ausbreitung LXIII, 162.
Mittelfußluxationen LXIX, 371, (totale) 374. 377, (isolierte) 375. 378, (Entstehung ders.) 379, (Diagnose u. Reposition ders.) 380.
Mittelohreiterung, chronische: Radikalbehandlg. ders. (Technik) LXVII, 536.
Mortalität operativ behandelter Aneurysmen der Aorta LXVIII, 449. 461, der Subclavia LXVIII, 247. 254. — operativ behandelter Bauchfelltuberkulose LXX, 531. 539. 545. — der Brucheinklemmung LXIX, 485, (bei Radikaloperation) LXX, 579. — der Operationen bei perforierten Geschwüren des Magens und Duodenums LXIX, 178. — der Schädelbasisbrüche LXVIII, 468.
Mundhöhle, Anwendung von Eukain in ders. LXV, 445. —, Lymphgefäße am Boden ders. LXVI, 137.
Muskeldefekte, kongenitale an Hals u. Schulter bei Hochstand des Schulterblatts LXVIII, 318.
Muskelgeschwülste des Psoas u. Iliacus internus LXVIII. 38.
Muskelrupturen, zur Kasuistik der isolierten subkutanen des Biceps brachii u. des Sartorius LXV, 528.
Myelom mit Kalkmetastasen LXVIII, 370.
Myelomeningocele (Myelocystocele), Operationsresultate bei LXVIII, 569.
Myome im retroperitonealen Raum LXI, 33.
Myositis infectiosa in Japan LXIX, 302. — ossificans traumatica: Arten u. Entstehung ders. LXVIII, 17; mit Bildung von Lymphcysten LXIV, 318.
Myxome der lateral-retroperitonealen Region LXI, 32. 51.

Nabeladenom, wahres, zur Kasuistik dess. LXIX, 469.
Nabelbrüche, angeborene und erworbene im Kindesalter: Behandlung ders. LXVIII, 566. —, Inkarzeration ders. LXIX, 475, (Behandlung) 479
Nabelinfektionen bei Säuglingen, poliklin. Mitteilgen. LXVIII, 550.
Nachempfindungen nach Amputationen LXV, 104.
Narkose, Anwendung des Äthers zur allgemeinen LXV, 403. —, experimentelle u. klin. Beiträge zur Äthernark. u. Äther-Chloroformmischnark. LXVII,

505. —, Chemie der Sauerstoff-Chloroformnarkose LXVI, 213.
Nasenerkrankungen bei Influenza, chirurg. Interesse ders. LXIII, 463. —, Verwendung u. anästhesierende Wirkung des Eukain bei solch. LXV, 438.
Nebennieren, Reaktion ders. auf Influenzavirus LXVI, 38. —, Tumoren der accessorischen LXI, 38. 74. —, erfolgreiche experimentelle Verlagerung von Nebennierengewebe LXX, 453, (Tierversuche) 482.
Nekrolog von Karl Gussenbauer LXIX, Heft 5 u. 6, I; von Eugen Hahn LXVIII, Heft 3 u. 4, I; von Walter v. Heineke LXIII, 519; von Karl Nicoladoni LXVIII, Heft 1 u. 2, I; von Max Schede LXVIII, Heft 5 u. 6. I.
Nephrektomie, statistische Übersicht über LXII. 224. 287.
Nephritis, einseitige: Nephrotomie bei LXII, 273; Nierenexstirpation bei LXII, 259.
Nephrolithiasis, Operationsverfahren bei ders. LXII, 251. 268.
Nephropexie, Gefahren u. Heilresultate bei LXVII, 364. —, Methoden u. Erfolge ders. LXII, 282.
Nephrotomie, Indikationen u. Erfolge ders. LXII, 264. 301. — nach Nephrektomie, Wirkung ders. LXVI, 287.
Nervenaffektionen, Einfluß des Periosts auf die Entstehung solch. LXVII, 172. — bei Influenza: periphere LXIV, 30; zentrale LXIV, 1.
Nervendehnung, blutige, Wirkung ders. LXVII, 190.
Nervenexzision u. -evulsion, Indikationen u. Resultate ders. LXVII, 193.
Nervenplastik nach Resektion des Medianus u. Ulnaris mit Herstellung der Funktion LXVII, 266.
Nervenpfropfung des Ulnaris in den Medianus LXII, 40.
Nervenverletzungen durch Schußwaffen, kasuistische Beiträge LXIII, 84; Prognose ders. LXVII, 21. —, isolierte des Sympathicus im Halsteil durch Stichverletzg. LXIV, 96.
Netzplastik, praktische Verwertbarkeit ders. LXI, 545.
Netzresektionen, experimentelle: Entstehung von Magengeschwüren u. Leberinfarkten durch solch. LXI, 518. LXII, 372.
Neuralgien, Entstehung ders. LXVII, 169. 172. —, grippale LXIV, 30. —, Wirkung d. verschiedenen therapeut. Mittel gegen LXVII, 190.
Neurinsarkoklesis (Einlagerg. d. Nerven in Weichteile) bei Ischias LXVII, 137, (Ausführung durch partielle Resektion) 196.
Neurofibrom des Fußrückens, Exstirpation dess. u. deren Resultat LXVII, 263.
Neurome, Ganglienneurome u. andere Geschwülste des peripheren Nervensystems LXVII, 239. — der Lendenregion LXI, 34.
Neurosen im Gefolge von Influenza LXIV, 5. —, leichte u. schwere LXVII, 524.
Nierendegeneration, kleincystische, operat. Verfahren bei LXII, 256. 276.
Nierenkrankheiten, Erfolge der chirurg. Behandlnng ders. LXII, 205. — bei Influenza LXVI, 34. —, chirurg. Klinik ders. (bespr.) LXI, 595.
Nierenresektion, Indikationen u. Endresultate ders. LXII, 277. 305.
Nierentuberkulose, operative Verfahren bei ders. LXII, 240. 272.
Nierentumoren, Exstirpation solitärer Cysten LXII, 257, gutartiger Neubildgen. LXII, 259, maligner LXII, 232. —, Nephrotomie bei solitären Cysten LXII, 276. —, multiple Papillome der Niere LXVIII, 306.
Nierenverletzungen, Ätiologie u. Mechanismus ders., sowie deren konservative Behandlg. LXIV, 99. —, kasuistische Beiträge aus dem Krankenhaus Friedrichhain LXV, 87. —, Operationsverfahren bei LXII, 253. 275. —, subkutane intraperitoneale LXII, 58.
Nothilfe bei Verletzungen (bespr.) LXVI, 602. LXVIII, 582.

Obduktionstechnik, gerichtliche (bespr.) LXI, 600.
Oberarmbrüche, Diagnose ders. LXIX, 617. — Neugeborener u. kleiner Kinder: Behandlung LXV, 570. 576. LXVIII, 547; Diagnose LXVIII, 540. 547.
Oberarmzermalmung bis auf eine schmale Weichteilbrücke mit Schulterverrenkung kompl.: Erhaltung eines brauchbaren Arms LXII, 614.
Oberschenkelauslösung, doppelseitige bei embolischer Gangrän LXX, 339. —, Rose'sche Methode ders. LXII, 425. 460, (Ergebnisse) 466, (Kasuistik) 470.
Oberschenkelfrakturen, Behandlung ders. bei Neugeborenen u. klein. Kindern LXV, 570. LXVIII, 540. 547.

—, Diagnose ders. LXIX, 617. 618. —, spiralförmige LXI, 260.
Oberschenkelgeschwülste, Sarkome des Femur und deren operative Behandlung LXIV, 66.
Ösophagotomie vom hinteren Mediastinum aus zur Entfernung eines verschluckten Gebisses LXI, 441.
Ösophagusgeschwülste, Sarkom des Ösophag. LXV, 380.
Ösophagusresektion wegen Narbenstriktur LXI, 511.
Ösophagusverletzungen durch Schußwaffen im Felde, Prognose ders. LXVII, 30.
Ohrenheilkunde, Verwendung des Eukain B in ders. LXV, 438.
Ohrmuscheln, abstehende: operative Behandlung ders. LXVIII, 565. —, seröse Cysten ders. LXII, 353.
Operationslehre, chirurgische (bespr.) LXV, 396. 580. —, geburtshilfliche (bespr.) LXI, 231. —, kriegschirurgische (bespr.) LXI, 432.
Operationstechnik der Coxitis LXV, 16. — zur Freilegung des Ösophagus vom hinteren Mediastinum aus LXI, 482. 486. — bei perforiertem Magen- u. Duodenalgeschwür LXIX, 163. — dringlicher Operationen (bespr.) LXVI, 219. — bei Peritonitis LXIII, 64, tuberculosa LXX, 526. — der Unterkieferankylose LXVI, 460. 465 (1. Akt) 467, (2. Akt) 476.
Orbitawunden durch Schußverletzungen im Kriege, Prognose ders. LXVII, 28.
Orchitis, experimentelle Erzeugung durch Inokulation von Influenzavirus LXVI, 41. — syphilitica bei Kindern LXVIII, 560.
Orthopädie, Abhandlungen über (bespr.) LXII, 394. LXVI, 598. — der Ovarien LXII, 325.
Os lunatum carpi, Luxation dess. u. dess. operative Entfernung LXVII, 488. — naviculare carpi, Frakturen dess. nach anatom. Präparaten LXIX, 401; bipartitum u. tripartitum LXX, 254.
Osteochondritis dissecans, ätiolog. Beziehungen zu den Gelenkmäusen LXX, 363.
Osteomalacia chronica deformans hypertrophica (Paget), pathолog.-histologische Untersuchungen über LXX, 207.
Osteomyelitis, akute bei Kindern: Diagnose u. Behandlung LXVIII. 553. — der Epiphysen u. deren Behandlung LXIII, 176. —, Lokalisation ders. in den Seitenteilen des Os sacrum u. ihre Beziehg. zu den Wachstumsvorgängen LXVIII, 95. —, Symptomenbild der sakralen LXVIII, 123.
Otitis, Erkrankungen des Hirns, der Hirnhäute u. Blutleiter nach (bespr.) LXV, 397. —, grippale in chirurg. Beziehung LXIII, 493. — nach Schädelbasisbrüchen LXVIII, 481.
Ovarialhernien im Säuglingsalter, Inkarzeration ders. u. deren operative Behandlung LXVIII, 534. 568.
Ovarialkystome LXI, 10. 59.

Pankreaserkrankungen, akute: Pathologie u. Therapie ders. nebst Mitteilung zweier durch Laparotomie geheilter Fälle LXX, 183.
Pankreasnekrose, operative Heilung ders. LXV, 302.
Papillome, multiple der harnführenden u. harnbereitenden Wege der Niere LXVIII, 306. —, Zottenpapillome des Uterus: histolog. Bau ders. LXVIII, 391.
Paranephritische Abszesse, Spaltung ders. (statistischer Überblick) LXII, 280. 305.
Paraplegien nach Wirbelfrakturen, chirurg. Behandlung ders. LXIII, 426.
Parasiten im Krebs u. Sarkom des Menschen (bespr.) LXI, 438. — als solche gedeutete Zelleinschlüsse im Carcinom LXIV, 352.
Parotistuberkulose, ein Fall primärer LXI, 290.
Patellarluxationen, habituelle LXI, 127 (angeborene) 143, (traumatischen Ursprungs) 148, (patholog. Ursprungs) 151.
Pathogenese des Erbrechens (bespr.) LXIX, 397. — der Influenza LXVI, 47. — des Soor LXII, 548.
Pathologie der Aneurysmen der Carotis interna LXVII, 600. —, Darstellung der allgemeinen u. speziellen (bespr.) LXI, 600. LXVI, 218. — der Duodenalperforation LXIX, 119. — der Influenza: experimenteller Beitrag LXIII, 460. LXIV, 1. — der Ischias LXVII, 149. — der Magenperforation LXIX, 113. — des entzündeten Meckelschen Divertikels LXII, 532. — der akuten Pankreaserkrankungen LXX, 183. — der akuten eitrigen Peritonitis LXIII, 20. — der Symphysentuberkulose LXIV, 223. — der Unterkieferankylose LXVI, 430.
Perforation von Magen- u. Duodenalgeschwüren in die freie Bauchhöhle LXIX, 101: Kasuistik ders. LXIX,

219; Therapie ders. LXIX, 161 (Operationsverfahren) 163.
Periostitis purulenta bei Influenza LXIII, 470.
Peripleuritis, primäre: operative Behandlung ders. LXVIII, 552.
Peritonitis, akute eitrige LXIII, 1 (Ätiologie) 10, (patholog.-anatom. Erscheinungen) 20, (Symptome) 35, (Differentialdiagnose) 44, (Therapie) 49. 54, (Nachbehandlung) 70. —, diffuse eitrige vom Processus vermiformis ausgehend: chirurg. Behandlung ders. (bespr.) LXI, 591. LXIX, 24. 26. 29. — nach Durchbruch von Magen- u. Duodenalgeschwüren, operative Behandlg. ders. LXV. 112. LXIX, 121. — durch Inokulation von Influenzavirus LXVI, 18. —, tuberkulöse: operative Behandlung ders. u. deren Resultate LXX, 505, (der aszitischen Form) 507. 532. 599, (der adhäsiv plastischen oder Tumorform) 521. 534.
Perityphlitis, zur Kenntnis ders. LXIX, 1: Intervalloperation bei ders. LXIX, 31; durch Komplikationen ausgezeichnete Fälle ders. LXIX, 36; nicht operativ behandelte Fälle zirkumskripter LXIX, 5 (Rezidive dies.) 7; operierte Fälle zirkumskripter LXIX, 11 (Rezidive dies.) 18; diffuse Peritonitis im Anschluß an dies. LXIX, 24; Trauma als ätiolog. Moment ders. LXIX, 42.
Pes calcaneus s. Hackenfuss. — valgus s. Plattfuss. — varus s. Klumpfuss.
Phalloplastika bei Elephantiasis penis LXII, 31.
Phlebarteriektasie, genuine diffuse an der oberen Extremität LXVIII, 364.
Phlegmonen im Kindesalter, Heiltendenz u. Behandlung ders. LXVIII, 550.
Phonendoskop, Benutzung dess. zur Diagnostisierung von Knochenbrüchen LXIX, 615.
Physiologie des Marsches (bespr.) LXII, 392.
Pigmentmäler, angeborene, chirurg. Behandlung u. Prognose ders. LXVIII, 562.
Plasmazellen, Unnasche LXII, 82, (Allgemeines über solche) 87, (Untersuchg. von Operationswunden auf solche) 90, (Versuche mit Terpentininjektionen an Meerschweinchen über) 96, (Versuche mit intraperitonealer Einverleibg. von Hollundermark über) 99, (Ätzungsversuche der Leber mit Karbolsäure über das Auftreten solch.) 100, (Vorkommen ders. bei akut. Eiterungen) 107, (Untersuchg. normaler Wundgranulationen auf solche) 110, (Vorkommen bei chron. Entzündgen.) 119, (Vorkommen in Neubildungen) 125.
Plastik, operative am Mastdarm LXIV, 570. — an Nerven LXVII, 266. — am Schädel bei komplizierten Schädel- u. Gehirnverletzungen LXX, 225. — an den Sehnen LXV, 392. —, Verwendung des Netzes zu plast. Zwecken LXI, 545.
Plattfuß, angeborener: Statistik über LXVIII, 572. —, Anatomie u. Mechanik dess. LXVIII, 347. —, Bedeutung des Musc. tibialis posticus u. der Sohlenmuskeln für die Entstehung dess. LXVII, 348. —, funktioneller mit besond. Berücksichtg. seines Entstehens durch Trauma LXVI, 336. —, Therapie dess. bei nach unten durchgebogener Sohle LXIII, 168.
Plexus brachialis, pulsierende Geschwülste dess. in der Fossa supraclavicularis LXIV, 228.
Plexus chorioideus, Beitrag zur Anatomie dess. LXVI, 509.
Plombierung von Knochenhöhlen mit Jodoform LXVI, 589.
Pneumotomie bei Lungenabszeß durch Fremdkörper (Heilung) LXIV, 140.
Polydaktylie, statistische Mitteilungen über LXVIII, 571.
Porencephalie, traumatische: osteoplastische Schädelresektion bei ders. (Heilung u. Besserung der bestehenden Epilepsie) LXVII, 532.
Processus coronoideus mandibulae als Ursache der Unbeweglichkeit des Unterkiefers LXVI, 438. — mastoideus, Schussverletzungen dess. u. deren Prognose LXVII, 28.
Prostata, akute Entzündung ders. mit Abszeßbildung nach Furunkulose LXVIII, 508. —, Totalexstirpation ders. wegen gutartigen Adenoms (bespr.) LXX, 417. —, Tuberkulose ders.: Entstehung LXIX, 362. —, Verletzungen u. Erkrankungen ders. (bespr.) LXVI, 598.
Prothesen für den Unterkiefer LXI, 560.
Pseudodivertikel als Bruchinhalt LXX, 600.
Psoasgeschwülste, Diagnose und klin. Interesse ders. LXVIII, 38. 39.
Psychosen durch Influenzainfektion LXIV, 3.

Pterygium colli, operative Behandlung dess. LXIII, 162.
Pyelolithotomie, Erfolge ders. LXII, 276. 305.
Pyelonephritis, Operationsverfahren bei ders. u. deren Resultate LXII, 251. 268.
Pyeloplastik bei Nierenbeckenfistel LXII, 307.
Pylorektomie, zur Geschichte der zirkulären (eine Erwiderung an Rydygier) LXI, 222.
Pyonephrose, Operationsverfahren bei LXII, 249. 266.

Quetschmethoden, Verwendung solcher in der Darmchirurgie LXIII, 512.

Rachenerkrankungen, chirurg. u. interne Behandlung ders. (bespr.) LXI, 597. —, Verwendung u. anästhesierende Wirkung des Eukain B bei solch. LXV, 438.
Rachenverletzungen durch Schußwaffen im Kriege, Prognose ders. LXVII, 30.
Radiographie im Dienste der Chirurgie (bespr.) LXVI, 220. — zum Nachweis von Blasensteinen LXII, 184, von Fremdkörpern in der männl. Blase LXX, 61. — tabischer Gelenkleiden LXV, 488. — in Verbindung mit Ureterenkatheterismus zu diagnost. Zwecken LXII, 132.
Radioulnargelenk, Luxation im unteren: Mechanismus LXVII, 645.
Radiusfraktur, typische: Mechanismus ders. LXIII, 596.
Reparationsprozesse der Schädelknochen mit Bezug auf die gewöhnlich angewandten Methoden der Kranioresektion LXV, 236.
Resektion der Blase, partielle bei Bilharziakrankheit LXVI, 223. — des Darms s. Darmresektion. — der Gelenke, Methoden u. die dadurch erzielten Resultate LXIII, 203. — des Magens wegen Carcinoms LXIV, 247. — des Netzes, experimentelle u. deren Folgen LXI, 518. LXII, 372. — der Nieren LXII, 277. — des Ösophagus wegen Narbenstriktur LXI, 511. — der Schädelknochen LXV, 236.
Retrocollis spasmodicus, operative Behandlung dess. LXII, 363.
Retroperitonealgeschwülste, Diagnose u. Operation ders. LXV, 75.
Rhachitis, Ätiologie, Prophylaxe u. Therapie ders. (bespr.) LXV, 396. —, chirurg. Behandlung rhachit. Deformitäten LXVIII, 573.
Rhinitis purulenta bei Influenza LXIII, 463.
Rippenbrüche, Diagnose ders. mittelst Perkussion u. Auskultation LXIX, 617.
Röntgenuntersuchung s. Radiographie.
Rückenmarksanästhesie, Tierversuche über LXVII, 37.
Rückenmarkskrankheiten nach Influenza LXIV, 2. 12. —, ischämische Affektion bei tuberkulöser Spondylitis LXX, 112.
Rückenmarksverletzungen, zur Diagnose u. Prognose ders. LXX, 175. —, chirurgische Eingriffe bei solch. LXIII, 421, (bei Wirbelfrakturen mit Paraplegien) 426, (bei Stich- und Schussverletzungen) 437, (bei Kompression des R.-M.) 446.
Rundzellensarkom, periostales mit Kalkmetastasen LXIII, 370.

Sakralgeschwülste, angeborene, Entstehung ders. LXVI, 529.
Samenstrangtorsion, hämorrhag. Infarkt des Hodens durch dies. LXV, 99.
Sarkom eines Bauchhodens LXV, 99. 102. — des Femur: Behandlung u. deren Resultate LXIV, 66. —, lateral-retroperitoneales LXI, 35. 60. 62. 66. 68. 70. 72. — des Plexus brachialis in der Fossa supraclavicul. LXIV, 234. — der langen Röhrenknochen LXX, 1. —, primäres des Sinus frontalis LXIV, 29. — der Speiseröhre LXV, 380.
Schädelfrakturen, Accessoriuslähmung nach Brüchen der Basis LXVIII, 151. —, Diagnose ders. LXIX, 616. —, seltenere Folgezustände nach Basisfraktur LXVI, 512. — im Kindesalter, poliklin. Mitteilungen über LXVIII, 546. —, Prognose der Basisfrakturen LXVIII, 464; der durch Geschosse entstandenen im Felde LXVII, 26.
Schädelnekrose durch Verbanddruck LXIX, 391.
Schädeloperationen, Reparationsprozesse der Schädelknochen nach Resektion LXV, 236.
Schädelplastik durch Verlagerung reimplantierter Schädelbruchstücke zwischen die Lamellen der Schädelkapsel LXX, 225.
Schädeltraumen, Späterkrankungen zentralen u. peripheren Ursprungs nach solch. LXIX, 593.

Scheidenruptur, spontane mit kolossalem Darmvorfall LXIV, 121.
Schenkelhalsfraktur mit Verlängerung des Beins LXIV, 63.
Schenkelhernie, äußere (Hesselbach-Bähr) LXII, 189. —, Inkarzeration ders. LXIX, 475. — im Kindesalter LXVIII, 567. —, Radikaloperation ders. LXX, 565, (Resultate) 583.
Schienenverbände bei Oberschenkelfrakturen Neugeborener u. kl. Kinder LXV, 571.
Schilddrüsenkrankheiten, Abhandlung ders. (bespr.) LXI, 433.
Schläfenbeinschußverletzungen im Felde, Prognose ders. LXVII, 28.
Schulterblatthochstand, angeborener: Behandlung dess. LXVIII, 572; klin. Befund und Aetiologie dess. LXVIII, 566. — mit kongenitalen Hals- u. Schultermuskeldefekten LXVIII, 318.
Schulterfrakturen, Diagnostisierung ders. mittelst Perkussion LXIX, 617.
Schulterverrenkung mit Abreißen der A. thoracica longa von der Axillaris LXIII, 540. —, komplizierte LXII, 614. —, subkorakoideale: anatom. Hindernis der Reposition veralteter u. deren blutige Einrichtung LXVI, 319.
Schußverletzungen, kasuist. Beiträge aus Peking zu LXIII, 75, (Heilungen ohne Behandlg.) 75, (der Knochen) 76, (der Nerven) 84, (der Gefäße) 90, (der Bauchhöhle) 92. — im Felde u. deren Prognose LXVII, 10. — des Herzens LXVII, 414. — des Rückenmarks LXIII, 437. —, Verhalten der Knochen bei Streifschüssen aus modernen Kriegswaffen LXVII, 612. —, Wert des Röntgenverfahrens bei solch. (bespr.) LXV, 581.
Sectio alta u. mediana bei Cystitis u. Blasentumoren durch Bilharzia haematobia LXVI, 223.
Sehnendefekte, plastischer Ersatz ders. nach neuer Methode LXV, 392. 582.
Sehnenluxationen LXVII, 191.
Sehnenüberpflanzung u. ihre Verwertung bei Behandlg. der Lähmungen (bespr.) LXVI, 370.
Septische Krankheiten, zur Aetiologie u. Terminologie ders. mit Berücksichtigung des Wertes bakteriolog. Blutbefunde für die chirurg. Praxis LXI, 93.
Serodiagnose der Influenza, Versuche über LXVI, 57. 62.
Sinus frontalis, primäre Sarkome dess. LXIV, 291. — Herrmanni (rectales): cystische Entartung ders. u. deren Behandlg. LXII, 399. —, longitudinalis durae matris: subkutane Zerreißung dess. LXII, 383.
Skoliose, angeborene: poliklin. Mitteilgn. über LXVIII, 569. —, Entstehung u. Behandlung ders. (bespr.) LXVI. 601. —, habituelle bei Kindern LXVIII, 575. —, Morphologie u. Mechanismus ders. (bespr.) LXII, 393. —, rhachitische: Behandlg. ders. m. Gipsbett u. Rückenmassage LXVIII, 573. —, heutiger Stand der Behandlung ders. (bespr.) LXII, 393.
Sondierung der männl. Harnblase auf Fremdkörper LXX, 60.
Soorinfektion, ein Fall von solch. als Beitrag zur Pathogenese des Soor LXII, 548.
Soziale Wohlfahrtseinrichtungen, ein Beitrag zur Geschichte ders. LXVII, 68.
Spätapoplexien nach Schädeltraumen LXIX, 594. 600.
Spalthand, kasuistischer Beitrag zur LXIII, 123.
Speicheldrüsen, Reaktion ders. auf Influenzavirus LXVI, 33.
Spina bifida, operative Behandlung ders. LXVII, 569. — ventosa bei Kindern, Symptome u. Behandlung ders. LXVIII, 557.
Spiralfrakturen des Oberschenkels LXI, 260. — des Unterschenkels LXIX, 524; Behandlung ders. LXIX, 557; typische Form ders. LXVII, 455.
Spondylitis tuberculosa, ischämische Rückenmarksaffektion bei ders. LXX, 112. — bei Kindern, chirurg. Behandlung ders. LXVIII, 556.
Spongiosa der Knochen, Wirkung der Schußverletzungen auf diese LXVII, 626.
Statistik operativ behandelter Aneurysmen LXIII, 550. LXVIII, 239. 447. — operativ behandelter Bauchfelltuberkulose LXX, 505. 531. — über Erfolge u. Fortschritte der Nierenchirurgie LXII, 205. — der Krebskrankheit (bespr.) LXII, 396. — über Magen-Darmperforation LXIX, 103. — über Radikaloperation bei Hernien (Aufgaben u. Wege) LXX, 556, (Ergebnisse) 579.
Steinkrankheit der Blase, Diagnose ders. mit Röntgenbild LXII, 184. — des Nierenbeckens, Nephrektomie wegen ders. LXII, 251.
Sternalfrakturen, Diagnose ders.

mittelst Perkussion u. Auskultation LXIX, 617.
Stichverletzungen der Leber, Behandlung der Blutung bei solch. mit Gelatineinjektion LXI, 430. – des Herzens, Naht ders. LXIX, 67. — des Rückenmarks u. deren Behandlung LXIII, 437. — des Sympathicus, Symptome ders. LXIV, 96.
Stich-Schnittverletzungen der Leber, zur Kasuistik ders. LXIII, 402.
Stirnhirn, Mitteilungen zur Pathologie dess. LXVII, 656.
Streckverband, Volkmann'scher: leicht verstellbare Gewichtsstütze für dens. LXIV, 284.
Streifschüsse der Knochen aus modernen Kriegswaffen LXVII, 612: der Diaphysen (ohne Eröffnung der Markhöhle) LXVII, 613, (mit Eröffnung d. Markhöhle) 618; der Spongiosa LXVII, 626.
Strumae suprarenales aberratae, Beitrag zur Lehre von LXX, 453.
Subclavia-Aneurysmen, Behandlung ders. mit Gelatineinjektion LXVIII, 267; indifferente (medikamentöse, galvanische) LXVIII, 264; nach Macewens Methode LXVIII, 266; operative LXVIII, 239.
Subluxation des unteren Tibiaendes nach der medialen Seite mit Schrägbruch der Fibula in d. Mitte LXI, 509.
Sympathicusverletzung, isolierte im Halsteil oberhalb des Gangl. supremum LXIV, 96. — durch Schußwaffen im Felde, Prognose ders. LXVII, 22.
Symphysentuberkulose, Krankheitsbild ders. LXIV, 217.
Symptomatologie der Accessoriusverletzung LXVIII, 173. – der Aneurysmen der Carotis interna LXVII, 603. — der Darmcysten LXV, 353. — der Darmokklusion LXVI, 97. — der Entzündung des Meckelschen Divertikels LXII, 538. — der eitrigen u. brandigen Epityphlitis LXVII, 447. — der Fremdkörper in der männl. Harnblase LXX, 58. — der lateral-retroperitonealen Tumoren LXI, 37. — der Leberentzündung nach Ruhr LXIV, 542. —, perforierender Magen- u. Duodenalgeschwüre LXIX, 126. — der Osteomyelitis des Os sacrum LXVIII, 123. — der akuten eitrigen Peritonitis (allgemeine) LXIII, 35, (lokale inflammatorische u. Reflexsymptome) 40. — der Schädelbasisbrüche LXVIII, 470. 474. — der Symphysentuberkulose LXIV, 225. — des Tetanus traumaticus LXIX, 287. — der Unterkieferankylose LXVI, 444. — der Wanderniere LXVII, 361.
Syndaktylie, Formen ders. an Hand u. Fuß u. deren operative Trennung LXVIII, 571.
Syphilis, Beziehungen zum Trauma in gerichtlich- u. versicherungsrechtlich-medizin. Hinsicht LXV, 117. 582. — zur Lehre der chirurgischen LXVII, 375. — der Weichteile u. des Skeletts im Kindesalter LXVIII, 559.
Syringomyelie, Symptomenkomplex ders. (bespr.) LXII, 396.

Tabes dorsalis, Gelenkerkrankungen bei ders. LXV, 487.
Talmasche Operation, mit Erfolg ausgeführt u. längere Zeit beobachtet LXVI, 373.
Talo-naviculargelenk, traumat. Luxationen in dems.: zur Kasuistik LXI, 120.
Tarso-metatarsalgelenke, Neurose ders. u. deren Heilung LXVII, 527.
Taschenbildung, eigentümliche des Peritoneum LXVI, 208.
Teleangiektasien der Blase, Symptomenkomplex u. Behandlung ders. LXIV, 517.
Tendinitis u. Tendovaginitis traumatica syphilitica LXV, 178.
Teratoide Geschwülste, retrorektale mit adenocarcinomatöser Degeneration LXIV, 526.
Tetanie gastrischen Ursprungs im Anschluß an eine Verletzung LXVII, 330.
Tetanus nach subkutaner Gelatineinjektion LXI, 427. 430. 584. — traumaticus LXIX, 236, (Kasuistik) 237, (Statistik) 280, (Inkubation) 285, (Symptome) 287, (bakteriolog. Befunde) 291, (Therapie) 293.
Therapeutische Verwendung animalischer Produkte (bespr.) LXI, 597.
Therapie, chirurgische der Aneurysmen der Carotis interna LXVII, 607. — der Arthritis deformans LXVI, 387. — des Ascites LXII, 141. — der Bauchfelltuberkulose LXVII, 208. LXX, 505. — der Coxitis tuberculosa (Endresultate) LXV, 1. — des Caput obstipum musculare congenitum LXI, 393. — bei Elephantiasis LXII, 29. — veralteter Ellenbogenluxationen LXIV, 201. — der Entzündung des Meckelschen Divertikels LXII, 542.

— der Frakturen der großen Extrem.-Knochen LXIII, 203. — bei Fremdkörpern in der männl. Blase (unblutige) LXX, 64, (blutige) 68. — der Leberabszesse LXIV, 549. — des Magencarcinoms LXVII, 500. — hochsitzender Mastdarmcarcinome LXI, 496. — der akuten Pankreaserkrankungen LXX, 183. — der akuten eitrigen Peritonitis LXIII, 54, der diffusen eitrigen LXI, 591. — retroperitonealer Tumoren LXI, 43. — der Sarkome der langen Röhrenknochen LXX, 1. — der Symphysentuberkulose LXIV, 227. — des Tetanus traumaticus LXIX, 293. — der Ulcusperforation von Magen u. Duodenum LXIX, 161, (Verfahren) 163. — der Unterkieferankylose LXVI, 456. — der Wanderniere LXVII, 363.

—, medikamentöse bei akuter eitriger Peritonitis LXIII, 49.

Thoraxdeformitäten, rhachitische, Behandlungsresultate bei solch. LXVIII, 573.

Tibiafrakturen, isolierte spiralige LXVII, 472. LXIX, 528.

Tibialuxation im Kniegelenk, kasuistischer Beitrag LXX, 204.

Tonsillen, Knorpel- u. Knochenbildung in dens. LXVI, 559. —, Lymphgefäße ders. LXVI, 133.

Tracheaerkrankungen, Pathologie u. Therapie ders. (bespr.) LXIX, 397.

Tracheawunden durch Schußverletzungen im Kriege, Prognose ders. LXVII, 31.

Tracheotomie, Arrosionsblutungen nach derselben durch Kanülendruck LXIX, 567.

Transsudationsvorgang am Bauchfell, experiment. Beiträge zur Kenntnis dess. LXX, 421.

Traumen als Ursache der Ischias LXVII, 152; von Magentetanie LXVII, 330; der Perityphlitis LXIX, 42.

Trepanation bei Gehirnblutung im Verlauf des Keuchhustens, Indikation ders. LXV, 226.

Trigeminusneuralgie, Operationsverfahren bei Neuralgie des zweiten Astes LXVII, 194. —, venöse Stase bei ders. u. deren Entwicklung LXVII, 163.

Tuberkelbazillen im Harn, Nachweis ders. mit verbesserter Methode LXVI, 276.

Tuberkulose des Bauchfells, operat. Behandlg. ders. LXVII, 208. LXX, 505. — des Bruchsacks, operative Behandlg. u. deren Resultate LXX, 505. — des männl. Harn- u. Geschlechtsapparats LXIX, 318. — des Hüftgelenks, operat. Behandlg. ders. (Endresultate) LXV, 1. — im Kindesalter, poliklin. Beobachtungen LXVIII, 554. — des Kniegelenks, operat. Radikalbehandlg. ders. LXVIII, 50. —, Latenz ders. LXIX, 354. — der knöchernen Schädeldecke LXX, 123. — der Schambeinsymphyse LXIV, 217. — u. Skrofulose, Abhandlung über (bespr.) LXVI, 597.

Tumoren des Abdomen + Cysten LXIV, 431. — der Achselhöhle: rezidiviert. Lipomyxom LXX, 328. — des Coecum, Exstirpation ders. LXII, 330. — des Darms: angeborene Cysten LXV, 330. —, gutartige Epitheliome LXV, 283. — des Halses: Cystenhygrome LXIV, 305; Fibrome LXVII, 309. — der Harnblase: syphilitische LXVII, 383. — im Kindesalter: poliklin. Beobachtungen über LXVIII, 560. — der Knochen, multiple mit Kalkmetastasen LXIII, 370; des Oberschenkels (Sarkom) LXIV, 66; der langen Röhrenknochen (Sarkome) LXX, 1; der Schädelknochen (Cholesteatom) LXX. 353. — der Kreuz- u. Steißbeingegend LXVI, 529. —, lateral-retroperitoneale LXI, 1. — der Mamma: Adenom mit Cystenbildg. u. schleim. Entartg. LXX, 316. — des Mediastinum, syphilitische XXVII, 377. — des Mesenterium, tuberkulöse LXIV, 286. — der Muskeln (des Psoas u. Iliacus intern.) LXVIII, 38. — der peripheren Nerven LXVII, 239. 263. 266. — der Nieren: Cysten LXII, 256; maligne LXII, 232; multiple Papillome LXVIII, 306. — des Osophagus (Sarkom) LXV, 380. — des Plexus brachialis in der Fossa supraclavicularis LXIV, 228. — der Prostata u. deren Exstirpation (bespr.) LXX, 417. —, retroperitoneale LXV, 75. —, retrorektale teratoide LXIV, 526. — des Sinus frontalis (Sarkom) LXIV, 291. —, Untersuchung solch. auf Unnasche Plasmazellen LXII, 125.

Typhlitis (stercoralis), primäre akute LXX, 591.

Ulcus ventriculi. lebensdrohende Magenblutung bei solch. u. deren Behandlg. LXII, 566.

Unfallheilkunde, Abhandlg. über das Unfallkrankenhaus in Strassburg i/E. (bespr.) LXVI, 600.

Unterarmbrüche, Diagnose ders. durch Perkussion u. Auskultat. LXIX, 617.

Unterkieferankylose, operat. Be-

handlg. der wahren LXVI, 399, (Resultate) 479. —, Rezidive der operierten LXVI, 493.
Unterkieferprothesen u. ein neuer künstl. Unterkiefer LXI, 560.
Unterschenkelbrüche, Diagnose ders. LXIX, 618. —, Konsolidation ders. bei Kindern LXVIII, 547. —, spiralförmige LXIX, 524, beider Knochen LXIX, 540, typische Form ders. LXVII, 455, isolierte der Fibula LXIX, 537, der Tibia LXVII, 472. LXIX, 528; supramalleoläre LXVII, 476.
Unterschenkelluxation, doppelseitige vollständige nach vorn LXVI, 594.
Ureterenkatheterismus im Dienste einiger neuerer Methoden der Nierendiagnostik LXI, 377. — u. Radiographie LXII, 132.
Ureterfisteln, Nierenexstirpation wegen LXII, 255.
Ureterverletzungen, operative als Indikation der Nierenexstirpation LXII, 255.
Urogenitalerkrankung durch Influenzavirus LXVI, 34. 42. —, tuberkulöse beim Mann: Ausbreitung u. Entstehungsweise LXIX, 318. —, Verwendg. u. anästhesierende Wirkung des Eukain B bei solch. LXV, 436.
Uteruspapillom, Exstirpation dess. u. patholog.-anatom. Befund LXVIII, 391.

Variationen an den Handwurzelknochen, verglichen mit den Erfahrungen über Handwurzelverletzungen LXX, 289; des Os naviculare LXX, 254
Varikozele, kongenitale, poliklin. Beobachtungen über LXVIII, 569.
Venenschußverletzungen im Krieg, Sterblichkeit bei solch. LXVII, 19.
Venöse Stase bei Trigeminusneuralgie, Art der Entwicklung LXVII, 163.
Ventralhernien s. Bauchbrüche u. Bauchwandbrüche.
Verbandlehre, Abhandlung über (bespr.) LXI, 436.
Verbildungen, angeborene der unt. Extremitäten (bespr.) LXV, 580.
Verbrennungen bei Kindern, Behandlung ders. LXVIII, 543.
Verdauungstraktus, Verhalten dess. bei Influenza LXIII, 462. 464. LXVI, 21.
Verengerungen der Luftwege, Abhandlg. (bespr.) LXI, 589.
Verlängerung der Unterextremität bei Schenkelhalsfraktur LXIV, 63.
Vioform, klin. Erfahrungen über LXI, 552.
Volvulus durch Darmgeschwülste LXV, 354. — des Jejunum, Ileum, Coecum u. absteigend. Colon LXIV, 48. — einer Ileumschlinge durch ein Mesenterialloch hindurch LXIV, 53. — im Säuglingsalter LXVIII, 185. LXIX, 90.
Vorderarmknochen, Frakturen ders. (bespr.) LXI, 436: bei Kindern (Diagnose u. Behandlg.) LXVIII, 547.

Wandernieren, Entstehung, Symptome, Diagnose u. operative Verfahren bei LXVII, 354. —, Exstirpation gesunder LXII, 258. LXIX, 40.
Wangenschleimhaut, Lymphbahnen ders. LXVI, 122. 136. 138.
Weichteilschüsse, Prognose ders. im Krieg LXVII, 19.
Wirbelfrakturen mit Paraplegien, operative Behandlung ders. LXIII, 426. — durch Schußverletzungen im Felde, Prognose ders. LXVII, 29.
Wundbehandlung, moderne, Grundlagen, Hilfsmittel u. Erfolge ders. (bespr.) LXI, 229.
Wundheilung, Auftreten Unnascher Plasmazellen bei ders. LXII, 90. 96. 99. 110. —, Darstellung über einschliessl. Transplantation (bespr.) LXI, 599. — in der Niere (experimentelle Untersuchg.) LXVI, 287.
Wurmfortsatz, operative Entfernung dess. nach Appendicitisattacken LXIX, 35. —, Inkarzeration dess. LXIII, 149. LXIX, 487. —, Lymphbahnen dess. LXIX, 421. 422. —, Veränderungen dess. bei gynäkolog. Erkrankungen LXVIII, 191.
Wurmfortsatz-Nabelfistel unter dem Bilde des offenen Ductus omphalo-entericus LXX, 84.

Zahnfleisch, Lymphgefäße dess. LXVI, 129.
Zelleinschlüsse im Carcinom, Wesen ders. LXIV, 350.
Zirkulation in der Schädelhöhle LXV, 222.
Zirkulationsapparat, Verhalten dess. bei Influenza LXVI, 1.
Zungentumor durch Fremdkörpertuberkulose LXIV, 561. —, Endotheliom der Zunge (bespr.) LXI, 230.
Zylindrurie nach Schädelbasisfraktur LXVI, 515.

II. AUTORENREGISTER.

Amberg, Hans LXVIII, 1.

Bähr, Ferd. LXII, 189.
Bannes, F. LXIX, 371.
Bardenheuer LXVII, 137.
Barth, A. LXIII, 149.
Baum, E. Wilh. LXIV, 286. LXVII, 645. LXIX, 466.
Bayer, Josef LXIX, 524.
Becker, Adolf LXVI, 246.
Becker, Ph. Ferd. LXIII, 176.
Beckmann, R. LXIV, 127. 140.
Bender, Otto LXIII, 370. LXX, 316.
Beneke, R. LXVII, 239.
Berliner, Alfred LXIV, 517.
Bernstein, Rich. LXX, 175.
Bertelsmann-Hamburg LXIX, 382.
Blecher-Brandenburg a. H. LXIV, 48. LXV, 112. LXVI, 578. LXX, 353.
Blumberg, J. LXVI, 97.
Boerner, E. LXVII, 309. LXX, 363.
Borchard-Posen LXI, 110. LXVI, 512. 572. LXVIII, 17.
Braatz, Egbert LXV, 541.
Braun, Heinr. LXI, 511.
van der Briele, Georg LXIV, 96. LXV, 104.
Brunner, Friedr. LXIX, 101.

Canon-Berlin LXI, 93.
Caspersohn-Altona LXVII, 500.
Chlumsky, V. LXVIII, 412.
Claudius, M. LXIV, 489. LXIX, 462.
Cohn, Max LXIV, 189.
Colley, F. LXIX, 593.

Daconto, Saverio LXIX, 457.
Damianos, Nikolaus LXVIII, 50.
Delbanco, Ernst LXX, 100.
Denecke-Helmstedt LXII, 523. 548.
Derlin-Stettin LXV, 99.
Dietzer, Wilh. LXI, 260. LXIV, 63.
Dittrich, Franz, LXVII, 375.
Dohrn, Karl LXII, 184.
Dollinger, Jul. LXV, 570. LXVI, 319.
Dumstrey, Fritz LXII, 40.

Ebbinghaus, Heinr. LXVI, 176.
Eden-Greifswald LXVII, 37.
v. Eiken, Karl LXV, 380.
Elsässer, Armin LXIX, 237.
Elter, J. LXVI, 387.
Enderlen-Marburg LXI, 235. 441. LXII, 82. LXIX, 60.
Engelhardt, G. LXII, 372. LXIX, 514.

Finkelstein, B. K. LXIII, 408.
Fischer, Franz LXVI, 594.
Forssell, Olof Hson LXVI, 276.
Franke, Felix LXVII, 271.
Friedberg, LXI, 393.
Friedrich, P. L. LXVII, 656.
Fritzsche, Kurt LXI, 560.
Fuchsig, Ernst LXI, 173. LXVI, 364. LXIX, 474.
Funke-Melle i. H. LXIII, 162.
Funkenstein, O. LXIV, 495. LXVI, 208.

Gatzky, P. LXVII, 330.
Georgi, C. (Dresden) LXVII, 321.
Georgi-Flensburg LXI, 430.
Gerulanos-Kiel LXI, 427.
Gfeller, L. LXV, 330.
Goebel, Karl LXVI, 223.
Göbell, Rudolf LXI, 1. LXIV, 144. 461. LXVII, 578.
Goldstein-Berlin LXV, 87.
Graessner, Rudolf LXIV, 576.
Graf-Berlin LXVIII, 464.
Graff, H. LXII, 588. LXIV, 526. LXVIII, Heft 5 u. 6. I.
Graser, Ernst LXIII, 519.
Grekow, J. J. LXIII, 402.
Gross, Heinr. LXVIII, 95.
Grunert-Magdeburg LXVIII, 518.

Haberern, Jonathan Paul LXII, 191.
v. Hacker-Innsbruck LXVIII, 184.
Haedke, M. LXVI, 89. 359.
Hahn, Eugen LXIII, 421. LXVII, 354.
Haim, Emil LXIX, 474.
Hartmann, Otto LXV, 75. LXVIII, 207.
Helferich-Kiel LXVII, 558.
Herhold-Altona LXVI, 336.
Hermes-Berlin LXI, 545. LXVIII, 191.
Hertle, Josef LXV, 392. 582.
Herz, Paul LXIV, 217.
Hildebrand, O. LXVI, 373. 379. LXVII. 543.
Hildebrandt-Berlin LXII, 10.
Hilger LXV, 104.
Hirsch, M. LXVIII, 81. LXX, 45.
Hirt, Willi LXV, 523.
Hofmann, C. LXV, 403.
Hofmann, Max LXVIII, 347.
Hoppe, W. LXVI, 529.

Jacobsthal, H. LXIII, 550. LXVIII, 38. 239. 447.
Jenckel, Adolf LXI, 578. LXIV, 66.
v. Illéys, Géza LXI, 377. LXII, 132.

Ito, H. LXII, 141. LXIX, 302.
Justi-Marburg LXI, 235. LXII, 82.

Kaiser, Oskar LXI, 294.
Kappeler, O. LXIV, 247. LXVII, 92.
Kattenbracker-Spandau LXII, 387.
Kaupe, Walther LXII, 566.
Kayser LXVIII, 318.
Kayser, Fritz LXX, 225.
Klapp, Rudolf LXI, 227.
Köhler, A. LXVII. 68.
Kõnig-Berlin LXVII, 1.
Koslowski, B. S. LXIX, 469.
Krähenmann, Josef LXVIII, 151.
Kraemer, C. LXIX, 318.
Kramm LXIV, 539.
Kredel, L. LXVII, 239. LXIX, 91.
Krogius, Ali LXIV, 291. LXX, 214.
Krüger, C. LXVIII, 291.
Küster, E. LXVII, 447.
Kuhn-Kõnigsberg i. Pr. LXIII, 596.

Läwen-Leipzig LXVIII, 364.
Lange, F. LXVII, 337.
Langemak, O. LXII, 330. LXVI, 287.
Lauenstein, Karl LXVII, 455.
Lennander-Upsala LXIII, 1.
v. Lesser, L. LXVII, 488.
Lettau, Georg LXX, 84.
Lilienfeld, S. LXII, 617.
Loevy-Berlin LXV, 226.
Lorenz, Hans LXI, 584.

Maas, H. LXI, 417.
Manninger, Wilh. LXV, 1.
Marcinowski-Sanator. Woltersdorfer Schleuse LXV, 417.
Martina, A. LXIX, 567. LXX, 140.
Matsuoka, M. LXVIII, 306. LXX, 13.
Matthiolius-Kiel LXV, 199.
Merkens, W. LXVI, 101.
Mertens-Leipzig LXI, 507.
Michaelis, L. LXVI, 213.
Mintz, W. LXI, 290. LXII. 363.
Mühsam, Rich. LXX, 339.

v. Navratril, Desider LXVI, 122. LXIX, 421.
Neck, K. LXII, 372.
Nello Biagi-Rom LXV, 236. LXVIII, 391.
Neuhaus LXIX, 1.
Neumann, A. LXIV, 158. LXVIII, Heft 3 u. 4, I.
Nicoladoni, C. LXIII, 168. LXVII, 348.
Nitzsche, E. LXIV, 180.
Nõsske, Hans LXIV, 352. LXVI, 559.
v. Noorden, W. LXII, 352. LXIII, 540.

Oertel-Kiel LXVII, 612.
Omi, K. LXII, 141.
Orlow, L. W. LXII, 5. LXVI, 399.
Ossig, C. LXII, 614.

Pagenstecher, E. LXII, 313. LXVII, 208.
Payr, Erwin LXIII, 503. 512. LXVIII, Heft 1 u. 2, I. LXVIII, 181.
Peiser, Eugen LXV, 302.
Pels-Leusden, Friedr. LXX, 183.
Penkert, M. LXIV, 431.
Percz, G. LXIII, 460. LXIV, 1. LXVI, 1.
Perthes, Georg LXIII, 75. 103. 111. 119. 132. LXV, 283.
Pescatore, M. LXVIII, 185.
Plesch, Johann LXIX, 613.
Pólya, A. E. LXVI, 122. LXIX, 421.
Poppert-Giessen LXVII, 505.
Pott, Otto LXX, 556.
Pupovas, Dominik LXIX, Heft 5 u. 6, I.

de Quervain, F. LXI, 271. LXII, 58.

Raif Effendi LXX, 123.
Regling LXV, 360.
Reichel, P. LXVII, 536.
Reinitz LXX. 204.
Riedel-Jena LXVII, 402.
Riegner-Breslau LXII, 375. 383.
Riethus, O. LXVII, 414.
Ritter, Karl LXIV, 284.
Romm, Georg LXI, 577. LXII, 188.
Rommel. R. LXIV, 121.
Rose, Edm. LXII, 325. 425.

Schirren, C. LXVII, 132.
Schlender LXIV, 411.
Schmidt, Meinhard LXIX, 94.
Schmidt, W. LXVIII, 408.
Schmieden, Viktor LXI, 552. LXII, 205. LXIV, 305. LXX, 207. 453.
Schmitz, Herm. LXVI, 299.
Schoemaker, J. LXVI, 204.
Schrader, Gust. LXIV, 228. LXX, 421.
Schüssler, H. LXVII, 524.
Sick, Paul LXVII, 566. LXX, 591. 596.
Silbermark, M. LXIV, 561. LXVI, 589. LXVIII, 81.
Sinnaka, S. LXIX, 302.
Sõhngen, August LXVIII, 508.
Springer, C. LXIX, 391.
Sthamer, Eduard LXI, 518.
Stieda, Alfr. LXI, 222. LXV, 528.
Stolper, P. LXV, 117. 582.
Strauch, C. LXII, 323.

Tavel, E. LXI, 528. LXII, 399.
Thierry, Jean H. LXVIII, 577.

Thoenes, Karl LXX, 505.
Tietze, Alex. LXIV, 570.

Vogel, Karl LXIII, 296. LXVI, 344. LXX, 1.

Waldvogel-Göttingen LXIV, 99.
Weber, F. LXIV, 201.
Wendel, Walter LXV, 388.
Wentscher, J. LXX, 21.
Werner, J. LXVII, 591.
Wilde, K. LXV, 487.
Wiemuth LXI, 127.
Wiesinger, A. LXI, 496. LXII, 1. LXVII, 83.
Wieting, J. LXX, 112. 123.
Wittek, Arnold LXIV, 470.
Wodarz, A. LXI, 120.
Wolff-Danzig LXIX, 67.
Wolff, Rich. LXIX, 401. LXX, 254. 289.
Wolkowitsch, Nikolai LXIII, 203. LXIV, 424.
Wolter, Otto LXIV, 318.

Ziegler-München LXV, 222. LXVI, 509.
Zondek, M. LXIX, 49.

III. BESPRECHUNGEN.

Beauregard, H., Matière médicale Zoologique. Paris, C. Maud, 3 Rue Racine. 1901. (Baum-Kiel.) LXI, 598.

Beck, Karl, Dr., Die Röntgenstrahlen im Dienste der Chirurgie. Verlag von Seitz & Schauer, München. 1902. (Helferich.) LXVI, 220.

Bock u. Hasenknopf, Kriegschirurgen und Feldärzte aus der ersten Hälfte des 19. Jahrhunderts (1795—1848). 18. Heft aus Veröffentlichungen aus dem Gebiete des Militärsanitätswesens, herausgegeb. von d. Medizinalabteilg. des Kgl. preuß. Kriegsministeriums. Berlin 1901. Aug. Hirschwald. 336 Stn., 17 Porträts, 8 Abbild. u. 7 Tafeln. (Sick-Kiel.) LXI, 230.

Borrmann, I. Assist. am path.-anat. Instit. Marburg, Das Wachstum u. die Verbreitungsweise des Magencarcinoms vom anat. u. klin. Standpunkt. Mit 16 Tafeln u. 21 Abbild. im Text. 369 Stn. Jena, Gust. Fischer, 1901. Pr. 16 Mk. (1. Suppl.-Bd. der Mitteilungen aus den Grenzgebieten der Medizin u. Chirurgie.) (Sick-Kiel.) LXI, 228.

Chantemesse et Podwyssotsky, Pathologie générale et expérimentale; Les processus généraux. I. Paris, C. Maud, éditeur. 1901. (Werner-Kiel.) LXI, 600.

Czerny, Vincenz, Prof. Dr. u. F. Völker, Dr., Über Totalexstirpation der Prostata wegen gutartigen Adenoms. Estratto dal volume Memoire Chirurgiche publicate in onore di Enrico Rossini. (Baum-Kiel.) LXX, 417.

Dumont, F. L., Prof. Dr., Oberarzt d. Diakonissenhauses Bern, Handbuch der allgemeinen u. lokalen Anästhesie für Ärzte u. Studierende. Urban & Schwarzenberg. Wien u. Berlin 1903. 234 Stn. (Edm. Rose-Berlin.) LXX, 219.

van Eden, P. H., Verbandlehre. Mit 225 Abbild. Jena, Verlag von Gust. Fischer. 1901. Preis 6 Mk. (Göbell-Kiel.) LXI, 436.

v. Eiselsberg, Die Krankheiten der Schilddrüse. Lieferg. 38 der „Deutsch. Chirurgie". Stuttgart, Verlag von Ferd. Enke. 1901. (Helferich-Kiel.) LXI, 433.

Entres, Handbuch der gerichtl. Obduktionstechnik. München, Seitz & Schauer. 1901. (Baum-Kiel.) LXI, 600.

Escat, E., Traité medico-chirurgical des maladies du pharynx (nasopharynx, oropharynx, laryngopharynx). Paris, Georges Carré et C. Maud, éditeurs. 3 Rue Racine. 1901. (Baum-Kiel.) LXI, 597.

Fessler, Jul., Dr., Privatdozent an der Universität München, Nothilfe bei Verletzungen. Mit 20 Figg. Veröffentlichungen des deutsch. Vereins für Volkshygiene. Im Auftrage des Zentralvorstandes in zwanglosen Heften herausgegeb. von Dr. K. Beerwald-Berlin. Heft III. München u. Berlin. Druck u. Verlag von R. Oldenbourg. 1902. (Oertel-Kiel.) LXVI. 602.

Fischer, F., Krankheiten der Lymphgefäße, Lymphdrüsen u. Blutgefäße. Deutsche Chirurgie. Lief. 24a. 1901. (Gerulanos-Kiel.) LXII, 395.

Fischer, H., Leitfaden der kriegschirurgischen Operationen. Mit 56 Abbild. Berlin 1901. Verlag von Aug. Hirschwald. (Helferich-Kiel.) LXI, 432.

Graser, Prof. in Erlangen, Über die Grundlagen, Hilfsmittel und Erfolge der modernen Wundbehandlung. Sonderabdruck aus d. Festschr. der Universität Erlangen zur Feier des 80. Geburtstages des Prinzregenten. Erlangen u. Leipzig, A. Deichertsche Verlagsbuchhandlg. Nachfolg. 1901. 40 Stn. 1,20 Mk. (Sick-Kiel.) LXI, 229.

Hansemann, Prof., u. Georg Meyer, Prof. in Berlin, Zeitschrift für Krebsforschung. Verlag von Gust. Fischer in Jena. 1903. Pr. pro Bd. (40 Druckbogen) 20 Mk. (Helferich.) LXX, 417.

Hildebrand, O., Tuberkulose u. Skrofulose. Ferd. Enke, Stuttgart 1902. (Helferich.) LXVI, 597.

Hildebrand, Scholz, Wieting, Frakturen der unteren Extremität. Wiesbaden, J. F. Bergmann. 1901. (Helferich.) LXII, 392. LXVI, 219.

Hoffa, A., Lehrbuch der orthopädischen Chirurgie. 4. Aufl. Ferd. Enke, Stuttgart. 1902. (Helferich.) LXVI, 598.

Jahrbücher der Hamburgischen Staatskrankenanstalten. Band VII. Jahrgang 1899/1900. Hamburg und Leipzig, Verlag von Leopold Voss. 1902. (Helferich.) LXV, 588.

Janowski, W., Allgemeine Semiotik des Erbrechens. Verlag von Gust. Fischer. Jena 1903. 108 Stn. Preis 2,40 Mk. (Baum-Kiel.) LXIX, 397.

Jeannel, M., Chirurgie de l'Intestin. Paris 1901. (Gerulanos-Kiel.) LXI, 590.

Joachimsthal, Dr., Die angeborenen Verbildungen der unteren Extremitäten. Hamburg, Lucas Gräfe & Sillem. 1902. (Helferich.) LXV, 580.

Israel, L., Chirurgische Klinik der Nierenkrankheiten. Berlin 1901. Verlag von Aug. Hirschwald. (Helferich.) LXI, 598.

Kaposi, H. (Heidelberg), Chirurgie der Notfälle. Verlag von J. F. Bergmann, Wiesbaden. 1903. (Baum-Kiel.) LXVIII, 582.

Kaufmann, Prof. (Basel), Lehrbuch der spez. pathol. Anatomie für Studierende und Aerzte. 2. neu bearbeit. u. vermehrt. Auflage mit 561 Abbild. u. 2 Tafeln. 1152 Stn. Berlin, Druck u. Verlag von Reimer. 1901. (Sick-Kiel.) LXI, 229.

Kehr, Prof., Berger, Dr. u. Welp, Dr., Beiträge zur Bauchchirurgie unter besond. Berücksichtigung der im letzten Jahre ausgeführten 84 Gallensteinlaparotomien. Berlin, Fischer's med. Buchhandlung. 1901. (Helferich-Kiel.) LXI, 433.

Kocher, Th., Chirurgische Operationslehre. IV. Aufl. Jena, G. Fischer. 1902. (Helferich-Kiel.) LXV, 396.

Kocher u. de Quervain, Encyklopädie der gesamten Chirurgie. Leipzig, F. C. W. Vogel. 1901. (Helferich-Kiel.) LXI, 435.

Köhler, Alban, Ass.-Arzt an d. chir. Abth. des St. Josephspitals zu Wiesbaden (San.-R. Cramer), Knochenerkrankungen im Röntgenbilde. Mit 20 Taf. u. 17 Abbild. im Text. Wiesbaden, Verlag von J. F. Bergmann. 1901. 78 Stn. Pr. 20 Mk. (Sick-Kiel.) LXI, 588.

Körner, O., Die otitischen Erkrankungen des Hirns, der Hirnhäute und der Blutleiter. III. Aufl. Wiesbaden, Verlag von J. F. Bergmann. 1902. (Helferich.) LXV, 397.

Kriegswissenschaft, ärztliche. Vierzehn Vorträge, herausgegeben vom Centralcomité für das ärztliche Fortbildungswesen in Preußen. Abdruck aus dem klin. Jahrbuch. Jena 1902. Verlag von G. Fischer. (Oertel-Kiel.) LXVI, 599.

Krogius, Ali, Ueber die vom Proc. vermiformis ausgehende diffuse eitrige Peritonitis u. ihre chirurg. Behandlung. Jena, Verlag von Gust. Fischer. 1901. 4°. 240 Stn. (Gerulanos-Kiel.) LXI, 591.

v. Krüger, Privatdocent in Erlangen, Eine seltene Geschwulstbildung in der Zunge (Endotheliom). Mit 2 Taf. Aus d. Festschr. d. Univers. Erlangen zur Feier des 80. Geburtstags des Prinzregenten. Erlangen u. Leipzig, A. Deichert'sche Verlagsbuchh. Nachf. 1901. 22 Stn. 1 Mk. 60 Pf. (Sick-Kiel.) LXI, 230.

Laspeyres, R., Ein Beitrag zur Krebs-

statistik. Centralbl. f. allg. Gesundheitspflege. Jahrg. XX. (Baum-Kiel.) LXII, 396.
Lejars, F., Traité de chirurgie d'urgence. III. édition. Paris, Masson & Cie. éditeurs. 1901. (Helferich-Kiel.) LXI. 231.
Derselbe, Dasselbe. Übersetzung nach der 3. Aufl. ins Deutsche von Dr. Hans Strehl. Jena, Verlag von G. Fischer. 1902. Preis 18 Mk. (Helferich.) LXVI, 219.
Leser, E., Prof. Dr., Die spezielle Chirurgie in 60 Vorlesungen. 5. Aufl. Jena, Verlag von G. Fischer. 1902. (Helferich.) LXVI, 218.
Löwenbach, Dr. Georg, Die gummöse Erkrankung der weiblichen Urethra. Verlag von Wilh. Braumüller, Wien und Leipzig 1903. (Baum-Kiel). LXVIII, 445.
Ludloff, Karl (Königsberg), Zur Pathogenese u. Therapie der angeborenen Hüftgelenksluxation. 136 Stn. mit 152 Abbildgn. im Text u. 14 Tafeln. Verlag von Gust. Fischer. Jena 1902. (Baum-Kiel.) LXVIII, 582.

Marchand, F., Der Prozeß der Wundheilung mit Einschluß der Transplantation. Stuttgart, Verlag von F. Enke. 1901. (Helferich-Kiel.) LXI, 599.
Mendelssohn, M. (Berlin), Die Krankenpflege. Monatsschr. für die gesamten Zweige der Krankenpflege und Krankenbehandlung in Wissenschaft u. Praxis. Verlag von G. Reimer, Berlin. (Helferich-Kiel.) LXI, 437.
Meyer, Georg, Ueber schwere Eiterkokkeninfektion (sog. „Blutvergiftung"). Volkm. klin. Vortr. 282. 1900. (Werner-Kiel.) LXI, 599.
Mitteilungen der deutschen Gesellschaft für Bekämpfung der Geschlechtskrankheiten. Herausgegeben von Dr. Blaschko, Prof. Dr. Lesser u. Geh.-Med.-R. Prof. Dr. A. Neisser. 8°. Leipzig, Joh. Ambros. Barth. Bd. I, Heft 1—3. (Edm. Rose.) LXIX, 620.
Monod et Vanverts, Traité de technique opératoire. Tome I, Paris, Masson & Cie. 1902. (Helferich-Kiel.) LXV, 580.

Oberst, Die Frakturen und Luxationen der Finger und des Carpus, die Frakturen des Metacarpus u. der Vorderarmknochen. Hamburg, Gräfe und Sillem. 1901. (Helferich-Kiel. LXI, 436.

Pernice, L., Dr., Jahresbericht des Lutherstifts u. der Privatklinik zu Frankfurt a. O. für 1900. (Helferich.) LXVI, 219.
Petit, Paul, Éléments d'anatomie gynécologique, clinique et opératoire. Paris, Carré et Maud. 1901. 207 Stn. (Fuchs-Kiel.) LXI, 589.
Pieniažek, Die Verengerungen der Luftwege. Leipzig u. Wien, Fr. Deuticke. 1901. (Gerulanos-Kiel.) LXI, 589.
Ponfick, Topographischer Atlas der medicinisch-chirurgischen Diagnostik. Lieferg. 2 u. 3. Jena, Gust. Fischer. 1901 u. 1902. (Helferich.) LXV, 398.
Derselbe, Dasselbe. Lieferung 4. Jena, Gust. Fischer. 1903. (Helferich.) LXX, 417.

Ribbert, H. Prof., Lehrbuch der speziellen Pathologie u. der speziellen patholog. Anatomie. Leipzig, Verlag von F. C. W. Vogel. 1902. (Helferich.) LXVI, 218.
Riedel, B., Die Pathogenese, Diagnose u. Behandlung des Gallensteinleidens. (3,60 Mk.) Verlag von G. Fischer, Jena. 1903. (Helferich.) LXVI, 602.
Riedinger, J., Morphologie u. Mechanismus der Skoliose. Wiesbaden, Verlag von J. F. Bergmann. 1901. (Gerulanos-Kiel.) LXII, 393.
Royal Whitman, A. Treatise on orthopaedic Sugery. London, Henry Kimpton. 1901. 4°. 650 Stn. (Gerulanos-Kiel.) LXII, 394.

Samfirescu, Z., Amputations ostéoplastiques expérimentales. Jassy, 1901. (Helferich-Kiel.) LXI, 432.
Schech, Dr. Prof. (München), Die Krankheiten des Kehlkopfes u. der Luftröhre. Zweite vollständig umgearbeitete u. vermehrte Auflage. Verlag von Franz Deuticke. Leipzig u. Wien 1903. 331 Stn. Preis 7 Mk. (Baum-Kiel.) LXIX, 397.
Schjerning, Dr. Generalarzt, Thöle, Dr. Stabsarzt, und Voss, Dr. Stabsarzt, Die Schußverletzungen. Hamburg, Lucas Gräfe & Sillem. 1902. (Helferich-Kiel.) LXV, 581.
Schlesinger, H., Die Syringomyelie. 611 Stn. 2. vollständig umgearb. u. bedeutend vermehrte Aufl. Leipzig

u. Wien, F. Deuticke. 1902. (Baum-Kiel.) LXII, 396.
v. Schrötter, Leopold, Zur Kasuistik der Fremdkörper in den Luftwegen. Stuttgart, Verlag von Ferd. Enke. 1901. (Gerulanos-Kiel.) LXI, 434.
Schüller, Max, Prof. Dr., Die Parasiten im Krebs und Sarkom des Menschen. Mit 3 Tafeln u. 64 Abbild. im Text. Jena, Gust. Fischer. 1901. (Helferich-Kiel.) LXI, 438.
Schultze, O., Prof. (Würzburg), Atlas u. Grundriß der topographischen u. angewandten Anatomie. München, J. F. Lehmann's Verlag 1903. (Helferich.) LXVIII, 583.
Silbergleit, Heinr., Dr. Direktor des statist. Amts der Stadt Magdeburg, Die Lage der preußischen Schlachthöfe u. die Freizügigkeit des frischen Fleisches. Im Auftrage der im Herrenhause vertretenen Städte herausgegeben von der Stadt Magdeburg. (R. Zacharias, Magdeburg-N. 1903. gr. 8°. 52 Stn u. 80 Stn. Tabellen.) (Edm. Rose.) LXIX, 619.
Skutsch, Geburtshilfliche Operationslehre. — Jena 1901. Gust. Fischer. (Holzapfel-Kiel.) LXI, 231.
Socin, A. u. Burckhardt, E., Die Verletzungen u. Krankheiten der Prostata. Ferd. Enke, Stuttgart. 1902. (Helferich.) LXVI, 598.

Triepel, H., Einführung in die physikalische Anatomie. Wiesbaden, J. F. Bergmann. 1902. (Helferich-Kiel.) LXV, 397.

Ullmann, E., Dr., Die Fortschritte der Chirurgie in den letzten Jahren. Leipzig u. Wien, Franz Deuticke. 1902. (Helferich.) LXVI, 219.
Unfallkrankenhaus zu Strassburg i. E. Festschrift zur Erinnerung an die Einweihung des Hauses am 27. November 1901. Strassburger Druckerei u. Verlagsanstalt von R. Schultz & Cie. 1902. (Oertel-Kiel.) LXVI, 600.

Vulpius, Der heutige Stand der Skoliosenbehandlung. München 1900. Verlag von Seitz & Schauer. (Gerulanos-Kiel.) LXII, 393.
Derselbe, Das Krüppelheim. Heidelberg 1902. C. Winters Verlag. (Helferich.) LXV, 398.
Derselbe, Die Sehnenüberpflanzung u. ihre Verwerthung in der Behandlung von Lähmungen. Leipzig, Verlag von Veit & Comp. 1902. 244 Stn. Preis 6 Mk. (Baum-Kiel.) LXVI, 370.

Walther, M. Ch., Section de chirurgie générale. Comptes rendus. Paris, Masson & Cie. (Helferich-Kiel.) LXI, 437.
Wilms u. Sick, Die Entwicklung der Knochen der Extremitäten von der Geburt bis zum vollendeten Wachstum. Röntgen-Archiv Bd. 9. (16 Mk.) L. Gräfe u. Sillem, Hamburg. 1902. (Helferich.) LXVI, 598.
Wullstein, Dr. L., Privatdozent, Assistent der Kgl. chirurg. Universitätsklinik zu Halle a. S., Die Skoliose in ihrer Behandluug u. Entstehung nach klin. u. experiment. Studien. Verlag von Ferd. Enke, Stuttgart. 1902. (Oertel-Kiel.) LXVI, 601.

Zuckerkandl, E., Atlas der topographischen Anatomie des Menschen. II. u. III. Heft. Wien u. Leipzig, W. Braumüller. 1901. (Helferich-Kiel.) LXI, 438.
Derselbe, Dasselbe. IV. Heft (10 Mk.). W. Braumüller, Wien u. Leipzig 1902. (Helferich.) LXVI, 597.
Zuntz, Dr. u. Schumburg, Dr., Studien zu einer Physiologie des Marsches. Berlin 1901. Verlag von Aug. Hirschwald. (Oertel-Kiel.) LXII. 392.
Zweifel, P., Aetiologie, Prophylaxis u. Therapie der Rhachitis. Leipzig 1900. Verlag von S. Hirzel. (Helferich-Kiel.) LXV, 396.

1gal
84

~~41A~~
~~602+~~

3 2044 103 049 748